MEDICAL SCHOOL
LIBRARY



Dr. Henry Horn
Memorial

DR. HENRY HORN
Head Building
POST & GRANT AVE.
SAN FRANCISCO, CAL.

2, Bdn 5,00

BEITRÄGE

ZUR

KINDERHEILKUNDE

AUS DEM

I. ÖFFENTLICHEN KINDER-KRANKENINSTITUTE IN WIEN.

HERAUSGEGEBEN VON

PROF. Dr. MAX KASSOWITZ.

NEUE FOLGE. V.

LEIPZIG UND WIEN
FRANZ DEUTICKE
1898.

STUDIEN

ÜBER DIE

HEREDITÄRE SYPHILIS

VON

DR. CARL HOCHSINGER

ABTHEILUNGS-VORSTAND AM I. ÖFFENTLICHEN KINDER-KRANKENINSTITUTE IN WIEN.

ERSTER THEIL.

MIT VIER CHROMOLITHOGRAPHISCHEN TAFELN UND NEUN IN DEN TEXT GEDRUCKTEN ABBILDUNGEN.

LEIPZIG UND WIEN
FRANZ DEUTICKE
1898.

LIBRARY OF THE MEDICAL SCHOOL

Verlags-Nr. 601.

UNIV OF CALIF
MEDICAL SCHOOL

WJ406
S9H6
pts.1-2
1898-
1904

Vorwort.

Während meiner nun mehr als fünfzehnjährigen Thätigkeit am ersten öffentlichen Kinderkranken-Institute in Wien habe ich dem Syphilismateriale dieser Anstalt stets ein ganz besonderes Interesse entgegengebracht. Dem Beispiele meines verehrten Lehrers, Herrn Prof. Kassowitz, folgend, habe ich jeden einzelnen Fall von Kindersyphilis, welchen ich zu Gesichte bekam, genau protokollirt und des Weiteren auch die Familien der betreffenden Kinder nach Möglichkeit fortdauernd im Auge behalten. So verfüge ich heute, wenn ich die noch von Kassowitz vor dem Jahre 1883 verbuchten 154 Fälle von hereditärer Syphilis, deren freie Benützung mir von diesem in liebenswürdigster Weise zugestanden worden war, hinzurechne, über mehr als 400 genau analysirte Fälle von hereditärer Syphilis und über einen Stock von circa 100 länger als drei Jahre in Evidenz geführten Familien mit hereditär-syphilitischer Descendenz. Des Weiteren verfüge ich auch über ein ansehnliches anatomisch untersuchtes Material, welches von Sectionen, die zum Theile von Kassowitz, zum Theile von mir, vorgenommen wurden, herstammt. Auf Grund eines solchen Materiales fussen nun meine »Studien über die hereditäre Syphilis«.

Ich habe es absichtlich unterlassen, eine systematische Darstellung der Pathologie und Therapie der Hereditärsyphilis zu liefern, wiewohl es mir auf Grundlage meines durchstudirten Materiales nicht schwer gewesen wäre, eine monographische Arbeit dieser Art herauszugeben, sondern ich habe die zu nichts verpflichtende Form von zwanglosen Abhandlungen aus dem beregten Gebiete vorgezogen, da es mir dadurch eher möglich geworden ist, jene speciellen Verhältnisse aus dem Bereiche der Hereditärsyphilis, deren ich mich mit besonderer Wärme angenommen habe, in breiterer Weise zu besprechen. So wolle denn der Leser in

7281

diesem Buche durchaus keine compilatorische Literaturarbeit über die hereditäre Syphilis suchen. Ganz im Gegentheile ist es mir heutigen Tages gar nicht in den Sinn gekommen, eine solche zu liefern, vielmehr habe ich bei der Abfassung dieses Werkes im Auge gehabt, vornehmlich solche Verhältnisse aus dem Gebiete der Hereditärsyphilis zu schildern, welche ich selbst zu untersuchen und gründlich durchzustudiren Neigung und Gelegenheit hatte.

Einzelne Capitel des vorliegenden Bandes sind bereits im Laufe der letzten Jahre von mir in verschiedenen Zeitschriften publicirt worden, so über die angeborene Lebersyphilis der Säuglinge, über angeborene tuberculös-syphilitische Doppelinfection, über eine neue Theorie der congenital-syphilitischen Frühaffectionen. Sie haben in diesem Werke, zum Theil in veränderter zum Theil in ergänzter Form, den entsprechenden Platz gefunden, denn die betreffenden Publicationen bildeten nur kleine Partikel der »Studien«, mit deren zusammenfassender Veröffentlichung ich in diesem ersten Theile nun beginne. Derselbe ist in drei Hauptabschnitte gegliedert und behandelt, abgesehen von einigen im Vordergrunde der wissenschaftlichen Discussion stehenden theoretischen Vererbungsfragen, ausschliesslich die diffusen cutanen und visceralen Manifestationsformen der hereditären Frühsyphilis, deren Pathogenese, Anatomie und Klinik. Ein zweiter Band wird die Exantheme sowie die Knochen- und Muskelaffectionen der hereditären Frühsyphilis, dann die Recidiven der Congenitalsyphilis und zum Schlusse die hereditäre Spätsyphilis der Kindheit auf Grund des untersuchten und verbuchten eigenen Beobachtungsmateriales zur Abhandlung bringen.

Wien, Neujahr 1898.

Der Verfasser.

Inhaltsverzeichnis.

I. Abschnitt.

Seite

Ueber das Colles'sche Gesetz und den Choc en retour bei der hereditären Syphilis 1

1. Capitel. Einleitung, Definition und Feststellung der Fragepunkte.

Die Cardinalpunkte in der Lehre von der Vererbung der Syphilis. — Illustration des Thatbestandes der Colles'schen Immunität. — Geschichtliches. — Germinative und intrauterine Uebertragung von Infectionskrankheiten. — Exceptionelle Verhältnisse bei der Syphilis. — Verschiedene Lehrmeinungen über den Einfluss des spermatisch inficirten Fötus auf die Mutter 4

II. Capitel. Ergebnisse der Eigenbeobachtungen.

Dauerbeobachtungen von Familien mit rein väterlicher Vererbung der Syphilis. — Wert der Evidenzführung. — Statistik. — Art und Ergebnisse der Evidenzführung. — Unterschiede in den späteren Geschicken conceptionell gesunder und syphilitischer Mütter hereditär-luetischer Kinder. — Bestätigung der Colles'schen Regel und Negation des Choc en retour 14

III. Capitel. Fournier's Syphilis par conception.

Fehlen der Primärinduration bei syphilitischen Frauen. — Eigenthümlichkeit des syphilitischen Sperma, per contactum nicht anzustecken, das befruchtete Ei jedoch krank zu machen. — Unbeweisbarkeit der S. par conception. — Gründe theoretischer und entwicklungsgeschichtlicher Natur. — Widerlegung der Anschauung v. Düring's über den frühzeitigen Choc en retour. — Die Placenta und ihre Beziehung zum Choc en retour. — Acquirirte Kindersyphilis ohne Primäraffect. — Bedeutung von Condylomen und Drüsenschwellungen für die Diagnose der acquirirten Kindersyphilis 24

IV. Capitel. Das Wesen der Colles'schen Immunität und der Ausnahmen vom Colles'schen Gesetze.

Einfluss des Saugactes auf die Infection der Mutter. — Rhagadiforme Lippenerkrankungen der Säuglinge — Uebertritt immunisirender Substanzen vom spermatisch inficirten Fötus auf die gesunde Mutter. — Ausnahmen vom Colles'schen Gesetz. — Erklärungsversuch für dieselben. — Unterschiede zwischen erstgeschwängerten und mehrgeschwängerten Müttern bezüglich der Colles'schen Immunität. — Gesetz von Profeta. — Die Colles'sche Immunität ist eine variable Grösse. — Infection der Mutter während der Gravidität mit einer ex patre syphilitischen Frucht 37

V. Capitel. Ist die Colles'sche Immunität gleichbedeutend mit latenter Syphilis der Mütter?

Unhaltbarkeit der Anschauungen von Fournier, Hutchinson und Diday. — Klinische Gründe. — Sistirung der Syphilisvererbung in der Ehe bei Aenderung des Zeugers oder nach mercurieller Behandlung desselben 51

VI. Capitel. Ueber den sog. „Tertiarismus d'emblée" oder den „Choc en retour tertiaire" der Mütter ex patre syphilitischer Kinder.

Unmöglichkeit eines klinischen Beweises für den Tertiarisme d'emblée. — Ein hieher gehöriger Fall eigener Beobachtung. — Fall von scheinbar kryptogenetischem Tertiarismus bei einem 13-jährigen Kinde. — Hutchinson'sche Zähne bei acquirirter Kindersyphilis. — Diagnostische Verwertbarkeit der Hutchinson'schen Zahndeformität 55

VII. Capitel. Der Tertiarismus d'emblée und die Finger'sche Toxintheorie der Tertiärsyphilis.

Finger's Toxintheorie der Tertiärsyphilis. — Die Stützen der Finger'schen Lehre. — Unlösbare Widersprüche. — Unhaltbarkeit der Finger-Düring'schen Lehre vom Standpunkte der Bacteriologie. — Unhaltbarkeit der Finger'schen Toxintheorie bezüglich der hereditären Frühsyphilis. — Es gibt nur eine hereditäre Frühsyphilis. — Quecksilber ist das einzig wirksame Mittel bei der hereditären Frühsyphilis. — Unbeweisbarkeit einer „Cachexia syphilitica" der Mütter ex patre syphilitischer Kinder 65

Seite

VIII. Capitel. Eine seltene Familiengeschichte. (Bemerkungen über Reinfection bei hereditärer Lues und Vererbung der Syphilis auf die dritte Generation.)

Eine Familiengeschichte von 1859—1896. — Geschichte dreier syphilitischer Generationen. — Scheinbare Vererbung in die dritte Generation. — Syphilitische Reinfection eines hereditär-luetischen Kindes. — Scheinbare Ausnahme vom Colles'schen Gesetze bei demselben. — Casuistik der Reinfection hereditär-luetischer Individuen. — v. Düring's Fälle von acquirirter Syphilis bei Descendenten syphilitischer Eltern. — Diagnose ehemaliger Hereditär-syphilis in späterer Lebenszeit. — Das Narbensymptom an den Mundlippen. — Vererbung der Syphilis bis in dritte Glied. — Kritik der Casuistik. — Postulate zur Anerkennung eines solchen Ereignisses. 77

IX. Capitel. Hygienische Betrachtungen.

Nothwendigkeit einer Berücksichtigung der Ausnahm-fälle vom Colles'schen Gesetz bezüglich der Ernährungsfrage. — Mehrgeschwängerte dürfen selbst stillen. Erstentbundene nicht. — Verhältnisse in der Familienpraxis. — Erfolge der künstlichen Ernährung bei hereditär-syphilitischen Kindern der Privatpraxis. — Vorgehen bei syphilitischen Frühgeburten. — Verhalten bei gesund geborenen und erst nach der Geburt manifest-syphilitisch gewordenen Früchten. — Das Nasensecret des syphilitischen Kindes als Infectionsträger für die Brustwarze der Mutter. — Ammenfrage. — Verhältnisse in der poliklinischen und Armenpraxis. — Die gesunde Mutter soll während der Lactation nicht mercurialisirt werden. — Ernährungsprincipien bei syphilitischer Mutter und gesundem Kind 94

Schlusssätze 109

II. Abschnitt.

Die diffuse hereditär-syphilitische Hautinfiltration der Säuglinge 111

Vorbemerkungen 113

I. Capitel. Statistik der diffusen hereditär-syphilitischen Hautinfiltrationen auf Grund des eigenen Beobachtungsmateriales.

Allgemeine Angaben. — Häufigkeit der einzelnen Localisations-formen. — Verhältnis der Dermatose zu den einzelnen Lebensabschnitten der Säuglingsperiode. — Zeitpunkt des frühesten Auftretens der diffusen hereditär-syphilitischen Hautinfiltrationen. — Zeitpunkt der grössten Frequenz. — Häufigste Entstehungszeit der diffusen hereditär-syphilitischen Hautinfiltrationen. — Erstes Auftreten der Dermatose bei hereditär-syphilitischen Kindern. — Statistik der diffusen Plantar- und Palmaraffectionen. — Statistik der diffusen Affectionen der Gesichts- und Kopfhaut. — Statistik der diffusen Hautaffectionen der unteren Körperhälfte. — Hauptfrequenz aller Morphen in der siebenten Lebenswoche des Säuglings. — Vier Tabellen . . . 115

II. Capitel. Historische Daten über die diffuse hereditär-syphilitische Hautinfiltration.

Eintheilung der hereditär-syphilitischen Exantheme nach Friedinger, F. Mayr und v. Zeissl. — Angaben dieser Autoren über diffuses Erkranken der Gesichtshaut bei hereditärer Syphilis. — F. Mayr's und Trousseau's Angaben über diffuses Erkranken der Fusssohlenregion. — F. Mayr's und Kassowitz's Hinweise auf die Existenz einer diffusen hereditär-syphilitischen Hautinfiltration. — Erklärung der Nomenclatur. — Die Arbeit Médier-Champvermeil's über die Erytheme der hereditären Lues. — „Syphilides postérieures" von Seyestre und Jacquet. — Aeusserungen älterer Autoren, wie Bednar, Lasègue, C. Hennig. — Ignorirung der diffusen hereditär-syphilitischen Hautinfiltration durch neuere Autoren, wie Blaise Berti, Hutchinson, N. T. Miller und Romniceano. — Daten in den modernen Lehrbüchern der Kinderheilkunde und Syphilis. — Begründung unserer Terminologie. 128

III. Capitel. Die verschiedenen Entstehungsweisen der diffusen hereditär-syphilitischen Hautinfiltration.

Beginn der diffusen hereditär-syphilitischen Hautinfiltration unter dem Bilde eines diffusen Erythems. — Syphilides érythémateuses der Franzosen. — Eintheilung derselben bei Médier-Champvermeil. — Gleichzeitiges Auftreten von Papeln und flächenhaftem diffusem Syphilid. — Die klinischen Entstehungs-modalitäten der diffusen hereditär-syphilitischen Hautinfiltration. — Entstehung aus scheibenförmigen Erythemflecken. — Entstehung aus diffusen Erythemen. — Entstehung aus stippchenförmigen Primärefflorescenzen. — Entstehung durch Papelconfluenz . . 143

IV. Capitel. Die allgemeinen klinischen Charaktere der diffusen hereditär-syphilitischen Hautinfiltrationen.

Localisation der primordialen Erytheme. — Bevorzugung der unteren Körperhälfte. — Verschiedene localisatorische Varietäten. — Seborrhoiformes diffuses Syphilid. — Diffuse Affection der Mundlippen. — Einfache und complicirte Formen des diffusen flächenhaften Syphilides. — Eintheilung nach der äusseren Erscheinungsform. — Abhängigkeit der letzteren von der anatomischen Beschaffenheit der befallenen Localisation. — Anhängigkeit von äusseren Irritamenten. — Farbe, Glanz, subjective Symptome. — Einiges über Prognose und Therapie. — Diffuses rhagadiformes und rupiaformes Syphilid. — Pemphigus auf diffus infiltrirter Basis. — Umschriebene Infiltrationsformen. — Intertrigoartiges Auftreten des diffusen flächenhaften Syphilides 150

V. Capitel. Ueber das diffuse Plantar- und Palmarsyphilid der Säuglinge.

Die sogenannte Psoriasis palmaris et plantaris heredo-syphilitica der Säuglinge. — Die hereditär-syphilitischen Exanthemformen an den Fusssohlen und Handtellern der Säuglinge. — Unrichtigkeit der Terminologie „Psoriasis plantaris et palmaris" für die fragliche Affection. — Klinische

Seite

Charaktere der glatten, nicht schuppenden Plantar- und Palmaraffection. — Die diffuse Plantarerkrankung ist die am frühzeitigsten auftretende diffuse Infiltrationsform der Säuglingshaut. — Uebergreifen der Affection auf die Rückenflächen der Finger und Zehen. — Die Paronychia syphilitica der Säuglinge. — Die Nageldeformitäten in Folge hereditärer Frühsyphilis. — Rhagaden in der Interdigitalhaut. — Die diffuse Plantar- und Palmaraffection als Recidivform der Hereditärsyphilis. — Diffuse Fussohlenerkrankung als einzig wahrnehmbare Exanthemform in besonderen Fällen 164

VI. Capitel. Die diffusen hereditär-syphilitischen Affectionen der Gesichts- und Kopfhaut.

Das klinische Bild der diffusen hereditär-syphilitischen Lippenaffection. — Die Rhagadenbildung und deren Ursachen — Oberflächliche Lippenfissuren. — Tiefgreifende Lippenfissuren. — Borkenkranz um die Mundlippen hereditär-syphilitischer Säuglinge. — Die Lippennarben bei hereditärsyphilitischen Kindern — Charakteristik dieser Lippennarben. — Diagnostische Bedeutung derselben in späterer Lebenszeit. — Das normale Saugödem an den Mundlippen kleiner Kinder. — Die diffuse hereditär-syphilitische Hautinfiltration der Kinnregion. — Crustöse Syphilide der Gesichtshaut. — Seborrhoiforme Syphilide der behaarten Hautregionen des Säuglings. — Differentialdiagnose dem seborrhoiformen Ekzem gegenüber. — Die Haarlosigkeit hereditärsyphilitischer Säuglinge. — Einfluss der Quecksilbertherapie auf die seborrhoiformen Syphilide . 179

VII. Capitel. Die diffusen hereditär-syphilitischen Hautinfiltrationen der ganzen unteren Körperhälfte.

Das klinische Bild der diffusen hereditär-syphilitischen Hautinfiltration des Unterkörpers. — Affection der Nates- und Wadengegend. — Erodirte diffuse Syphilide — Nässende Papeln auf diffus infiltrirtem Boden. — Infiltration der Afterfalten. — Diffuses Syphilid der Genitoanalregion. — Enteritis und diffuses flächenhaftes Syphilid. — Intertrigoähnliche Erscheinungsformen der diffusen hereditär-syphilitischen Hautinfiltration 197

VIII. Capitel. Diagnostische Reflexionen.

Die grosse Bedeutung der diffusen hereditär-syphilitischen Hautinfiltrationen für die Diagnose der hereditären Syphilis. — Plaques und Condylome. — Die Symptomenfolge bei der hereditären Frühsyphilis der Säuglinge. — Fehlen diffuser Hautinfiltrationen bei acquirirter Säuglingssyphilis. — Die diffuse Plantar- und Lippensyphilis sind untrügliche Beweise für die hereditäre Natur einer vorliegenden Säuglings-Lues. — Mangelhafte Berücksichtigung dieser Verhältnisse durch Aschner und Pasini. — Diagnose der hereditären Syphilis bei Säuglingen ohne Anamnese. — Differentialdiagnose der diffusen hereditär-syphilitischen Hautinfiltration gegenüber perennirenden Epidermisexfoliationen der Neugeborenen und Säuglinge. — Differentialdiagnose gegenüber der Ichthyosis sebacea, der Dermatitis exfoliativa und dem Sklerödem. — Differentialdiagnose gegenüber hyperhidrotischen und erosiven Vorgängen an der Säuglingshaut. — Differentialdiagnose gegenüber dem intertriginösen, crustösen, papulösen und squamösen Ekzem. — Unrichtigkeit des in der Kinderheilkunde vielfach angewendeten Terminus „syphilitisches Ekzem“ 203

IX. Capitel. Die allgemeinen histologischen Charaktere der diffusen hereditärsyphilitischen Hautinfiltration der Säuglinge.

Die histologischen Angaben von Parrot, Kettner und Unna. — Specificirung des histologisch untersuchten eigenen Materiales. — Das Gebundensein der Zellinfiltration an die Gefässramificationen. — Die adventitiellen und periadventitiellen Erkrankungsvorgänge — Morphologie der Entzündungszellen. — Einkernige Morphen. — Mastzellen. — Fehlen von Unna'schen Plasmazellen. — Mangel riesenzellenartiger Morphen. — Unterschiede im Zellbilde zwischen hereditärer und aquirirter Hautsyphilis 219

X. Capitel. Histologie der einfachen Formen des diffusen flächenhaften Syphilides der Säuglinge.

Veränderungen im Schweissdrüsenlager und an den Schweissdrüsen selbst. — Veränderungen im Papillarkörper. — Bevorzugung kleinerer Blutgefässe seitens der hereditär-syphilitischen Entzündung. — Veränderungen in der pars reticularis cutis. — Bedeutung der Oberhautveränderungen für die äussere Erscheinungsform der diffusen hereditär-syphilitischen Hautinfiltration. — Das Wesen der Oberhautveränderungen beim diffusen flächenhaften Syphilid der Säuglinge — Veränderungen im Rete Malpighii. — Veränderungen in der Hornschichte. — Gegenüberstellung einer normalen und diffus syphilitisch infiltrirten Plantarhaut des Säuglings. — Anatomische Erklärung äusserer Verhältnisse bei der diffusen hereditär-syphilitischen Hautinfiltration. — Pigmentirungen nach diffusen Infiltrationen. — Ein interessanter Fall von Pigmentsyphilis . . 229

XI. Capitel. Histologie einzelner Varietäten des diffusen flächenhaften Syphilides der Säuglinge.

Veränderungen an Hautpartien, welche mit Talgdrüsen versehen sind. — Histologie der diffusen Lippenerkrankung hereditär-syphilitischer Säuglinge. — Anatomische Ursachen der Lippenrhagaden. — Histologie der erosiven und ulcerösen Formen des diffusen Syphilides der Säuglinge. — Ursachen derselben. — Gegensatz zwischen Blasen- und Geschwürsbildung bei der hereditären Säuglingslues. — Demonstration eines mikroskopischen Schnittes. — Der Pemphigus auf diffus syphilitisch infiltrirter Basis. — Vollkommene Denudation der Papillarschichte vom Rete Malpighii. — Analogie mit einem neuen Befunde Luithlen's beim Pemphigus vulgaris. — Demonstration eines histologischen Präparates. — Schwund der elastischen Fasern in dem demonstrirten Falle 243

III. Abschnitt.

Seite

Ueber diffuse viscerale Manifestationsformen der hereditären Frühsyphilis. 254

I. Capitel Eine neue Theorie der congenital-syphilitischen Frühaffectionen.

Vorwaltende Tendenz zu diffus-entzündlichen Processen in der congenitalen Frühsyphilis. — Seltenheit grossknotiger Syphilome bei derselben. — Analogie zwischen den diffusen cutanen und visceralen Veränderungen der Hereditärsyphilis. — Allgemeine histologische Charaktere der angeborenen Frühsyphilis. — Die Affinität des vererbten Syphilisvirus zu den drüsigen Fötalorganen. — **Prädilection der diffusen syphilitischen Veränderungen in den Darmdrüsen und an den Epiphysengrenzen des Fötus.** — Frühzeitiges Befallenwerden der Leber, Lungen und Nieren während der Fötalperiode. — Entwicklungsgeschichtliche Gründe für dieses eigenthümliche Verhalten. — Erklärung der fötalen Osteochondritis syphilitica. — Das spätere Befallenwerden der Haut ist in der späteren Entwicklung der Hautdrüsen begründet. — Die Ursachen des diffusen Entzündungsbildes bei der congenitalen Frühsyphilis. — Erklärung der diffusen Plantar- und Palmarsyphilis und des relativ späten Auftretens von Exanthemen bei der hereditären Lues. — Virulenzhöhe des vererbten Virus und Manifestationsweise desselben 257

II. Capitel. Die regulären Typen der hereditären Frühsyphilis.

Eintheilung der Erscheinungsformen der hereditären Frühsyphilis in vier Gruppen. — Die Wechselbeziehung zwischen Virulenz der elterlichen Infection und Manifestationsform der congenitalen Lues. — Posteonceptionelle Infection und fötale Visceralsyphilis. — Unmöglichkeit, eine väterlicher- und mütterlicherseits übertragene Hereditärsyphilis klinisch und anatomisch auseinander zu halten. — Es gibt keine sicheren Symptome einer congenitalen Toxinsyphilis. — Der „Syphilismus" Tommasoli's. — Combinirtes Vorkommen von angeborener Visceral-, Knochen- und Cutansyphilis. — Verschiedene klinische Darbietungsweisen der angeborenen visceralen Frühsyphilis. — **Prognose der angeborenen diffusen Visceralsyphilis.** — Prognostische Verschiedenheit zwischen diffusen syphilitischen Visceral- und Hauterkrankungen der Säuglinge. — Constanz diffuser Visceralaffectionen bei letal endenden Fällen von hereditärer Frühsyphilis. — Häufigkeit der hereditär-syphilitischen Osteochondritis. — Aehnliche Frequenzverhältnisse derselben wie die der diffusen Lebersyphilis. — Diffuse frühsyphilitische Erkrankungsvorgänge in anderen als den regulären Organen 276

III. Capitel. Die ätiologische Einheit der congenital-syphilitischen Frühaffectionen.

Ueber die Definition des Tertiarismus. — Der Gummabegriff. Gumma und hereditäre Frühsyphilis. — Toxinwirkung und hereditäre Frühsyphilis. — Lebend geborene Kinder mit visceralen und osteochondritischen, aber frei von exanthematischen Symptomen. — Sechs einschlägige Fälle eigener Beobachtung. — Bedeutung dieser Fälle für die Frage der Syphilis hereditaria tarda. — Eigenthümlichkeiten der Frühexantheme der Hereditärsyphilis. — Intrauteriner Exanthembeginn. — Widersprüche gegenüber der Toxinlehre und der Aufstellung einer angeborenen Tertiärsyphilis. — Unmöglichkeit, zu beweisen, dass die visceralen Frühmanifestationen nicht ebenso infectiös sind wie die cutanen. — Gleichwerthigkeit des mütterlichen und väterlichen Einflusses rücksichtlich der visceralen und osteochondritischen congenitalen Frühsyphilis. — Das Wesen der Placentarsyphilis. — Der syphilitische Fruchttod. — Fruchttod bei väterlicher und mütterlicher Syphilis. — Die fötale Kachexie bei syphilitischer Vererbung. — Prognostische und Verlaufsunterschiede zwischen cutaner und visceraler hereditärer Frühsyphilis 292

IV. Capitel. Ueber die klinischen Verhältnisse bei der angeborenen Lebersyphilis der Säuglinge.

Skizzirung des beobachteten Materiales. — Klinische Merkmale und prognostische Verhältnisse. — Concomitirende Syphilissymptome. — Reaction der syphilitischen Leberintumescenz auf Quecksilbertherapie. — Diagnose der angeborenen Lebersyphilis der Säuglinge. — Fehlen von Icterus und Ascites bei der Lebersyphilis im Säuglingsalter. — Kritik der Casuistik über angeblich mit Icterus combinirte Fälle von Lebersyphilis bei Säuglingen. — Angeborene biliäre Cirrhose und Syphilis. — Die Perilymphlebitis congenita Schüppel's. — Keine hereditäre Frühsyphilis der Leber ohne Coryza. — Ueber Icterus congenitus perstans afebrilis. — Icterus congenitus in Folge angeborener Misbildungen des gallenführenden Apparates. — Diagnostische Irrthümer. — Anaemia pseudoleukaemica und echte Leukämie mit Leberschwellung bei hereditärer Syphilis 326

V. Capitel. Ueber die anatomisch-histologischen Verhältnisse bei der angeborenen Lebersyphilis der Säuglinge.

Bericht über fünf Obductionsfälle. — Histologische Befunde. — Intraacinöse Zellwucherung. — Entzündliche Veränderungen an den Blutgefässwänden. — Einige schätzenswerthe Literaturangaben über Vasculitis heredosyphilitica in verschiedenen Organen. — Die Bedeutung der Vasculitis für die pathologisch-anatomische Charakterisirung der congenital-syphilitischen Gewebsalterationen. — Abwehr gegen R. Fischl's Aufstellungen bezüglich der Gefässalterationen bei der hereditären Syphilis. — Miliare Gummata. — Seltenheit wahrer Gummabildung bei der Lebersyphilis der Säuglinge. — Histologische Gleichwerthigkeit der diffusen hereditär-syphilitischen Leber- und Hautentzündungen. — Zwei autoptische Leberbefunde bei syphilitischen Todtgeburten. — Varietäten der histologischen Verhältnisse. — Resumé 334

VI. Capitel. Ueber angeborene Lungensyphilis und nicht-syphilitische Lungenentzündungen der ersten Lebenstage.

Bericht über das untersuchte Material. — Diagnostische Schwierigkeiten bezüglich der congenitalen Lungensyphilis der Säuglinge. — Verwechslung mit angeborener Tuberculose. — Disposition hereditär-syphilitischer Kinder für entzündliche, nicht-syphilitische Affectionen des Respirationsapparates. — N. Miller's Arbeit über Lungenentzündung bei kleinen Kindern. — Nicht-syphilitische Lungenentzündungen bei hereditär-luetischen Säuglingen. — Angeborene

Seite

Tuberculose bei Neugeborenen und jungen Säuglingen. — Acute pneumonische Affectionen in den ersten Lebenstagen. — Influenzainfection Neugeborener. — Aspirationspneumonien 353

VII. Capitel. Klinisches und Anatomisches über die angeborene Lungensyphilis.

Diagnostische Bedeutung der Temperaturverhältnisse. — Fieberlose Lungenentzündungen bei jungen Säuglingen. — Klinische Anhaltspunkte für die Diagnose der hereditären Lungensyphilis. — Dyspnoe und Cyanose ohne Schalldämpfung. — Fehlen bronchitischer Begleitsymptome. — Schwierigkeiten bei der Deutung der histologischen Veränderungen in congenital-syphilitischen Lungen. — Lungenbefund bei intrauterin abgestorbenen und bei lebend geborenen Früchten. — Arbeiten aus Ziegler's und Heller's Instituten. — Veränderungen am Bindegewebsgerüste und am Alveolarapparate. — Reste embryonalen Lungengewebes bei der congenitalen Lungensyphilis. — Congenitale Syphilis der Thymus. — Anatomische Befunde bei drei Säuglingen eigener Beobachtung mit congenitaler Lungensyphilis. — Gibt es eine wahre Verkäsung bei der congenitalen Lungensyphilis? — Riesenzellenähnliche Bildungen. — Ueber angeblich syphilitische Pneumonien älterer Kinder 369

VIII. Capitel. Ueber angeborene syphilitisch-tuberculöse Doppelinfection.

Gleichzeitiges Angeborensein von Syphilis und Tuberculose an ein und derselben Frucht. — Klinischer und anatomischer Bericht über einen unanfechtbaren Fall von angeborener syphilitisch-tuberculöser Doppelinfection. — Zwei ähnliche, doch nicht ganz feststehende Fälle. — Vorsicht bei der Deutung käsiger Knoten in den Organen junger congenital-syphilitischer Säuglinge! — Beweisgründe für die Congenitalität der Tuberculose in Fall I. — Ein vierter sicherer Fall von congenitaler Doppelinfection mit Syphilis und Tuberculose ohne Sectionsbefund. — Erklärung der angeborenen syphilitisch-tuberculösen Doppelinfection. — Resumé 391

IX. Capitel. Klinische Beobachtungen über die angeborene Nierensyphilis der Säuglinge.

Häufigkeit der Nephritis bei angeborener Syphilis der Neugeborenen und Säuglinge. — Bedeutung der Harnuntersuchung bei syphilitischen Säuglingen — Zwei klinisch beobachtete Nephritisfälle fremder Autoren. — Vier eigene einschlägige klinische Beobachtungen über angeborene Nierensyphilis. — Zwei klinisch beobachtete und durch die Obduction verificirte Fälle von congenitaler Nierensyphilis - Gründe für die Annahme einer wahrhaft syphilitischen Nephritis in den selbst beobachteten und den von fremder Seite mitgetheilten Fällen. — Heilung der Nephritis durch Quecksilbertherapie 404

X. Capitel. Histologische Befunde bei der angeborenen Nierensyphilis.

Existenz einer syphilitischen Nephritis. — Vorwaltendes Ergriffensein der Rindensubstanz vom diffusen hereditär-syphilitischen Entzündungsprocess — Erkrankung der Malpighi'schen Knäuel. — Stroebe's Beobachtungen über rückständige Parenchymentwicklung in den kranken Nieren syphilitischer Neugeborener — Zwei analoge Befunde eigener Beobachtung — Entwicklungshemmung an den Glomerulis congenital-syphilitischer Nieren. — Abgeschnürte Schläuche mit hohem Cylinderepithel in den subcapsulären Antheilen der Nierenrinde. — Cystenbildungen. — Veränderungen in Fall V unserer Serie von Nephritisbeobachtungen. — Miliare Gummata und keilförmige subcapsuläre Herde. — Resumé 415

Sach- und Autoren-Register 429

Erklärung der Abbildungen auf den chromolithographischen Tafeln 439

I. Abschnitt.

Ueber das Colles'sche Gesetz und den Choc en retour bei der hereditären Syphilis.

Das in der Ueberschrift dieses ersten Hauptabschnittes meiner „Studien“ angegebene Thema stand in einer gemeinsamen Sitzung der vereinigten Abtheilungen für Syphilidologie, Gynäkologie und Pädiatrie der deutschen Naturforscherversammlung in Braunschweig (September 1897) auf der Tagesordnung.

Jede der drei genannten Sectionen hatte einen eigenen Referenten bestellt. Mir war die besondere Ehre zutheil geworden, in der betreffenden Sitzung das pädiatrische Fach zu vertreten neben Finger (Wien) und Rosinski (Königsberg i. P.), welche als syphilidologische bezw. gynäkologische Referenten fungirten.

Bei der relativ kurz bemessenen Zeit, welche in dieser Sitzung jedem einzelnen Referenten zur Ausführung seiner Anschauungen zur Verfügung stand, war es mir nicht möglich gewesen, die umfangreichen Studien, welche ich über den Gegenstand des Referates angestellt hatte, zum Vortrag zu bringen und musste mich auf die Mittheilung blos der markantesten Punkte aus meiner diesbezüglichen Arbeit beschränken. Die meinem Braunschweiger Vortrage zu Grunde liegenden Studien erscheinen nun hier vollinhaltlich publicirt.

Der Leser wird aber in diesem Abschnitt meiner Studien über die hereditäre Syphilis nicht blos Dinge besprochen finden, welche unmittelbar zur Sache des Colles'schen Gesetzes und des sog. Choc en retour gehören, vielmehr erscheinen auch manche andere wichtige Fragen aus dem Gebiete der Hereditärsyphilis, welche in etwas entfernterer Beziehung zu dem überschriftlich namhaft gemachten Thema stehen, auf Grund eigener Erfahrungen abgehandelt. So führte mich die Bearbeitung des Referat-Themas zu Aeusserungen über die klinischen Verhältnisse der Contact- und Hereditärsyphilis des Kindesalters, zur Besprechung der Hutchinson'schen Zahndeformität, zu Mittheilungen über Vererbung der Syphilis in die dritte Generation, zu Auseinandersetzungen über Reinfection bei hereditärer Syphilis, zur Erörterung der Ernährungsfrage hereditär-syphilitischer Säuglinge und zur Berührung noch vieler anderer Momente, welche mit dem Thema der Abhandlung irgendwie in Beziehung stehen.

Erstes Capitel.

Einleitung, Definition und Feststellung der Fragepunkte.

Die Cardinalpunkte in der Lehre von der Vererbung der Syphilis. — Illustration des Thatbestandes der Colles'schen Immunität. — Geschichtliches. — Germinative und intrauterine Uebertragung von Infectionskrankheiten. — Exceptionelle Verhältnisse bei der Syphilis. — Verschiedene Lehrmeinungen über den Einfluss des spermatisch inficirten Fötus auf die Mutter.

In der Lehre von der Vererbung der Syphilis ist seit dem Jahre 1876 infolge der epochemachenden Arbeit von Kassowitz eine entscheidende Wendung eingetreten. Die grosse Uneinigkeit, welche vorher bezüglich der theoretischen Grundfragen, die sich an das Phänomen der Erbsyphilis knüpfen, unter den Forschern herrschte, begann, von diesem Zeitpunkte angefangen, allmälig zu weichen. Und wenn auch nicht alle Punkte der seinerzeit formulirten Kassowitz'schen Lehre in vollem Umfange Stand gehalten haben, so kann es doch keinem Zweifel unterliegen, dass erst durch die von ihm ausgegangene kritisch-historische und klinische Beleuchtung der in Betracht kommenden Fragepunkte die Bahn für alle weiteren Forschungen auf diesem Gebiete vorgezeichnet worden ist. So ist es gekommen, dass wir heutigen Tages wenigstens hinsichtlich der Cardinalpunkte der hereditären Infectionsübertragung der Syphilis einig sind und bereits über eine Anzahl positiver, wohlgesicherter Lehrsätze auf diesem Gebiete verfügen.

Als solche sind die folgenden drei Fundamentalsätze zu betrachten:

1. Die Syphilis ist auf germinativem Wege, also durch die Keimzellen, von der Ascendenz auf die Descendenz übertragbar. Die germinative Infection ist der fast ausschliesslich in Frage kommende hereditäre Uebertragungsmodus.

2. Daneben ist auch eine intrauterine Infection der Frucht, welche von gesunden Keimzellen stammt, auf placentarem Wege (postconceptionelle Syphilis) unter bestimmten Bedingungen möglich, aber ein relativ seltenes Ereignis.

3. Ein von einem syphilitischen Vater gezeugtes, also a patre syphilitisches Kind verleiht seiner Mutter, wenn

sie einer syphilitischen Contactinfection seitens des Zeugers entgangen ist, vermöge der intrauterinen Verbindung mit dem mütterlichen Organismus während der Gravidität, einen hohen Grad von Unempfänglichkeit gegen jedwede syphilitische Infection.

Der zuletzt namhaft gemachte, also an dritter Stelle ausgesprochene Lehrsatz, ist derjenige, welcher sich in der Syphilislehre unter dem Namen „das Colles'sche Gesetz" einen festen Platz errungen hat. An diesen, in seiner Wesenheit nahezu von allen Autoren nunmehr anerkannten Lehrsatz knüpft sich jedoch noch eine Anzahl von Fragen mehr theoretischer Natur, welche durchaus noch strittig sind, u. zw. beziehen sich die Divergenzpunkte unter den Forschern vorzugsweise auf die Ergründung der ursächlichen Verhältnisse der vom Fötus her bezogenen mütterlichen Syphilisimmunität. Also nicht der Thatbestand dieser Immunität als solcher ist controvers, nein, nur das „Warum" dieser Immunität ist Gegenstand einer noch unbeendeten Discussion seitens der Autoren, in welcher die Frage der Retroinfection der conceptionell gesunden Mutter seitens des spermatisch inficirten Fötus, die Lehre vom sogenannten Choc en retour eine hervorragende Rolle spielt.

Angesichts dieser Verhältnisse halte ich es begreiflicherweise für überflüssig, die allgemein anerkannte Thatsache von der — sagen wir kurz — Colles'schen Immunität der Mütter durch Literaturcitate zu belegen und nur um mich sofort mit meinen Lesern darüber zu verständigen, um was es sich eigentlich im Grossen und Ganzen bei der Colles'schen Immunität handelt, sei eine in den Protokollen unserer Anstalt verbuchte, das Colles'sche Gesetz illustrirende Familiengeschichte kurz angeführt.

Es handelte sich um eine Kaufmannsfamilie, welche in erträglichen materiellen Verhältnissen lebte. Die Mutter wusste nicht, dass ihr Gatte vor seiner Verheiratung syphilitisch gewesen war, hatte selbst niemals die geringsten Spuren einer syphilitischen Infection an sich getragen, dennoch aber während ihrer Ehe innerhalb eines Zeitraumes von 5 Jahren 5 Todtgeburten zur Welt gebracht. Endlich, im sechsten Jahre der Ehe erschien eine lebende Frucht, u. zw. vorzeitig geboren. Nun wollte die Mutter begreiflicherweise um jeden Preis dieses erste Kind nach so vielen Todtgeburten am Leben erhalten und legte es daher an die eigene Brust. Bald nach der Geburt erkrankte das Kind an specifischen, rhagadischen Infiltrationen der Lippen, an Coryza und universellem Exanthem. Die Mutter stillte das Kind sechs Wochen lang selbst, ohne inficirt zu werden. Da das Kind aber trotzdem nicht gedieh und die Mutter noch

immer keine Ahnung von der Syphilis ihres Kindes hatte, miethete sie eine Amme, in dem Glauben, dass das mangelhafte Gedeihen des Kindes auf schlechter Milchbeschaffenheit ihrerseits beruhe. Drei Wochen später erkrankte die Amme mit Hunter'schen Indurationen an beiden Brustwarzen und nun erst erschien die Mutter mit Amme und Kind in unserer Anstalt. Nachträglich wurde erhoben, dass der Vater zwei Jahre vor seiner Verheiratung syphilitisch inficirt und mercuriell behandelt war, wovon selbstverständlich die Mutter keine Ahnung hatte. Die Frau selbst war aber von ihrem Manne, der seit Beendigung der Mercurialcur niemals mehr Symptome an sich entdeckt hatte, nicht inficirt worden, blieb also von Syphilis verschont.

Aus dieser kurzen Skizze geht hervor, dass die gesunde Mutter sechs Wochen lang ungestraft ihr a patre syphilitisches Kind stillen konnte, während die Amme, welche unmittelbar nach der Mutter das Säugegeschäft bei demselben Kinde übernahm, alsbald von einem syphilitischen Primäraffect an den Brustwarzen befallen wurde. Die hierin zum Ausdruck gekommene Unempfänglichkeit der gesunden — i. e. syphilisfreien — Mutter gegen eine Syphilisinfection seitens des spermatisch inficirten luetischen Kindes bildet das Substrat der Colles'schen Regel.

Von Abraham Colles[1]), dem namengebenden Autor, im Jahre 1837 zwar nicht genau in dieser Form ausgesprochen, vielmehr erst von Beaumès[2]) 1840 richtig dargestellt, waren die der Colles'schen Regel zugrunde liegenden Verhältnisse zunächst auf rein empirischem Wege erkannt worden. Aber erst nachdem auf experimentellem Wege, nämlich durch Impfversuche, welche mit den Secreten syphilitischer Krankheitsproducte an gesunden Müttern hereditär-luetischer Kinder angestellt wurden, die Thatsächlichkeit der in der Colles-Beaumès'schen Lehre vorliegenden Umstände nachgewiesen worden war — dies geschah durch Caspary (1875), I. Neumann (1883) und Finger (1885) — begannen verschiedene Forscher der drei Richtungen „Syphilidologie, Gynäkologie und Pädiatrie" den in der Colles-Beaumès'schen Regel enthaltenen Thatsachen auf theoretischem Wege nachzugehen und umfangreichere klinische Daten über den Gegenstand zu sammeln.

Ich muss es mir versagen, auf die Geschichte dieses Lehrsatzes des Näheren einzugehen, weil ich sonst den Umfang meines Referates über Gebühr ausdehnen müsste. Eine solche historische Darstellung zu

[1]) Colles Abraham. Practical Observations on the venereal disease and the use of mercury. London 1837.

[2]) Beaumès. Précise Théorie et pratique des maladies vénériennes. Paris 1840.

liefern, wäre auch gar nicht möglich, ohne die ganze Geschichte der Lehre von der Syphilisvererbung zu recapituliren; denn die dem Colles-schen Gesetze zugrunde liegenden Verhältnisse stehen mit allen Einzelfragen dieser Lehre in engster Beziehung. Ich habe aber andererseits eine so grosse Anzahl von thatsächlichen, aus einem grossen Materiale hervorgegangenen Beobachtungen vorzubringen und an den Veröffentlichungen neueren Datums in solch' umfangreicher Weise Kritik zu üben, dass ich es für nöthig erachte, den Schwerpunkt dieser meiner Arbeit auf diese Momente und nicht auf eine historische Darstellung des hier zum Referate vorliegenden Themas zu verlegen.

Wer sich übrigens über die Geschichte der hereditären Syphilis und aller Fragen, welche sich an die Lehre von derselben knüpfen, näher orientiren will, der findet in dem bekannten Buche von Kassowitz „Ueber die Vererbung der Syphilis" (Wien 1876), einem Buche, welches als ein Markstein in der Geschichte dieses Themas angesehen werden muss, und in einer zweiten Publication desselben Autors, „Ueber Vererbung und Uebertragung der Syphilis" aus dem Jahre 1884 eine kritisch-historische Uebersicht auch über die Lehre des Colles'schen Gesetzes und aller anderen Streitfragen, welche mit dem Inhalte desselben in Zusammenhang stehen. Zusammenfassende Literaturübersichten über die in Betracht kommenden Veröffentlichungen der letzten Decennien finden sich auch noch bei Michelson[1]), Finger[2]), v. Düring[3]) und Heubner[4]) und in den grossen Lehrbüchern der Syphilis von Hutchinson, Kaposi, Jullien, I. Neumann und E. Lang. Ueberdies ist jede einzelne Veröffentlichung über den Gegenstand aus dem grossen Werke über die Syphilisliteratur bis 1889 von J. K. Proksch[5]) in Erfahrung zu bringen.

Seit der letzten, eben erwähnten Arbeit von Kassowitz aus dem Jahre 1884 sind im Wesentlichen drei Veröffentlichungen von einschneidender Bedeutung über die der Colles'schen Regel zugrunde liegenden Verhältnisse bekannt geworden, auf welche ich im Laufe meiner Auseinandersetzungen des öfteren werde zurückkommen müssen. Es sind dies: die kritisch-historische Studie von Finger „Die Syphilis als In-

---

[1]) Michelson P.: Zum Capitel der hered. Syph. Monatsh. für prakt. Derm. II, 1883.

[2]) Finger E.: Die Syphilis als Infectionskrankheit etc. Arch. f. Derm. u. Syph. XXII, 1890.

[3]) v. Düring E: Hereditäre Syphilis. Encyklopädische Jahrbücher V, 1895 u. Monatsh. f. prakt. Derm. XX, 1895.

[4]) Heubner O.: Die Syphilis im Kindesalter. Tübingen 1896.

[5]) Proksch J. K.: Die Literatur der venerischen Krankheiten. Bonn 1889—1891.

fectionskrankheit vom Standpunkte der modernen Bacteriologie“ (Archiv für Dermatologie und Syphilis 1890, S. 331); die Monographie von Fournier „Die Vererbung der Syphilis“ (Deutsch von Finger. Wien 1892) und die Arbeit von v. Düring über denselben Gegenstand (Monatshefte für praktische Dermatologie 1895).

Es ist mir selbstverständlich vollkommen ferne gelegen, die Arbeiten anderer Forscher über die Pathologie der hereditären Syphilis, Vererbung der Syphilis, intrauterine Infection, Syphilisimmunität u. s. f., welche in dem letzten Decennium geleistet worden sind, zu ignoriren oder etwa als minderwertig zu bezeichnen. Die drei erwähnten Arbeiten nehmen aber in ganz eigenartiger Weise, und jede in einer anderen Form zu unserem Thema Stellung und beherrschen gegenwärtig — wenn ich so sagen darf — den Markt in diesem Artikel. Wenn ich nun gleich vorausschicke, dass ich nicht in der Lage bin, mich den Anschauungen dieser drei Autoren anzuschliessen, so ist damit allein schon klargelegt, dass nur die Eigenartigkeit der in diesen Veröffentlichungen enuncirten Lehren und nicht etwa eine höhere Wertigkeit derselben für mich die Ursache ist, warum ich dieselben allen sonstigen Publicationen anderer verdienstvoller Autoren über die uns hier beschäftigenden Fragen vorangestellt habe.

Bevor wir weiter gehen, sei es mir gestattet, auf einen überaus wichtigen Umstand aufmerksam zu machen, welcher einzig und allein bei der Syphilis, sonst aber bei gar keiner anderen Infectionskrankheit sichergestellt ist. Derselbe ist darin gelegen, dass ausschliesslich nur für die Syphilis eine spermatische Infectionsübertragung von der Ascendenz auf die Descendenz mit Sicherheit nachgewiesen ist, u. zw. selbstverständlich nicht auf dem Wege des Experimentes, sondern nur auf dem der klinischen Erfahrung. Insbesondere aber ist es bei keiner einzigen Infectionskrankheit, deren ursächliche Parasiten bereits bekannt sind und mit denen Experimente zur Lösung der Frage angestellt wurden, ob und in welcher Weise eine Infectionsübertragung von der Ascendenz auf die Descendenz möglich ist, bisher gelungen, eine spermatische Uebertragung des Parasitismus auf die Descendenz festzustellen. Auch selbst für die Tuberculose ist ein derartiger Uebertragungsmodus bis jetzt weder auf klinischem noch auf experimentellem Wege erwiesen und selbst nicht unter einer Versuchsanordnung gelungen, bei welcher experimenti causa mit Hodentuberculose behaftete Thiere als Zeuger verwendet wurden. Hingegen hat es sich gezeigt, dass mikroparasitäre Krankheiten verschiedener Art, insbesondere auch die Tuberculose, von der Mutter auf das Kind, und zwar auf placentarem Wege übergehen

können, wobei es sich aber immer wieder herausgestellt hat, dass als Vorbedingung eines derartigen Uebertrittes des Parasiten von der Mutter auf den Fötus eine specifische Erkrankung der Placenta nothwendig war. Und hier kommen doch wieder die Lehren von Kassowitz zu Ehren, obwohl seine 1876 aufgestellte These, dass die Placenta eine unüberwindliche Schranke für das Passiren des inficirenden Agens zwischen Mutter und Frucht darstelle, nicht vollinhaltlich Stand gehalten hat.

Wenngleich nämlich im Laufe der Jahre die ursprüngliche Anschauung von Kassowitz, welche besagte, dass die Placenta auf jeden Fall ein absolutes Hindernis für den Uebertritt des syphilitischen Contagiums von der Mutter zum Kinde und vom Kinde zur Mutter abgibt, eine gewisse Einschränkung hat erfahren müssen, so bleibt doch der grosse Gedanke, welchen Kassowitz vor mehr als zwanzig Jahren auf Grund seiner Literaturstudien und seiner Beobachtungen gefasst hatte, dass die Placenta als ein Filtrum von seltener Vollkommenheit für das syphilitische Virus zu betrachten sei, bis zu einem gewissen Grade aufrecht stehen. Wenn auch Fälle bekannt geworden sind, bei welchen ein von der Conception her gesunder Fötus durch eine postconceptionelle Infection der Mutter, also auf intrauterinem Wege inficirt worden ist, so hat es sich auf der anderen Seite doch wieder herausgestellt, dass ein solches Ereignis nur möglich ist, wenn die Placenta selbst vorher syphilitisch miterkrankt. Hat eine solche Erkrankung stattgefunden, dann steht selbstverständlich einem Ueberwandern des Syphiliscontagiums durch die pathologischerweise eröffneten Zottenbahnen der Placenta foetalis nichts im Wege. Immerhin aber sind diese Fälle als Raritäten zu betrachten gegenüber dem ganz gewöhnlichen Ereignis, demzufolge eine postconceptionell inficirte Mutter ihr Kind per vias placentares nicht mit Syphilis inficirt.

Hat es sich doch auch gezeigt, das bei experimentell erzeugten Infectionskrankheiten trächtiger Thiere ein Durchtritt der Parasiten nicht ohneweiters durch die Placenta stattfindet, dass daher in einer sehr grossen Anzahl von Fällen die Infection des Fötus ausbleibt, und zwar immer dann, wenn das placentare Zottenepithel der Mikrobeninvasion standgehalten hat. Speciell für die Tuberculose haben pathologisch-anatomische Untersuchungen, besonders aber die Arbeiten von Birch-Hirschfeld[1]), Schmorl und Kockel[2]), gelehrt, dass bei der

---

[1]) Birch-Hirschfeld: Ueber placentare Infection. Tageblatt der 61. Vers. deutsch. Naturf. u. Aerzte 1888, S. 81. — Derselbe und Schmorl: Ueber den

acuten Miliartuberculose und bei vorgeschrittener chronischer Tuberculose schwangerer Frauen der mütterliche Antheil der Placenta, insbesondere aber die intervillösen Räume derselben, mitunter reichlich von Tuberkelbacillen durchsetzt sind, dass die letzteren aber nur dann in die fötalen Antheile der Placenta übertreten können, wenn vorher anatomisch nachweisbare Läsionen im Zottenepithel stattgefunden haben.

In der Frage der hereditären Infection begegnen wir daher heutigen Tages, ganz allgemein betrachtet, der folgenden Sachlage:

1. Eine germinative Infection ist, mit der einzigen Ausnahme der Syphilis, für keine einzige Infectionskrankheit bewiesen.

2. Eine placentare Infection der Frucht kann nur dann zustande kommen, wenn die krankmachenden Spaltpilze die Fähigkeit besitzen, das Epithel der fötalen Zotten zu lädiren oder zu durchwachsen, oder wenn sie grobe anatomische Veränderungen in der Placenta hervorbringen können (Hämorrhagien oder specifische Entzündungen).

In diesen beiden Sätzen ist in nuce auch das Ergebnis der grossen, im Jahre 1896 erschienenen Veröffentlichung von Lubarsch[1]) über die hereditäre Infection in seinen „Ergebnissen der Pathologie“ zusammengefasst, in welcher Veröffentlichung alle klinischen, theoretischen und experimentellen Arbeiten des letzten Decenniums über diesen Punkt einer gewissenhaften und sorgfältigen Berücksichtigung unterzogen erscheinen. Wer sich für diese Arbeiten interessirt, sei daher auf das schöne Sammelwerk von Lubarsch und Ostertag verwiesen.

Aus diesen Forschungsergebnissen geht wohl klar und deutlich hervor, dass Kassowitz, als er seinerzeit in der Placenta ein undurchlässiges Filtrum für das Contagium der Syphilis annehmen zu müssen vermeinte, nicht weit von der vollen Wahrheit entfernt war. Vielmehr lag schon mehr als blos ein goldenes Korn bereits in seiner damaligen Aufstellung. Was er für die Placenta schlankweg als Gesetz hinstellen zu müssen glaubte, gilt, wie wir heute wissen, nur für die normale Placenta, d. h. insolange sie nicht unter dem Einflusse der mütterlichen

Uebergang von Tuberkelbacillen aus dem mütterlichen Blute auf die Frucht. Ziegler's Beiträge Bd. IX.

[2]) Schmorl und Kockel: Die Tuberculose der menschlichen Placenta etc. Ziegler's Beitr., Bd. XVI, S. 313.

[1]) Lubarsch O.: Uebertragung von Infectionskrankheiten von Ascendenten auf Descendenten in „Ergebnisse d. allg. Path. u. pathol. Anat.“ I, pg. 427. Wiesbaden 1896.

Infection selbst krankhaft verändert worden ist. Kassowitz hatte eben mit dem wichtigen Factor der mikroparasitär bedingten Placentarerkrankungen noch nicht gerechnet, zum grossen Theile wohl aus dem Grunde, weil die Kenntnis derselben in damaliger Zeit noch eine vollkommen unzureichende war.

Aus den bisher dargelegten Verhältnissen muss es für Jedermann klar geworden sein, dass die Syphilis sich hinsichtlich der hereditären Uebertragungsart in einem scharfen Gegensatz zu allen anderen Infectionskrankheiten, insbesondere aber zu jenen befindet, deren Mikroparasiten bekannt und dem Experimente zugänglich sind. Denn es gibt, ich wiederhole es nochmals, keine zweite Infectionskrankheit, bei welcher sich Beweise für die Existenz eines germinativen Uebertragungsmodus auf die Descendenz erbringen liessen.

Noch weniger aber kennen wir aus nahe liegenden Gründen eine zweite Infectionskrankheit, bei welcher, wie bei der Syphilis, ein durch spermatische Infection krank gemachter Fötus während seiner Intrauterinperiode in irgend einer Weise auf die gesunde Mutter rückzuwirken imstande ist, und schliesslich gibt es — vielleicht mit der einzigen Ausnahme der Lepra — und auch das darf niemals übersehen werden, keine zweite bekannte Infectionskrankheit des Menschengeschlechtes und der Thierreihe, welche eine ähnliche Vielgestaltigkeit der Gewebs- und Allgemeinstörungen darzubieten in der Lage ist, wie die Syphilis.

Aus allen diesen Gründen scheint es mir derzeit durchaus nicht gerechtfertigt, Analogien, welche aus der Biologie der pathogenen Spaltpilze und aus der Pathologie anderer Infectionskrankheiten mit bekannten Parasiten gewonnen wurden, ohneweiters auf die Syphilis hinüber zu nehmen, wie dies seitens zahlreicher Schriftsteller der neueren Zeit geschehen ist. Gestehen wir es lieber freimüthig ein: Wir haben auch keine entfernte Ahnung von der Art und Weise des bei der Syphilis obwaltenden Parasitismus, und es erscheint mir daher vorderhand viel zweckmässiger, wenn wir die Fragen, welche sich an den Uebergang dieser Infectionskrankheit von der Ascendenz auf die Descendenz knüpfen, vor allem Anderen nach dem Stande der klinischen Beobachtung beurtheilen, als nach Analogien, welche aus der Bacteriologie herübergenommen sind. Erst wenn das klinisch festgestellte Thatsachenmaterial sich mit den Lehren der Bacteriologie in zwangloser Harmonie befindet, dann dürfen wir aus den Ergebnissen dieses Wissenzweiges eine Nutzanwendung für die Syphilislehre in Anspruch nehmen. In einzelnen Punkten wird dies wohl möglich sein, in der grossen Mehrzahl der Fragen jedoch nicht.

Nun kehren wir wieder zur Lehre von der Colles'schen Immunität zurück. Die in hunderten von Fällen beobachtete Thatsache, dass gesunde und stets syphilisfrei erscheinende Mütter hereditär syphilitischer Kinder nach der ersten Gravidität mit einem solchen weder von ihren syphilitischen Kindern, noch von ihrem syphilitischen Gatten in Hinkunft mehr inficirt worden sind, gab selbstverständlich Anlass zu reiflichem Nachdenken bei den betheiligten Forschern. Fournier, Diday, Hutchinson und viele Andere nahmen, um diese anscheinende Unbegreiflichkeit zu erklären, an, jede Frau, welche ein hereditär syphilitisches Kind geboren hat, sei aus dem Grunde, weil sie gegen Syphilis immun ist, eo ipso schon syphilitisch. Wenn sie daher auch niemals manifeste Syphilissymptome zur Schau trägt, so ist sie gleichwohl doch latent syphilitisch. Diese Erklärung der der Colles'schen Regel zugrunde liegenden Verhältnisse involvirt selbstverständlich die Annahme eines Choc en retour, einer Retroinfection der von der Conception her syphilisfrei gebliebenen Mutter, ausgehend von der auf spermatischem Wege inficirten Frucht. Ja noch mehr! Da, wie wir noch hören werden, das Colles'sche Gesetz eine nahezu unbedingte Regel darstellt, so würde die eben vorgetragene Lehrmeinung auch den Choc en retour zum Gesetze erheben und besagen: Jedesmal, so oft eine gesunde Frau mit einer spermatisch inficirten Frucht schwanger geht, wird die Mutter durch die Gravidität mit einer solchen Frucht selbst syphilitisch und sie ist syphilitisch, auch wenn sie selbst stets frei von Symptomen bleibt: sie ist dann eben latent syphilitisch, weil sie gegen Syphilis immun ist. Kassowitz hat in seiner zweiten Schrift (1884) diese Lehre auf das Allerentschiedenste bekämpft und erklärt, die Mütter seien blos immun und nichts mehr als immun und sie haben diese Immunität durch den während der Gravidität unausweichlich vor sich gehenden Säfteaustausch zwischen syphilitischer Frucht und gesunder Mutter bezogen. I. Neumann und Finger bekennen sich zu derselben Anschauung und Finger führt die Immunität der Mutter auf den Uebertritt gelöster Stoffwechselprodukte des Syphilisparasiten durch die Placenta zurück. v. Düring geht noch um einen Schritt weiter und lehrt, die betreffenden Frauen seien syphilisimmun, weil sie an einer latenten Intoxication mit Syphilistoxinen leiden, welche sie von der syphilitischen Frucht bezogen haben, und Finger und wieder auch v. Düring nehmen an, dass, wenngleich solche Mütter nicht eigentlich syphilitisch inficirt sind, sie dennoch in einem späteren Zeitpunkte an tertiär-syphilitischen Erscheinungen erkranken können, welche, ohne dass die Mutter vorher per contactum inficirt worden ist — nur durch die Gravidität mit einem a patre syphi-

litischen Kinde hervorgerufen worden sind, und welche gleichfalls nur als Folgeerscheinungen, so zu sagen als Endresultat der Wirkung der seinerzeit vom syphilitischen Fötus bezogenen Toxine zu betrachten sind.

Aber mit den bisher auseinandergesetzten Lehrmeinungen haben wir die in Discussion stehenden Fragen noch immer nicht erschöpft. Es kommt noch Folgendes hinzu: Die französische Schule, Allen voran Fournier, lehrt, wie folgt: Abgesehen von der par choc en retour zustande gekommenen latenten Syphilis der Mutter, deren einziges Symptom die Unempfänglichkeit gegen eine syphilitische Infection, also die Colles'sche Immunität ist, gibt es aber auch noch eine auf demselben Wege erworbene, manifeste Lues der Mutter, welche sich durch das Auftreten von Secundärerscheinungen während oder bald nach der Gravidität zu erkennen gibt, ohne dass sich an der betreffenden Frau eine Primärläsion nachweisen liesse. Dies wäre die Definition der Syphilis maternelle secondaire par conception Fournier's.

Und nun noch weiter! Fournier, Diday, Hutchinson, Finger und v. Düring nehmen an, dass es auch eine — sagen wir — „directe" Tertiärsyphilis der Mutter ohne vorausgegangenes Primär- und Secundärstadium gibt, welche von einer oder mehreren Schwangerschaften mit a patre syphilitischen Früchten herstammt. Die beiden letztgenannten Autoren erklären, wie schon erwähnt, diese Vorkommnisse, an deren Realität wir allerdings zweifeln, als Folgen einer Toxinwirkung, welche von dem spermatisch syphilitischen Fötus ausgegangen ist. v. Düring hat sich schliesslich die Sache so zurechtgelegt: Die Colles'sche Immunität der Mütter ist latente Intoxication, die direct tertiäre Syphilis derselben ist manifeste Intoxication mit Syphilistoxinen.

Ganz abgesehen von allen differenten Details stehen sich also im Wesen zwei fundamental divergente Anschauungen gegenüber:

1. Die Lehre, dass jede Mutter, selbst wenn sie vom syphilitischen Zeuger nicht per contactum angesteckt wird, dennoch stets vom spermatisch inficirten Fötus retroinficirt wird.

2. Die Lehre, dass die Colles'sche Immunität der Mütter durchaus nicht einer syphilitischen Infection derselben gleichkommt, dass die Mütter deshalb nur syphilisimmun, nicht aber wirklich syphilitisch sind.

Und hier wäre noch eine Abzweigung anzubringen.

2 a. Die Lehre vom Tertiarismus d'emblée solcher Mütter, welcher aber keineswegs mit einer wahren syphilitischen Infection der Mütter gleichbedeutend wäre, sondern auf einer chronischen Intoxication mit den Stoffwechselproducten des im kindlichen Organismus wirksam gewesenen Syphilisparasiten beruhen soll.

Zweites Capitel.

Ergebnisse der Eigenbeobachtungen.

Dauerbeobachtungen von Familien mit rein väterlicher Vererbung der Syphilis. — Wert der Evidenzführung. — Statistik. — Art und Ergebnisse der Evidenzführung. — Unterschiede in den späteren Geschicken conceptionell gesunder und syphilitischer Mütter hereditär-luetischer Kinder. — Bestätigung der Colles'schen Regel und Negation des Choc en retour.

Wir wollen es uns zunächst angelegen sein lassen, das reichhaltige Beobachtungsmateriale zu Rathe zu ziehen, welches am ersten öffentlichen Kinderkrankeninstitute in Wien über die vorliegenden Verhältnisse von uns gesammelt wurde, und wir werden vor Allem sorgfältige Umschau darüber zu halten haben, ob an den syphilisfreien Müttern patern inficirter Kinder Affectionen zu entdecken waren, welche im Sinne einer Retroinfection oder eines Tertiarisme d'emblée hätten gedeutet werden können. Die Thatsache der Colles'schen Immunität als solcher lassen wir vorderhand beiseite, auch tritt sie momentan in den Hintergrund der Debatte, denn sie ist sattsam erwiesen.

Das gesammte Krankenmateriale, welches meinen Studien über die Erbsyphilis zugrunde liegt, beläuft sich auf 438 seit dem Jahre 1870 gesammelte Beobachtungen über hereditär syphilitische Kinder. Von diesen 438 Fällen ist wohl eine grössere Anzahl hier nicht verwertbarer Beobachtungen in Abzug zu bringen, bei welchen es sich zumeist um ältere Kinder mit Recidiven einer Congenitalsyphilis, also um hereditäre Spätsyphilis handelt, deren frühere Symptome uns nicht bekannt waren, so dass im Ganzen 354 Fälle von sicherer hereditärer Frühsyphilis der ersten Lebenswochen und -Monate das Material darstellen, an welchem ich meine Studien über die congenitale Syphilis durchgeführt habe. Die ersten 156 Krankengeschichten dieser Beobachtungsreihe verdanke ich der grossen Liebenswürdigkeit meines verehrten Lehrers und Freundes, Herrn Professors Kassowitz. Für die Bereitwilligkeit, mit welcher er mir sein Material, an welches sich das meine in fortlaufender Reihe

anschliesst, zur Verfügung gestellt hat, spreche ich ihm auch an dieser Stelle meinen verbindlichsten Dank aus. Denn nur dadurch, dass eine gewisse Zahl von Fällen eine grosse Reihe von Jahren hindurch in Evidenz geführt werden konnte, wobei sich später von mir gesammelte Daten und klinische Befunde an solche unmittelbar anschliessen, welche in früheren Jahren über dieselben Fälle und über dieselben Familien von Kassowitz festgestellt wurden, liess sich ein zasammenhängendes und darum anschauliches Bild über die Geschichte zahlreicher syphilitischer Familien gewinnen. Ich werde einige solche Familiengeschichten später noch zum Vortrag bringen.

Gerade Beobachtungen dieser Art sind es, welche, wie sich noch im Laufe meiner Auseinandersetzungen zeigen wird, zur Entscheidung der Frage nach der Art und Weise der Wechselbeziehungen, welche zwischen spermatisch-syphilitischen Kindern und gesunden Müttern herrschen, in hervorragender Weise verwertbar sind. Denn sie geben uns während der Zeit ihrer Evidenzführung nicht allein Aufschluss über den Gesundheitszustand der Kinder, sondern auch über den der Mütter. Und um diesen handelt es sich vor Allem bei der Bearbeitung des zum Referate vorliegenden Themas.

Die 354 Fälle von hereditärer Frühsyphilis, von welchen die Rede war, vertheilen sich auf **218** Mütter, resp. ebenso viele Familien. In **98** dieser Familien, bei welchen mit Sicherheit festgestellt werden konnte, welcher von den zeugenden Theilen der die Syphilis vererbende gewesen war, konnten Mütter und Kinder einer mehr als dreijährigen fortlaufenden Controle bezüglich ihres Gesundheitszustandes unterzogen werden. Diese 98 Familien gliedern sich des Weiteren in **72** mit rein väterlicher Vererbung ohne Infection der Mutter und in **26** Familien, bei welchen die Mutter vor oder bei der Conception syphilitisch inficirt wurde, gleichgiltig ob diese Syphilis vom syphilitischen Zeuger oder von irgend einer anderen Quelle bezogen war. Für uns haben selbstverständlich in erster Linie nur die Mütter jener 72 Familien ein hervorragendes Interesse, bei welchen es sich um rein spermatische Vererbung der Syphilis auf die Descendenz handelte. Von diesen soll daher vorderhand ausschliesslich die Rede sein.[1])

---

[1]) Selbstverständlich konnte die Frage, ob im Einzelfalle rein spermatische Vererbung der Syphilis vorlag oder nicht, nur aus der gleichzeitigen Berücksichtigung der Anamnese und des Status der Mütter bei der ersten Aufnahme eruirt werden. Wenn die väterliche Syphilis feststand, die Mutter niemals etwas Verdächtiges an sich geboten hatte, von uns frei von Syphilisverdacht befunden wurde, dann wurde die zugehörige Familie in die Tabelle der Familien mit rein paterner Syphilisvererbung aufgenommen. Eine gewisse Fehlerquelle lässt sich, das gebe ich ohneweiters zu,

In der beifolgenden tabellarischen Zusammenfassung dieser Familien erscheint sowohl die Anzahl der Jahre, während welcher die betreffenden Mütter mit ihren Kindern in Evidenz geführt, als auch die Anzahl der Geburten, welche von den Müttern in dieser Zeit geleistet wurden, besonders angegeben. Aus dieser Zusammenstellung ergibt sich nun, dass

12	Familienmütter	einer	3jährigen	
9	"	"	4	"
5	"	"	5	"
6	"	"	6	"
4	"	"	7	"
9	"	"	8	"
6	"	"	9	"
8	"	"	10	"
3	"	"	11	"
5	"	"	12	"
2	"	"	13	"
1	"	"	15	"
1	"	"	17	"
1	"	"	19	"

Controle unterworfen gewesen sind.

---

hiebei nicht vermeiden. Es ist nämlich nicht ausgeschlossen, dass hier ein gewisser Percentsatz von Frauen als syphilisfrei durchgeschlüpft ist, welche, ohne es zu ahnen oder zu wissen, dennoch bei, vor oder nach der Conception per contactum inficirt wurden. Da aber alle 72 Mütter unserer folgenden Tabelle während der ganzen von uns durchgeführten vieljährigen Evidenzführung frei von Syphilis befunden wurden, so fällt die erwähnte Fehlerquelle nicht schwer in's Gewicht.

Tabelle über die Zahl und Art der Geburten in 72 länger als drei Jahre evident geführten Familien mit rein paternärer Vererbung der Syphilis.

Nummer	Name	Dauer der Beobachtung in Jahren	Kinder			Anmerkung
			todt geboren [1]	lebend, doch bei oder nach der Geburt syphilitisch	syphilisfrei geboren und geblieben	
1	T.	8	2	3	—	
2	H.	19	1	2	2	
3	L.	3	—	1	2	Vater behandelt nach der Geburt des ersten Kindes
4	S.	12	—	7	—	
5	S.	4	—	2	1	Die Mutter stets in blühendster Gesundheit
6	G.	3½	5	2	—	
7	H.	12	4	4	3	Mutter stets anämisch gewesen
8	R.	3½	—	2	—	
9	S.	6½	2	2	—	
10	L.	17	—	3	—	
11	R.	8	2	1	—	
12	B.	4	1	2	—	
13	K.	13	3	4	—	
14	P.	10	2	1	—	In zweiter Ehe ein gesundes Kind
15	A.	8	2	4	—	
16	H.	11	—	1	—	
17	S.	4	3	1	—	
18	W.	3	3	1	—	
19	S.	12	2	5	—	
20	F.	10	1	4	—	
21	A.	4	1	2	—	
22	L.	4	2	2	—	
23	H.	6	—	1	—	Vorher von einem gesunden Manne ein gesundes Kind
24	S.	7	—	2	1	

[1]) In dieser Rubrik sind alle Arten von Todtgeburten — Abortus, todte Frühgeburten und einfache Todtgeburten — zusammengefasst.

Nummer	Name	Dauer der Beobachtung in Jahren	Kinder			Anmerkung
			todt geboren	lebend, doch bei oder nach der Geburt syphilitisch	syphilisfrei geboren und geblieben	
25	L.	11	—	3	1	
26	S.	9	1	2	1	Mutter von auffallender Frische und Gesundheit
27	M.	12	2	5	—	
28	K.	15	1	4		
29	R.	3	—	2		
30	T.	3	3	1	1	Vorher ausserehelich zwei gesunde Kinder
31	H	8	3	2	—	
32	P.	3	2	1	—	
33	K.	10	3	2	—	
34	K.	10	—	2	—	
35	S.	6	—	2		
36	S.	12	3	1	1	
37	L.	3	3	2	—	
38	J.	9	5	4		Mutter von auffallend schlechtem Aussehen
39	Z.	8	—	4	—	In zweiter Ehe vier gesunde Kinder
40	B.	11	—	3		
41	P.	9	1	4	—	Ein Kind noch nach 13 Jahren mit Syphilis geboren
42	B.	9	3	2	3	Nach der fünften Entbindung mercurielle Behandlung des Vaters
43	S.	4	—	3		
44	P.	5	6	1		
45	T.	10	5	3		
46	H.	5	1	3	1	Vor der Ehe ein gesundes Kind (ausserehelich)
47	T.	10	3	2	1	
48	A.	5	1	3		
49	S.	10	2	2	—	Ein gesundes Kind i. J. 1895 mit einem anderen Manne
50	S.	3	—	1		

Nummer	Name	Dauer der Beobachtung in Jahren	Kinder			Anmerkung
			todt geboren	lebend, doch bei oder nach der Geburt syphilitisch	syphilisfrei geboren und geblieben	
51	W.	5	5	1	—	Kind inficirt eine Amme, aber nicht die Mutter, welche das Kind sechs Wochen stillte
52	H.	8	—	3	2	
53	P.	3	—	2	—	
54	S.	4	2	1	—	Mutter stets in blühender Gesundheit
55	P.	10	—	2 (Zwillinge)	1	Aeusserst kräftige, muskulöse und gut aussehende Frau
56	K.	6	1	3	—	In zweiter Ehe ein gesundes Kind
57	M.	13	1	2	—	
58	B.	7	2	2	—	Zehn ges. Kinder vom ersten Manne
59	S.	7	—	3	3	
60	H.	9	1	3	2	
61	M.	3	1	2	—	Vorher 2 ges. Kinder aus erster Ehe
62	U.	6	—	3	—	
63	H.	7	1	1	1	Zwischen 2. und 3. Kinde mercurielle Behandlung des Vaters
64	Z.	6	—	2	—	Frau sehr bleich und immer kränkl.
65	Z.	9	3	2	—	
66	K.	5	4	1	—	In zweiter Ehe drei gesunde Kinder
67	S.	8	1	2	—	
68	O.	4	—	2	—	
69	Z.	8	—	3	1	
70	S.	8	—	2	2	Infection des Mannes während der Ehe nach der Geburt eines gesunden Kindes
71	S.	3	2	1	1	Besond. kräft. u. ges. ausseh. Mutter
72	S.	4	2	1	—	Mutter blühend und kräftig
	Summa		110	166	31	
			307 [1]			

[1]) Aus dieser Tabelle ist, abgesehen von allem Anderen, die sehr bemerkenswerte Thatsache zu entnehmen, dass in 72 Ehen mit syphilitischen Vätern von den gesunden und gesund gebliebenen Müttern 110 Todtgeburten, 166 lebend geborene syphilitische Kinder und nur 31 syphilisfreie zur Welt gebracht wurden.

Nur einige Worte über die Art der Evidenzführung! Selbstverständlich darf man sich die Art der Controle, welcher diese Familien unterworfen waren, nicht in der Weise vorstellen, dass Mütter und Kinder täglich oder wöchentlich von uns gesehen wurden. Die Sache verhielt sich vielmehr so: Die Mütter kamen immer mit ihren Kindern während der Syphilisbehandlung der letzteren, also sowohl im Stadium der hereditären Frühsyphilis, als auch bei allfälligen Recidiven, regelmässig zweimal wöchentlich in die Anstalt. Ausserdem sahen wir Mütter und Kinder sehr häufig aus Anlass anderweitiger, nicht syphilitischer Affectionen der Kinder wieder. Aus den Müttern der in Evidenz geführten Familien hereditär-syphilitischer Kinder entwickelte sich nämlich allmählig ein Stammpublicum für unser Ambulatorium, so dass die Kinder mit ihren Müttern immer und immer wieder von uns gesehen und bezüglich ihres Gesundheitszustandes controlirt werden konnten. Wenn man nun bedenkt, dass sieben Achtel dieser Mütter mit mehreren syphilitischen Kindern hintereinander die Hilfe unserer Anstalt in Anspruch nahmen, und dass ausserdem noch die meisten Mütter, auch ohne den Anlass einer Erkrankung ihrer Kinder abzuwarten, regelmässig sich und ihre Kinder zur Inspicirung vorwiesen, so wird man sich schon einen Begriff davon machen können, wie häufig eine solche Mutter im Laufe der Jahre von uns gesehen wurde.

Es ist, so sehr es auch wünschenswert wäre, selbstverständlich in einem Kinderambulatorium nur ausnahmsweise möglich, die Mütter am ganzen Körper, insbesondere ad genitalia, genau zu untersuchen, und ich bin schon darauf vorbereitet, dass aus diesen Umständen die Beweiskraft meiner Untersuchungsergebnisse seitens der Anhänger des Choc en retour angefochten werden wird. Denn das Ergebnis unserer Untersuchungen über den Choc en retour bei diesen Müttern ist ein absolut negatives gewesen. Es ist uns nicht ein einziges Mal gelungen, irgend ein Syphilissymptom bei den Müttern dieser vielköpfigen und vieljährigen Untersuchungsreihe ausfindig zu machen. Da wir nun weder Primäraffecte, noch Secundär-, noch Tertiärsymptome jemals an diesen Müttern entdecken konnten, so besagt das:

1. dass keine dieser Mütter während der Dauer der Evidenzführung von ihren syphilitischen Kindern inficirt wurde,

2. dass keine dieser Mütter während der Beobachtungsdauer par choc en retour oder in Form eines Tertiarisme d'emblée syphilitisch erkrankte.

Somit liefert unser Material eine neuerliche Bestätigung der Colles'schen Regel, hingegen eine Negation der Lehre von der

conceptionellen Syphilis Fournier's und dem Tertiarisme d'emblée Finger-Düring's.

Es steht natürlich Jedermann frei, mir einzuwenden, dass meine Untersuchungsergebnisse deswegen nicht absolut beweisend für die Ablehnung des Choc en retour und des Tertiarisme d'emblée der Mütter seien, weil es dennoch nicht ausgeschlossen ist, dass die eine oder die andere dieser Mütter im Laufe der Jahre Syphiliserscheinungen an sich getragen hat, welche übersehen, nicht erkannt, nicht richtig gedeutet, oder aber absichtlich verheimlicht worden sind.

Zunächst muss ich allerdings auf einen solchen Einwand erwidern: Wer garantirt mir denn, dass solche eventuell übersehene Syphilissymptome dann wirklich auf Retroinfection beruhen und nicht einfach Recidiven einer ganz gewöhnlichen Contactsyphilis sind, welche die Frau von ihrem luetischen Manne früher erworben hat? Beweisen lässt es sich ja doch nicht, ob in einem solchen Falle die Frau, wenn anders sie überhaupt syphilitisch geworden ist, nicht schon früher, ohne es selbst zu ahnen, vom syphilitischen Zeuger inficirt wurde. Auf diesen Umstand werden wir noch später zurückkommen.

Aber auch aus anderen, rein sachlichen Gründen erscheint mir die Aufstellung von Einwendungen gegen meine Beobachtungsergebnisse von vorneherein nur wenig berechtigt. Die Sache steht nämlich so: Alle jene Mütter, welche mit ihren Kindern in unserer Anstalt längere Zeit in Evidenz geführt wurden, waren vollständig genau über die Natur der Krankheit ihrer Kinder und über die Quelle derselben informirt. Sie sind auch vorsichtshalber immer darauf aufmerksam gemacht worden, dass sie selbst möglicherweise dieselbe Krankheit haben oder doch bekommen können. Nachdem also die 72 Mütter der spermatisch-syphilitischen Kinder genau wussten, dass die Syphilis ihrer Kinder väterlichen Ursprunges war, und sahen, in welch' erfolgreicher Weise ihre Kinder behandelt wurden, suchten sie stets mit ihrer ganzen Nachkommenschaft immer und immer wieder unsere Anstalt auf und hielten uns über ihren und den Gesundheitszustand ihrer Kinder informirt. Daraus geht ganz klar hervor, dass diese Frauen, wenn sie selbst im Laufe der Jahre von einer palpablen syphilitischen Affection befallen worden wären, absolut keinen Grund gehabt hätten, uns eine solche zu verheimlichen. Im Gegentheil, es war doch nur in ihrem Interesse gelegen, uns über jede verdächtige Affection am eigenen Körper sofort zu informiren, um dann ihrer Infection ebenso rasch ledig zu werden, wie die von uns behandelten Kinder.

Wenn wir nun gefunden haben, dass diese 72 Mütter, von welchen 40 einer mehr als sechsjährigen Controle unterworfen waren,

nicht ein einziges Mal von einer syphilitischen Affection, also weder von einer papulösen, noch von einer gummatösen Erkrankung befallen wurden, so sprechen diese Zahlen, wenngleich gewiss Einwendungen nicht vollkommen von der Hand zu weisen sind, dennoch eine viel zu beredte Sprache, als dass sich durch dieselbe nicht in uns die Ueberzeugung gefestigt hätte: der Choc en retour wäre eine unbewiesene und unbeweisbare Annahme. Einmal hätten wir doch bei diesen 72 viele Jahre in Evidenz geführten Müttern irgend etwas sehen müssen, was einer syphilitischen Affection hätte gleichkommen können!!

Die Beweiskraft unseres Materiales gewinnt aber durch einen Vergleich der Schicksale dieser 72 Mütter mit denen der zweiten Gruppe von Frauen, 26 an der Zahl, welche schon syphilitisch in die Ehe getreten oder bei der Conception syphilitisch geworden, dabei aber gleichfalls einer mehr als dreijährigen Evidenzführung in unserer Anstalt ausgesetzt worden waren. Hier zeigen sich sofort vollkommen andere Verhältnisse. Bei diesen 26 Müttern nämlich fanden wir im Laufe der Jahre vier Mal Symptome der Secundärperiode und sieben Mal Erscheinungen tertiärer Natur ausgesprochen, letztere nach fünf- bis zwölfjähriger Beobachtungsdauer. Da diese 26 Frauen zugestandenermassen von den eigenen Männern oder schon vor der geschlechtlichen Verbindung mit dem Zeuger der betreffenden Kinder anderweitig syphilitisch inficirt waren, stellen sich die angedeuteten Syphilismanifestationen bei denselben selbstverständlich als einfache Syphilisrecidiven dar. Da nun sämmtliche diese 26 Mütter, wie gleichfalls erhoben werden konnte, früher mercuriell behandelt waren, so entspricht die Häufigkeit des Auftretens von Tertiärsymptomen bei denselben vollkommen den Verhältnissen, welche auch sonst bezüglich des Vorkommens tertiärer Erscheinungen allgemein constatirt sind. Selbstverständlich hat es daher nichts Merkwürdiges an sich, wenn von 26 per contactum syphilitisch gewordenen Frauen sieben nach Jahresfrist an tertiären Symptomen erkrankten.

Nun aber sei es mir gestattet, folgendem Gedankengange Raum zu geben. Ebenso, wie wir bei diesen 26 Müttern nach Jahresfrist Symptome einer condylomatösen oder gummatösen Syphilis entdecken konnten, so hätten wir eine solche auch, wären sie bei einem noch so kleinen Percentsatz der 72 erstbezeichneten Mütter vorgekommen, gleichfalls entdecken müssen. Die 72 Mütter der ersten Reihe hatten doch nicht mehr Grund, eine eventuelle Syphilis zu übersehen oder zu verheimlichen, als die 26 der zweiten Gruppe. Ganz im Gegentheile! Die von der Conception her gesunden Frauen der ersten Gruppe, welche an

ihren eigenen Kindern sehen konnten, was die Syphilis zu leisten im Stande ist, hätten doch allen Grund gehabt, jedes verdächtige Symptom an ihrem eigenen Körper zu unserer Kenntnis zu bringen, um nicht in dieselbe Krankheit zu verfallen, wie ihre Kinder. Im Lichte dieser Gegenüberstellung gewinnen die negativen Befunde bei den 72 Frauen der ersten Gruppe sehr an Wert.

Aus unserem Beobachtungsmaterial geht somit hervor, dass eine Mutter eine vom Vater her syphilitische Frucht empfangen kann, ohne durch den conceptionellen Coitus selbst inficirt zu werden, dass sie des Weiteren nicht nur bis zur Geburt eines, also sagen wir, des ersten hereditär-syphilitischen Kindes gesund bleiben, dass sie vielmehr vielen syphilitischen Kindern das Leben schenken, dabei immer weiter mit ihrem Manne und den syphilitischen Kindern in innigstem Verkehr bleiben kann, ohne jemals die Spur einer syphilitischen Affection an sich zu tragen. Der Umstand, dass die Frau der syphilitischen Infection seitens des Zeugers entgehen kann, wenngleich derselbe seine Syphilis auf die Frucht vererbt, bedarf heutzutage keiner weiteren Auseinandersetzung. Diese Angelegenheit ist schon längst vollkommen aufgeklärt. Die germinative Vererbungsfähigkeit der Syphilis ist nicht an die Gegenwart ansteckender Localaffectionen bei dem Zeuger gebunden. Der Mann kann vor, bei und nach der Zeugung latent syphilitisch, frei von äusserlich erkennbaren, inficirenden Syphilisproducten sein, braucht daher seine Frau nicht anzustecken, obwohl er die Seuche auf seine Nachkommenschaft überträgt.

Unsere Dauerbeobachtungen betreffs der Mütter spermatisch-syphilitischer Kinder stehen daher in grellem Widerspruche zu den Angaben über die Syphilis par conception Fournier's und zu den Lehrmeinungen Finger's, Düring's, Hutchinson's und vieler Anderer über den Tertiarisme d'emblée solcher Mütter. Kurz, unsere Ueberzeugung, welche auf Grund eines seit nahezu 30 Jahren verfolgten und in Evidenz geführten Materiales gewonnen ist, ist darnach angethan, Alles und Jedes, was über eine Retroinfection der Mutter vom syphilitischen Fötus her angenommen, gelehrt und beschrieben wurde, zu negiren. Und wir thun dies mit ruhigem Gewissen, denn abgesehen von der Unbeweisbarkeit dieser Lehren, sind sie voll von inneren Widersprüchen, auf welche wir noch zurückkommen werden.

Drittes Capitel.

Fournier's Syphilis par conception.

Fehlen der Primärinduration bei syphilitischen Frauen. — Eigenthümlichkeit des syphilitischen Sperma, per contactum nicht anzustecken, das befruchtete Ei jedoch krank zu machen. — Unbeweisbarkeit der S. par conception. — Gründe theoretischer und entwicklungsgeschichtlicher Natur. — Widerlegung der Anschauung v. Düring's über den frühzeitigen Choc en retour. — Die Placenta und ihre Beziehung zum Choc en retour. — Acquirirte Kindersyphilis ohne Primäraffect. — Bedeutung von Condylomen und Drüsenschwellungen für die Diagnose der acquirirten Kindersyphilis.

Nunmehr handelt es sich darum, in vorurtheilsfreier Weise, wenngleich auf theoretischem Wege, zu untersuchen, was es mit der Annahme Fournier's für eine Bewandtnis hat, der da lehrt, eine Mutter, welche von einem latent syphilitischen Manne geschwängert ist, könne noch während der Gravidität unter secundären Erscheinungen erkranken, welche nichts Anderes darstellen, als einen Choc en retour, welcher von dem mit dem Sperma eines Luetikers befruchteten Ei herstammt. Dass ein solches Ereignis unbewiesen und unbeweisbar ist, weil es gar nicht denkbar ist, die Eventualität auszuschliessen, dass ein syphilitischer Mann, selbst wenn uns seine Lues wann immer als eine latente erscheint, dennoch seine Frau auf ganz gewöhnlichem Wege zu irgend einem nicht bestimmbaren Zeitpunkte vor, während oder auch nach dem befruchtenden Coitus inficirt hat, das sei hier nur nebenher bemerkt.

Aber selbst wenn wir auf rein theoretischem Wege der Frage nachgehen und uns bemühen, den Wahrscheinlichkeitscoëfficienten für diesen von Fournier mit so viel Emphase promulgirten Infectionsmodus auf rein speculativem Wege zu ermitteln, so werden wir bald als Resultat unserer Gedankenarbeit die Ziffer 0 bekommen. Die Basis, auf welche Fournier seine Lehre von der conceptionellen Syphilis aufgebaut hat, ist nämlich das Vorkommen einer secundären Syphilis ohne Primärinduration bei Frauen latent syphilitischer Männer, nachdem sie von dem Sperma eines solchen concipirt haben. Diese Basis ist aber eine

vollkommen grundlose, denn es ist eine allen Syphilidologen und Gynäkologen völlig geläufige Sache, dass Frauen überhaupt — Nichtgeschwängerte und selbst Virgines nicht ausgenommen — sehr häufig condylomatöse Eruptionen zeigen, ohne dass es gelänge, eine Primärinduration, resp. die Einbruchspforte des inficirenden Agens zu eruiren. Hinsichtlich dieses Punktes verweise ich auf den Vortrag Verchères auf dem Internationalen medicinischen Congress zu Rom (1894) und eine einschlägige Veröffentlichung des gynäkologischen Correferenten, Herrn Collegen Rosinski, [1]) und dies mit um so grösserer Befriedigung, als sich die Anschauungen dieser Autoren, wie mir aus ihren Publicationen bekannt ist, vollkommen mit den meinigen decken.

Nun gehen wir weiter und besehen wir uns die Fournier'sche Casuistik der Syphilis maternelle par conception ein wenig näher. Was finden wir da? Wir finden, dass es sich vorzüglich um Frauen handelt, welche von einem — wie angenommen wird, aber nicht bewiesen werden kann — latent syphilitischen Manne concipirt haben und sodann zwischen dem zweiten und vierten Schwangerschaftsmonate an papulöser Syphilis erkrankten, ohne vorher erwiesenermassen jemals syphilitisch gewesen zu sein. Das Auftreten einer solchen Syphilis maternelle par conception im zweiten Graviditätsmonate würde naturgemässerweise voraussetzen, dass das Syphiliscontagium von dem seitens einer syphilitischen Samenzelle befruchteten Ei schon in den allerersten Wochen der fötalen Entwicklung auf die Mutter übermittelt werden kann.

Bevor wir nun daran gehen, die Chancen eines solchen Ereignisses abzuwägen, muss noch früher eine andere Thatsache erörtert werden.

Es ist vollständig bekannt und durch die Experimente Mireur's [2]) und des bei Fournier citirten Dr. X. festgestellt, dass das Sperma eines syphilitischen Mannes als solches per contactum nicht inficiren kann, denn die diesbezüglichen Impfversuche von Mireur und X. fielen stets negativ aus. Auch lehrt die tägliche Erfahrung, dass das Sperma eines syphilitischen Mannes als solches eine gesunde Frau nicht per contactum zu inficiren vermag. [3]).

Dies ist ein feststehender, auf Grund von Experimenten und klinischen Thatsachen, denen absolute Beweiskraft beizumessen ist, zutage

---

[1]) Rosinski: Einige kritische Bemerkungen zu Fournier's Monographie „Die Vererbung der Syphilis". Zeitschr. f. Geburtshilfe und Gynäkologie, XXXI, 1.

[2]) Mireur: Recherches sur la non-inoculabilité du sperme. Ann. d. Dermat. 1876—77.

[3]) Wäre das Sperma als solches im Stande, per contactum zu inficiren, wie das Secret der Sclerose oder der Papel, dann könnten nicht so viele hunderte von Frauen hereditär-syphilitische Kinder gebären, ohne vorher durch das Sperma des Zeugers per contactum syphilitisch geworden zu sein.

geförderter Lehrsatz, welcher nicht anders gedeutet werden kann, als so, wie er eben liegt. Ich kann mich daher der Anschauung Finger's über diesen Punkt keineswegs anschliessen, welcher den Impfexperimenten Mireur's aus dem Grunde keine beweisende Kraft beilegt, weil sie nur an einem bestimmten, im Vergleiche zur grossen Zahl syphilitischer Männer selbstverständlich geringfügigen Materiale angestellt wurden. Ginge man in seinem Skepticismus soweit wie Finger, dann könnte man negativen klinischen und Impfergebnissen nirgends in der Pathologie der Infectionskrankheiten vertrauen und dürfte beispielsweise nur dann an eine Nichtverimpfbarkeit des Spermas syphilitischer Männer glauben, wenn das Sperma jedes einzelnen Syphilitischen in dem fraglichen Sinne klinisch und experimentell geprüft und erprobt worden wäre. Ich vielmehr hege auf Grund der veröffentlichten Experimente und der klinischen Erfahrung die Ansicht, dass, wenn irgend einmal durch syphilitisches Sperma dennoch eine Contactinfection herbeigeführt würde, eine solche ganz gewiss nur von einer accidentellen Beimischung von syphilitischem Virus herrühren könnte, welches sich aus in den Ejaculationswegen sesshaften Syphilisproducten dem Sperma zugesellt hat.[1])

Da nun aber dennoch das Sperma eines syphilitischen Mannes, wenn es befruchtet, — vorausgesetzt, dass die Syphilis des Mannes überhaupt vererbungsfähig ist — zur Entstehung eines syphilitischen Embryo Veranlassung gibt, so scheint hierin auf den ersten Blick ein Widerspruch zu liegen. Auf der einen Seite soll das Sperma eines Luetikers per contactum nicht inficiren, auf der anderen Seite aber

[1]) In diesem Sinne müssten auch zwei von Rochon mitgetheilte Fälle gedeutet werden, wenn durch dieselben überhaupt etwas bewiesen werden könnte. (La virulence de sperme dans la syph. second. La méd. mod. 1896, Nr. 30.)

Es ist auch auf die Möglichkeit des Vorkommens eines syphilitischen Primäraffectes im Innern der Gebärmutterhöhle hingewiesen worden, welcher klinisch selbstverständlich unauffindbar bleibt. Dass mit der Annahme einer solchen Eventualität die Lehre von der conceptionellen Syphilis fällt, ist klar, denn die Syphilis par conception ist, wie schon Diday lehrt, „celle qui va du père à la mère en passant par le foetus". Ist aber der Primäraffect im Uterusinnern sesshaft, dann ist die Mutter angesteckt, ohne dass die Infection durch das Bindeglied der Frucht vermittelt wurde. Hier wird angenommen, dass, wenn der Spermaflüssigkeit inficirende Producte aus den Ejaculationswegen beigemischt sind, eine Infection der Uterusschleimhaut bei Eintritt der Menstruation oder kurz nach Ablauf derselben erfolgen kann. Sichtbare Bubonen müssten alsdann ausbleiben, weil die Lymphbahnen des Uterus mit den Lumbal-, Iliacal- und hypogastrischen Drüsenplexus und nicht mit den Inguinaldrüsen in Verbindung stehen. Demzufolge wird auch in einer vor Kurzem erschienenen Schrift von Louis Merger (Thèse de Paris 1896) die ganze Lehre von der Syphilis par conception abgelehnt.

das Ei, welches von ihm befruchtet wird, dennoch anstecken. Dringt man aber intensiver in die Frage ein, so zeigt sich bald, dass dieser Widerspruch nur ein scheinbarer ist. Zweifellos vermag das Sperma eines Syphilitikers dennoch das Ei krank zu machen, keineswegs aber in dem Momente der Befruchtung zu attakiren, etwa so, wie die Contactinfection von dem Momente der Invasion des Contagiums angefangen wirksam zu werden beginnt. Wie könnte sonst das befruchtete Ei auch nur Tage lang sich im Uterus weiter entwickeln?!

Die Form, in welcher das Syphilisvirus mit der Samenzelle auf die Frucht übertragen wird, muss also doch eine ganz andere sein, als die es ist, in welcher die gewöhnliche Contactinfection von Mensch zu Mensch vermittelt wird. Hiefür sprechen vor Allem mannigfaltige klinische und pathologisch-anatomische Befunde auf dem Gebiete der hereditären Syphilis. Wissen wir doch vor Allem, dass das vom Sperma eines syphilitischen Mannes befruchtete Ei sich eine bestimmte, selbstverständlich je nach der Intensität des übertragenen Infectionsstoffes verschieden lange Zeitperiode hindurch ungestört weiter entwickeln kann und erst in einem von der Conception weit entfernten Zeitpunkte des Intra- oder auch des Extrauterinlebens zu erkranken braucht. Wie häufig kommen die Kinder gesund, ausgetragen, ja mit normalem Gewichte zur Welt und erkranken erst im postfötalen Leben an manifester Syphilis!

Diese eigenartigen Umstände berechtigen uns zu dem Rückschluss, dass der Infectionsstoff, welcher mit dem Sperma auf das Ovulum im Momente der Befruchtung übertragen wird, auf dasselbe zu Anbeginn noch in einem inactiven Zustande übergeht und erst im Laufe der fötalen oder gar der postfötalen Entwicklung zur Virulenz erwacht; sonst wäre es überhaupt nicht möglich, dass sich das Eichen nach erfolgter Befruchtung seitens eines inficirenden Spermatozoon weiter entwickeln könnte. Im Besonderen aber blieben jene Vorkommnisse absolut unerklärbar, bei welchen es sich zeigt, dass ein spermatisch inficirtes Ovulum bis zum normalen Schwangerschaftsende ruhig im Uterus verharren, ja symptomlos und normal entwickelt zur Welt kommen und erst im Extrauterinleben von den ersten Syphilissymptomen ergriffen werden kann.

Alles zwingt uns somit zur Annahme, dass die Samenzelle den Infectionsstoff, welcher späterhin zur Entstehung eines syphilitischen Kindes Veranlassung gibt, in einem Ruhezustande in sich enthält, welcher erst nach erfolgter Befruchtung zu irgend einer Zeit der intrauterinen Lebensperiode oder gar erst nach der Geburt aufgehoben wird. In diesem Punkte decken sich meine

Anschauungen vollkommen mit den von Düring vorgetragenen Ansichten.

Wollte ich mich hier fürder noch in Hypothesen einlassen, so könnte ich weiter gehen und der Anschauung Raum geben, dass es erst bei weiter vorgeschrittener Gravidität — wenn sich im Uterus jene Veränderungen einstellen, welche eine erhöhte Zufuhr von Bildungsmateriale zur Frucht und eine raschere Entwicklung derselben unter dem Einflusse erhöhter formativer Reize bewirken — dass es erst dann dem Syphilisvirus möglich wird, aus seinem Ruhezustande zur Thätigkeit zu erwachen und nun jene Veränderungen in den Fötalorganen hervorzurufen, welche als charakteristisch für hereditäre Syphilis gelten.

Im dritten Abschnitte dieses Buches werde ich noch in einem besonderen Capitel den Nachweis zu erbringen versuchen, dass zwischen der fötalen Entwicklung der Organe und der hiezu nöthigen Saftströmung einer- und der hereditär-syphilitischen Organerkrankung andererseits ein inniger Zusammenhang besteht. Denn gerade jene Fötalorgane, welche am allerfrühzeitigsten mit functionstüchtigen Epithelien ausgestattet sind, nämlich die visceralen Drüsen, erscheinen unter dem Einflusse des durch Erbgang übertragenen syphilitischen Virus am frühesten und intensivsten im Intrauterinleben afficirt, die Haut hingegen, deren Drüsenkörper erst in der zweiten Hälfte der Intrauterinperiode zur Ausbildung gelangt, erkrankt immer erst in einem späteren Stadium der fötalen Entwicklung. Demnach findet man das Hautorgan nur bei syphilitischen Früchten, welche schon der Reife nahe sind, oder welche schon in den ersten Wochen des extrauterinen Lebens stehen, specifisch afficirt, während die grossen Darmdrüsen und die Knochenknorpelgrenzen, welche schon in den mittleren Fötalmonaten einen hohen Vascularisations- und Ausbildungsgrad zeigen, bereits frühzeitig im Intrauterinleben erkranken können. Diese Thatsache spricht sehr zu Gunsten meiner Anschauung, dass es erst eines intensiveren Wachsthums, also einer intensiveren Säftezufuhr von Seite des Uterus zu der sich entwickelnden Frucht bedarf, um das spermatisch übertragene syphilitische Virus aus dem Ruhezustande in den der Activität zu überführen.

Nun ist es sehr merkwürdig, dass die Verfechter der Lehre von der conceptionellen mütterlichen Syphilis die Infection der Mutter von einem Eichen herleiten wollen, welches eben erst von dem Sperma eines syphilitischen Individuums befruchtet worden ist, wiewohl sie einerseits wissen, dass das Sperma als solches per contactum nicht inficirt, und andererseits sehen, dass in der allergrössten Mehrzahl der Fälle die Syphilis der Frucht erst in einer Zeit manifest wird, welche viele Monate

von dem Zeitpunkte der Conception entfernt ist. So z. B. der vielcitirte Fall von Gailleton, welchen Fournier als das Paradigma einer conceptionellen Syphilis der Mutter hinstellt: Ein 16jähriges Mädchen wird — so heisst es dort — von dem ersten Beischlaf mit einem zur Zeit dieses ersten Beischlafes latent syphilitischen Manne schwanger. Zweieinhalb Monate nach dem befruchtenden Coitus wird das Mädchen von heftigen Kopfschmerzen befallen, an welche sich die Eruption eines Hautsyphilids ohne Primärinduration und ohne Drüsenschwellung in den Leisten anschliesst. Sieben Monate später gebiert das Mädchen ein ausgetragenes Kind, welches erst vierzehn Tage nach der Geburt an Syphilis erkrankt.[1])

Nun denke man sich: die spermatische Syphilis des Kindes tritt erst zwei Wochen nach der Geburt zutage. Die Mutter aber soll ihre Syphilis bereits in den allerersten Wochen nach der Conception von eben diesem Kinde, damals noch einem kaum befruchteten Eichen, par choc en retour bezogen haben, von einer Frucht also, welche syphilisfrei zur Welt gebracht und erst extrauterin von Syphilissymptomen ergriffen wurde. Welch' kühnes Gedankensaltomortale!!

Ganz abgesehen davon, dass die Möglichkeit einer ganz communen Contactinfection auch noch nach dem befruchtenden Beischlaf niemals ausgeschlossen und eine Syphilis par conception klinisch daher nie und nimmer erwiesen werden kann, ist ein solches Ereignis aber aus zweierlei weiteren Gründen mehr als unwahrscheinlich.

1. Wäre das dem Ovulum mit dem Sperma einverleibte syphilitische Virus wirklich schon in den allerersten Tagen oder Wochen nach der Conception von so hochgradiger Virulenz, dass es ganz direct durch die Uterusschleimhaut hindurch in die Blutbahn der Mutter eindringen und dortselbst die Invasion der syphilitischen Infection ver-

---

[1]) Bezeichnend für die Zerfahrenheit der Anschauungen, welche gerade in diesem Capitel der Syphilislehre herrscht, ist Folgendes: Sehr viele Autoren haben, wenn eine Gravida mit frischen Condylomen ad genitalia behaftet erschien und späterhin ein hereditär-syphilitisches Kind aus dieser Gravidität hervorging, die Syphilis des Kindes deshalb als eine postconceptionelle, von der Mutter auf die spermatisch gesunde Frucht im Laufe der Schwangerschaft übertragene, hingestellt. Hier konnten also die Condylome die Primärläsion documentiren. Fournier und seine Schule nehmen nun für dasselbe Ereignis bei einer Gravida das Entgegengesetzte an. Die Syphilis der Schwangeren ist hier vom spermatisch inficirten Fötus par choc en retour überkommen, was natürlich eine germinative, keineswegs aber eine postconceptionelle Infection des Ovulum voraussetzt. Also genau dasselbe Ereignis mit zwei vollkommen entgegengesetzten Theorien! Es wäre doch schon Zeit, bei solchen Fällen nicht mehr nach dem blossen Gefühle zu urtheilen, sondern nur das zu glauben, was bewiesen oder doch mindestens beweisbar ist!

anlassen könnte, dann müsste ein solches Eichen unbedingt früher absterben, bevor eine solche Infection zustande kommen könnte. Man stelle sich doch nur vor, welch' hoher Grad von Virulenz einer Mikrobe dazu gehören mag, um durch eine unverletzte Schleimhaut hindurch zu dringen, und dann noch eine schwere universelle Erkrankung bei dem invadirten Organismus hervorzurufen. Einer solchen Virulenz müsste doch, wäre sie bei der Befruchtung mit syphilitischem Sperma vorhanden, das Eichen nothgedrungenerweise erliegen müssen! Wenn wir jedoch sehen, dass das Eichen nach der Befruchtung mit syphilitischem Sperma nich nur nicht abstirbt, sich vielmehr häufig genug bis zum normalen Schwangerschaftsende ruhig im Uterus weiter entwickelt und sogar ohne Syphilissymptome als reife Frucht zur Welt kommt, dann kann das dem Eichen auf spermatischem Wege übermittelte Contagium keineswegs in den ersten Wochen seiner Entwicklung activ gewesen sein.

2. Aber auch vom rein entwicklungsgeschichtlichen Standpunkte aus betrachtet besitzt die Lehre von der conceptionellen Secundärsyphilis der Mütter nicht die geringste Plausibilität. Wir wissen doch, dass das befruchtete Eichen durch die Keimblase vollständig abgeschlossen ist, dass sich das von der Keimblase verschlossene Eichen irgendwo an die Uterusschleimhaut festsetzt, und dass sich diese Keimblase erst vom zweiten Lunarmonate angefangen mit dem Chorion frondosum umgibt, ohne vorher innige gewebliche Beziehungen mit der Uterusschleimhaut eingegangen zu sein, und dass sich erst im dritten Fötalmonat aus dem Chorion frondosum durch innige texturelle Verbindung desselben mit der Decidua serotina uteri die Placenta bildet. Es ist nun absolut unverständlich, dass ein virulenter Infectionsstoff durch die Keimblase und dann noch durch die unverletzte Uterusschleimhaut zurück in das Blutgefässsystem der Mutter übergehen sollte, wobei aber das Eichen selbst soweit intact bliebe, dass es sich sogar vollständig bis zum normalen Schwangerschaftsende in gesundem Zustande in der Gebärmutter erhalten könnte, wie dies in dem Falle von Gailleton und in den analogen Fällen, welche der Beobachtung Fournier's entstammen, angenommen werden müsste.

Gleichsam als Corollar zur Fournier'schen Lehre von der Syphilis par conception maternelle hätten wir jetzt die Ausführungen Düring's über denselben Gegenstand zu besprechen.

v. Düring meint: Wenn ein gesundes Ovulum durch das Sperma eines syphilitischen Mannes befruchtet worden ist, so hat dies, falls der Infectionsstoff ein sehr virulenter ist, in der allerersten Zeit der Schwangerschaft für die Frau die nachtheiligsten Folgen, und er

ist weiters der Anschauung, dass zu dieser Zeit, von dem noch placentalosen Fötus aus, am allerehesten ein Choc en retour stattfinden könnte; denn die Scheidewand — so sagt er — welche für gewöhnlich den Uebertritt der supponirten Syphilisparasiten vom Fötus auf die Mutter verhindert, die Placenta nämlich, ist noch gar nicht gebildet. Hingegen hat aber v. Düring vollständig übersehen, dass, selbst wenn der Syphilisparasit schon in den ersten Wochen nach der Conception hoch virulent wäre, dies noch nicht genügen könnte, um eine Syphilisinfection der Mutter herbeizuführen. Das Eindringen des Infectionsstoffes der Syphilis vom befruchteten Ei in den mütterlichen Organismus müsste doch, nach Analogie mit der gewöhnlichen Contactsyphilis zu schliessen, unbedingt eine Laesio continui im Verlaufe der Uterusschleimhaut voraussetzen, ganz abgesehen davon, dass auch die Keimblase vorher penetrirt sein müsste. Eine Laesio continui im Bereiche der Mucosa uteri ist aber doch weder bei, noch unmittelbar nach der Befruchtung gegeben. Ganz im Gegentheil kann, insolange das Ei von der Keimblase eingeschlossen, ohne feste Verbindung mit der Uterusschleimhaut, im Fruchthalter sich befindet, eine Infection der Mutter von dieser Seite aus unmöglich stattfinden. Das Contagium hätte, um solches zu bewerkstelligen, erst die unverletzte Keimblase und dann das unverletzte Epithel der Gebärmutterschleimhaut zu penetriren. Wie aber sollte es das??

Des Ferneren meint nun v. Düring: Wenn das Ei in den ersten Wochen der Gravidität abgestorben, im Uterus verweilt und nun Metrorrhagien eintreten, dann könnte durch das lädirte Mucosaepithel des Uterus hindurch das Syphilisvirus, welches in dem abgestorbenen befruchteten Ei enthalten ist, in den mütterlichen Organismus eindringen. Ob aber von einem abgestorbenen solchen Ovulum überhaupt noch eine luetische Infection ausgehen kann, scheint doch mehr als fraglich, zum mindesten aber völlig unbewiesen, ganz abgesehen davon, dass doch nur sehr wenige von syphilitischem Sperma befruchtete Eier bald nach der Conception absterben.

Wenn es demnach auch vollkommen richtig ist, dass die normale Placenta eine unüberschreitbare Scheidewand für das corpusculäre Syphilisvirus zwischen Mutter und Frucht abgibt, so wäre die Möglichkeit einer Retroinfection der Mutter dennoch erst von dem Momente an gegeben, da die Placenta gebildet ist. Denn erst von diesem Momente angefangen, tritt das Ovulum in feste gewebliche Verbindung zur Uterusschleimhaut. Wenn es daher bewiesen oder beweisbar wäre, dass ein a patre syphilitischer Fötus seine von der Conception her gesund gebliebene Mutter überhaupt retroinficiren kann, so könnte

ein solches Ereignis unserer Anschauung nach erst dann stattfinden, wenn die Placenta bereits gebildet ist, und auch dann nur unter der Vorbedingung, dass eine pathologische Laesio continui im Bereiche des mütterlichen Antheiles derselben eingetreten ist, welche einen Uebertritt des Syphiliscontagiums von der Frucht zur Mutter gestattet. Placentarerkrankungen haben aber mit der Syphilis par conception nichts gemein, denn diese muss nach der Aufstellung ihrer Autoren in den ersten Wochen nach erfolgter Befruchtung des Eies auf die Mutter übergehen, zu einer Zeit also, wo noch gar keine Placenta existirt.

Wir befinden uns also auch auf Grundlage theoretischer Erwägungen nicht in der Lage, die Existenzberechtigung einer Syphilis par conception anzuerkennen. Wenn wir jemals das Auftreten einer Syphilis par choc en retour zulassen könnten, so wäre es nur in dem einen Falle denkbar, wenn infolge einer syphilitischen Erkrankung des mütterlichen Placentartheiles, ausgehend von einer Erkrankung des fötalen Antheiles derselben, am mütterlichen Antheile die nämlichen Bedingungen entstehen würden, wie die es sind, welche das umgekehrte Verhältnis, nämlich das Auftreten einer postconceptionellen Syphilis bei der Frucht möglich erscheinen lassen. Früchte, von denen aus ein Choc en retour in dem erwähnten Sinne ausgehen könnte, müssten also hochgradig erkrankte Placenten besitzen. Eine spermatisch inficirte Frucht aber, deren Placenta frühzeitig im Intrauterinleben syphilitisch erkrankt, muss selbst frühzeitig von activem Syphilisvirus attakirt worden sein. Solche Früchte sterben fast immer vorzeitig ab, denn, ganz abgesehen von ihrer schweren eigenen Syphilis, graben sie sich durch die Placentarerkrankung, welche ihnen die Nahrungszufuhr abschliesst, ihr eigenes Grab. Sollte daher einmal eine Mutter par choc en retour syphilitisch werden können, dann könnte sie niemals von einer Frucht ihre Syphilis beziehen, welche ausgetragen und frei von specifischen Erkrankungssymptomen zur Welt kommt, denn eine solche Frucht wird wohl kaum eine schwer kranke Placenta haben. Die kranke Placenta hemmt die Entwickluug der Frucht und schneidet ihr schliesslich die Lebensbedingungen ab. Meiner Ansicht nach könnte daher, wenn es wirklich überhaupt wahr wäre, dass eine Mutter par choc en retour syphilitisch werden kann, eine solche Syphilis nur von einer Frucht ausgehen, welche in hochgradig erkranktem Zustande, vor Allem also mit schwerer visceraler Syphilis, vorzeitig aus dem Fruchthalter ausgestossen wird.

Dass aber der ganze, auf theoretischem Wege construirte Actus des Choc en retour klinisch unbewiesen ist und auch unbewiesen bleiben wird,

weil es absolut unmöglich ist, Belege dafür zu erbringen, dass eine solche Mutter nicht auf ganz gewöhnlichem Wege von ihrem Manne inficirt worden ist, wobei die Primärläsion unerkennbar blieb, darauf wurde schon mit Nachdruck hingewiesen.

Nun aber muss ich auf Grund von klinischen Argumenten aus meiner pädiatrischen Praxis die Lehre Fournier's von der Syphilis secondaire par conception bekämpfen. Denn genau dasselbe, was man bei der vorgeblich conceptionellen Syphilis der Frauen im Sinne der Fournier'schen Lehre als regelmässiges Ereignis vorfinden soll: eine papulöse Syphilis ohne indurirten Primäraffect — gerade das gilt für die acquirirte Syphilis der Kinder beinahe als Regel. Es ist nämlich eine merkwürdige Thatsache, dass die acquirirte Syphilis des Kindesalters in der überwiegenden Anzahl der Fälle ohne nachweisbare oder als solche erkennbare Primärsklerose verläuft. Es ist eine grosse Seltenheit, ja nach unseren Erfahrungen eine Ausnahme, wenn man bei einem per contactum syphilitisch gewordenen Kinde eine Primärläsion in Form einer Sklerose erkennen oder entdecken kann. Demnach ist die Differentialdiagnose zwischen hereditärer und acquirirter Syphilis der Kinder nicht immer ganz leicht und nicht so sehr durch das Vorhandensein oder Fehlen eines Primäraffectes, als durch andere Momente charakterisirt, auf welche hier einzugehen nicht gestattet sein kann.

Unter 34 Fällen von acquirirter Syphilis des Kindesalters, welche in den 26 Jahren 1870—1896 in Kassowitz' und meinen Protocollen verbucht worden sind, wurde im Ganzen nur vier Mal eine Hunter'sche Induration nachgewiesen. Ein Mal sass dieselbe am Mundwinkel, zwei Mal am Labium majus, ein Mal lag Circumcisionssyphilis mit Induration der Beschneidungsnarbe vor. In den übrigen 30 Fällen handelte es sich stets um condylomatöse Syphilis in Form von Plaques muqueuses an verschiedenen Körperregionen, bald mit universellem Exanthem, bald ohne solches. Auch nur in einer Minderzahl dieser 34 Fälle gelang es, mit einiger Wahrscheinlichkeit auszusagen, an welcher Stelle der allgemeinen Decke das Syphiliscontagium seinen Einzug in den kindlichen Organismus genommen haben mochte.

Ich muss bei dieser Gelegenheit mit Nachdruck betonen, dass eine diagnostische Verwerthung regionärer indolenter Drüsenschwellung für die Statuirung einer papulösen Efflorescenz als Primäraffect, soweit es sich um Kinder handelt, durchaus unzulässig ist. Es ist wohl richtig, dass bei der congenitalen Frühsyphilis, also bei den angeborenen, d. h. mit auf die Welt gebrachten, und bei den in den ersten Lebenswochen entwickelten roseolös-erythematösen und

bullösen Exanthemen die Polyadenitis nicht vorkommt, welche bei maculo-papulösen Exanthemen der Lues acquisita constant angetroffen wird. Daraus aber den Schluss zu ziehen, dass, falls bei acquirirter condylomatöser Syphilis der Kinder regionäre Drüsenschwellungen vorliegen, diese den Ort der Primärläsion indiciren, wäre ein arger Fehler. Denn sowie es sich um nässende Papeln oder Condylome, auch bei hereditär-luetischen Kindern, handelt, da kann man ganz constant eine indolente Schwellung der zugehörigen Lymphdrüsen constatiren, wie ja überhaupt alle möglichen entzündlichen Affectionen der Haut und Schleimhäute, seien sie jetzt syphilitisch oder nicht, bei Kindern sofort eine consensuelle Schwellung der zugehörigen Lymphdrüsen in Scene setzen, ohne dass dieselbe immer von Schmerz- oder acut entzündlichen Symptomen begleitet sein müsste. Und genau so, wie bei syphilitischen Kindern, welche infolge hereditärer Erkrankung zu einer condylomatösen Lues gelangt sind, findet man auch bei jeglicher acquirirten Erkrankung in der Umgebung von Condylomen und Plaques muqueuses geschwellte Lymphdrüsen. Die Lymphdrüsen helfen uns daher gar nichts für die Feststellung eines Primäraffectes bei papulöser Contactsyphilis der Kinder. Besonders deutlich erscheint dieses Verhalten bei nässenden Condylomen der Genitoanalregion und bei condylomatösen Affectionen der Lippen und der Mundrachenhöhle der Kinder ausgesprochen. Es ist daher unmöglich, auch selbst bei halbseitig ausgebildeter Drüsenaffection, infolge der Zugehörigkeit derselben zu einem condylomatösen Affect, den letzteren als Primäraffect der acquirirten Syphilis mit Sicherheit hinzustellen. Wohl dürfte mit grosser Wahrscheinlichkeit angenommen werden können, dass, falls sich bei ganz jungen Säuglingen isolirte Plaques an der Lippen-, Mund- oder Zungenschleimhaut mit Submaxillardrüsenschwellung vorfinden, ohne sonstige Syphilissymptome, ohne die gewohnten Begleiterscheinungen der Erbsyphilis (Coryza, diffuse Hautinfiltrationen, Osteochondritis, Leberschwellung) und ohne universelles Exanthem einer bereits verallgemeinerten Contactsyphilis — die Mundaffection als erster Ausdruck einer dortselbst erfolgten Contactinfection aufzufassen ist. Beweisen lässt sich aber auch das niemals mit absoluter Sicherheit, wenngleich in zwei Fällen, welche ich beobachtet habe, die Annahme einer Ansteckung durch den Schnuller, welchen eine Kostfrau mehreren Kindern und auch sich selbst abwechslungsweise in den Mund steckte, sehr naheliegend war.

Man darf mich mit vollem Recht jetzt fragen, aus welchen Umständen wir dann bei diesen 34 Kindern dennoch die Diagnose einer acquirirten Syphilis gestellt haben, wenn wir nicht in der Lage waren, einen indurirten Primäraffect oder irgend eine andere Läsion als erste

Einbruchsstelle des Syphilisvirus zu statuiren. Es würde zu weit von unserem Thema abseits führen, wollte ich dies für jeden einzelnen Fall genau darlegen. Ich behalte mir vor, mich hierüber noch an anderer Stelle zu äussern. Angedeutet sei hier nur, dass, wenn beispielsweise ein Kind, welches das zweite Lebensjahr bereits hinter sich hat, keine Stigmata der hereditären Infection — als da sind: eingesunkene Nase, radiäre Lippennarben etc. — an sich trägt, sonst vollsaftig und kräftig erscheint, dabei aber ein recentes maculöses Exanthem, Plaques muqueuses, also Symptome einer recenten virulenten Syphilis darbietet, dies niemals eine durch Erbgang übertragene, sondern stets nur eine acquirirte Syphilis sein kann. Oder wenn ein ehelich geborener Säugling, welcher gesunde Geschwister hat, dessen Geburt keine Todtgeburten vorausgegangen sind, welcher gesund zur Welt gekommen ist, sich normal entwickelt hat, keinen Leber- oder Milztumor, keine Coryza, keine Osteochondritis, keine diffusen Hautinfiltrationen oder grossscheibenförmige oder krustöse Syphilide zeigt oder gezeigt hat, ausschliesslich die Mundhöhle voll von Condylomen trägt, wenn des Ferneren noch die negative Anamnese bezüglich der Eltern unterstützend eingreift, dann lässt sich auch für solche Fälle die acquirirte Syphilis mit Sicherheit diagnosticiren.

Um nur ein ganz kurzes Beispiel zu erwähnen, skizzire ich das Bild einer Familie O..., welche viele Jahre lang in unseren Protocollen evident geführt erscheint. Aus erster Ehe hatte die Mutter zwei von Haus aus gesunde Knaben, welche beide im Alter von 7, beziehungsweise 4 Jahren durch ihren hereditär-syphilitischen Halbbruder, der aus der zweiten Ehe der Mutter mit einem luetischen Vater gezeugt war, inficirt wurden. Beide Kinder wurden mit Plaques in der Mund- und Rachenhöhle und circa anum zur Vorstellung gebracht. Bei beiden hatten sich ziemlich zur selben Zeit die Condylome entwickelt, ohne dass sie vorher ein Geschwür an irgend einer Körperstelle getragen hatten. Irgend eine Stelle als Eingangspforte der Infection namhaft zu machen, war vollständig unmöglich. Es wäre nun ebenso unrichtig, widersinnig und gezwungen, in diesen Fällen dennoch eine hereditäre Syphilis anzunehmen, weil keine Primärläsion zu entdecken ist — eine Hereditärsyphilis, welche 4, resp. 7 Jahre latent geblieben ist, um sich dann durch condylomatöse Producte zu erkennen zu geben —, wie es unrichtig, widersinnig und gezwungen ist, die papulöse Syphilis einer Gravida als conceptionelle Syphilis zu erklären, nur weil es sich um die schwangere Frau eines latent syphilitischen Gatten handelt. Würde ganz dieselbe Frau eines latent syphilitischen Gatten, ohne schwanger zu sein, genau dieselben papulösen Syphilissymptome 2—4 Monate nach Eingehen der Ehe bieten — und auch das soll schon

vorgekommen sein — es würde doch keinem Menschen einfallen, etwas Anderes zu diagnosticiren, als eine ganz gewöhnliche, per contactum erfolgte Ansteckung durch den Ehegatten, gleichgiltig, ob man jetzt einen Primäraffect bei der Frau und virulente Affecte beim Manne ausfindig machen kann oder nicht.

Viertes Capitel.

Das Wesen der Colles'schen Immunität und der Ausnahmen vom Colles'schen Gesetze.

Einfluss des Saugactes auf die Infection der Mutter. — Rhagadiforme Lippenerkrankungen der Säuglinge. — Uebertritt immunisirender Substanzen vom spermatisch inficirten Fötus auf die gesunde Mutter. — Ausnahmen vom Colles'schen Gesetz. — Erklärungsversuch für dieselben. — Unterschiede zwischen erstgeschwängerten und mehrgeschwängerten Müttern bezüglich der Colles'schen Immunität. — Gesetz von Profeta. — Die Colles'sche Immunität ist eine variable Grösse. — Infection der Mutter während der Gravidität mit einer ex patre syphilitischen Frucht.

Wir haben, wie sich aus unserer bisherigen Darstellung entnehmen lässt, bis jetzt die feste Ueberzeugung gewonnen, dass sich weder auf dem Wege der klinischen Beobachtung, noch auf dem der Speculation zwingende Gründe für die Annahme einer syphilitischen Retroinfection der Mutter vom spermatisch inficirten Ovulum her beibringen lassen. Dennoch geben wir ohneweiters zu, dass eine Rückwirkung ganz bestimmter Art von der spermatisch inficirten Frucht auf die vorher syphilisfreie Mutter stattfindet. Diese Rückwirkung gibt sich durch die Ertheilung eines gewissen Immunitätsgrades gegen eine luetische Infection an die Mutter zu erkennen. Die Colles'sche Immunität — so könnte man sagen — ist das einzige klinische Symptom dieser Rückwirkung, und dieses Symptom ist, wie wir schon eingangs hervorgehoben haben, auch in unserem Beobachtungsmateriale in unverkennbarer Weise zum Ausdruck gekommen.

Um dieses eigenartige Unempfänglichkeitsverhältnis der syphilisfreien Mütter hereditär-luetischer Kinder in besonders deutlicher Weise demonstriren zu können, möchte ich empfehlen, rasch noch einmal einen Blick auf unsere im zweiten Abschnitte dieser Abhandlung eingefügte Tabelle zu werfen. Hier haben wir die Geburtsverhältnisse veranschaulicht gefunden, wie sie sich bei 72 syphilisfreien Müttern ex patre

syphilitischer Kinder während einer vieljährigen Beobachtungsdauer gestaltet haben. Wir haben des Weiteren dort gesehen, dass von diesen Müttern, nebst 110 Todtgeburten, 166 lebende hereditär-luetische Kinder zur Welt gebracht wurden. Bei einer Durchsicht unserer Krankengeschichten über die Einzelfälle von Hereditärsyphilis, welche in diesen 72 Familien vorgekommen sind, zeigt es sich nun, dass bei **102** von den 166 lebendgeborenen hereditär luetischen Kindern die ausdrückliche Angabe vorliegt, die betreffenden Kinder seien von ihren eigenen Müttern gestillt worden. Mit dieser Ziffer ist aber die wirkliche Zahl der Kinder unseres Materiales, welche an der Brust ihrer eigenen Mütter genährt wurden, wahrscheinlich nicht erschöpft, weil in einer nicht geringen Anzahl von Fällen leider jede Angabe über die eingeschlagene Ernährungsmethode in den Protokollen fehlt. Wenn es sich nun herausgestellt hat, dass keine dieser 72 Mütter, wiewohl summa summarum mindestens 102 hereditär-luetische Kinder von ihnen gestillt worden sind, während einer zwischen 3 und 19 Jahren schwankenden Beobachtungsfrist syphilitisch inficirt wurde, so ist damit allein schon die wissenschaftliche Berechtigung für die Aufstellung und Aufrechterhaltung des Colles-Beaumès'schen Gesetzes in genügender Weise sichergestellt.

Dass während der Stillperiode für die Mütter reichliche Gelegenheit zur Erwerbung eines syphilitischen Primäraffectes an den Brüsten geboten ist, kann keine Frage sein. Wenn auch nach unseren Beobachtungsergebnissen ohneweiters zugegeben werden muss, dass die gewöhnlichen, bei der acquirirten Lues so häufigen Erkrankungsformen der Mundschleimhaut, in Form von Plaques muqueuses, bei der congenitalen Frühsyphilis zu den seltensten Manifestationen gehören, so ist auf der anderen Seite gerade diese Phase der Erblues durch das prädilectorische Auftreten einer nicht minder infectiösen Mundaffection gekennzeichnet: der diffusen rhagadiformen Infiltration der Lippensäume. Um hier nicht allzusehr von dem Hauptthema abzuweichen, gestatte ich mir diesbezüglich auf den zweiten Abschnitt dieser meiner „Studien über die hereditäre Syphilis“ hinzuweisen, in welchem die diffusen Hautaffectionen der congenital-syphilitischen Säuglinge, darunter auch die diffusen rhagadiformen Erkrankungen der Mundlippen, wie sie sich in unserem grossen Beobachtungsmaterial gezeigt haben, einer eingehenden Betrachtung unterzogen worden sind. Dort wird ersichtlich gemacht, wie häufig die diffuse Lippenaffection bei den hereditär-luetischen Säuglingen angetroffen wird, wie des Ferneren gerade der Saugact als solcher das Entstehen der diffusen Lippenerkrankung begünstigt und dem Zustandekommen von Rhagaden und Ulcerationen Vorschub leistet. Gele-

genheit zur Infection haben also die Mütter, bei deren Kinder rhagadische Lippensäume vorgelegen waren, täglich mehrere Male beim Stillen gehabt, selbst wenn wir von allen anderen Infectionsmöglichkeiten bei sonstigen Pflegemassnahmen ganz absehen. Keine einzige von diesen 72 Frauen ist aber inficirt worden!

Und so kann es an der theoretischen Berechtigung des Colles'schen Lehrsatzes wenig ändern, ob wir jetzt in der Lage sind, eine acceptable Erklärung für die darin zum Ausdruck gelangenden thatsächlichen Verhältnisse zu liefern oder nicht, wie es auch für die rein wissenschaftliche Betrachtung der Colles'schen Immunität wenig verschlägt, dass im Laufe des verflossenen halben Jahrhunderts thatsächlich vielleicht ein Viertelhundert Ausnahmsfälle von dem in Rede stehenden Immunitätsgesetze gemeldet worden sind.

Dies vorausgeschickt, schreiten wir jetzt in unseren Betrachtungen weiter, indem wir uns zunächst die Frage stellen: Wie lässt sich die immunisirende Rückwirkung auf die Mutter erklären, welche vom spermatisch inficirten Fötus ausgeht? Steht die Annahme einer solchen nicht in Widerspruch mit unseren sonstigen negatorischen Anschauungen betreffs des Choc en retour?

Bezüglich des ersten Fragepunktes herrscht eine erfreuliche Uebereinstimmung unter den Autoren. Hier haben insbesondere die Ergebnisse der modernen Immunitätslehre unterstützend und aufklärend eingegriffen, und ich bin in diesem Punkte mit Finger und v. Düring vollkommen d'accord, welche diese Unempfänglichkeit der Mütter durch den Uebertritt gelöster immunisirender Substanzen aus der Blutmasse des Fötus in die der Mutter per vias placentares erklären. In der modernen Sprache der Medicin heisst dies: Die im Blute des syphilitischen Fötus entstehenden und in gelöstem Zustande befindlichen Toxine[1]) des Syphilisparasiten gehen durch Diffusion in das Gefässsystem der mütterlichen Placentarräume über und machen die mütterlichen Gewebe unempfänglich gegen die Infection mit dem Parasiten selbst, während das corpusculäre, eigentlich inficirende Agens der Syphilis die Placenta nicht zu durchdringen vermag.

Im Grunde genommen ist dies genau dasselbe, was andeutungsweise Rosen, in exacter Weise aber Kassowitz schon vor mehr als

---

[1]) Möglicher-, ja wahrscheinlicherweise sind es „Antitoxine". Der Ausdruck „Toxine" soll nichts präjudiciren; vgl. übrigens die folgende Fussnote.

zwei Decennien ausgesprochen hat, nur das Wort „Toxine“ fehlte damals noch im Wörterbuche der Medicin.

Wir sagen also heute: Wenn auch das wirksame Infectionsagens, das corpusculäre Virus der Syphilis, die Placentarscheidewand unter normalen Verhältnissen nicht zu überschreiten imstande ist, so ist auf der anderen Seite der Uebertritt von gelösten, im Blutserum des syphilitischen Fötus enthaltenen Substanzen, welche als Toxine oder als Antitoxine auf den mütterlichen Organismus wirken mögen, ein beinahe unausweichliches Ereignis, welches zur Colles'schen Immunität der Mütter führt.

Da aber eine auf solche Weise zustande gekommene Immunität von der Menge der aufgenommenen Toxine [1]) und der Dauer ihrer Einwirkung auf die mütterlichen Gewebe, vielleicht auch von Besonderheiten der mütterlichen Gewebe selbst wird abhängen müssen, so ist es ganz klar, dass Grad und Dauer der Colles'schen Immunität nur variable Grössen sein können. Nach den vorliegenden klinischen Erfahrungen unterliegt es für mich auch keinem Zweifel, dass der Grad der Immunität, welchen sich Frauen durch die Gravidität mit a patre syphilitischen Kindern erwerben, in Wirklichkeit ein sehr verschiedener ist. Ja die Möglichkeit ist durchaus nicht von der Hand zu weisen, dass in dem einen oder dem anderen Falle so wenig immunisirende Substanzen vom Fötus auf die Mutter während der Gravidität übertragen werden, dass daraus gar keine oder nur eine geringfügige und vorübergehende Immunität resultirt, welche bewirkt, dass schon in einer relativ kurzen Zeit nach der Gravidität eine Infection mit Syphilis bei der Mutter möglich ist und dass sogar das eigene Kind zu dieser syphilitischen Infection der Mutter Anlass geben kann.

Dies führt uns sofort zur Erörterung der bisher veröffentlichten Ausnahmsfälle vom Colles'schen Gesetze. Die Publication solcher Fälle hat immer grosses Aufsehen erregt. Ich für meinen Theil finde aber gar nichts Sensationelles an diesen Fällen, vielmehr muss ich sagen: Wenn anders unsere Auffassung und Erklärung rücksichtlich der

[1]) Angesichts unserer vollständigen Unkenntnis rücksichtlich der Wesenheit dieser immunisirenden Substanzen müssten wir für unseren Fall anstatt „Toxine“ besser sagen: „gelöste immunisirende Stoffe, welche vom syphilitischen Fötus auf die gesunde Mutter durch die Placentarscheidewände hindurch diffundiren“. Nur der rascheren Verständigung halber bleiben wir bei dem kurzen, im Uebrigen aber zu nichts verpflichtenden Ausdruck „Toxine“.

Colles'schen Immunität überhaupt richtig ist, dann muss man von theoretischer Seite sogar fordern, dass solche Ausnahmen vorkommen. Diese Ausnahmen sind daher durchaus nicht geeignet, die Allgemeingiltigkeit des Colles'schen Gesetzes zu erschüttern. Ganz im Gegentheile! Sie bestätigen nur die darin ausgesprochene Regel.

Die Sache wird durch ein Beispiel leichter verständlich: Gesetzt den Fall, eine Frau, welche vorher noch nicht mit dem Sperma eines Luetikers in Berührung gekommen war, wird von einem latent syphilitischen Manne geschwängert, dessen syphilitische Infection weit zurückliegt gegenüber dem Zeitpunkte der Conception oder dessen Syphilis vor der Zeugung durch energische mercurielle Behandlung wesentlich abgeschwächt worden ist. Was wird — vorausgesetzt, dass das Sperma des betreffenden Mannes die Fähigkeit der Syphilisübertragung auf die Descendenz noch nicht verloren hat — die Folge sein? Zunächst die, dass das mit dem Sperma auf das gesunde Ovulum übertragene Virus ein sehr mildes und daher erst spät bei der Frucht in Action tretendes sein wird. Die Frucht, welche dieser Conception entstammt, kann unter solchen Umständen — das lehrt uns die tägliche Erfahrung — am normalen Schwangerschaftsende lebend und gesund, id est vollkommen syphilisfrei, zur Welt kommen. Eine solche Frucht wird sogar in der Regel erst in den ersten Tagen oder Wochen **nach** der Geburt von den ersten Manifestationen der ererbten Syphilis befallen. Das heisst also: die hereditäre Infection, welche das Kind diesfalls vom väterlichen Samen her bezogen hat, war so geringfügig, dass sie die Weiterentwicklung des Eies in utero gar nicht gehindert und nicht einmal klinisch erkennbare luetische Veränderungen bei dem Neugeborenen in Scene gesetzt hat. Kurz und gut: Die spermatische Syphilisinfection des Ovulum war so milder Art, dass deren erste Manifestationen erst in einem von der Geburt abseits liegenden Zeitpunkte zutage getreten sind. Wird es Einen da Wunder nehmen können, wenn bei einer Frau, die zum ersten Male, u. zw. mit einer solchen Frucht gravid war, keine oder nur eine ungenügenden Immunität zustande gekommen ist? Gewiss nicht! Wenn das Kind selbst erst im extrauterinen Leben von den ersten virulenten Krankheitserscheinungen der Erbsyphilis befallen wurde, wenn also die auf das Kind übertragene Syphilis des Vaters eine milde war, wenn noch dazu die Mutter vorher noch nicht von dem Sperma eines Syphilitikers concipirt hatte, also vor der Gravidität mit diesem ex patre luetischen Kinde noch in keiner Weise mit antitoxischen Körpern in Contact getreten war — dann wird es leicht begreiflich sein, dass die Mutter durch diese erste Gravidität noch nicht mit jener Menge von Immunsubstanzen imprägnirt worden ist, welche nöthig sind, um einen

ausreichenden und länger dauernden Impfschutz gegen Syphilis herbeizuführen.

Geht man nun ein bischen näher auf die Verhältnisse ein, wie sie sich in Wirklichkeit dem Beobachter bieten, so muss es für Jedermann, der die Sachlage denkend betrachtet, klar sein, dass bei einer Frau, welche zum ersten Male mit syphilitischem Sperma befruchtet worden ist, die Colles'sche Immunität viel eher wird fehlschlagen können, als bei einer Frau, welche schon des Oefteren mit spermatisch inficirten Früchten schwanger war. Denn es ist einleuchtend, dass die Mutter schliesslich einen umso höheren Grad von Syphilisimmunität erreicht haben wird, je häufiger sie mit einem spermatisch inficirten Ovulum schwanger ging. Die Wahrscheinlichkeit, durch die Gravidität von spermatisch inficirten Früchten syphilisimmun zu werden, wird doch naturgemässerweise für eine Frau umso grösser, je häufiger ihr die Möglichkeit geboten ist, immunisirende Substanzen vom spermatisch syphilitischen Fötus her zu beziehen. Daher wächst die Chance, syphilisimmun zu werden und zu bleiben, für die syphilisfreie Frau im Grossen und Ganzen mit jeder neuerlichen Schwangerschaft von syphilitischem Sperma.

Eine Frau jedoch, welche zum ersten Male durch das Sperma eines Luetikers geschwängert wurde — notabene ohne von ihm per contactum inficirt worden zu sein — tritt erst während dieser ihrer ersten Gravidität mit immunisirenden Stoffen, welche von der inficirten Frucht ausgehen, in Beziehung. Sind dieselben nun gar in ungenügender Menge und Stärke dieser Erstgeschwängerten übermittelt worden, combinirt sich also erste Gravidität mit wesentlich abgeschwächter paternärer Vererbung, bei welcher die Frucht erst im Extrauterinleben manifest syphilitisch wird, während sie in ihrer Intrauterinperiode vollkommen intact geblieben ist, dann kann sich der Fall sehr wohl ereignen, dass die Mutter zu irgend einem Zeitpunkte nach Beendigung der Gravidität mit syphilitischem Virus inficirbar, d. h. dass sie dann frei von Colles'scher Immunität ist. Ob aber solch' eine Frau, wenn sie nachträglich per contactum luetisch inficirt worden ist, überhaupt zu gar keinem Zeitpunkte nach der Conception syphilisimmun war, das lässt sich denn doch nicht mit Gewissheit behaupten. Da sich nämlich, soweit ich mich in der Literatur habe informiren können, nur ein einziger derartiger Infectionsfall in den ersten vier Wochen nach der Geburt bei einer Mutter unserer Annahme ereignet hat,[1]) sämmtliche andere von mir durchstudirte Ausnahmsfälle

[1]) Dieser Fall ist von King — und zwar ganz ohne jede Berechtigung unter dem Titel „Hereditary Syphilitic Transmission through Two Generations" — veröffentlicht worden. (Journ. of Cutan. and Genito-Urinary Diseases. New-York 1889, p. 328). vgl. auch Capitel IX.

Infectionen der Mütter nach Ablauf dieses Termines betroffen haben, so ist die Annahme durchaus zulässig, dass in den als Ausnahmsfälle vom Colles'schen Gesetze hingestellten Fällen zu irgend einer Zeit während oder nach der Gravidität dennoch Immunität bestanden hat, welche aber in jenem Momente, als die syphilitische Infection erfolgte, bereits erloschen war. [1])

Für die Beurtheilung eines Infectionsfalles der vorher syphilisfreien Mutter eines oder mehrerer ex patre syphilitischer Kinder als Ausnahmsfall vom Colles'schen Gesetze ist es selbstverständlich vollkommen gleichgiltig, von wem die Frau ihre Lues bezogen hat und an welcher Stelle ihres Körpers das syphilitische Gift übertragen worden ist. In der überwiegenden Mehrzahl der Fälle hat wohl das eigene Kind die Mutter beim Säugen an der Brustwarze inficirt, doch kann, vorausgesetzt, dass die Mutter ausnahmsweise nicht oder nicht mehr oder ungenügend immunisirt ist, auch irgend eine dritte Person, ja der eigene Ehegatte, wenn er von virulenten Syphilisrecidiven ergriffen wird, die Colles'sche Immunität bei der Frau zu Schanden machen. Fälle dieser Art befinden sich auch unter den publicirten Ausnahmen vom Colles'schen Gesetz.

Eine ganz kurze und nicht schwer erfassbare Gedankenarbeit hat uns also zu dem Facit gebracht, dass es Ausnahmen vom Colles'schen Gesetze geben kann und muss, weil die Immunisirung, welche die gesunde Mutter vom spermatisch inficirten Fötus bezieht, auch eine ungenügende oder eine nur sehr vorübergehende sein kann. Aehnlichen Verhältnissen begegnen wir übrigens bei jeglicher anderen Art von erworbener Immunität gegen bestimmte Infectionen und doch schütteln wir über solche Ereignisse bei anderen Infectionskrankheiten nicht verwundert das Haupt! Diese Dinge liegen, wie wir wissen, in der Entstehungsweise der erworbenen Immunitäten überhaupt und in der variablen Gewebsreaction der Einzelindividuen begründet, und die Colles'sche Immunität der Mütter weicht hierin in keinem wesentlichen Punkte von den Grundlagen der Immunitätslehre ab.

Nun wollen wir uns ein wenig eingehender mit der Betrachtung der bisher bekannt gewordenen Ausnahmsfälle vom Colles'schen Ge-

[1]) Mit dieser Annahme soll durchaus nichts präjudicirt werden. Ich wollte nur darauf hinweisen, dass aus dem Umstande, dass eine Frau von ihrem spermatisch syphilitischen Kinde post partum inficirt wurde, noch nicht hervorgeht, dass sie überhaupt niemals syphilisimmun war. Sie konnte es kurze Zeit nach der Entbindung gewesen sein und rasch ihre erworbene Immunität eingebüsst haben. Wenn aber eine Frau erst viele Jahre nach der Geburt eines oder mehrerer spermatisch inficirter Kinder syphilitisch angesteckt wird, so ist es keineswegs ausgeschlossen, dass sie sogar längere Zeit wirklich syphilisimmun war.

setze befassen. Ich selbst habe, wie schon erwähnt, noch keinen gesehen [1]) und auch in den Protokollen unserer Anstalt ist während der seit 30 Jahren durchgeführten Notificirung aller syphilitischen Kinder kein solcher verbucht worden. Doch war ich in der Lage, aus der Literatur der letzten 60 Jahre — seit Aufstellung der Colles'schen Lehre — zwanzig solcher Ausnahmsfälle herauszufinden.

Eine genauere Durchsicht dieser Fälle nun, welche die Möglichkeit eines Fehlschlagens der Colles'schen Immunität documentirt haben, beweist, wie richtig die vorhin von uns vorgetragenen Anschauungen sind. Es stellt sich nämlich hiebei die sehr bemerkenswerthe Thatsache heraus, dass unter den 20 uns bekannt gewordenen Exceptionen sich nur vier Frauen befanden, welche erst nach wiederholten Schwangerschaften mit ex patre inficirten Früchten syphilitisch inficirt wurden. Die übrigen 16 Fälle betrafen Mütter, welche gleich nach der ersten Schwangerschaft von ihren hereditär-luetischen Kindern oder anderweitig Syphilis acquirirten. Bezeichnen wir daher, um kurz zu sein, die Mütter der ersten Kategorie als Mehr-, die der zweiten als Erstgeschwängerte — immer vererbungsfähiges Sperma eines syphilitischen Zeugers vorausgesetzt — so verhält sich die Sache ungefähr so, dass in drei Vierteln der mir bekannt gewordenen Fälle erstgeschwängerte und nur in einem Viertel mehrgeschwängerte Frauen die Ausnahmen vom Colles'schen Gesetze bildeten. [2])

[1]) Ein scheinbarer Ausnahmsfall, welchen ich beobachtet habe, folgt im VIII. Capitel dieser Abhandlung.

[2]) Die von mir ausfindig gemachten vier Fälle von syphilitischer Contactinfection der Mütter nach wiederholter Gravidität mit hereditär-syphilitischen Früchten sind beschrieben von Brizio Cocchi (Sulla transmissione del contagio sifilitico. Gazz. med. ital. Lombarda 1858), Ranke (Tagebl. d. 51. Vers. deutsch. Naturf. u. Aerzte. Cassel 1878), Pietro Pellizzari (citirt bei Jullien, Traité pratique des maladies vénériennes. Paris 1886 S. 1086) und Travis-Drennen (An Apparent Exception to Colles' Law. Journ. of cutan and Gen.-Ur. Diseases New.-York 1897. Vol. XV. p. 125) Der von J. A. Coutts (Case of congenital Syphilis etc. etc. Lancet 1894) mitgetheilte Fall ist, wiewohl es sich um Infection einer Multipara handelte, dennoch in die Kategorie der „Erstgeschwängerten" zu rechnen, da die betreffende Mutter erst nach vier gesunden und gesund gebliebenen Kindern das erste hereditär-syphilitische zur Welt brachte, von welchem sie auch beim Säugen inficirt wurde. Sie ist also erst bei Gelegenheit ihrer fünften Schwangerschaft zum ersten Male mit syphilitischem Sperma in Verbindung getreten. In Bezug auf syphilitisches Sperma ist sie daher dennoch eine „Erstgeschwängerte" gewesen. Aehnliches lässt sich auch über einen der zuletzt publicirten Fälle von W. Th. Corlett (Notes on the Status of Colles' Law etc. etc. Journ. of Cutan. and Gen.-Ur. Diseases. XV. 1897 p. 263) aussagen. Hier hatte die Mutter in erster Ehe zwei ge-

Des Weiteren lässt sich an diesen 20 Fällen auch feststellen, dass mindestens die Hälfte der betreffenden Früchte[1]), nach welchen und durch welche die Ansteckung der Mütter nach der Geburt erfolgte, zur Zeit der Geburt noch frei von Syphilismanifestationen war uud erst im Extrauterinleben von den ersten Syphiliserscheinungen befallen wurde.[2])

Von den vier erwähnten Exceptionsfällen, welche mehrgeschwängerte Mütter ex patre syphilitischer Kinder betreffen, ist aber beispielsweise der von Ranke mitgetheilte, trotzdem er eine Zweitgeschwängerte betrifft, nicht schwerer verständlich, als irgend einer von denen, welche sich bei erstgeschwängerten Frauenspersonen ereignet haben. Eine kurze Skizze des Falles soll dies beweisen. Im Ranke'schen Falle handelte es sich zunächst um einen Vater, welcher 11 Jahre vor Beginn der Ehe inficirt und wiederholt mercuriell behandelt worden war. Demzufolge trat derselbe mit schon wesentlich abgeschwächter erblicher Uebertragungsfähigkeit seiner Lues in die Ehe, und daher kam auch

---

sunde Kinder geboren, bekam dann in zweiter Ehe ein hereditär-syphilitisches, von welchem sie während der Stillung inficirt wurde.

[1]) Eine genaue Zahlenangabe in Bezug auf dieses Verhältnis bin ich nicht in der Lage, zu liefern, weil nicht in allen Publicationen präcise diesbezügliche Angaben vorliegen. Zudem kenne ich 9 Fälle nur aus Referaten, welche gerade über diesen Punkt lückenhafte Angaben bieten.

[2]) Es ist nicht ausgeschlossen, dass mir der eine oder der andere der in der Literatur verzeichneten Ausnahmsfälle entgangen ist, oder dass einer oder mehrere der von mir als Ausnahmen vom Colles'schen Gesetze betrachteten Fälle gar keine Ausnahmen von der Colles'schen Regel darstellen. Denn nicht in allen Fällen ist sichergestellt: 1. dass der Zeuger auch wirklich syphilitisch war und 2. dass das Kind, welches seine Mutter ansteckte, wirklich an hereditärer und nicht an acquirirter Syphilis gelitten hat. Es ist daher wohl möglich, dass ein anderer Autor etwas abweichende Zahlenresultate erhalten kann. Sehr gross können sich aber trotz alledem die Differenzen nicht gestalten und daher dürften auch andere Forscher schliesslich zu dem Resultate kommen, dass ungefähr in drei Vierteln der Colles'schen Exceptionen die Mütter Erstgeschwängerte und in der Hälfte der Fälle die Kinder extrauterin erkrankte waren. Es ist sehr zu bedauern, dass die verschiedenen, bisher publicirten Ausnahmsfälle vom Colles'schen Gesetze noch nirgends eine übersichtliche Zusammenstellung gefunden haben. Desgleichen besteht ein Uebelstand darin, dass nicht einmal in den syphilidologischen Fachzeitschriften alle publicirten Fälle referirt erscheinen. Es wäre ein verdienstvolles Unternehmen, die in der Literatur vorfindlichen Fälle auf Grund des Studiums der Originalpublicationen zu sichten und nach den hier angegebenen Gesichtspunkten (Zahl der vorausgegangenen Schwangerschaften, Zeitpunkt der ersten Syphilismanifestation beim Kinde, Zeitpunkt der Ansteckung bei der Mutter) zu analysiren. Mir ist es bis jetzt nicht möglich gewesen, allen diesen Anforderungen Genüge zu leisten.

gleich das erste Kind dieser Ehe gesund und ausgetragen zur Welt und erkrankte erst nach der Geburt an einer ungemein milden exanthematischen Syphilis, genas sehr bald und entwickelte sich dann gesund und kräftig weiter. Die Mutter war weder vor noch bei, noch nach der Conception per contactum syphilitisch inficirt worden, und blieb auch nach der Geburt des ersten Kindes syphilisfrei. Uebrigens wurde dieses Kind nicht von der Mutter selbst gestillt, sondern künstlich ernährt. Das zweite Kind dieser Verbindung kam gesund und ausgetragen zur Welt, wurde von seiner Mutter von Anbeginn gestillt und erkrankte ebenfalls erst in der zweiten Lebenswoche an einem leichten Fleckenexanthem, an welches sich Plaques an verschiedenen Körperstellen anschlossen. Auch dieses Kind genas sehr bald, nicht aber ohne vorher seine Mutter beim Säugen an der Brustwarze inficirt zu haben. Hier hatte somit — und dies ist nach der Sachlage des Falles sehr leicht verständlich — die sehr wenig ausgesprochene und erst im Extrauterinleben zur Entwicklung gelangte Syphilis des ersten Kindes ebenso wenig eine durchgreifende und dauernde Immunisirung der Mutter während der Gravidität herbeizuführen vermocht, wie die noch schwächer ausgeprägte und gleichfalls erst extrauterin manifest gewordene Syphilis des zweiten Kindes.

Schwierigkeiten für unser Verständnis bereiten uns somit nur jene äusserst spärlichen Ausnahmsfälle vom Colles'schen Gesetze — ich weiss deren nur drei — bei welchen Mütter, die wiederholt mit schwer inficirten Früchten gravid waren, dennoch nachträglich noch per contactum syphilitisch inficirt wurden. Allein erstens können wir nicht wissen, ob nicht die Colles'sche Immunität in der Mehrzahl der Fälle nur eine eng begrenzte Dauer hat,[1]) und zweitens sind wir absolut nicht imstande zu beurtheilen, ob nicht auch andere, als die von uns herangezogenen Factoren einen hemmenden Einfluss auf die Erwerbung der Colles'schen Immunität bei den Müttern auszuüben imstande sind, welche in individuellen Eigenthümlichkeiten der mütterlichen Gewebe gelegen sein mögen. Und darum, glaube ich, dürfen wir wegen der er-

[1]) Aus dem Umstande, dass die gesunden Mütter ex patre syphilitischer Kinder nahezu ausnahmslos auch in späterer Zeit nicht mehr syphilitisch inficirt werden, geht noch nicht hervor, dass sie darum für alle Zeit auch syphilisimmun sind. Wenn nämlich die Säugeperiode vorüber, das Kind regelrecht behandelt und in späterer Lebenszeit frei von virulenten Affecten ist, dann ist vor Allem keine Gelegenheit zur Infection für die Mutter mehr gegeben. Der Zeuger ist in diesen Fällen ohnehin zumeist frei von inficirenden Produkten und so wäre es ein Trugschluss, zu behaupten: Alle Mütter ex patre syphilitischer Kinder, welche zeitlebens frei von Syphilis bleiben, sind deshalb auch zeitlebens syphilisimmun.

wähnten Bagatellzahl von schwerer erklärbaren Exceptionsfällen die Wertigkeit des Colles'schen Gesetzes in keiner Weise als erschüttert betrachten.

Wenn man demgegenüber in Rücksicht zieht, welch' enorme Zahl von Müttern spermatisch inficirter Früchte frei von nachträglicher Ansteckung verbleibt, wenn man des Ferneren erwägt, dass bei dem hohen Interesse, welches die Frage der Colles'schen Immunität seit jeher erregt hat, Exceptionsfälle sicherlich nur ganz ausnahmsweise unpublicirt geblieben sein dürften, wenn man sich schliesslich vor Augen hält, dass die Ueberzahl der heute lebenden und praktizirenden Syphilidogen, Gynäkologen und Pädiater, welche zusammen doch über ein recht namhaftes Materiale verfügen, dennoch noch niemals einen Ausnahmsfall von der Immunitätsregel bei den Müttern beobachtet haben, dann wird man zu dem Schlusse kommen: Die Colles-Beaumès'sche Lehre hat ihre Richtigkeit trotz der veröffentlichten Fälle von Fehlschlagen der Immunität. Diese Fälle sind als Ausnahmen zu betrachten, welche in der Wesenheit der Immunität als solcher begründet erscheinen, und bestätigen daher nur die Regel.

Eines soll aber sofort hinzugefügt werden: Wir sind berechtigt, ja verpflichtet, für die Bedürfnisse der ärztlichen Praxis die Ausnahmsfälle zu verwerthen und aus der Wesenheit derselben eine Richtschnur für unser Handeln im Ernstfalle abzuleiten. Davon soll noch am Schlusse dieser Abhandlung die Rede sein.

Alles, was bisher über das Colles'sche Gesetz, somit über die Immunität der gesunden Mütter spermatisch syphilitischer Kinder, gesagt wurde, gilt selbstverständlich auch mutatis mutandis für den umgekehrten Fall, nämlich für die gesunden, resp. syphilisfrei gebliebenen Kinder syphilitischer Mütter. Solche Kinder haben, wofern sie während ihrer Intrauterinperiode einer Infection seitens der syphilitischen Mutter entgangen sind, Immunität gegen Syphilis erlangt, und zwar genau auf dieselbe Weise und durch dieselben Toxine oder Antitoxine, wie die gesunden Mütter spermatisch syphilitischer Früchte (Gesetz von Profeta).[1]) Weder Kassowitz noch ich haben es je erlebt, dass ein Säugling von seiner syphilitischen Mutter angesteckt worden ist und die spärlichen Ausnahmsfälle, welche veröffentlicht sind, erklären sich in zwangloser Weise nach denselben Principien, welche zur Deutung der Exceptionen vom Colles'schen Gesetze von uns aufgestellt wurden. Dies nur nebenbei bemerkt![2])

---

[1]) Profeta: Sulla sifilide per allatamento. Firenze 1865.

[2]) War die Mutter postconceptionell inficirt, dann wird das Zustande-

Unsere Anschauungen über die Wesenheit und Bedeutung der Colles'schen Immunität zwingen uns, nochmals mit einigen Worten auf die Fournier'sche Lehre von der Syphilis par conception zurückzukommen. Es liegt nämlich vollständig im Bereiche der Möglichkeit, dass ein syphilitischer Mann seine Frau, erst nachdem sie concipirt hat, also während der Gravidität mit einer spermatisch inficirten Frucht, per contactum ansteckt. Wenn der Zeuger zur Zeit der Conception frei von inficirenden Affecten war, späterhin jedoch wieder von solchen befallen wurde, so kann ein solches Ereignis ohneweiters eintreten. Es wird doch nach erfolgter Conception mit dem Sperma eines Syphilitischen immerhin ein längerer Zeitraum verstreichen müssen, bevor eine für die Immunisirung der Frau ausreichende Menge von immunisirenden Substanzen aus der fötalen in die mütterliche Säftemasse übergetreten ist. Der Impfschutz kann doch nicht gleich nach der Conception fix und fertig sein! Ganz im Gegentheile wird es erst einer fortschreitenden Entfaltung des paternär vererbten Infectionsstoffes in dem sich entwickelnden Ovulum bedürfen, bevor jene Toxinmenge aufgebracht ist, welche die Colles'sche Immunität der Mutter herbeizuführen imstande ist. Darüber können doch wohl die ersten Monate der Gravidität verstreichen.[1] Erwacht aber das spermatisch vererbte Syphilisvirus in der Frucht zum Unglücke erst in einem späteren Stadium der fötalen Entwicklung zur Activität, dann ist möglicherweise noch nicht die Spur irgend einer immunisirenden Action von Seite der a patre syphilitischen Frucht auf die Mutter eingetreten, die Mutter ist daher immer noch inficirbar. Wenn daher die Mutter einer spermatisch inficirten Frucht während der Schwangerschaft oder kurz nach Ablauf derselben Secundärsymptome ohne nachweisbar indu-

kommen der Immunität bei der Frucht zunächst von dem Zeitpunkte während der Gravidität abhängen, zu welchem die Infection der Mutter stattgefunden hat. Denn der Zeitpunkt der mütterlichen Infection ist in erster Reihe bestimmend für den Zeitpunkt des Uebertretens von immunisirenden Stoffen von der syphilitischen Gravida auf den im Uterus befindlichen, von der Conception her gesunden Fötus und so mittelbarerweise auch in gewisser Hinsicht bestimmend für die Menge der Immunsubstanzen, welche von der Mutter auf die Frucht übergehen. Je später die Mutter während der Gravidität inficirt wird, desto kürzere Zeit bleibt doch das Kind mit dem mütterlichen Organismus in Berührung, desto eher kann daher eine Immunität bei dem letzteren ausbleiben. Da aber die Menge und Wirksamkeit der von der Mutter auf den Fötus übergehenden Immunstoffe sicherlich auch noch von vielen anderen, uns durchaus nicht zugänglichen Factoren abhängig ist, wird es auch hier Ausnahmen geben müssen, welche in ein durchsichtiges Schema nicht leicht hineinpassen. Dass auch die dem Gesetze von Profeta zu Grunde liegende Immunität, welche das syphilisfreie Kind von der syphilitischen Mutter erwirbt, keine dauernde

rirten Primäraffect zeigt, so braucht dies darum noch immer nicht eine Syphilis par choc en retour zu sein. Die betreffende Frau kann ganz gut erst nachträglich, respective im späteren Verlaufe der Schwangerschaft, bevor noch die nöthige Menge von immunisirenden Substanzen in ihre Säftemasse übergegangen ist, inficirt worden sein. Dass das Fehlen einer Primärinduration nichts gegen das Vorliegen einer Contactinfection beweist, darauf wurde schon wiederholt und mit Nachdruck hingewiesen.

Für die Richtigkeit unserer Ansohauung sprechen übrigens noch jene überaus lehrreichen, der Oeffentlichkeit übergebenen Fälle, welche zeigen, dass Frauen, welche mit ex patre syphilitischen Kindern schwanger gingen, noch während der Gravidität von Primärindurationen ergriffen wurden (Rinecker,[1]) Weil,[2]) I. Neumann).[3]) Besonders exact ist diese Möglichkeit in dem zuletzt von I. Neumann mitgetheilten Falle zum Ausdruck gekommen, welcher lehrte, dass eine Frau, die mit einem ex patre syphilitischen Fötus schwanger ging, noch im achten Lunarmonat von einer syphilitischen Initialsclerose befallen wurde. Folglich musste diese Frau zumindest noch im siebenten Monate der Gravidität inficirbar gewesen sein. Derlei Fälle stehen demnach in genetischer Hinsicht auf einer Stufe mit den Ausnahmen von der Colles'schen Regel. Ihre Erklärung ist aber, wie gezeigt wurde, eine noch viel einfachere, als die der erwähnten Exceptionen.

Aus alldem geht eben immer nur das Eine hervor, dass man keine allgemein giltigen Regeln dafür aufstellen kann, ob und in welchem Momente nach der Befruchtung mit syphilitischem Sperma die Immunität

---

zu sein braucht, dass daher in Ausnahmsfällen das Kind dennoch in der ersten Zeit seines Extrauterinlebens von seiner Mutter inficirt werden kann, liegt also ebenso im Bereiche der Möglichkeit, wie das Fehlschlagen der Colles'schen Immunität. Gar nichts Befremdliches wäre aber darin zu erblicken, wenn gesund geborene Sprösslinge syphilitischer Eltern in späterer Lebenszeit einmal Syphilis acquiriren würden. Da wir heute vollkommen darüber informirt sind, dass es Reinfectionen bei acquirirter Syphilis gibt, kann es uns auch nicht verwundern, wenn bei einem Descendenten syphilitischer Eltern Decennien nach der Geburt die Profeta'sche Immunität schon erloschen ist. (vgl. auch die Fälle v. Düring's im achten Capitel und unsern dort beschriebenen Fall von Reinfection eines hereditär-luëtischen Individuums).

[1]) bei Wiede E.: Beitr. z. Capitel d. hered. Syph. Inaug.-Dissert. Würzburg 1880.

[2]) Weil A.: Ueber den gegenwärtigen Stand d. Lehre v. d. Vererb. d. Syph. Volkmann'sche Vortr. Nr. 130. Leipzig 1878.

[3]) Neumann J.: Eine klinische Studie zur Lehre von der congenitalen Syphilis. Jahrb. d. allg. Krankenhauses in Wien 1884 p. 107.

bei der von der Conception her gesunden Frau beginnt und in welchem Momente nach erfolgter Geburt eines oder mehrerer hereditär-syphilitischer Kinder dieselbe wieder erlischt. Das hängt vom Wirkungsbeginne, von der Menge und Intensität der immunisirenden Substanzen und vielleicht auch von der wechselnden Eigenart der mütterlichen Gewebe ab. Hier haben wir es mit Factoren zu thun, welche sich derzeit unserer Erkenntnis noch vollkommen entziehen.

Fünftes Capitel.

Ist die Colles'sche Immunität gleichbedeutend mit latenter Syphilis der Mütter?

Unhaltbarkeit der Anschauungen von Fournier, Hutchinson und Diday. — Klinische Gründe. — Sistirung der Syphilisvererbung in der Ehe bei Aenderung des Zeugers oder nach mercurieller Behandlung desselben.

Wir haben gefunden, dass die einzige sicher constatirbare Rückwirkung, welche von Seiten der spermatisch syphilitischen Frucht auf die vorher nicht inficirte Mutter stattfindet, darin besteht, dass die betreffende Frau durch die Gravidität mit einer solchen Frucht einen gewissen Grad von Unempfänglichkeit gegen den syphilitischen Infectionsstoff erwirbt. Mehr geht weder aus unseren Familienbeobachtungen, noch aus unseren literarischen und theoretischen Studien hervor, mehr lässt sich unserer Ansicht nach auch nicht beweisen. Es gab aber schon vor und auch noch nach dem Bekanntwerden der Thatsache von der Colles-Beaumès'schen Immunität immer Autoren, welche die Anschauung vertraten, dass jede Mutter, welche ein a patre syphilitisches Kind in ihrem Uterus beherbergt, schon dadurch eo ipso syphilitisch werden muss, und die betreffenden Autoren nach Beaumès haben sich die Thatsache der Colles'schen Immunität in der Weise zurecht gelegt, dass sie annahmen, die Frau könne eben nur dadurch, dass sie vom Fötus her auch wirklich syphilitisch geworden ist, Syphilisimmunität erworben haben. Ein Fehlschlagen der Colles'schen Immunität käme daher — ich spreche im Sinne jener Autoren — im Wesentlichen einer syphilitischen Reinfection gleich. Der eifrigste Verfechter dieser Anschauung ist heute noch Fournier, denn er betrachtet die Colles'sche Immunität der Mütter nur als den Ausdruck einer latenten conceptionellen Syphilis, welch' letztere er nur wegen ihrer Symptomlosigkeit, nicht aber in genetischer Hinsicht, von der manifesten conceptionellen Syphilis der Mütter unterscheidet, von welcher wir schon im dritten Capitel dieser Studie gesprochen haben.

Gegen diese Lehren Hutchinson's, Diday's, Fournier's u. v. A. lassen sich mehrfache schwerwiegende Einwände von klinischer Seite erheben.

1. Wenn alle Mütter spermatisch inficirter Früchte wegen der ex patre stammenden Lues ihrer Kinder eo ipso syphilitisch würden — ob manifest oder latent, ist völlig gleichgiltig — dann könnte es keine Ausnahmen vom Colles'schen Gesetze geben. Denn auch, wenn man latent syphilitisch ist, ist man syphilisimmun, ja die Unempfänglichkeit gegen luetische Neuinfection ist mit eines der hervorstechendsten Characteristica der Syphilislatenz. Germinative Uebertragungsfähigkeit und Immunität sind — wenn diese Bezeichnung gestattet wäre — die einzig sicheren „klinischen" Symptome einer latenten Syphilis. Im Rahmen der Hutchinson-Fournier'schen Anschauung wäre daher für die Exceptionen vom Colles'schen Gesetz absolut kein Platz. Eine Frau, welche durch die Gravidität mit einem spermatisch inficirten Kinde eben erst syphilitisch geworden ist, könnte doch unmöglich wenige Monate später eine frische luetische Primärläsion acquiriren![1])

2. Wenn eine Frau, welche von einem syphilitischen Manne syphilitische Kinder geboren hat, ohne selbst sichtbar inficirt worden zu sein, späterhin eine sexuelle Verbindung mit einem nicht syphilitischen Manne eingeht, so bekommt sie sofort gesunde Kinder, selbstverständlich falls sie nicht von ihrem ersten Manne angesteckt worden ist. Wäre sie durch die Gravidität mit den spermatisch inficirten Früchten aus der ersten Ehe oder geschlechtlichen Verbindung — wie Fournier behauptet: par choc en retour — eo ipso latent syphilitisch geworden, dann könnte die Vererbungsfähigkeit nicht, wie mit einem Zauberschlage, erlöschen, wenn dieselbe Frau späterhin von einem nicht syphilitischen Manne befruchtet wird. Im Gegentheile müsste, da die Mutter von der ersten sexuellen Vereinigung her latent syphilitisch geworden wäre und sich nun selbst in der unangenehmen Situation befände, die Syphilis auf ihre Descendenz zu übertragen, die Zeugung syphilitischer Kinder, unabhängig vom Gesundheitszustande des Vaters, aufrecht bleiben. Dem

[1]) Wenn es noch eines Beweises bedürfte, dass Syphilis auf rein spermatischem Wege, also vom Vater her, mit Umgehung einer mütterlichen Infection, auf die Descendenz übertragen werden kann, so ist derselbe durch die Ausnahmsfälle vom Colles'schen Gesetze erbracht worden. Denn eine Mutter, welche während des Säugens ihres eigenen syphilitischen Kindes von demselben mit Lues inficirt wird, kann unmöglich unmittelbar vorher selbst syphilitisch gewesen sein, sonst hätte sie eben nicht angesteckt werden können. Es ist mir daher vollkommen unbegreiflich, dass es immer noch Autoren gibt, welche die germinative Vererbungsfähigkeit der Syphilis allen Ernstes in Abrede stellen, wie dies in neuester Zeit durch Boulengier (Sur la syphilis infantile. La médecine moderne 1895) geschehen ist.

ist nun in der Wirklichkeit nicht so, wie folgende in unseren Protocollen verbuchte Familiengeschichten klar beweisen.

a) Familie P. Mann und Frau zu Beginn der Ehe gesund, resp. syphilisfrei. Erstes Kind 1877 gesund geboren und gesund geblieben. Ein Jahr nach der Geburt des ersten Kindes, 1878, also während der Ehe, inficirt sich der Vater durch ausserehelichen Beischlaf und wird energisch mercuriell behandelt. Zwei Jahre später, also 1880, in derselben Ehe todte Frühgeburt, 1883 frühgeborenes Kind mit Pemphigus syphiliticus, 1886 syphilitische Todtgeburt. Nun stirbt der latent syphilitische Gatte an Schlagfluss im Jahre 1888. 1890 heiratete die Frau, welche von ihrem ersten Mann nicht angesteckt worden war, einen zweiten gesunden Mann, namens B. 1891 gebiert die Frau nun ein gesundes Kind E. B., welches während seiner vier ersten Lebensjahre in unserer Beobachtung stand, sich ausgezeichnet entwickelte und niemals die Spur eines syphilitischen Symptoms erkennen liess.

b) Familie H. Ein latent syphilitischer Mann zeugte ein syphilitisches Kind, ohne seine Frau zu inficiren und starb an Lungenentzündung $1^1/_2$ Jahre nach der Geburt dieses syphilitischen Kindes, welches in unserer Anstalt beobachtet, behandelt und geheilt worden war. Die Frau geht eine neue Ehe mit einem gesunden Manne ein und bekommt nun fünf völlständig gesunde Kinder hinter einander, welche alle mehrere Jahre lang bei den verschiedensten Gelegenheiten unser Ambulatorium besuchten und stets syphilisfrei befunden wurden.

c) Familie St. Latent syphilitischer Mann, gesunde Mutter. Zuerst zwei Todtgeburten und eine achtmonatliche syphilitische Frühgeburt, dann ein reifes congenital-syphilitisches Kind, welches in unserer Anstalt behandelt und geheilt wurde. Der Vater dieses Kindes stirbt, die Frau geht eine neue Verbindung mit einem gesunden Manne ein und bringt zwei Jahre nach der letzten Geburt eines noch schwer syphilitischen Kindes ein ganz gesundes Kind zur Welt, welches stets frei von Syphilis war und auch heute noch in unserem Ambulatorium wegen Rachitis in Behandlung steht.

Ich könnte die Zahl solcher Fälle aus unseren Protocollen noch um ein Vielfaches vermehren, habe mich aber auf die Mittheilung dieser drei besonders instructiven Familiengeschichten beschränkt, weil sie in vollkommen einwandfreier Weise beobachtet worden sind.

3. Aehnliche Beweiskraft gegen die Fournier'sche Lehre von der latenten conceptionellen Syphilis der Mütter kommt auch jenen Familiengeschichten zu, welche zeigen, dass einfach durch eine energische mercurielle Behandlung des latent syphilitischen Ehegatten, welcher vorher schwer syphilitische Kinder gezeugt hat, die

Syphilisvererbung in der betreffenden Familie vollkommen erlöschen kann. Solche Fälle sind insbesondere von Kassowitz (l. c.) beobachtet und aus der Literatur zusammengestellt worden. Wäre die Mutter durch die Gravidität mit einem spermatisch inficirten Kinde eo ipso latent syphilitisch geworden, dann könnte die Nachkommenschaft auch trotz mercurieller Behandlung des Vaters nicht von Syphilis verschont bleiben, da doch in solchen Fällen die Mutter noch immer latent syphilitisch, dabei aber nicht behandelt worden wäre.

Aus meiner Familienpraxis verfüge ich über zwei hieher gehörige Beobachtungen, von denen ich die eine, weil sie mir von schlagender Beweiskraft zu sein scheint, hier kurz anführen will. Noch während meiner Dienstzeit an der Syphilisabtheilung von weil. Prof. Auspitz (1884) behandelte ich den mir persönlich befreundeten Techniker Herrn X. wegen Primärsklerose an der Glans penis und consecutiver Allgemeinerkrankung. Die Behandlung bestand in 30 subcutanen Sublimatinjectionen aa. 0·01 nebst entsprechender localer Therapie. Da er zwei Jahre lang frei von jeder Attaque geblieben war, heiratete er 1887 und zeugte ein Kind, welches lebensschwach und mit maculösem Exanthem und Coryza zur Welt kam und am 10. Lebenstage starb. Darauf leitete ich ungesäumt neuerlich eine mercurielle Behandlung bei Herr X. ein, welche diesmal in 30 Einreibungen à 4 *g* Ung. einer. bestand. Ein Jahr nach Beendigung dieser Cur, Ende 1890, kam seine Frau wieder in die Hoffnung und gebar nun am normalen Schwangerschaftsende ein gesundes, kräftiges Kind, welches seit Geburt unter meiner hausärztlichen Ueberwachung steht und niemals Spuren von Syphilis gezeigt hat. Eine leichte Craniotabes rachitica, welche sich im 7. Lebensmonate entwickelt hatte, wurde unter Phosphorbehandlung rasch zum Schwinden gebracht. Die Frau des Herrn X., welche seit ihrer Verheiratung gleichfalls unter meiner ärztlichen Controle steht, wurde weder von ihrem Manne, noch von ihrem ersten Kinde inficirt, erfreute sich stets der blühendsten Gesundheit und ist auch heute noch eine tadellos gesunde und kräftige Frau.

Auf eine theoretische Widerlegung der Fournier'schen Lehre, dass die Colles'sche Immunität der Mütter gleichbedeutend sei mit latenter Syphilis derselben, weil man, wie Fournier meint, nur dann immun gegen Syphilis sein kann, wenn man selbst syphilitisch ist, lasse ich mich nicht weiter ein. Fournier's diesbezügliche Aeusserung beruht auf einem unrichtigen Syllogismus, wie dies schon Kassowitz und in neuester Zeit insbesondere auch Finger und v. Düring nachgewiesen haben. Ich schliesse mich in diesem Punkte vollkommen den genannten Autoren an und halte mich demgemäss weiterer diesbezüglicher Auseinandersetzungen enthoben.

Sechstes Capitel.

Ueber den sog. „Tertiarismus d'emblée" oder den „Choc en retour tertiaire" der Mütter ex patre syphilitischer Kinder.

Unmöglichkeit eines klinischen Beweises für den Tertiarisme d'emblée. — Ein hieher gehöriger Fall eigener Beobachtung. — Fall von scheinbar kryptogenetischem Tertiarismus bei einem 13-jährigen Kinde. — Hutchinson'sche Zähne bei acquirirter Kindersyphilis. — Diagnostische Verwertbarkeit der Hutchinson'schen Zahndeformität.

Wir gehen nun zur Erörterung des Themas vom sogenannten Tertiarismus d'emblée der Mütter spermatisch syphilitischer Kinder über. Hier soll es sich in Gemässheit der Lehren von Bärensprung, Diday, Fournier, Hutchinson, Finger, v. Düring u. v. A. um einen Choc en retour handeln, welcher sich erst mehrere Jahre nach stattgehabter Gravidität mit einer spermatisch inficirten Frucht, und zwar ausschliesslich in Form von Tertiärsymptomen bei den Müttern manifestiren soll, ohne dass vorher primäre oder secundäre Syphilissymptome bei den betreffenden Frauen vorgelegen wären.

Von klinischer Seite muss zunächst darauf aufmerksam gemacht werden, dass die Möglichkeit eines solchen Vorkommnisses absolut nicht erwiesen werden kann. Vielmehr lässt sich die naturgemässere Deutung solcher Fälle niemals von der Hand weisen, dass die Frau auf ganz gewöhnlichem Contactwege von ihrem syphilitischen Manne oder von irgend jemand Anderem angesteckt worden ist, und dass die Frühsymptome so schwach ausgeprägt waren, dass sie übersehen werden konnten [1]) Es nimmt mich sogar ernstlich Wunder, dass diese

[1]) Ein solches Uebersehen ist auch in jenen spärlichen Fällen, welche von Anbeginn der geschlechtlichen Verbindung der Frau ärztlich beobachtet worden sind, durchaus nicht mit einem „Beobachtungsfehler" gleichbedeutend zu erachten. Die Frühsymptome können aus was immer für Gründen in speciellen Fällen einfach uneruirbar gewesen sein. Vgl. den zweiten Fall Verchère's (Verhdlgn. der dermatolog. Abth. auf dem Internat. med. Kongr. in Rom 1894).

Lehre sich so lange erhalten konnte, ja in Finger und v. Düring zwei neue Anhänger gefunden hat, da doch jede dermatologische Klinik und jeder erfahrene Syphiliater über eine genügende Anzahl von Tertiärsyphilitischen verfügt, bei welchen keine Spur einer Frühaffection nachweisbar ist und auch die Anamnese bezüglich einer stattgehabten Infection vollkommen negativ ausfällt, ohne dass es sich dabei um Mütter spermatisch syphilitischer Kinder handelt. Und doch fällt es bei der Betrachtung solcher Fälle Niemandem ein, an etwas Anderes zu denken, als an eine ganz gewöhnliche Contactsyphilis, deren Frühstadien einfach übersehen worden sind. Was fängt man denn mit Männern und hereditär nicht inficirten Kindern an, wenn sie das Bild einer — sagen wir — kryptogenetischen Tertiärsyphilis darbieten? Bei denen kann doch kein Choc en retour vorliegen!

Ich selbst verfüge über eine Beobachtung, welche von Fournier, Hutchinson, Finger und v. Düring sofort als ein Beweis für die Existenz eines Tertiarisme d'emblée der Mütter spermatisch syphilitischer Kinder verwerthet werden würde. Ich aber kann mich zu einer solchen Annahme nicht entschliessen, weil auch in diesem Falle — wie sich gleich zeigen wird — der Beweis nicht zu erbringen ist, dass die betreffende Frau nicht schon früher, bevor sie sich ehelich verbunden hatte, auf ganz gewöhnlichem Wege inficirt wurde, ohne dass ihr die ersten Symptome ihrer Lues zur Kenntnis gekommen waren. Der Fall steht so:

Am 10. Mai 1893 wurde uns der sieben Wochen alte Leopold K. mit recenter, hereditärer Syphilis von seiner Mutter, Frau Marie K. überbracht. Das Kind war von fahlgelbem Colorit, schlechtem Ernährungszustande, die Haut der Fusssohlen und Handteller war diffus infiltrirt, die der Ober- und Unterschenkel mit scheibenförmigen, schinkenfarbenen Efflorescencen bedeckt, dabei bestand Pseudoparalyse beider oberer Extremitäten und Verdickung der oberen Radiusenden. Es wurde die gewohnte Behandlung eingeleitet. Am 4. Juli war das Kind vollständig hergestellt und blieb es auch fernerhin bis Juni 1897, zu welcher Zeit wir es zum letzten Mal sahen. Am 12. November 1894, also $1^1/_2$ Jahre später, erschien Frau K. mit einem zweiten, 4 Wochen alten, gleichfalls hereditär-luetischen Knaben Rudolf, welcher ein schwaches Fleckenexanthem, infiltrirte Fusssohlen und Handteller und Pseudoparalyse der oberen Extremitäten zeigte. Heilung nach drei Monaten. Auch dieses Kind blieb weiter gesund. Endlich am 11. November 1896 erschien die Frau mit ihrem dritten, zwei Wochen alten Kinde, welches nicht luetisch, vielmehr von tadellosem Gesundheitszustand und glänzend genährt war. Es war vollkommen frei von jedweder syphilitischen

Affection und wurde wegen einer accidentellen grippösen Erkrankung in unsere Anstalt gebracht. Eigentlich aber war die Mutter nicht so sehr wegen dieses ihres letzten, vollkommen syphilisfreien Kindes zu uns gekommen, sondern sie theilte uns mit, dass sie selbst krank sei und seit einer Woche von einem Geschwürsprocesse im Munde geplagt werde. Wir fanden bei der Mutter ein in Zerfall begriffenes Gumma am harten Gaumen mit Perforation in die Nasenhöhle und ein perforirendes Gumma der Nasenscheidewand. Die Anamnese, welche selbstverständlich schon beim ersten Erscheinen dieser Frau in unserer Anstalt anno 1893 erhoben worden war, hatte damals ergeben, dass der Ehegatte der Frau K. im Jahre 1888, 4 Jahre vor der Verehelichung, luetisch inficirt und mercuriell behandelt worden war. Frau K. selbst läugnete auf das allerhartnäckigste, jemals syphilitisch gewesen zu sein. Sie selbst betheuerte, nie vorher irgend welche Symptome an sich entdeckt zu haben. Sie beharrte bei dieser Angabe, auch nachdem sie über den Sachverhalt Klarheit gewonnen hatte und nun wusste, dass sie selbst syphilitisch sei. In der That konnten wir für die vier Jahre, da sie in unserer Evidenz stand, nur bestätigen, dass niemals ein Syphilissymptom bei ihr zu entdecken war. So lange wir die Frau kannten, waren wir niemals in der Lage gewesen, auch nur etwas Syphilisverdächtiges an ihr zu constatiren. In Wirklichkeit war Frau K. auch ein dralles, kräftig gebautes, junges Weib, welches nicht die Spur einer syphilitischen Erkrankung aufwies. Nur ein Moment aus der Lebensgeschichte dieser Frau war verdächtig, und dieses Moment hatte sie, wie sie uns insgeheim gestand, ihrem Manne auch stets verheimlicht. Sie hatte nämlich vier Jahre vor der Geburt des ersten ehelichen Kindes schon eine achtmonatliche Frühgeburt zur Welt gebracht. Die Frau hatte somit, bevor sie mit diesem Manne in das eheliche Verhältnis getreten war, von einem anderen Manne concipirt, und dieser Conception war eine achtmonatliche Todtgeburt entsprossen. Es ist daher sehr möglich, dass die Frau von dem ersten Manne her schon irgend eine syphilitische Affection davongetragen hatte, welche ihr verborgen geblieben war. Demnach ist die Deutung durchaus naheliegend, dass die bei Frau K. acht Jahre nach der Geburt des ausserehelichen todten Kindes aufgetretenen Tertiärsymptome nichts anderes sind, als eine Recidive einer ihr vorher unbekannt gebliebenen Syphilis.

Daher bin ich nicht in der Lage, auf die Angaben der Mutter allein den gewagten Schluss zu bauen, diese ihre tertiäre Syphilis sei die Folge eines Choc en retour von den ex patre syphilitischen Kindern, welche in der Ehe von ihr geboren worden waren, wenngleich wir

während unserer vierjährigen Evidenzführung der Familie bis zum Auftreten der gummatösen Producte bei der Mutter niemals etwas Syphilisverdächtiges an derselben hatten wahrnehmen können. Vielmehr muss ich annehmen, dass die Mutter schon von dem ausserehelichen Verkehre her, welcher vor ihrer Verheiratung stattgefunden hatte, syphilitisch war, und dass die Frühsymptome ihrer Infection von ihr einfach übersehen worden waren. Und genau auf demselben Standpunkte stehe ich auch allen anderen bisher veröffentlichten Fällen gegenüber, welche die Möglichkeit des Auftretens einer tertiären Syphilis ohne vorhergegangene primäre und secundäre Symptome bei Müttern a patre syphilitischer Kinder erweisen und als Folgen eines Choc en retour darstellen sollen. Mit ruhigem Gewissen wage ich sogar zu behaupten: Es wird niemals bewiesen werden können, ob nicht die angeblich directe Tertiärsyphilis der Mütter ex patre syphilitischer Kinder auf ganz gewöhnlichem Wege zustande gekommen ist, indem nämlich im ehelichen Verkehre mit dem syphilitischen Manne oder auf andere Art dennoch eine Infection stattgefunden hat, deren erste Erscheinungen so milde, so unscheinbar waren, dass sie vollständig der Beobachtung der Inficirten entgangen sind! Auch die in jüngster Zeit publicirten Fälle von Raymonds [1]) und v. Düring, bei denen es sich um lange Jahre hindurch ärztlich beobachtete Frauen handelte, vermögen nicht, diese meine Ueberzeugung zu erschüttern. Gerade bei Syphilisfällen, deren Frühsymptome nicht gesehen wurden, welche daher auch in den Anfangsstadien der Infectionskrankheit keiner Behandlung unterzogen werden konnten, ist das Auftreten tertiärer Erscheinungen in späterer Zeit besonders leicht verständlich. Hier konnte in den ersten Stadien der Erkrankung keine antiluetische Therapie platzgreifen, daher kann uns auch das Auftreten von Tertiärsymptomen in späterer Zeit, trotz unscheinbarer Frühsymptome, nicht in Erstaunen versetzen.

Nun aber komme ich mit einer Beobachtung aus der Kinderpraxis, welche uns das Auftreten tertiärer Syphilis bei einem notorisch per contactum syphilitisch gewordenen Kinde zeigt, ohne dass vorher primäre oder secundäre Symptome bei dem betreffenden Kinde entdeckt worden wären. Der Fall kam erst vor wenigen Monaten in meinem Ambulatorium zur Vorstellung.

Es handelte sich um ein 13jähriges Mädchen, mit ulcerirten Gummaknoten am weichen Gaumen und in der rechten Tonsillarnische behaftet, welches von seiner Mutter zu uns gebracht wurde, unter der Angabe, das Mädchen sei vorher nie krank gewesen. Insbesondere wurde das

[1]) Bulletin de la Soc. franç. de Dermat. et Syphilis. 12. Février 1891.

Vorausgegangensein eines Primäraffectes, eines Exanthems, eines papulösen Stadiums etc. etc. vollkommen geläugnet. In Bezug auf eine möglicherweise vorliegende Lues hereditaria tarda war nichts aus der Anamnese herauszubringen. Die Mutter hatte nie abortirt, 5 Mal entbunden. Alle Kinder waren am Leben geblieben und zur Zeit der Untersuchung 13—23 Jahre alt. Der Vater betheuerte, niemals luetisch inficirt gewesen zu sein. Das Mädchen zeigte Hutchinson'sche Zahnbildung, wenn auch sonst gar nichts für hereditäre Syphilis Charakteristisches. Insbesondere besass es eine völlig wohlgebildete Nase, keine radiären Mundnarben, war seinem Alter entsprechend gut entwickelt und gross gewachsen. Gleichzeitig fanden sich Knochen- und Gelenksaffectionen, wie sie im sogenannten Tertiärstadium der Syphilis zu finden sind, nämlich Tophi an den Schienbeinen, Schwellung des rechten Kniegelenkes und Empfindlichkeit der kleinen Fingergelenke, kurz es handelte sich um die Producte einer älteren Syphilis, ob einer hereditären oder acquirirten, das liess sich allerdings aus dem einfachen Adspect nicht mit Sicherheit entscheiden. Das Kind wurde in Behandlung genommen, und da uns der Fall in Bezug auf seine Genese vollkommen unklar blieb, wurde die Mutter, so oft sie mit dem Kinde zu uns kam, von Neuem gründlich examinirt. Endlich, nachdem das Kind schon vier Wochen in Behandlung stand, und der Mutter jedesmal gesagt worden war, das Kind habe Syphilis und müsse seine Krankheit entweder durch Ansteckung oder durch Vererbung bezogen haben, schritt sie zum Geständnis. Und nun wurde folgender Thatbestand erhoben: Die älteste, jetzt 23jährige Schwester des Kindes führte, wiewohl im elterlichen Hause lebend, einen lüderlichen Lebenswandel und wurde mit 17 Jahren, also 6 Jahre vor der gegenwärtigen Erkrankung der jüngeren Schwester, inficirt, doch erst als sie an den Genitalien und im Munde voll von Geschwüren war, in ein Krankenhaus zur Behandlung abgegeben. Das syphiliskranke Mädchen wurde circa $^1/_4$ Jahr lang mit virulenten Affectionen im Elternhause belassen, da Niemand eine Ahnung hatte, dass sie syphilitisch war. Nun war auch das Räthsel unseres Falles gelöst und es war klar, von wem das 13jährige Mädchen seine Lues bezogen hatte. Es war offenbar vor 6 Jahren von der älteren Schwester angesteckt worden. Dennoch aber hatte die Mutter an dem zweiten Kinde, welches wir in Behandlung bekamen, vorher niemals etwas Krankhaftes am Körper wahrgenommen. Blos vor einem Jahr litt es lange an Gliederschmerzen, besonders in den Schienbeinen und Knöcheln, welche als Rheumatismus gedeutet wurden, und erst vor 14 Tagen war die Rachenaffection aufgetreten, um derentwillen unsere Hilfe in Anspruch genommen wurde.

Hier liegt also der merkwürdige Fall vor, dass die zweifellos acquirirte Syphilis eines Kindes im Elternhause bis zum Ausbruche tertiärer Erscheinungen vollkommen verborgen geblieben ist. Die Mutter, welche wusste, dass ihre ältere Tochter syphilitisch inficirt war und von uns darüber Aufklärung erhalten hatte, dass die vorliegende Affection eine syphilitische sei, hätte doch keinen Grund gehabt, eventuelle frühere Erscheinungsformen der Syphilis ihres jüngeren Kindes zu verheimlichen, gab aber immer wieder mit Bestimmtheit an, bis zum Auftreten der Knochenschmerzen im verflossenen Jahre an dem Kinde nichts Abnormes bemerkt zu haben, wie sie denn überhaupt erst durch unsere Diagnose „Syphilis" darauf aufmerksam gemacht wurde, dass diese Erkrankung des jüngeren Mädchens von der acquirirten Syphilis des älteren herstammen könnte. Damit will ich natürlich durchaus nicht in Abrede stellen, dass secundäre Symptome bei dem Kinde zu irgend einer Zeit vorgelegen sein mögen. Dann waren sie aber jedenfalls so unscheinbar gewesen, dass sie nicht erkannt oder völlig übersehen wurden, und so kam es, dass wir ein 13jähriges, per contactum inficirtes, tertiärsyphilitisches Kind in Behandlung bekamen, dessen primäre und secundäre Syphilis dem Mutterauge vollständig entgangen war.

Somit ein Fall von Tertiarisme d'emblée mit sichergestellter Quelle der Contactinfection bei einem 13jährigen Kinde!

Ein ganz besonderes Interesse bietet der hier abgehandelte Fall von Tertiärsyphilis im Kindesalter noch durch das Vorhandensein der typischen Hutchinson'schen Zahnmissbildung trotz sichergestellter acquirirter Syphilis.

Bekanntlich hat Hutchinson, nachdem er in den Sechziger- und Siebziger-Jahren in wiederholten Publicationen mehrfach die verschiedenartigsten Anomalien an den Milch- und bleibenden Zähnen von Kindern als Folgen hereditärer Syphilis oder als Resultat von in frühester Kindheit durchgemachten Mercurialcuren hingestellt hatte, in seinem Syphiliswerke aus dem Jahre 1888 schliesslich und endlich nur mehr eine, angeblich aber ganz specifische Zahnveränderung der Kinder als charakteristisch für hereditäre Syphilis aufrecht erhalten und diese Veränderung bezieht sich ausschliesslich auf die oberen mittleren Schneidezähne des bleibenden Gebisses.

Typische Hutchinson'sche Zähne zeigen nach Angabe des Autors stets eine einzige, meist flache, halbmondförmige Ausbuchtung in der Mitte der unteren Kante mit Abrundung der Ecken. In den meisten Fällen kommt es im Centrum der halbmondförmigen Kante durch

Schmelzdefect zu Blosslegung der Dentinsubstanz; ein ständiges Begleitsymptom ist aber der Schmelzverlust durchaus nicht. Gar nicht selten kann man auch die mittleren oberen Schneidezähne schlecht gestellt und entweder gegen einander geneigt oder von einander abgewendet finden, dabei sind sie aber fast niemals lang genug, um ihre seitlichen Nachbarn zu berühren.

Dies ist ungefähr das Bild, welches Hutchinson in seinem bekannten Werke über Syphilis von den angeblich für hereditäre Spätlues charakteristischen Zahnveränderungen entworfen hat. Und auf Tafel VI seines Werkes sind diese Zahnverbildungen in fünf Figuren versinnbildlicht.

Es ist im Rahmen dieser Abhandlung wohl nicht leicht möglich, auf das Essentielle der Hutchinson'schen Aufstellungen des Näheren einzugehen. Mein Standpunkt zur Hutchinson'schen Zahnlehre ist in meiner Arbeit „Die Schicksale der congenital syphilitischen Kinder" (Wr. med. Wochenschr. 1890) und in einer Demonstration, welche ich in der Wiener dermatologischen Gesellschaft am 10. Februar 1897 abgehalten habe, in klarer Weise zum Ausdruck gekommen. Ich bin nicht in der Lage, die beschriebene Zahnanomalie als charakteristisch, will sagen, als beweisend für hereditäre Syphilis zu betrachten. Wenn ich noch hinzufüge, dass die mittleren, oberen Schneidezähne des hier in Rede stehenden, per contactum syphilitisch gewordenen Kindes in jeder Hinsicht den Hutchinson'schen Typus zeigen, wenn ich des Weiteren bekräftige, dass die genannten Zähne unseres Falles das vollkommene Ebenbild der in Fig. 2 auf Tafel VI des Hutchinson'schen Buches gelieferten Darstellung der fraglichen Zahnanomalie sind, so ist damit ein weiterer Vorstoss gegen die Beweiskraft des Hutchinson'schen Zahnsymptoms geschehen. Da es sich nämlich herausgestellt hat, dass ein Kind, welches per contactum, also nicht durch Erbgang, syphilitisch geworden ist, gleichfalls die typische Hutchinson'sche Zahnanomalie zeigen kann, so ist die Werthigkeit dieses Symptoms für die Diagnose der hereditären Syphilis vollkommen erschüttert. Dazu habe ich nur noch zu bemerken, dass ich durchaus nicht der Erste bin, welcher Hutchinson'sche Zähne bei sichergestellter acquirirter Kindersyphilis gefunden hat, dass vielmehr, soviel mir bekannt, das Vorkommen dieser Zahnanomalie bei erworbener Lues der Kindheit schon im Jahre 1895 von Welander[1]) und bald darauf von Pellizzari[2]) fest-

[1]) Welander, E.: Fehlerhafte Zahnbildung bei erworbener Syphilis. Nord. med. Ark. 1895, Nr. 12.

[2]) Pellizzari, C.: Sul valore relativo dei segni della sifilide ereditaria tardiva. La settimana medica 1897, Nr. 19.

gestellt worden ist. Des weiteren kann ich nicht umhin, auch an dieser Stelle wieder auf das Nachdrücklichste zu betonen, dass ich selbst die Hutchinson'sche Zahndeformität sowohl in der Anstaltspraxis, als auch in der Privatpraxis, und zwar in den allerbesten Kreisen, in vollkommen syphilisfreien Familien, unter anderen auch in der Familie eines befreundeten Collegen, ohne Spur von syphilitischer Vererbung gesehen habe, und dass ich auf Grund dieser meiner Beobachtungen diesem vielbesprochenen und angeblich so sicheren Symptom einer tardiven Hereditärsyphilis eine beweisende Bedeutung nicht beimessen kann. Es kann zwar keinem Zweifel unterliegen, dass die in Rede stehende Zahndeformität an den bleibenden mittleren oberen Schneidezähnen hereditär-syphilitischer Individuen thatsächlich vorkommt und wahrscheinlich ist auch die von Hutchinson für die Entstehung dieser Zahnanomalie abgegebene Erklärung — Ernährungsstörung des Zahnkeimes unter dem Einflusse der syphilitischen Erkrankung — eine ganz richtige. Allein denselben schädigenden Einfluss, welchen die Syphilis auf den Zahnkeim nehmen kann, können auch alle möglichen anderen acuten oder chronischen Infections- und Allgemeinerkrankungen gewinnen, wenn sie zur Zeit vor Durchbruch der bleibenden Zähne sich eingestellt haben.

Die grosse Rolle, welche die Rachitis hiebei spielt, vermag ich hier nur anzudeuten. Es ist für mich nicht zweifelhaft, dass hereditär-syphilitische Kinder erst auf dem Umwege der Rachitis von der fraglichen Zahnaffection Besitz ergreifen. Denn bei älteren rachitischen Kindern sind becherförmig oder halbmondartig gehöhlte Kanten der Schneidezähne und flächenhaft gehöhlte, nach vorne concave mittlere Schneidezähne in convergenter und divergenter Stellung gar nichts Seltenes. Aber auch nach schwerem Scharlach, welcher von Nephritis und Urämie gefolgt war, nach einem in frühester Kindheit durchgemachten schweren Abdominaltyphus sah ich je in einem Falle — beide Male in meiner Privatpraxis — die bleibenden Schneidezähne mit dem charakteristischen Hutchinson'schen Typus zum Durchbruch gelangen und unverändert so verharren, ohne die Spur syphilitischer Vererbung oder syphilitischer Infection.

Dass also die angedeutete Anomalie der bleibenden Schneidezähne das Resultat einer Ernährungsstörung ist, welcher der Zahnkeim während seines Ruhezustandes im Kiefer ausgesetzt war, das gebe ich ohneweiters zu. Dass aber diese Ernährungsstörung nur durch Syphilis, und zwar nur durch vererbte Syphilis zustande kommen kann, das muss ich auf das Allerentschiedenste negiren. Jede schwere Allgemeinerkrankung, welche das Kind zu irgend einer Zeit während der Entwicklung der

Keime der bleibenden Schneidezähne trifft, kann denselben Effect erzielen. Es lässt sich aber selbst für die vollkommen sichergestellten Fälle von hereditärer Syphilis, mit wirklich ausgesprochener Zahndeformität, gar nicht mit Sicherheit behaupten, ob die hereditäre Syphilis oder die niemals nach congenitaler Lues ausbleibende Schädel- resp. Kieferrachitis den störenden Einfluss auf die Entwicklung des Zahnkeimes genommen hat, um welchen es sich betreffenden Falles handelt. [1])

Wenn daher Hutchinson auf Grund mehrfacher Beobachtungen, denen zufolge bei Müttern von Kindern, welche die erwähnte Zahnanomalie besitzen, Haarausfall, allgemeine Blässe, kachektisches Aussehen zu constatiren war, im Jahre 1876 den kühnen Schluss gezogen hat, die Mütter dieser Kinder seien par choc en retour syphilitisch, weil die Kinder die besprochene Verunstaltung der Schneidezähne und Hornhautnarben zeigten, so heisst dies etwas Unbeweisbares durch etwas Unbewiesenes beweisen wollen. Denn unbeweisbar ist es, dass Blässe, Haarausfall und dgl. bei den Müttern nur durch Choc en retour von syphilitischen Kindern entstehen können, und unerwiesen ist es, dass die Hutchinson'sche Zahnanomalie nur durch Hereditärsyphilis zustande kommen kann.

Wir wollen aber dieses zuletzt erwähnten Gedankenganges halber mit Hutchinson nicht zu streng in's Gericht gehen. Es sind seither 20 Jahre verflossen und der genannte Autor hat diesen Gedankengang

---

[1]) Die Hutchinson'sche Lehre hat in letzter Zeit wieder einen beredten Anwalt in der Person des Berliner Kinderarztes H. Neumann (Ueber die Beziehungen der Krankheiten des Kindesalters zu den Zahnkrankheiten. Volkmann'sche Vorträge Nr. 172, 1897) gewonnen, ohne dass es aber diesem Autor gelungen wäre, andere als die bisher bekannten, recht schwachen Argumente für die Realität des Zusammenhanges der H.'schen Zahnanomalie mit Erbsyphilis vorzubringen. Gegen die Beweiskraft des fraglichen Zahnsymptoms für hereditäre Syphilis spricht, ganz abgesehen von den vorliegenden contradictorischen Beobachtungen, auch die anatomische Wesenheit der halbmondförmigen Kerbe. Dieselbe beruht ebenso auf einer Hypoplasie des Dentins und Zahnschmelzes, wie die sog. Erosion, welche vormals auch als hereditär-syphilitisch betrachtet worden ist, heute aber wohl allgemein als eine Folge ehemaliger Kieferrachitis angesehen wird. Jedwede Ernährungsstörung, welche den Zahn während seiner Entwicklung im Kiefer betrifft, muss ebensowohl eine Atrophie am freien Rande der Krone (Hutchinson'scher Halbmond), wie im Körper derselben (flächenhafte Erosion) nach sich ziehen können. Wieso die durch hereditäre Syphilis angeregte Ernährungsstörung gerade dazu käme, nur an den Rändern der bleibenden Incisivi hypoplastische Vorgänge zu veranlassen, während keine anders geartete einen solchen Effect zuwege zu bringen im Stande wäre, ist doch vollkommen unverständlich. Für mich steht die H.'sche Deformität auf derselben Stufe, wie die sog. rachitische Zahnerosion, und dies um so mehr, als die H.'sche Anomalie stets combinirt mit anders gearteten Zahnerosionen angetroffen wird.

nicht mehr wiederholt, obschon er an der absoluten Beweiskraft der von ihm beschriebenen Zahndeformität für hereditäre Syphilis noch mit Zähigkeit festhält. Sein im Jahre 1888 erschienenes Lehrbuch[2]) ist frei von solchen schlecht fundirten Aufstellungen geblieben und nur weil dieselben in der französichen und englischen Literatur auch neueren Datums immer wieder noch an's Licht gezogen werden, habe ich es für nöthig gefunden, die Unhaltbarkeit derselben an der Hand des beschriebenen Falles von tertiärer Syphilis der Kindheit in schlagender Weise klarzulegen.

[2]) Deutsch von Kollmann. Leipzig 1888.

Siebentes Capitel.

Der Tertiarismus d'emblée und die Finger'sche Toxintheorie der Tertiärsyphilis.

Finger's Toxintheorie der Tertiärsyphilis. — Die Stützen der Finger'schen Lehre. — Unlösbare Widersprüche. — Unhaltbarkeit der Finger-Düring'schen Lehre vom Standpunkte der Bacteriologie. — Unhaltbarkeit der Finger'schen Toxintheorie bezüglich der hereditären Frühsyphilis. — Es gibt nur eine hereditäre Frühsyphilis. — Quecksilber ist das einzig wirksame Mittel bei der hereditären Frühsyphilis. — Unbeweisbarkeit einer „Cachexia syphilitica" der Mütter ex patre syphilitischer Kinder.

Ich muss mich jetzt in etwas eingehenderer Weise mit den in der allerletzten Zeit erflossenen Enunciationen Finger's und v. Düring's über das Thema des angeblichen Tertiarisme d'emblée der Mütter spermatisch syphilitischer Kinder beschäftigen. Die Angaben der genannten Autoren über diesen Punkt haben nämlich wegen der theoretischen Basis, auf welche sie gestellt worden sind, gewissermassen Sensation gemacht. Wenn ich aber der Gedankenarbeit nachspüre, welche die genannten hochverdienten Autoren dazu vermocht hat, die Lehre vom Tertiarisme d'emblée der Mütter ex patre syphilitischer Kinder zu acceptiren, ja mit Emphase zu vertheidigen, so kann ich mich nicht völlig von der Ueberzeugung frei machen, dass dies nur jener Theorie zuliebe geschehen ist, welche mein geehrter Herr Correferent auf der Naturforscherversammlung zu Braunschweig, Herr Prof. Finger, bezüglich der Wesenheit der syphilitischen Krankheitsformen im Jahre 1890 aufgestellt hat und welche 1895 von v. Düring weiter ausgesponnen oder — sagen wir vielleicht besser — noch moderner gemacht wurde. Diese Theorie kommt aber, wie noch gezeigt werden wird, durch die These vom Tertiarisme d'emblée, respective durch die von Finger gegebene Erklärung dieses vermeintlichen Phänomens, dann aber überhaupt durch die Klinik und Anatomie der congenitalen Frühsyphilis zu Falle.

Die Theorie, um welche es sich hier handelt, besagt, es bestehe ein genetischer Unterschied zwischen den sogenannten secundären, virulenten und den tertiären, avirulenten Syphilisproducten. Die virulenten

Symptome (Primärläsion und Secundärproducte) seien auf den irritativen Effect des sich in loco affectionis vermehrenden supponirten Syphilisparasiten zurückzuführen, die tertiären Symptome dagegen haben mit dem eigentlichen Syphiliscontagium nichts mehr gemein, sie seien nichts als die Folge einer chronischen Toxinwirkung, welche von dem ehemals im Organismus thätig gewesenen Syphilisparasiten ausgegangen ist. Die sogenannten tertiären Erscheinungen der Syphilis beruhen also nach Finger auf einer chronischen Intoxication des Organismus seitens der Stoffwechselproducte des Syphilisparasiten. Diese seine Lehre von der Wesenheit der Tertiärsymptome sucht er durch acht Einzelmomente zu stützen. Er sagt:

1. Die relative Seltenheit der Tertiärsymptome,
2. das späte Auftreten derselben nach der Infection,
3. die wesentliche Differenz der Krankheitsbilder zwischen secundärer und tertiärer Syphilisperiode,
4. die Nichtcontagiosität der Tertiärproducte,
5. die Nichtvererbbarkeit derselben,
6. die Zugänglichkeit tertiär-syphilitischer Individuen für syphilitische Reinfectionen,
7. die differente chemische Reaction der virulenten und der tertiären Symptome auf Jod,
8. die Thatsache, dass analog der Immunität auch die tertiären Erscheinungen ohne vorausgegangene primäre und secundäre Syphilis entstehen können,

beweisen, dass ein essentieller, genetischer Unterschied zwischen den Producten der Secundär- und Tertiärperiode besteht. Und flugs hat Finger denselben auch construirt: Die Tertiärproducte sind Folgen der Toxinwirkung und nicht mehr der Thätigkeit des eigentlichen Syphilisparasiten.

Es würde uns viel zu weit von unserem Thema entfernen, wollten wir alle diese 8 Punkte kritisch durchleuchten. Es sei hier nur angedeutet, dass unserer Anschauung nach weder ein einzelner dieser Gründe, noch auch die Gesammtheit derselben uns zu den weitgehenden Schlüssen berechtigt, welche Finger aus denselben gezogen hat. Punkt 8 der Finger'schen Aufstellung jedoch bedarf einer ausführlichen Besprechung, da er in innigster Beziehung zu unserem Thema steht. Denn dieser Punkt entpuppt sich, wenn man ihn einer genauen Analyse unterzieht, allsogleich zu nichts Anderem, als zu einer Verquickung der Colles'schen Immunität der Mütter mit dem Tertiarisme d'emblée Diday's und Hutchinson's auf Grundlage der neuen Theorie.

Finger hat hier, wie man sieht, die völlig unbewiesene und auch unbeweisbare Annahme, dass tertiäre Symptome, analog der Immunität, bei Müttern spermatisch syphilitischer Kinder ohne vorausgegangene Frühsymptome auftreten können, als Punkt 8 und als besonders wichtigen Beweisgrund für die Richtigkeit seiner Lehre von der Toxinnatur des Tertiarismus aufgestellt; denn die Immunität, von welcher er hier spricht, ist doch nichts Anderes, als die Colles'sche Immunität. [1]) Finger erklärt dieselbe ganz richtig durch den Uebergang gelöster immunisirender Körper aus der Blutbahn des spermatisch inficirten Fötus in die der vorher gesunden Mutter. Dies ist, wie wir schon gehört haben, ein fast unvermeidliches Ereignis und muss jedes Mal, so oft eine gesunde Frau mit einem spermatisch syphilitischen Fötus schwanger geht, stattfinden, und zwar von dem Augenblicke an, da das Syphilisvirus bei dem Fötus in Action tritt. Die hier übertragenen Toxine immunisiren die Mutter, genau in derselben Weise, wie das Serum von gegen Tetanus- und Löffler-Bacillen immunisirten Thieren anderen Organismen gegen die durch die genannten Parasiten verursachten Krankheiten Schutz verleiht. Vollkommen einverstanden! Wie aber nun?

Folgen wir Finger weiter, so hören wir, dass das Auftreten von Tertiärsymptomen einem noch höheren Grade von Toxinwirkung seinen Ursprung verdankt, als die einfache Colles'sche Immunität, und dass dabei noch eine besondere Resistenzverminderung der Körpergewebe eine gewisse Rolle spielt. [2]) Mit demselben Athem-

[1]) Es geht nicht an, das zu Beweisende mit Gründen stützen zu wollen, welche selbst erst zu beweisen sind.

[2]) Die diesbezügliche Aeusserung Finger's (Arch. f. Derm. u. Syph. 1890, XXII, p. 367) lautet wortwörtlich: „ .... Anders steht es mit den in den Körpersäften des Fötus gelösten Stoffwechselproducten des Syphilisvirus. Bei dem regen Stoffaustausch, der durch die Placentarscheidewand hindurch von Mutter zu Fötus und umgekehrt stattfindet, werden diese Stoffwechselproducte während der ganzen Dauer der Gravidität continuirlich vom Fötus zur Mutter übergehen, in den Säften der Mutter gelöst, durch diese Zeit im mütterlichen Organismus circuliren.

Ist die Giftigkeit dieser Stoffwechselproducte, die ja natürlich variirt, eine geringere, die Resistenz des mütterlichen Organismus eine grössere, so wird als einziges Resultat des Ueberganges der Stoffwechselproducte die Immunität eintreten. Bei grösserer Giftigkeit der Stoffwechselproducte, geringerer Resistenz des mütterlichen Organismus, werden sich die Symptome chronischer Intoxication, die genannten Allgemeinerscheinungen (die sog. syphilitische Kachexie der Mütter, von welcher wir noch später sprechen werden. Anm. d. Verf.) einstellen, die natürlich mit der Zahl der Graviditäten, mit denen ja die Intoxication zunimmt, schwerer werden .... Wenn nun als höchste Gradation dieser Vergiftung tertiäre Erscheinungen auftreten, ohne dass die Mutter vorher an primären und secundären Symptomen gelitten hat — auf was werden wir diese tertiären Erscheinungen zurückführen müssen? Ich glaube logischerweise wohl nur wieder auf dieselben Stoffwechselproducte."

zuge aber hat Finger den Satz ausgesprochen: dass das Individuum während der Tertiärperiode Reinfectionen zugänglich ist, also während des Florirens des Tertiarismus nicht immunisirt erscheint. Wie das!! Geringere Toxicität der Stoffwechselproducte erzeugt Immunität, bei höherer Toxicität sollte dieselbe fehlen können? So stünde die Sache nach Finger. Denn er sagt ausdrücklich, die Mutter wird infolge der Gravidität mit einer spermatisch inficirten Frucht durch die von letzterer ausgehenden Toxine in der Regel einfach immunisirt. Wenn aber diese Toxine einen höheren Giftigkeitsgrad besitzen, dann können durch die Wirkung dieser Toxine auch Tertiärsymptome entstehen, ohne dass die Frau jemals secundär-syphilitisch gewesen zu sein braucht. Das wäre Alles recht schön, wenn sich Finger hiebei nicht in den völlig unlösbaren Widerspruch verwickelt hätte, auf welchen ich schon aufmerksam gemacht habe: Dieselben Toxine, welche bei geringerer Menge der Einverleibung oder bei geringerer Giftstärke Immunität gegen Syphilis verleihen, sollen vor der syphilitischen Infection nicht schützen, wenn sie in grösserer Menge und in einem höheren Intensitätsgrade übertragen worden sind und eine chronische Vergiftung des Organismus zuwege gebracht haben.

Entweder also sind es nicht gelöste Toxine, welche, vom Fötus auf die Mutter übergehend, die nachmalige Immunität derselben gegen syphilitische Infection veranlassen, oder aber das tertiäre Stadium der Syphilis hat mit den Stoffwechselproducten des supponirten Syphilisparasiten, also mit den Toxinen, welche die Immunität erzeugen, nichts zu thun. Für die erste Annahme sprechen erwiesene Thatsachen, die tägliche Erfahrung der Klinik und der Familienbeobachtung von der Colles'schen Immunität, für die letztere spricht nichts, als eine durch nichts als blosse speculative Thätigkeit zutage geförderte Hypothese.

v. Düring hat diese Hypothese noch weiter ausgesponnen und erklärt: Eine Intoxication findet bei jeder Mutter statt, welche mit einem spermatisch syphilitischen Kinde schwanger geht. Diese Intoxication kann latent verlaufen, dann entsteht Refractärsein gegen Syphilisinfection, id est Immunität; sie kann manifest werden, dann entsteht Tertiarismus. Die tertiäre Syphilis ist für ihn also auch nichts anderes, als das Manifestwerden der Toxinwirkung, welche von dem Syphilisparasiten ausgegangen ist.

Wenn aber, wie die klinische Erfahrung lehrt, im Tertiärstadium Reinfectionen möglich sind,[1]) so heisst das, in die Sprache v. Düring's

[1]) Die einschlägigen Fälle, acht an der Zahl, sind von Gascoyen, Merkel und Ducrey veröffentlicht worden.

übersetzt: Die latente Intoxication verschafft dem Träger Unempfänglichkeit für syphilitische Infection, die manifeste nicht. Einen grösseren Widerspruch kann man sich nicht leicht vorstellen!

Wenn also Finger und v. Düring das Erscheinen tertiärer Symptome bei Müttern spermatisch syphilitischer Kinder als das Ergebnis der Intoxication mit Stoffwechselproducten des Syphilisparasiten, welche von der spermatisch syphilitischen Frucht bezogen worden waren, hingestellt haben, dann haben sie ihre eigene Toxintheorie der tertiären Syphilis selbst zu Falle gebracht.

Für jene Mütter, welche nämlich trotz der Gravidität mit spermatisch syphilitischen Kindern nicht immun geworden sind, welche also die Ausnahmen von der Colles'schen Regel bilden, kann man sich mit Fug und Recht mit der Annahme zufriedenstellen, es sind eben nicht genügend reichliche Toxinmengen von dem Fötus zur Mutter übergegangen. Es ist also keine oder eine ungenügende oder eine nur vorübergehende Immunität zustande gekommen. Für die reinficirten Tertiärsyphilitischen geht das aber nicht, denn hätten sie nicht grosse Toxinmengen in sich aufgenommen, welche noch nicht zur Ausscheidung oder zur Unschädlichmachung gelangt sind, dann würden sie auch in Gemässheit der Finger'schen Lehre nicht tertiärsyphilitisch geworden sein. Aus diesem Dilemma gibt es keinen Ausweg!

Es ist demnach absolut nicht denkbar, dass das gummatöse Stadium der Syphilis auf denselben Factoren beruht, wie die Colles'sche Immunität. Und wenn wir des Weiteren auch beobachten, dass das Gumma, also das anatomische Product der tertiären Syphilisperiode, im Gegensatze zu den Producten der Frühperioden nicht mehr durch Uebertragung ansteckt, so steht uns deshalb noch immer nicht das Recht zu, daraus zu folgern, das Gumma ist Toxinsyphilis, die Papel, die Sclerose aber, weil sie anstecken, sind echte Mikrobensyphilis. Aus diesem verschiedenartigen Verhalten bezüglich der Infectiosität können wir nur schliessen, dass das Syphilisgift im sogenannten Tertiärstadium seine Uebertragbarkeit eingebüsst hat, mehr aber nicht! Darum ist und bleibt das Gumma doch ebenso gut echte und wahre Syphilis, wie jedes andere virulente Syphilisproduct. Warum das Gumma diese und jene, die Sclerose und Papel wieder andere Eigenschaften hat, das wissen wir nicht. [1])

Ein weiteres Moment, welches gegen die Finger-Düring'sche Lehre spricht, ist auch im anatomischen Bau der gummatösen Producte

[1]) Wieso es zu erklären ist, dass in Ausnahmsfällen Individuen, welche mit frischen gummatösen Producten behaftet sind, dennoch reinficirt werden, steht vollkommen dahin.

selbst gelegen. Ist es Jemandem bekannt geworden, dass durch die Wirkung von Immunstoffen, welche sich im Thierkörper selbst entwickelt haben, specifische Granulationen zustande gekommen sind? Kann man sich, wenn anders Syphilis auf Mikrobenwirkung beruht, vorstellen, dass eine syphilitische Gummageschwulst in der Hirnsubstanz oder ein centrales Knochengumma durch dieselben Agentien zuwege gebracht wird, welche die Colles'sche Immunität der Mütter bewirken? Die im Thierkörper gebildeten Toxine jener beiden Mikroparasitenarten, deren Wirkungen am allerbesten studirt sind, die der Tetanus- und Löffler-Bacillen, vermögen wohl Allgemeinwirkungen auf den thierischen Organismus zu erzielen, es gelingt des Ferneren durch Einverleibung des Blutserums künstlich immunisirter Thiere Immunität, und zwar sowohl Giftfestigkeit, als auch Fehlschlagen einer Infection herbeizuführen, allein krankhafte Zellwucherungen und Geschwulstbildungen hat ein solches in den Gewebssäften des Thierkörpers gebildetes Toxin oder Antitoxin bisher noch nirgends verursacht.

Die immunisirenden Substanzen, welche vom spermatisch inficirten Fötus auf die vorher gesunde Mutter übergehen, können aber ihrer Entstehung nach nur in Analogie gebracht werden mit den Immunstoffen, welche das Blutserum künstlich inficirter, resp. immunisirter Thiere in sich birgt. Wenn daher Finger seine Toxintheorie der gummatösen Syphilisproducte durch den Hinweis auf die von ihm ermittelte Thatsache zu stützen vermeinte, dass er nach Verimpfung filtrirter Rotzculturen auf Meerschweinchen die letzteren an rotzähnlichen, doch bacillenfreien Knoten erkranken sah — das Gegenstück zum parasitenfreien Gumma seiner Annahme — so muss ich darauf erwidern, dass die Verhältnisse, um welche es sich bei der Colles'schen Immunität und der Tertiärsyphilis handelt, vollständig different von jenen sind, welche in der Finger'schen Versuchsanordnung mit den Rotzbacillenculturen zum Ausdruck kamen. Wahrscheinlich hat wohl die Eigenschaft der Placenta als Filter für den Syphilisparasiten zu dienen, gelöste Substanzen jedoch durchzulassen, Finger dazu bestimmt, einen Analogieschluss von der Wirkung der filtrirten Rotzculturen auf den Choc en retour und die Tertiärsyphilis zu machen.

Allein in Wirklichkeit verhält es sich bei der Colles'schen Immunität ganz anders, als bei dem Filtrat von Bacillenculturen. Wir haben schon früher darauf aufmerksam gemacht, dass wir die Bezeichnung „Toxine“ nur in ganz unpräjudicirlicher Weise für die Substanzen verwenden, welche vom syphilitisch inficirten Fötus auf die Mutter per vias placentares übergehen. Der Ausdruck trifft aber den Kern der Sache in keiner Weise. Das, was hier vom Fötus zur Mutter diffundirt,

sind nämlich gar keine Toxine im wahren Sinne des Wortes, wie etwa die chemischen Substanzen, welche die filtrirte Bacillencultur in sich birgt. Das, was durchgeht, ist vielmehr, etwas freier ausgedrückt, das Blutserum des syphilitischen Fötus mit den in ihm enthaltenen, aus dem Zusammenwirken von Parasiten und eigener Zellthätigkeit gebildeten Schutzkörpern, welche den immunisirenden Effect bei der Mutter erzielen. In der filtrirten künstlichen Mikrobencultur allerdings, da finden wir nur die Toxine des Parasiten selbst, und die Wirkung, welche durch die Einverleibung solcher filtrirter Culturen im Thierkörper zur Entfaltung gelangt, ist daher in keiner Weise mit jener zu vergleichen, welche bei dem Uebertritte immunisirender Substanzen von der spermatisch syphilitischen Frucht auf die syphilisfreie Mutter oder auch umgekehrt stattfindet.[1])

Wenn daher die sonst um die Pathologie der Syphilis so verdienten Autoren Finger und v. Düring es für gut befunden haben, ihre neuen Lehren auf den Grundsätzen der modernen Bacteriologie und Serumtherapie aufzubauen, dann mussten sie sich denselben auch in Bezug auf die Pathologie der Syphilis voll und ganz accomodiren. Dass immunisirende Sera krankhafte Geschwulstbildungen zuwege bringen können, lehren aber diese Wissenszweige nicht. Somit beruht die Finger-Düring'sche Lehre von der Toxinnatur des Tertiarismus auf vollkommen unhaltbaren und in der Bacteriologie nicht begründeten Annahmen.

Wenn nun des Weiteren v. Düring aus dem unanfechtbaren Thatbestande der Colles'schen Immunität deducirt, die vorher gesunden Mütter a patre syphilitischer Kinder leiden aus dem Grunde, weil sie immun gegen Syphilis sind, an latenter syphilitischer Intoxication, im Gegensatze zur latenten syphilitischen Infection — der gewöhn-

---

[1]) Diday und Bouchard (L'immunité de la mère dans la syphilis hered. paternelle Lyon méd. 1891) haben die Ansicht ausgesprochen, die Colles'sche Immunität könne nicht auf der Einwirkung von Stoffwechselproducten beruhen, sondern müsse einer latenten Syphilis der Mütter gleichkommen, weil die Immunität der Mütter paternär syphilitischer Kinder eine viel zu lang dauernde ist. Bei dieser ihrer Annahme schwebte den genannten Autoren sicherlich der Gedanke vor, dass die passive Immunität, welche an Thieren durch einmalige künstliche Einverleibung von Toxinen herbeigeführt wird, thatsächlich nur von kurzer Haftungsdauer ist. Ich glaube aber, Diday und Bouchard haben übersehen, dass die Colles'sche Immunität der Endeffect einer vielmonatlichen, continuirlichen Einwirkung von Antitoxinen ist, welche während der Schwangerschaft mit einem ex patre luëtischen Foetus im Blute der Mutter ebenso circuliren, wie im Blute der Frucht. Die Colles'sche Immunität steht daher hors concours zu allen experimentell gewinnbaren Immunitätsarten.

lichen latenten Syphilis der Autoren — so lässt sich dagegen vor Allem einwenden, dass man absolut kein Recht dazu hat, die Colles'sche Immunität der Mütter als eine chronische Vergiftung mit den Toxinen des Syphilisparasiten im Sinne einer wirklichen chemischen Intoxication aufzufassen, sondern dass hier genau derselbe biologische Vorgang platzgegriffen hat, welcher die menschlichen Gewebe nach dem Ueberstehen einer bestimmten Infectionskrankheit gegen eine zweitmalige gleiche Infection unempfänglich macht. Da die Placenta kein Hindernis für den Uebertritt von im Blutserum gelösten Substanzen zwischen Mutter und Frucht bietet, so müssen schliesslich auch im Blute der Mutter dieselben Schutzkörper gegen das Syphilisvirus circuliren, wie im Blute der Frucht, nur mit dem Unterschiede, dass der Fötus dabei die Infection wirklich durchmacht oder durchgemacht hat, die Mutter aber nicht. Ein Organismus kann immun gegen eine Infectionskrankheit sein, auch ohne eine Intoxication mit den Bacterientoxinen des erregenden Parasiten im chemischen Sinne des Wortes davongetragen zu haben. Das beste Beispiel hiefür liefert doch wohl die immunisirende Wirkung der antitoxischen Sera gegen den Tetanus- und Löffler-Bacillus. Hier werden dem zu immunisirenden Organismus doch nicht die Toxine der betreffenden Parasiten selbst zugeführt, vielmehr wird ihm das Serum eines mit virulenten Parasiten vorbehandelten Thieres mit den in ihm enthaltenen Antikörpern einverleibt. Ein solcherart immunisirter Organismus ist dann unempfänglich gegen die Parasiteninfection, ohne von den wirklichen Toxinen des betreffenden Parasiten je vergiftet worden zu sein. Man kann sich nun, in Nutzanwendung dieser Verhältnisse für unser Thema, die Sachlage sehr wohl so vorstellen, dass der mit dem Syphilisparasiten durch väterliche Vererbung inficirte Fötus die Rolle des beim Thierexperimente mit dem betreffenden Mikroparasiten inficirten, respective vorbehandelten Thierkörpers spielt. In der Säfte- und Blutmasse des ex patre syphilitischen Fötus würden dann jene antitoxisch wirkenden Substanzen entstehen, welche, per vias placentares auf die Mutter übergehend, dieselbe gegen Syphilis immunisiren, geradeso wie das Serum von mit Tetanus- oder Löffler-Bacillen inficirten Thieren andere Thiere gegen die Infection mit dem betreffenden Parasiten selbst zu schützen vermag.[1])

[1]) In vollkommene Analogie zu den experimentell durch Seruminjection erzeugbaren Immunitäten lässt sich aber die Colles'sche Immunität gar nicht bringen, weil der Fall, dass der inficirte Foetus Wochen und Monate lang durch sein antitoxisches Serum auf den mütterlichen Organismus wirkt, nicht experimentell nachzuahmen ist. Ein Grund mehr für die Ablehnung aller hypothetischen Annahmen, welche von diesem unnachahmlichen Spiele der Natur auf speculativem Wege abgeleitet werden.

Durch die hier von uns angeführten Argumente wird selbstverständlich unter Einem auch die Fournier'sche Anschauung von der Identität der Colles'schen Immunität mit latenter conceptioneller Syphilis vom theoretischen Standpunkt aus widerlegt. Somit bleibt unserer Ansicht nach an allen bisher erörterten weitschweifigen Auseinandersetzungen der Autoren nur das Eine wahr und unanfechtbar, dass nämlich gelöste immunisirende Substanzen, welche vom syphilitischen Fötus auf die gesunde Mutter übergehen, die Colles'sche Immunität thatsächlich bewirken. Nicht mehr und nicht weniger!

Eine nothwendige Folge der Finger'schen Lehre, eine „Mikrobensyphilis" und eine „Toxinsyphilis", wenn ich so sagen darf, als zwei verschiedene Dinge auseinanderzuhalten, war das Bestreben des genannten Autors, dieses Schema auch auf die hereditäre Syphilis hinüberzunehmen, und Finger hat dies folgerichtig auch gethan. Streng genommen gehört zwar eine Erörterung dieser Verhältnisse nicht unmittelbar zum Thema dieser Abhandlung, allein die Schwäche seiner Theorie und die Unhaltbarkeit der Differenzirung der secundären von der tertiären Periode vom Standpunkte der Mikroben- oder Toxinwirkung wird gerade durch die Betrachtung der hereditären Syphilis, und zwar zunächst der congenitalen Frühsyphilis, in das allerdeutlichste Licht gestellt.

Hier liegt die Sache nämlich folgendermassen: Die Erscheinungen der congenitalen Frühsyphilis lassen sich in das gewohnte Schema der secundären und tertiären Syphilis gar nicht hineinbringen. Wenn man aber die Angaben der Autoren über die sogenannte tertiäre Form der congenitalen Frühsyphilis ein wenig genauer betrachtet, so kommt man darauf, dass sie nur jene Affectionen der hereditär luetischen Neugeborenen und Säuglinge, welche nicht exanthematisch sind, als tertiäre Syphilisproducte betrachten, die exanthematischen Manifestationen jedoch der Secundärperiode der Contactsyphilis gleichstellen, so dass auf solche Weise die ganze viscerale und Knochensyphilis der Föten, Neugeborenen und Säuglinge eo ipso in die Rubrik der tertiären Hereditärsyphilis der Autoren einrangirt wird. Demselben Gedankengange hat offenbar auch Finger Raum gegeben, als er den Satz aufstellte: Hereditär-luetische Kinder können ausschliesslich mit tertiär-syphilitischen Erscheinungen behaftet zur Welt gebracht werden. Denn er hat sich auf die diesbezüglichen Fälle Bärensprung's mit besonderem Nachdrucke berufen, welcher, wie in dessen Buche über die hereditäre Syphilis zu lesen ist, die viscerale und ossale Syphilis der Föten und Neugeborenen thatsächlich nur wegen ihres nicht exanthematischen Charakters als reine tertiäre

Syphilis aufgefasst hat, während er die exanthematischen Affectionen selbstverständlich mit den Secundärsymptomen der acquirirten Lues identificirte. Wenn nun diese mit auf die Welt gebrachten angeblichen Tertiärproducte wirklich nur Folgen der Toxinwirkung wären, dann könnte eine solche angeborene tertiäre Syphilisform ausschliesslich nur von der Mutter auf placentarem Wege dem Kinde zugemittelt werden. Der Fall ist absolut undenkbar, dass durch eine Zelle von den minimalen Dimensionen einer Spermie eine solche Menge von Toxinen dem Fötus einverleibt wird, dass daraus die angeblich tertiär-syphilitische Früherkrankung des Kindes abgeleitet werden könnte.[1]) Nun verfüge ich aber momentan gerade in meinem poliklinischen Institute über zwei Kinder mit ausschliesslich spermatischer Vererbung der Syphilis, welche gleich nach der Geburt die schwerste Leber- und Knochensyphilis zeigten, jedoch frei von jeder exanthematischen Affection befunden wurden. Sie bekamen erst nachträglich ein Exanthem. Solche Fälle laufen der Finger'schen Theorie direct zuwider.

Die Ursache, warum die visceralen und Knochenaffectionen bei der hereditären Frühsyphilis eine so grosse Rolle spielen, ist aber ganz anderswo zu suchen, als in der Uebertragung von Syphilistoxinen. Die Ursache dieser Phänomene liegt, wie ich gezeigt habe, tief in der Entwicklungsgeschichte und in dem Zusammenhange zwischen Activitätsbeginn des syphilitischen Virus und der Organentwicklung des Fötus begründet. Ich werde noch an anderer Stelle dieses Werkes meine diesbezügliche Lehre entwickeln.[2])

Ich stehe daher ganz im Gegensatze zu Finger's Lehre auf dem Standpunkte: Es gibt keine secundäre und keine tertiäre, es gibt nur eine congenitale Frühsyphilis. Ich bin auf Grund von entwicklungsgeschichtlichen Gründen nicht in der Lage, eine secundäre oder tertiäre hereditäre Frühsyphilis zu unterscheiden. Ob im Einzelfalle rein viscerale und ossale oder blos cutane Affectionen in Erscheinung treten, das hängt nicht von dem Uebergange von Toxinen auf der einen und dem Uebertritt echter Syphilisparasiten auf der anderen Seite ab, das liegt in den Wechselbeziehungen zwischen Activitätsbeginn

[1]) Hier muss wohl unterschieden werden zwischen jenen Störungen allgemeiner Natur, welche bei Descendenten luetischer Väter vorkommen mögen und von Fournier und Finger auf eine „Depravation" des Spermas Syphilitischer zurückgeführt werden und wirklichen diffus-entzündlichen Organerkrankungen Neugeborener und Säuglinge.

[2]) Vgl. auch Hochsinger: Eine neue Theorie der congenital-syphilitischen Frühaffecte. Wr. Med. Wochenschr. 1896, Nr. 25–26 und Abschnitt III dieses Bandes.

des ererbten Syphiliscontagiums und fötaler Organentwicklung, resp. postfötaler Organfunction begründet.

Aber auch die verschiedene chemische Reaction der secundären und tertiären Symptome auf Jod und Quecksilber, auf welche Finger einen solchen Werth legt, lässt uns bei der hereditären Frühsyphilis vollkommen im Stiche. Auch hereditär-syphilitische Kinder, welche ganz frei von Exanthem und nur mit visceraler und Knochensyphilis, also mit der angeborenen Tertiärsyphilis der Autoren behaftet erscheinen, werden ohne Quecksilberbehandlung nur schwer der Heilung zugeführt. Ich wenigstens bin noch niemals mit einem solchen Falle ohne Quecksilberdarreichung fertig geworden. Wenn es uns je gelungen ist, viscerale Syphilis oder Osteochondritis mit Pseudoparalyse rasch zum Schwinden zu bringen, so geschah dies stets nur durch Inunctionscur oder interne Quecksilberbehandlung.

Somit stehe ich der Finger'schen Theorie sowohl rücksichtlich des Tertiarismus d'emblée als auch rücksichtlich der Pathologie der congenitalen Frühsyphilis in vollkommen ablehnender Weise gegenüber.

Ich muss schliesslich noch mit wenigen Worten auf die mit besonderer Verve von Hutchinson vertretene Annahme zurückkommen, dass eine ganz besondere Form des Choc en retour bei Müttern spermatisch syphilitischer Kinder darin bestehen könne, dass solche Frauen nach der Gravidität dahinzuwelken beginnen, von Haarausfall, Blässe und Abmagerung befallen werden, ohne veritable Syphilissymptome zu zeigen. Es wäre bei diesen Müttern keine manifeste Syphilis, aber doch eine syphilitische Cachexie eingetreten. Finger hat auch diese Auffassung, ich weiss nicht, ob auf Grund eigener Erfahrungen, acceptirt und das Auftreten besagter Erscheinungen gleichfalls auf dieselbe Toxinwirkung zurückgeführt, welche seiner Lehre zufolge für gewöhnlich die Colles'sche Immunität, manchmal aber auch den Tertiarismus d'emblée der Mütter nach sich zieht. Meine Ansicht geht aber dahin, dass man aus solch' vagen Symptomen, wie es die angeführten sind, überhaupt nichts machen kann. Das Puerperium als solches, ob eine gesunde oder eine syphilitische Frucht geboren wurde, kann, wie wir Alle wissen, zu den namhaft gemachten Veränderungen am mütterlichen Organismus ohneweiters führen. Dies gilt insbesondere für die Angehörigen der unteren Bevölkerungsclassen, bei welchen die Wochenbetthygiene eine überaus mangelhafte ist. Wenn ich aber meine Erfahrungen aus der besseren Privatpraxis Revue passiren lasse, so kann ich nur sagen, dass ich selbst drei Frauen aus meiner Hauspraxis kenne, welche trotz mehrmaligem Abortus und wiederholter Geburt spermatisch

inficirter Kinder, ohne jemals antiluetisch behandelt worden zu sein, durchaus keiner Cachexie verfallen sind, sich vielmehr heute noch, viele Jahre nach der ersten Conception von syphilitischem Sperma, der blühendsten Gesundheit erfreuen.[1])

Aber selbst auch in den unteren Bevölkerungsschichten haben wir gar nicht selten vorzügliches Aussehen und kräftige Gesundheit bei Müttern wahrnehmen können, welche wiederholt mit spermatisch syphilitischen Früchten gravid gewesen waren. Bei einzelnen Frauen war dieses Verhalten sogar derart auffallend, dass es in den Krankenprotokollen, welche über die Kinder handeln, besonders vermerkt wurde. Ein kurzer Blick auf die Anmerkungsrubrik in unserer im zweiten Capitel dieser Abhandlung gegebenen Tabelle[2]) wird darüber Belehrung schaffen. Ich muss also auch die Cachexia syphilitica par choc en retour der Hutchinson'schen Aufstellung als eine vollkommen unbeweisbare Annahme hinstellen.

[1]) Ein solches Beispiel bildet die Frau des Technikers X, von welchem im fünften Capitel die Rede war. (S. 54).

[2]) S. 17—19.

Achtes Capitel.

Eine seltene Familiengeschichte.

(Bemerkungen über Reinfection bei hereditärer Lues und Vererbung der Syphilis auf die dritte Generation.)

Eine Familiengeschichte von 1859—1896. — Geschichte dreier syphilitischer Generationen. — Scheinbare Vererbung in die dritte Generation. — Syphilitische Reinfection eines hereditär-luetischen Kindes. — Scheinbare Ausnahme vom Colles'schen Gesetze bei demselben. — Casuistik der Reinfectionen hereditär-luetischer Individuen. — v. Düring's Fälle von acquirirter Syphilis bei Descendenten syphilitischer Eltern. — Diagnose ehemaliger Hereditärsyphilis in späterer Lebenszeit. — Das Narbensymptom an den Mundlippen. — Vererbung des Syphilis bis ins dritte Glied. — Kritik der Casuistik. — Postulate zur Anerkennung eines solchen Ereignisses.

Ich gehe nun daran, die Geschichte einer Familie oder, besser gesagt, zweier aufeinanderfolgender Generationen mit syphilitischen Kindern mitzutheilen, welche, wie ich glaube, in der Casuistik der Familienbeobachtungen mit syphilitischer Vererbung einzig dasteht. Einzig wohl vor Allem aus dem Grunde, weil uns über die in Rede stehende Familie Daten vom Jahre 1859 bis zum Jahre 1896 zur Verfügung stehen, während welcher Zeit wir drei Generationen desselben Stammes an uns vorüberziehen sahen und einzig auch deshalb, weil sich ganz besondere nosologische Momente rücksichtlich der syphilitischen Infection einzelner Familienmitglieder aus dem zu entrollenden Familienbilde erschliessen lassen. Denn es kommt, wie ich gleich vorausschicke, in dieser Geschichte zum Ausdruck:

1. Der Fall einer wahrhaftigen syphilitischen Reinfection eines hereditär-syphilitischen Individuums;
2. eine scheinbare Vererbung der Syphilis auf die dritte Generation;
3. eine scheinbare Ausnahme vom Colles'schen Gesetz.

* * *

Im Jahre 1866 wurde in unserer Anstalt ein im dritten Lebensmonate stehendes luetisches Kind, Magdalene H., wegen specifischen Exanthems und Coryza lange Zeit hindurch behandelt.

Aus dem Studium der seit 1866 in unserem Institut gesammelten Notizen über die Familie, welcher diese Magdalene H. angehört, lässt sich ungefähr folgendes Bild entwickeln:

Im Jahre 1859 gründete das Ehepaar H. seinen häuslichen Herd. Der Mann war Etuimacher, zur Zeit seiner Verheiratung gesund und kräftig, er sowie seine Frau waren vorher nicht syphilitisch inficirt gewesen. Dieser Ehe entsprossen bis 1863 drei gesunde — will sagen: syphilisfreie — Kinder; das erste, 1860 geboren, starb, 5 Monate alt, an Lungenentzündung, das zweite, 1862 zur Welt gekommen, wurde bis zu seinem 15. Lebensjahre in unserer Anstalt beobachtet, das dritte, 1863 geboren, starb, $4^1/_2$ Jahre alt, an Hirnhautentzündung. Im Jahre 1864, kurz nach der Geburt des dritten Kindes, inficirte sich der Vater — wie und wo ist nicht angegeben — mit Syphilis und steckte auch seine Frau an. Ob, wann und wie das inficirte Ehepaar behandelt wurde, ist gleichfalls aus den Protokollen nicht zu entnehmen, nur das Eine ist weiter ersichtlich, dass im Jahre 1866 das vierte Kind in dieser Ehe zur Welt kam: welches den Namen „Magdalene" erhielt, in den ersten Lebenswochen an syphilitischem Exanthem und Coryza erkrankte und in unserer Anstalt, von der neunten Lebenswoche angefangen, während seines dritten und vierten Lebensmonates und auch später noch wegen angeborener Syphilis behandelt wurde. Es wurde von den manifesten Syphilissymptomen befreit und kam dann längere Zeit nicht wieder zum Vorschein.

Ich bemerke aber gleich hier, dass diese Magdalene H. identisch ist mit einem Falle, welcher in meiner 1889 erschienenen Arbeit „über die Schicksale der congenital-syphilitischen Kinder" bereits besondere Erwähnung gefunden hat, und dass das Interesse, welches die hier zur Veröffentlichung gelangende Familiengeschichte bietet, sich vornehmlich in den Geschicken dieser Magdalene H. und ihrer Nachkommenschaft concentrirt.

Besagte Magdalene H. wurde nämlich im Alter von 22 Jahren (1888) zur Mutter eines Kindes, welches wiederum hereditär-luetisch war und gleichfalls in unserer Anstalt um seiner Lues willen behandelt wurde. Weil es auf den ersten Blick den Anschein erwecken konnte, als handelte es sich hier um eine Vererbung der Syphilis in die dritte Generation, habe ich in meiner vorhin angeführten Schrift[1]) dieses Falles kurz Erwähnung gethan, jedoch

[1]) Hochsinger: Die Schicksale der congenital-syphilitischen Kinder. Wr. Med. Wochenschr. 1889.

schon damals hervorgehoben, dass die Annahme einer Vererbung der Syphilis bis in's dritte Glied in diesem, wie in vielen anderen publicirten Fällen aus dem Grunde nicht einwandfrei ist, weil über den Vater des Kindes keine sicheren Daten eingeholt werden konnten.

Dies vorausgeschickt, wollen wir den abgebrochenen Faden der Familiengeschichte wieder aufnehmen und haben weiter Folgendes zu berichten: Anfangs 1870 starb der Vater der vier bisher namhaft gemachten Kinder, von welchen, wie wir gehört haben, die ersten drei, weil vor der syphilitischen Infection des Vaters geboren, gesund waren, während das vierte Magdalene, bald nach der Geburt von den Symptomen der hereditären Syphilis befallen wurde.

Als der Vater starb, war die Mutter neuerdings gravid. Anfangs 1871 kam sie nieder, und zwar wieder mit einem hereditär-syphilitischen Kinde (Franz H.), welches gleichfalls in unserem Ambulatorium wegen hereditärer Syphilis behandelt wurde und genas, doch im 7. Lebensjahre an Typhus verstarb. Im Ganzen waren somit aus dieser Ehe 5 Kinder, und zwar zuerst drei syphilisfreie und dann zwei hereditär-luetische hervorgegangen.

Im Monate September 1873 verheiratete sich nun die verwitwete Frau H. zum zweiten Male, und zwar mit einem Herrn Pf., so dass sich ihr Name „H." in „Pf." ändern musste. Dieser neuen Verbindung entsprossen nun weitere zwei hereditär-luetische Kinder, nämlich 1874 der Knabe Anton Pf. und 1877 das Mädchen Anna Pf., welche gleichfalls in unserer Anstalt behandelt und geheilt wurden.

Wenn auch aus den vorliegenden Aufzeichnungen nicht mit Sicherheit zu ermitteln ist, dass der zweite Gatte, Herr Pf., bestimmt syphilisfrei war, so genügt uns zur Erklärung der syphilitischen Art der Descendenz dieser zweiten Verbindung der früheren Frau H. zu wissen, dass sie bereits von ihrem ersten Gatten inficirt und daher selbst syphilitisch war. Da sie von ihrem ersten Manne seinerzeit angesteckt worden war, musste in ihrer zweiten Ehe das Erscheinen hereditär-luetischer Kinder nicht aufhören, selbst wenn sie einen sicher luesfreien Mann in zweiter Ehe geheiratet hätte, vielmehr konnte sie nunmehr die alleinige Quelle für die erbliche Uebertragung der Syphilis auf die weitere Descendenz sein und bleiben.

Aus unserer bisherigen Erzählung geht somit — dies sei nur en passant bemerkt — die ganz interessante Thatsache hervor, dass ein und dieselbe Frau in zweimaliger Ehe dreierlei Sorten von Kindern, wenn dieser Ausdruck gestattet ist, zur Welt gebracht hat: Zuerst drei syphilisfreie Kinder, dann zwei hereditär-syphilitische mit gemischter Vererbung väterlicher- und mütterlicherseits, und

schliesslich zwei hereditär-syphilitische mit rein mütterlicher Infectionsübertragung.

Von den sieben Kindern, welche die Frau Pf., ehemalige Frau H., geboren hatte, beansprucht unser weiteres ausschliessliches Interesse nur das vierte, Magdalene H., aus der ersten Ehe stammend, welches gleichzeitig auch das erste hereditär-syphilitische Kind war, das von dieser Mutter geboren wurde.

Wir müssen uns nun mit den Geschicken dieses Kindes in etwas eingehenderer Weise befassen.

Nachdem die Magdalene H. von den ersten Manifestationen ihrer Hereditärsyphilis im Jahre 1866 befreit worden war, blieb sie anscheinend gesund bis zum Jahre 1877.

Um diese Zeit jedoch erkrankte das Kind, damals 11 Jahre alt, von Neuem an einer syphilitischen Affection, und zwar an einer gummösen Periostitis tibiarum, also an einer Recidive seiner hereditären Syphilis, und wurde neuerlich in unserer Anstalt einer Behandlung, Anfangs mit Jodkali, später mit Protojoduret, unterzogen. Diese Therapie führte nach Ablauf von zwei Monaten zur vollständigen Heilung der genannten Affection. Nun bekamen wir das Mädchen sehr häufig wieder zu Gesichte, ohne jemals weiter eine Spur der ehemaligen Lues an demselben wahrnehmen zu können. Zum letzten Male vor ihrer Verheiratung sahen wir die Magdalene H. im Jahre 1882 wieder, damals 16 Jahre alt, und zwar als ein blühendes, vollständig gesundes Mädchen, an welchem absolut keine Stigmata der ehemaligen syphilitischen Erkrankung zu erblicken waren.

Fünf Jahre später, also im Jahre 1887, heiratete Magdalene H. einen gewissen Sch., den wir, wie ich gleich vorausschicken will, niemals zu Gesicht bekommen haben. Am 10. Februar 1888 erschien nun, wie schon gemeldet, die nunmehrige Frau Magdalene Sch., geb. H., unter Führung ihrer Mutter, der uns wohlbekannten Frau Pf., in unserer Anstalt, und zwar mit einem siebenwöchentlichen Kinde, welches gleichfalls wieder zweifellose Symptome der hereditären Syphilis, allerdings in leichtem Masse, aufwies. Dieses Kind, das Enkelkind der notorisch syphilitisch gewesenen Frau Pf. nun, mit Namen Stephanie Sch., hatte charakteristische Coryza, diffus infiltrirte Fusssohlen und Handteller, diffuse Infiltrationen der Haut des Gesichtes, der Nates- und Schenkelregion und vereinzelte Papulae ad anum, im Gesichte und an der Stirne. Es gelang sehr bald, die Syphilis dieses Kindes zur Heilung zu bringen. Charakteristisch war die Haltung der Grossmutter des hereditär-syphilitischen Kindes bei der ersten Demonstration desselben. Sie sagte gleich, dass ihr Enkelkind dieselbe Krankheit habe, welche

fünf ihrer eigenen Kinder, darunter auch die Mutter des eben vorgestellten Kindes, der Frau Magdalene Sch., geb. H., besessen hatte, was uns wohlbekannt war und mit unseren Aufzeichnungen haarklein übereinstimmte.

Wie schon vorausgeschickt, war diese Beobachtung, wiewohl sehr verlockend für die Annahme einer Vererbung der Syphilis in die dritte Generation, dennoch nicht beweiskräftig, weil wir den Vater des Kindes nicht zu Gesicht bekommen konnten. Vielmehr erregte die sonderbare Scheu, welche Herr Sch. einer ärztlichen Einvernahme gegenüber mit Beharrlichkeit an den Tag legte, in mir den Argwohn, dass der Gatte der Magdalene Sch., geb. H., selbst syphilitisch war, und dass daher die Syphilis des Kindes dieser besagten Magdalene Sch. nicht durch Vererbung der Syphilis in die dritte Generation, sondern auf ganz gewöhnlichem Wege, durch spermatische Infection seitens des syphilitischen Vaters zu Stande gekommen wäre. Wie sehr diese Vermuthung gerechtfertigt war, das sollte aus den weiteren Schicksalen der Magdalene Sch. noch klar hervorgehen.

Wenn nun diese Familiengeschichte schon aus dem Grunde höchst merkwürdig erscheint, weil wir Grossmutter, Mutter und Enkelkind, alle drei als syphilitisch, und zwar die zwei letzten Generationen als sicher hereditär-syphilitisch kannten, so wird die Besonderheit dieser Familiengeschichte noch krasser, wenn wir das weitere Schicksal der Mutter, Magdalene Sch. geb. H., verfolgen.

Am 17. Februar 1890 brachte uns dieselbe Frau Sch. ihr zweites, damals drei Wochen altes, gleichfalls hereditär-syphilitisches Kind, Leopold, zur Untersuchung. Sie stillte es an der eigenen Brust, es schien vortrefflich genährt und bot keine anderen Erscheinungen der Syphilis, als eine leichte Coryza, ein diffuses schuppendes Syphilid an den Fusssohlen und Handtellern und einige Maculae ad nates und an der Stirne. Unter Protojoduretbehandlung war am 21. März desselben Jahres Alles vollkommen geheilt. Am 11. Juni desselben Jahres nun erschien Frau Magdalene Sch. neuerdings mit demselben Kinde in meiner Abtheilung. Das Kind hatte jetzt nässende Papeln am Scrotum, also eine papulöse Syphilisrecidive, die Mutter selbst aber zeigte zu unserem grossen Erstaunen syphilitische Plaques in der Mund- und Rachenhöhle und nässende Condylome am Genitale. Sie gab an, seit drei Wochen von den gemeldeten syphilitischen Affectionen an ihrem Körper Kenntnis zu haben und betheuerte, dass dies die ersten Syphilissymptome seien, welche sie während der Zeit ihrer Ehe an sich bemerkt habe.

Also ein unerhörtes Ereignis! Man stelle sich vor: Eine Frau, selbst nachgewiesenermassen ehemals hereditär-syphilitisch, bekommt in der Ehe hinter einander zwei hereditär-syphilitische Kinder, erscheint aber nach der Geburt des zweiten hereditär-syphilitischen Kindes von Neuem syphilitisch inficirt.

Ueber alle Fragen, welche sich an diesen einzig dastehenden Befund knüpfen, soll später noch gesprochen werden. Vorerst wollen wir noch in aller Eile die Geschichte der Descendenz dieser Frau Magdalene Sch., soweit sie uns bekannt ist, zum Abschluss bringen.

Die Frau unterzog sich nach Kenntnis unserer Diagnose bei einem Privatarzte einer Mercurialcur und wurde von August 1890 bis Anfang 1891 in unserer Anstalt nicht wieder gesehen. Ihre beiden Kinder jedoch wurden von ihrer ehemals syphilitischen Grossmutter, der uns wohlbekannten Frau Pf., wiederholt in unserem Ambulatorium vorgezeigt und schienen von August 1890 angefangen vollkommen geheilt zu sein.

Im Jahre 1891 gebar nun die Magdalene Sch. ein drittes Kind (Franz), welches zwar gesund und ausgetragen zur Welt kam, jedoch in der zweiten Lebenswoche ein papulo-crustöses Exanthem bekam. Die Mutter wurde damals von manifesten Syphilissymptomen völlig frei befunden. Auch dieses dritte hereditär-syphilitische Kind derselben Mutter wurde in meiner Abtheilung behandelt und geheilt.

Im Jahre 1893 stellte uns die Magdalene Sch. ein viertes hereditär-luetisches Kind, Namens Anna, vor, welches, gesund geboren, in der achten Lebenswoche von Exanthem ergriffen und hierauf ebenfalls von uns behandelt wurde. Im Jahre 1894 abortirte die Frau Sch. im siebenten Monate, und endlich am 8. October 1895 erschien ein sechstes Kind (Karl) in dieser Ehe, und zwar das erste, welches frei von luetischen Erscheinungen befunden wurde und dauernd frei von solchen blieb. Gleich darauf wurde nochmals eine energische Monition an den Vater gerichtet, sich zu stellen, er erschien aber trotz alledem nicht. Seit März 1896 fehlen uns weitere Daten über diese Familie.

* * *

Im Vordergrund des Interesses an dieser Familienhistorie steht der Befund einer frischen condylomatösen Syphilis bei einer notorisch hereditär-syphilitischen, 23 Jahre alten Frau, einige Monate nach ihrer Niederkunft mit dem zweiten hereditär-syphilitischen Kinde.

Das Erste, was klar und deutlich aus diesem Befunde hervorgeht, ist, dass es sich hier um die syphilitische Reinfection eines hereditär-syphilitischen Individuums handelt. Denn eine Frau, selbst die Tochter eines syphilitischen Elternpaares und Schwester eines hereditär-luetischen Geschwisterstockes, welche als Kind von zwei Monaten mit manifesten Symptomen der hereditären Frühsyphilis und später als Mädchen von 11 Jahren mit Erscheinungen einer hereditären Spätlues in unserer Anstalt behandelt worden war, dieselbe Frau trug im Alter von 23 Jahren Symptome einer recenten condylomatösen Syphilis zur Schau.

Es bedarf, wie ich glaube, keiner besonderen Auseinandersetzung, dass die condylomatöse Syphilis dieser Frau im Alter von 23 Jahren nicht als ein Recidiv ihrer ererbten Lues aufgefasst werden kann. Im 23. Lebensjahre ist eine solche Recidivirungsform der Erbsyphilis völlig ausgeschlossen und dies um so mehr, wenn man bedenkt, dass dieselbe Frau, 12 Jahre vorher, somit als Mädchen von 11 Jahren, bereits an einer gummatösen Recidive ihrer Erbsyphilis gelitten hatte [1]) und zwei Mal während ihrer Kindheit lege artis behandelt worden war. Wenn also auch kein indurirter Primäraffect an dieser Frau zu entdecken war, welcher die Einbruchspforte der zweiten luetischen Infection hätte markiren können, so konnte es dennoch keinem Zweifel unterliegen, dass es sich hier um die syphilitische Reinfection eines hereditär-luetischen Individuums handeln musste.

Dass in dem vorgeführten Falle die hereditär-syphilitische Frau im 23. Lebensjahre wieder inficirbar war, dass also ihre mit auf die Welt gebrachte Syphilisimmunität zur angegebenen Zeit bereits erloschen war, kann uns, wenn wir den Fall genauer analysiren, nicht Wunder nehmen. Vorerst war die ererbte Frühsyphilis dieser Frau keine schwere gewesen, zweitens war die Patientin zwei Mal, und zwar während ihrer Säuglingsperiode und während ihrer späteren Kindheit einer energischen mercuriellen Therapie unterzogen gewesen. Drittens aber hatten wir gefunden, dass sich die besagte, später reinficirte Frauensperson von ihrem sechzehnten Lebensjahre angefangen in blühendster Weise weiter entwickelt hatte und dass nach Heilung ihrer Periostitis tibiarum auch nicht das leiseste Zeichen ehemaliger Hereditärsyphilis bei derselben mehr zu entdecken war.

Dies waren auch — ganz abgesehen von der Uneruirbarkeit des Gatten — die massgebenden Momente gewesen, welche uns im Jahre 1888,

[1]) Bei 63 länger als 3 Jahre in Evidenz geführten hereditär-luetischen Kindern fand ich als das höchste Alter, in welchem noch eine Recidive in condylomatöser Form erfolgte, das sechste Lebensjahr. — Vgl. meine schon citirte Abhandlung.

als die Frau mit ihrem ersten hereditär-syphilitischen Kinde in unserem Ambulatorium erschien, dazu bestimmt hatten, die Annahme eines Vorliegens von Syphilisvererbung in die dritte Generation von der Hand zu weisen, so verlockend auch die Umstände des Falles für eine solche gewesen sind. Und in Wahrheit! Es konnte kein besseres Zeugnis für die Richtigkeit unserer Vermuthung, dass der uns unbekannte Vater des hereditär-syphilitischen Kindes und nicht die hereditär-syphilitische Mutter des letzteren die Quelle der Syphilisvererbung in der dritten Generation abgegeben hatte, geleistet werden, als durch den Befund einer condylomatösen Syphilis bei der Mutter, 2 Jahre nach der Geburt des ersten hereditär-syphilitischen Kindes. Denn aus dem Umstande, dass die Mutter in ihrer Ehe, gleichviel von wem, mit Syphilis angesteckt werden konnte, geht hervor, dass ihre hereditäre Infection geheilt und daher nicht mehr vererbungsfähig gewesen ist.

Unser Fall von Reinfection einer hereditär-syphilitischen Mutter zweier hereditär-syphilitischer Kinder gewinnt aber noch ein besonderes Interesse durch den Umstand, dass die ersten Symptome der syphilitischen Neuansteckung bei der reinficirten Frau erst ein halbes Jahr nach der Geburt ihres zweiten hereditär-syphilitischen Kindes von uns entdeckt wurden, wiewohl wir die Patientin schon seit der Geburt ihres ersten hereditär-syphilitischen Kindes sehr häufig zu sehen Gelegenheit hatten. Als die condylomatöse Erkrankung bei der Frau auftrat, war sie zudem bereits 3 Jahre verheiratet gewesen. Wenn die Angaben der Patientin zuverlässig wären, dass sie vorher keine wie immer gearteten Syphilismanifestationen besessen hatte — von ihrer geheilten Hereditärsyphilis abgesehen — dann hätten wir unter Einem an derselben Frau gleichzeitig den Fall der Reinfection eines hereditär-syphilitischen Individuums und einen Ausnahmsfall vom Colles'schen Gesetze zu verzeichnen.

Die Sachlage würde sich dann in der Weise analysiren lassen, dass mit dem Actus der syphilitischen Reinfection gleichzeitig ein Fehlschlagen der Colles'schen Immunität platzgegriffen hat.

Diese Möglichkeit lässt sich sicherlich in unserem Falle nicht vollkommen ausschliessen. Denn da die Frau sehr genau wusste, dass sie vormals hereditär-syphilitisch war und hereditär-syphilitische Kinder geboren hatte, und da sie schon jahrelang, nämlich seit ihrer frühesten Kindheit, als Stammgast in unserem Ambulatorium figurirte, hätte sie keine Ursache gehabt, frühere Syphilissymptome in der ersten Zeit ihrer Ehe uns zu verheimlichen. Es konnten also die condylomatösen Eruptionen, welche wir sahen, der Angabe der Frau entsprechend, in Wirklichkeit auch die ersten Manifestationen ihrer zweiten Syphilis gewesen sein.

Da die hereditäre Syphilis dieser Frau schon längst geheilt war, verhielt sie sich zur Zeit, als sie in das eheliche Verhältnis zu dem Zeuger ihrer Kinder trat, gerade so wie jede andere syphilisfreie Frau. Wäre nämlich ihre hereditäre Lues nicht schon vollkommen erloschen gewesen, so hätte sie auch nicht reinficirt werden können. Ihre ehemalige Hereditärsyphilis war daher bezüglich des möglichen Fehlschlagens der Colles'schen Immunität in ihrer Ehe völlig belanglos. Die Immunität von ihrer ererbten Lues war bereits geschwunden und die durch die Gravidität mit ex patre luetischen Früchten erworbene oder zu erwerbende konnte versagen: kurz, es wären dann genau dieselben Verhältnisse vorgelegen, wie in dem von Ranke publicirten Falle (siehe S. 45), bei welchem eine Frau nach der zweiten Gravidität mit ex patre syphilitischen, sehr leicht afficirten Kindern dennoch mit Syphilis inficirt worden ist [1]).

Es fällt mir aber gar nicht ein, eine solche Annahme in Wirklichkeit zu machen, denn es lässt sich nicht der mindeste Beweis dafür erbringen, dass die Frau nicht, ohne es zu wissen, schon viel früher von ihrem Manne angesteckt wurde, so dass die von uns festgestellte condylomatöse Affection im dritten Jahre ihrer Ehe ebenso gut auch eine Recidivform einer schon früher erworbenen und unbemerkt gebliebenen syphilitischen Infection gewesen sein konnte. Wenn es auch bei Frauen gewiss sehr häufig vorkommt, dass condylomatöse Efflorescenzen die ersten Manifestationen einer syphilitischen Infection darstellen und so den syphilitischen Primäraffect thatsächlich substituiren können, so muss man doch stets daran festhalten, dass es, um das Vorliegen einer Ausnahme vom Colles'schen Gesetze statuiren zu können, unbedingt nothwendig ist, eine wirkliche Primärsklerose bei der Frau nach der Geburt eines oder mehrerer hereditär-syphilitischer Kinder nachzuweisen. Wo dieser Nachweis nicht zu führen ist, dort lässt sich eine Ausnahme vom Colles'schen Gesetze auch nicht mit Sicherheit annehmen.

---

[1]) Da die nachmals reinficirte Frau die Tochter einer syphilitischen Mutter war und sohin nach dem Profeta'schen Gesetze, welches den Descendenten syphilitischer Mütter Syphilisimmunität vindicirt, gegen Syphilis hätte refractär sein müssen, so ist die syphilitische Reinfection dieser Frau in gewissem Sinne gleichbedeutend mit einem Fehlschlagen der Profeta'schen Immunität. Liesse es sich nun sicherstellen, dass die Reinfection bei der besagten Frau erst nach ihrer ersten Gravidität mit einer ex patre syphilitischen Frucht stattgefunden hat, dann läge hier das sicherlich besonders merkwürdige Ereignis vor, dass ein und derselbe Fall gleichzeitig eine Ausnahme von der Profeta'schen und der Colles'schen Regel darstellt.

Nun wenden wir uns wieder zu dem bei unserer Patientin festgestellten Befunde der syphilitischen Reinfection eines hereditär-syphilitischen Individuums. Wir haben in dieser Hinsicht noch besonders hervorzuheben, dass unser Fall der erste absolut sicher erwiesene, vollkommen einwandfreie dieser Art ist und wollen dies sofort klarstellen.

Bei den von Eduard Lang[1]) und Tavernier[2]) mitgetheilten Fällen von Reinfection hereditär-syphilitischer Individuen war nämlich die congenitale Frühsyphilis der betreffenden Kranken nicht beobachtet und daher nicht als solche mit apodiktischer Gewissheit constatirt worden. Das Raisonnement der genannten Autoren, dass es sich in den betreffenden Fällen dennoch um reinficirte hereditär-syphilitische Individuen handelte, stützte sich stets nur auf den Umstand, dass bei jugendlichen Individuen, welche mit vermeintlichen Kennzeichen ehemaliger hereditärer Lues, also beispielsweise mit eingesunkener Nase, mit Narben und Perforationen im Pharynx, Defecten am Septum nasi u. dgl. m. behaftet waren, Manifestationen einer frischen Syphilisinfection gefunden wurden. Der Beweis aber, dass bei diesen reinficirten Individuen vormals wirklich eine hereditäre Syphilis vorgelegen war, ist für keinen dieser Fälle erbracht worden, weil weder die congenitale Frühsyphilis der betreffenden Individuen, noch auch das Wann und Wie der acquirirten Syphilis in der Ascendenz mit apodiktischer Gewissheit festgestellt werden konnte. Somit konnte in diesen Fällen die erste Syphilis der betreffenden Individuen auch eine im Kindesalter acquirirte gewöhnliche Contactsyphilis gewesen sein. Mit Sicherheit lässt sich dies für keinen der mitgetheilten Fälle beider dieser Autoren ausschliessen.

Wie leicht jedoch gerade rücksichtlich der Feststellung einer infantilen hereditären Tardivsyphilis Verwechslungen mit den Residuen einer frühzeitig acquirirten gewöhnlichen Contactsyphilis unterlaufen können, das zeigt doch klar und deutlich der im sechsten Abschnitte dieser Studie erwähnte Fall meiner Beobachtung, durch welchen zum Ausdruck gebracht wurde, dass ein 13jähriges Kind, welches eine gummatöse Rachen- und Nasensyphilis und sogar Hutchinson'sche Zähne erkennen liess, dennoch nicht hereditär, sondern per contactum syphilitisch inficirt war.

---

[1]) E. Lang: Vorlesungen über Pathologie und Therapie der Syphilis. II. Aufl. Wiesbaden 1896, pag. 103—105.

[2]) Tavernier: Considérations à propos de trois cas de syph. acquise chez des sujets porteurs des stigmates de la syph. hered. Rev. de derm. et syph. 1887, VIII, p. 513.

Mit viel grösserer Wahrscheinlichkeit, wenn auch nicht mit vollkommener Gewissheit, lässt sich das Vorliegen einer syphilitischen Reinfection an einem hereditär-luetischen Individuum für einen von R. W. Taylor kurz angedeuteten Fall annehmen.[1]) Hier handelt es sich um eine Frau, welche, 25 Jahre alt, wegen Plaques muqueuses und recenter Roseola von Taylor behandelt wurde, nachdem dieselbe angeblich schon als Kind, bald nach der Geburt, herediär-syphilitische Erscheinungen geboten hatte. Leider ist der Fall meines Wissens nicht ausführlich publicirt, sondern nur cursorisch ohne nähere Daten demonstrirt worden, so dass es nicht klar ist, welcher Art die frühsyphilitischen Symptome der Erbsyphilis dieses Individuums gewesen sind, des Ferneren ob und von welchem Arzte dieselben festgestellt werden konnten.

An dieser Stelle verdient eine Serie von vier Beobachtungen kurz besprochen zu werden, welche E. v. Düring über den Befund recenter acquirirter Syphilis bei Descendenten syphilitischer Eltern (Ausnahmen vom Profeta'schen Gesetz) jüngst veröffentlicht hat.[2]) v. Düring fand gelegentlich einer Inspectionsreise in der kleinasiatischen Hafenstadt Djiddeh vier Sprösslinge syphilitischer Eltern (3, 15, 20 und 13 Jahre alt) mit Manifestationen einer recenten Contactsyphilis behaftet. Zwei dieser Kinder (Fall II und III) besassen nebstbei auch Symptome, welche v. Düring der Einwirkung der elterlichen Syphilis zur Last legt (natiformen Schädel, greisenhaftes Aussehen, schlecht entwickelte Zähne, Glossitis interstitialis, Leukoplakie), die beiden anderen Fälle (Fall I und IV) waren frei von solchen Zeichen. Die Eltern dieser Kinder trugen unverkennbare Zeichen ehemaliger Lues zur Schau. Wenn die in Fall II und III festgestellten Stigmata den sicheren Rückschluss auf ehemalige Hereditärsyphilis der Träger gestatten würden, dann lägen hier gleichfalls zwei Reinfectionsfälle hereditär-syphilitischer Individuen vor. Auf den ersten Blick erscheinen diese Angaben allerdings sehr verlockend für die Statuirung einer syphilitischen Reinfection bei hereditär-luetischen Individuen. Absolut beweisend sind aber auch die Mittheilungen über diese Kinder weder für das Vorliegen von Ausnahmen vom Profeta'schen Gesetz noch für den Thatbestand einer syphilitischen Reinfection an hereditär-luetischen Individuen, weil der Beweis nicht zu liefern ist, dass die gemeldeten Stigmata wirklich auf hereditärer Lues beruhen und dass die Eltern

[1]) Taylor R. W.: Demonstration eines Falles in der American Dermatological Association. New-York. Med. Journ. September 1890.

[2]) v. Düring: Weitere Beiträge zur hereditären Syphilis. Deutsche Med. Wochenschr. 1897, Nr. 13.

dieser Kinder schon vor der Zeugung derselben syphilitisch waren. Da nämlich der Autor seine Fälle nur kursorisch einmal gesehen hat, die Ascendenz der Kinder in keiner Weise vorher ärztlich beobachtet worden war, und v. Düring selbst mittheilt, dass es sich in der von ihm inspicirten Ortschaft um das endemische, seuchenhafte Auftreten der Syphilis in einem bis vor sechzig Jahren noch völlig luesfrei gewesenen Städtchen handelt, so ist auch die Deutung durchaus zulässig, dass die Eltern erst nach der Zeugung der betreffenden Kinder von Syphilis befallen wurden.

Der erste Fall der v. Düring'schen Ausnahmsfälle von Profeta'schen Gesetz ist sofort zu streichen. In diesem Falle gründet der Autor seine Diagnose „Ausnahme von der Profeta'schen Regel" darauf, dass bei einem Kinde syphilitischer Eltern im Alter von 3 Jahren frische Condylome gesehen wurden. Eine solche Annahme ist aber unzulässig. Wir haben in unserer Schrift „Die Schicksale der congenital-syphilitischen Kinder" längst schon mitgetheilt, dass wir Recidiven der Hereditärsyphilis in Form von condylomatösen Hauteruptionen noch im fünften, solche in Form von condylomatösen Schleimhautaffectionen noch im sechsten Lebensjahre gesehen haben. Es konnte sich somit in diesem Falle um eine ganz gewöhnliche Recidive hereditärer Syphilis im vierten Lebensjahre gehandelt haben.

Meiner Ansicht nach muss man überhaupt sehr vorsichtig mit der Stellung der Diagnose „Syphilis hereditaria tarda" sein, wenn man nichts Sicheres über die Eltern und die erste Kindheit des betreffenden Individuums weiss. Die Stellung der Diagnose einer ehemaligen hereditären Lues auf Grund gewisser Stigmata, insonderheit der Hutchinson'schen Trias (Deformation der vorderen oberen Schneidezähne, Keratitis interstitialis, Taubheit) halte ich für unzulässig.

Alle diese Stigmata, so auch eingesunkene Nase mit Zerstörung des Septum, Lückenbildung am harten und Narbenbildung am weichen Gaumen, Hyperostosen und chronische Synovitiden können ebenso gut durch frühzeitig erworbene, wie durch ererbte Syphilis zustande gekommen sein. Ich weiss nur ein Symptom, welches für hereditäre Lues absolut charakteristisch ist. Dies ist gegeben durch das Vorliegen narbiger, derber Lippensäume mit radienförmig von denselben nach dem Lippenroth und der cutanen Umgebung hin ausgehenden Narbenlinien.[1])

[1]) Ich habe bereits in meiner mehrfach citirten Schrift „Ueber die Schicksale der congenital-syphilitischen Kinder" auf die Bedeutung dieses Symptomes hingewiesen.

Dieses Symptom ist meiner Ansicht und Erfahrung nach das einzige absolut charakteristische für hereditäre Syphilis, und zwar aus einem sehr einleuchtenden Grunde. Es stellt nämlich das Endresultat eines Processes dar, welcher ausschliesslich nur der hereditären Frühsyphilis angehört, und dieser Process ist die diffuse rhagadiforme Infiltration der Lippensäume der Säuglinge, von welcher schon im vierten Capitel die Rede war. Wo daher diese narbige Beschaffenheit der Lippensäume im späteren Leben gefunden wird, dort beweist sie, dass das betreffende Individuum in seiner frühesten Lebensperiode an manifester Hereditärsyphilis gelitten haben muss. Die acquirirte Syphilis ruft niemals diese eigenartige Lippenaffection bei den Säuglingen hervor und irgend eine nicht syphilitische Dermatose der Lippenregion, welche zu einer ähnlichen, narbigen Verbildung der Lippensäume führen könnte, ist mir nicht bekannt.

Findet sich daher nebst anderen untrüglichen Zeichen ehemaliger Syphilis noch die besagte Verbildung der Mundlippenregion, dann und nur dann steht uns — dies ist meine Ansicht — das Recht zu, das betreffende Individuum als hereditär-syphilitisch zu betrachten, auch wenn wir nichts über die Ascendenz desselben und seinen Gesundheitszustand in der Säuglingsperiode wissen.

Ich habe es für nothwendig erachtet, diese Einschaltung an dieser Stelle vorzunehmen, um meinen Standpunkt bezüglich der Werthigkeit der sogenannten Stigmata der Hereditärsyphilis klar und deutlich zu kennzeichnen. Dieser Standpunkt ist nicht allein von principieller Wichtigkeit rücksichtlich der Anerkennung der bisher als Reinfectionen hereditär-syphilitischer Individuen mitgetheilten Fälle, sondern auch in Bezug auf die Echtheit der als Vererbung der Syphilis in die dritte Generation bisher beschriebenen Vorkommnisse, wovon noch später die Rede sein wird.

Denn es ist ganz merkwürdig, dass unter diesen Fällen sich kein einziger befindet, bei dem das Vorhandensein solcher Narbenbildungen von den betreffenden Autoren hervorgehoben worden wäre. Auf der einen Seite ist es wohl richtig, dass nicht alle Fälle von hereditärer Spätlues das Narbensymptom an der Mundlippenregion besitzen, denn

---

In neuerer Zeit wurde auch von Silex (Pathognomonische Kennzeichen der congenitalen Lues. Allg. Med. Central-Ztg. 1896) und Krisowski (Ueber ein bisher wenig beobachtetes Symptom der hereditären Lues. Berl. klin. Wochenschr. 1895) der Werth desselben nachdrücklichst hervorgehoben. Eine ausführlichere Beschreibung des Narbensymptomes folgt später und zwar im zweiten Hauptabschnitte dieser Studien.

die diffuse frühsyphilitische Lippenerkrankung findet sich beiweitem nicht in allen Fällen von hereditärer Säuglingssyphilis. Auch kann das Narbensymptom trotz ehemals vorhanden gewesener diffuser Cheilitis ausbleiben, wenn das betreffende Kind in seiner Säuglingsperiode rechtzeitig antiluetisch behandelt worden ist. Auf der anderen Seite muss aber daran festgehalten werden, dass es kein anderes eindeutiges Symptom einer ehemaligen Hereditärsyphilis gibt, als das Narbensymptom, und dass man daher, wenn man die congenitale Frühsyphilis des betreffenden Individuums und die Syphilis in der Ascendenz desselben nicht kennt, ohne dieses Symptom niemals zur Diagnose einer hereditären Spätlues berechtigt ist.

Dass es für das Wesen einer syphilitischen Reinfection vollkommen irrelevant ist, ob sich die zweite Syphilis des Individuums an einem ehemals hereditär oder per contactum inficirten Individuum abspielt, ist von vornherein klar. Die Reinfection beweist eben nur, dass die Immunität gegen Neuinfection bei dem neuangesteckten Menschen bereits erloschen war. Ein solches Erlöschen der Immunität muss logischerweise bei hereditärer Syphilis ebenso stattfinden können, wie bei acquirirter Lues, zumal wenn eine wiederholte energische Mercurialtherapie bei dem hereditär-luetischen Individuum vorher platzgegriffen hatte. Es hat daher die Thatsache der syphilitischen Neuansteckung eines ehemals congenital-luetischen Individuums nichts Befremdlicheres an sich, als das Vorkommen eines solchen Ereignisses bei acquirirter Syphilis, was doch nunmehr schon an die 100 Mal beobachtet worden ist.

* * *

Ich benütze die Gelegenheit, welche die Beobachtung einer syphilitischen Erkrankung in drei Generationen eines und desselben Stammes bietet, um die Frage der Vererbung der Syphilis in die dritte Generation[1]) in aller Kürze zu streifen. Diese Frage hat gerade wieder in der allerneuesten Zeit ein actuelles Interesse gewonnen, weil v. Düring in der vorhin angeführten Schrift auch über fünf ver-

[1]) Es findet sich häufig die Bezeichnung „Vererbung der Syphilis in die zweite Generation" für jene Vorkommnisse angewendet, bei welchen an eine erbliche Uebertragung der Lues von den Grosseltern auf die Enkel gedacht wird. Diese Terminologie ist fehlerhaft. Wenn anders ein solcher Vererbungsmodus für die Syphilis überhaupt besteht, dann kann man denselben nur als Vererbung in die dritte Generation bezeichnen. Vererbung in die zweite Generation ist die gewöhnliche Entstehungsart der hereditären Syphilis zu nennen, welche durch Erbgang von den Eltern auf die Kinder zustande kommt.

meintliche Fälle von Vererbung der Syphilis in die dritte Generation berichtet hat, welche er in der nämlichen kleinasiatischen Ortschaft hatte ausfindig machen können. Aber auch hier bin ich zu meinem grossen Bedauern nicht in der Lage, auch nur einen einzigen dieser Fälle als das anzuerkennen, was v. Düring ihnen zumuthet. v. Düring ist in den Fehler verfallen, ältere syphilitische Kinder oder erwachsene Menschen mit Residuen von Tertiärsyphilis schlankweg als hereditär-syphilitische Individuen anzusprechen, obgleich in seinen Fällen durch nichts auch nur im Entferntesten bewiesen werden konnte, ob diese Residuen ehemaliger Syphilis nicht die Folge einer in frühester Jugend erworbenen Contactsyphilis waren.

Die Möglichkeit, dass im zweiten oder dritten Gliede der betreffenden Familienstämme die Endeffecte einer acquirirten Lues vorliegen, ist bei keiner einzigen der von Düring aufgeführten Familien von der Hand zu weisen, und dies um so weniger, als, wie aus der klaren Schilderung des Autors zu entnehmen ist, seine Untersuchungen in einer erst seit wenigen Decennien von Syphilis durchseuchten Ortschaft angestellt worden sind. Es konnte also in der zweiten Generation immer ein per contactum inficirter Zeuger oder eine mit acquirirter Syphilis behaftete Frau hinzugetreten sein, von welchen aus die Vererbung ins dritte Glied, wie in unserem Falle, hergeleitet werden könnte. Zudem ist aber auch kein einziger Fall aus den dritten Generationen als einwandfreier Fall von Hereditärsyphilis anzuerkennen. Denn die Diagnose der hereditären Syphilis wurde, sowohl was die Individuen des zweiten wie die des dritten Gliedes anbetrifft, stets nur auf Grund gewisser Stigmata gestellt, nicht ein einziges Mal gelangte im dritten Gliede die hereditäre Frühsyphilis zur Kenntnis. Nicht ein einziges Mal finde ich des Weiteren die Angabe, dass irgend ein der zweiten oder dritten Generation angehöriges Individuum, bei welchem hereditäre Syphilis angenommen wurde, mit den charakteristischen narbigen Lippensäumen und strahlenförmigen Mundnarben behaftet war, von welchen wir vorhin gesprochen haben [1]). Es lässt sich daher für keine einzige der angegebenen Familien der Beweis für das Vorliegen syphilitischer Vererbung in die dritte Generation erbringen, vielmehr erweckt die Schilderung der dortigen

[1]) Ganz abgesehen von allen anderen Einwänden, welche v. Düring gegenüber vorzubringen sind, muss ich auch eine kleine Unrichtigkeit corrigiren, welche in der Arbeit des genannten Autors unterlaufen ist. Er spricht von Hutchinson'schen Zähnen bei einem 4-jährigen Kinde und beweist durch diese dessen hereditäre Syphilis. Die Hutchinson'sche Zahnanomalie ist aber bei einem 4-jährigen Kinde bedeutungslos, denn sie betrifft blos die bleibenden vorderen oberen Schneidezähne. Ein 4-jähriges Kind hat aber noch keine bleibenden Zähne.

Verhältnisse ganz den Eindruck, als ob hier promiscue hereditäre und acquirirte Syphilismanifestationen in den aufeinanderfolgenden Generationen sich durchkreuzen würden. Es geht also aus den Mittheilungen v. Düring's nichts Anderes hervor, als dass er in einer Stadt, in welcher seit mehreren Decennien endemische Syphilis herrschte, Syphilis in drei aufeinanderfolgenden Generationen feststellen konnte. Mehr aber nicht! Das Vorliegen von Erbsyphilis in zwei aufeinanderfolgenden Generationen ist aber in den Düring'schen Fällen in keiner Weise sichergestellt.

Das Vorkommen einer Vererbung der Syphilis in die dritte Generation wird überhaupt erst dann eine beglaubigte Thatsache sein, wenn einmal bei einem Falle folgende Postulate erfüllt sein werden:

1. In der zweiten Generation muss hereditäre Syphilis eines oder beider Zeuger ohne Zweifel feststehen. Diese steht aber nur dann fest, wenn die hereditäre Frühsyphilis des betreffenden zeugenden Theiles wirklich gesehen wurde oder wenn in späterer Lebenszeit nebst anderen unzweifelhaften Symptomen ehemaliger Syphilis die erwähnte Beschaffenheit der Mundlippen angetroffen wird. Ist die hereditäre Natur der Syphilissymptome in der zweiten Generation festgestellt, dann entfällt die Nothwendigkeit, über die Lues der ersten Generation (Grosseltern) Daten beizubringen. Will man Daten über die erste Generation verwerthen, dann müssen diese ergeben, dass hierselbst schon vor der Zeugung des als hereditär-syphilitisch betrachteten Descendenten Syphilis vorgelegen war.

2. Es muss vollkommen ausgeschlossen sein, dass einer der zeugenden Theile der zweiten Generation an latenter oder manifester acquirirter Syphilis leidet oder gelitten hat. Denn, selbst wenn bei einem der zeugenden Theile der zweiten Generation, nehmen wir an bei der Frau, und bei der dritten Generation sicher hereditäre Lues vorliegt, von dem anderen Theile der zweiten Generation (Gatte) aber nicht bewiesen werden kann, dass er nicht luesfrei ist und war, so kann die Lues in der dritten Generation dennoch eine auf direkt germinative Weise von einem per contactum inficirten Gatten her übertragene Hereditärsyphilis sein (wie unser Fall von scheinbarer Vererbung der Syphilis in die dritte Generation klar beweist).

3. Die hereditäre Natur der Syphilis in der dritten Generation muss über jeden Zweifel erhaben sein. Hier sind selbstverständlich die nämlichen Gesichtspunkte massgebend, welche in Punkt 1 bezüglich der Feststellung der Diagnose „hereditäre Syphilis" angeführt worden sind.

Wenn man nun diesen strengen Massstab, welcher unserer Ansicht nach einzig und allein den Forderungen einer exacten wissenschaftlichen

Methodik entspricht, an die bisher unter dem Titel „Vererbung der Syphilis in die dritte Generation“ veröffentlichten Fälle anlegt, so wird man finden, dass bislang nicht ein einziger beweiskräftiger Fall dieser Art vorliegt. Ich wenigstens konnte unter den dreiundzwanzig unter dieser Bezeichnung publicirten Fällen [1]), welche ich in der Literatur ausfindig machen konnte, keinen einzigen erkennen, welcher allen Postulaten in einwandfreier Weise entsprochen hätte.

Am nächsten der Gewissheit kommt wohl der von Cäsar Boeck beschriebene Fall. Allein auch hier fehlt ein Glied in der Beweiskette. Denn in Boeck's Fall konnte der Nachweis nicht erbracht werden, dass die Syphilis des Sprösslings der dritten Generation wirklich hereditärer und nicht acquirirter Art war. [2]) Und so komme ich zu dem Schlusse, dass bisher das Vorkommen einer Vererbung der Syphilis in die dritte Generation noch nicht erwiesen ist. Ueber die theoretische Möglichkeit eines solchen Ereignisses definitiv zu entscheiden, dazu fühle ich mich nicht berufen.

---

[1]) Die Autoren dieser Fälle sind chronologisch geordnet. Davasse (Thèse de Paris 1865), J. Hutchinson (Syphilis, London 1890, doch bereits 1876 besonders publicirt), Atkinson (New-York Arch. of. Derm. 1877), Laschkewitsch (Vierteljahrschr. f. D. u. S. 1878), Rabl (Wien 1887), Dézanneau (Ann. de Derm. et Syph. 1888), Amon (Internat. klin. Rundsch. 1889), Boeck C. (Ann. de Derm. et Syph. 1889), King E. (Journ. of cutan. and genito-urinary diseases, New-York 1889), Étienne (Annal. d. Derm. et Syph. 1894), Jacquet (Ann. d. Derm. et Syph. 1895), Galezowski (Ann. de Derm. et Syph. 1895), Klein S. (bei I. Neumann, Syphilis, Wien 1896) und v. Düring (l. c. 1897).

[2]) Während des Druckes dieser meiner Studie ist eine sehr lesenswerthe Arbeit über das Thema „Vererbung der Syphilis in die dritte Generation“ von George Ogilvie in London erschienen. (The British Journal of Dermatology, October-November 1897.) Ogilvie hat sämmtliche bisher veröffentlichte Mittheilungen über diesen Gegenstand genau analysirt und ist, so wie ich, zu der Ueberzeugung gekommen, dass bisher kein einwandfreier Fall dieser Art gemeldet worden ist. Wer sich für dieses Thema interessirt, versäume es nicht, die hochinteressante Arbeit O.'s einem Studium zu unterziehen.

Neuntes Capitel.

Hygienische Betrachtungen.

Nothwendigkeit einer Berücksichtigung der Ausnahmsfälle vom Colles'schen Gesetz bezüglich der Ernährungsfrage. — Mehrgeschwängerte dürfen selbst stillen, Erstentbundene nicht. — Verhältnisse in der Familienpraxis. — Erfolge der künstlichen Ernährung bei hereditär-syphilitischen Kindern der Privatpraxis. — Vorgehen bei syphilitischen Frühgeburten. — Verhalten bei gesund geborenen und erst nach der Geburt manifest syphilitisch gewordenen Früchten. — Das Nasensecret des syphilitischen Kindes als Infectionsträger für die Brustwarze der Mutter. — Ammenfrage. — Verhältnisse in der poliklinischen und Armenpraxis. — Die gesunde Mutter soll während der Lactation nicht mercurialisirt werden. — Ernährungsprincipien bei syphilitischer Mutter und gesundem Kind.

Ich kann diese Abhandlung nicht schliessen, ohne wenigstens mit einigen Sätzen die praktische Seite berührt zu haben, welche sich unseren Darlegungen über die Colles'sche Immunität abgewinnen lässt. Vor Allem aber ist es nicht gut möglich, an dieser Stelle die Bemerkung zu unterdrücken, dass die Ausnahmsfälle vom Colles'schen Gesetz, welche in den letzten zehn Jahren publicirt worden sind, in den modernen Lehrbüchern der Syphilis und Kinderheilkunde so gut wie unverwerthet blieben. Selbst die allerneuesten Werke über Syphilis und auch sämmtliche Lehrbücher der Kinderheilkunde neuesten Datums enthalten Angaben über diesen Punkt, welche der Wirklichkeit durchaus nicht entsprechen. Es wird in der Regel von einigen wenigen, etwa ein halbes Dutzend an Zahl betragenden Fällen solcher Ausnahmen gesprochen, während ich doch schon die ganz anständige Summe von 20 solchen Exceptionsfällen habe ausfindig machen können, von welchen nur drei dem Jahre 1897 angehören.[1]) Auch in Heubner's neuester

[1]) Ogilvie, The exceptions to Colles' law. Medico-chirurg. transactions Vol. 79, London 1896, meldet gleichfalls, von 20 Ausnahmsfällen Kenntnis zu haben; Finger berichtete auf der Naturforscherversammlung zu Braunschweig, dass er 21 Fälle von Fehlschlagen der Colles'schen Immunität in der Literatur verzeichnet gefunden habe (exclusive eines in Braunschweig erst bekannt gewordenen Falles von Sternthal).

monographischer Bearbeitung der Erbsyphilis in Gerhardt's Handbuch der Kinderkrankheiten (Tübingen 1896) ist mir die nämliche Lücke aufgefallen. Nur so ist es zu erklären, dass, abgesehen von Ogilvie und Finger, alle Autoren, welche die Hygiene des syphilitischen Kindes bearbeitet haben, in der Ernährungsfrage der hereditär-luetischen Kinder ein und denselben Standpunkt einnehmen, welcher die Ausnahmsfälle vom Colles'schen Gesetz einfach übergeht und sohin die Lehre enthält, ein a patre luetisches Kind könne ohne Sorge von der eigenen syphilisfreien Mutter genährt werden. Ein solcher Standpunkt ist aber meiner Anschauung nach nicht mehr gerechtfertigt von dem Momente angefangen, da man in Erfahrung gebracht hat, dass ein Versagen der Colles'schen Immunität sich doch viel häufiger ereignet, als man geglaubt hat. Der Leser dieser Abhandlung wird demgemäss in den nachfolgenden Blättern einen Standpunkt vertreten finden, welcher sehr wesentlich von jenem abweicht, der in den bislang tradirten Lehren zum Ausdruck gekommen ist.

Wenn es bisher als Regel galt, man könne ex patre hereditär-luetische Kinder ohne Sorge von der eigenen, nicht syphilitisch inficirten Mutter säugen lassen, so muss diese Regel angesichts der nicht mehr ganz geringen Zahl von in der Literatur verzeichneten Fällen eines Fehlschlagens dieser Immunität und der von uns dargelegten Ursachen dieses Fehlschlagens von nun an doch etwas eingeschränkt werden. Da wir gesehen haben, dass die Colles'sche Immunität keine absolute ist und zum Theile wenigstens die Umstände kennen gelernt haben, unter welchen sie versagen kann, so müssen wir unsere hygienischen Massnahmen den von der Natur vorgezeichneten Verhältnissen accommodiren.

Ich möchte diesbezüglich folgende Grundregeln aufstellen:

1. Eine syphilisfreie Frau, welche bereits eine oder mehrere syphilitische Früchte zur Welt gebracht hat, kann, wenn sie späterhin wieder ein lebendes syphilitisches Kind gebärt, dasselbe immerhin stillen. Denn eine solche Frau hat während der wiederholten Gravidität von ex patre syphilitischen Früchten mit nahezu absoluter Gewissheit eine zur Erwerbung einer länger dauernden Unempfänglichkeit ausreichende Menge von Immunstoffen in sich aufgenommen und wird daher so gut wie niemals von dem Kinde, welches sie säugt, angesteckt werden, selbst wenn das Kind inficirende Affectionen an seiner Mundöffnung besitzen sollte. Die wenigen, an den Fingern einer Hand abzählbaren Ansteckungsfälle, welche sich bei Müttern nach wiederholter Schwangerschaft mit syphilitischen Früchten ereignet haben, beweisen, dass unter den hier vorliegenden Verhältnissen die Gefahr für die Mutter eine minimale ist, und zwar eine so minimale, dass um der paar Fälle willen,

welche die Literatur in dieser Hinsicht zu verzeichnen hat, die grossen Vortheile, welche das Kind durch die mütterliche Brusternährung geniessen kann, nicht vernachlässigt werden sollen. Doch wird es nothwendig sein, auch dann mit der — wenn auch entfernten — Möglichkeit einer Infection der Mutter immer noch zu rechnen. Daher erwächst für den Arzt die Pflicht, die Infectionsgelegenheiten für solche Mütter, selbst wenn sie vorher schon wiederholt mit syphilitischen Kindern schwanger waren, trotzdem noch auf das denkbar niedrigste Mass zu reduciren.

Zu diesem Behufe wäre erstens durch prophylaktische Massnahmen dahin zu wirken, dass ein Wundwerden der Brustwarzen bei der Mutter unter allen Umständen verhütet wird, und zweitens zu veranlassen, dass eventuelle Rhagaden an den Mundöffnungen der Säuglinge durch geeignete Therapie möglichst rasch schadlos für die säugende Mutter werden, id est zur Heilung gelangen.

Energische Allgemeinbehandlung des Kindes (Hydrargyrum jodat. flav. 0·02—0·03 pro die innerlich oder Inunctionscur mit Ung. einer. 0·50 pro dosi, in Verbindung mit Sublimatbädern 0·05 pro balneo) und locale Application von Jod- oder Sublimatcollodium in Form von Eintupfung der Rhagaden vor dem jedesmaligen Anlegen des Kindes halte ich diesbezüglich für die empfehlenswerthesten Massnahmen zur Verhütung einer Infection der Mutter.

2. Ganz anders liegen aber die Verhältnisse, wenn wir es mit einer syphilisfreien Frau zu thun bekommen, deren erste Leibesfrucht mit manifester, vom Vater her stammender Syphilis zur Welt gekommen ist. Wir werden, eingedenk der Thatsache, dass Dreiviertel aller Ausnahmen vom Colles'schen Gesetz sich an Erstgeschwängerten ereignet haben, solch' einer Mutter nicht ohneweiters das Selbststillen ihres Kindes gestatten dürfen. Wenn ich als Familienarzt in einem solchen Falle zu entscheiden hätte, so würde ich es von nun an stets untersagen. Denn die Verantwortung, welche der Arzt durch das Stillenlassen der Mutter in diesem Falle auf sich ladet, ist viel zu gross, als dass ein solches Vorgehen gerechtfertigt wäre. Welche peinliche Situation für den Arzt, der die Mutter zum Selbststillen direct angeeifert hat, wenn diese von ihrem Kinde an der Brustwarze angesteckt wird! So etwas kann aber, wie wir gesehen haben, bei einer Primipara viel leichter passiren, als bei einer Mehrgebärenden!

Erst in allerjüngster Zeit musste ein College in Algier, Dr. Merz,[1]) die Selbstanklage gegen sich erheben, eine gesunde erstentbundene Frau,

[1]) Merz M.: Exception à la loi de Baumès, dite loi de Colles. Cit. bei Ogilvie. London med.-chir. Transactions. Vol. 79, 1897.

bei welcher er als Hausarzt fungirte, der Ansteckung durch ihr hereditärsyphilitisches Kind preisgegeben zu haben, indem er — in Unkenntnis der Ausnahmsfälle — dem Colles'schen Gesetze allzu sehr vertraute und das Kind von der Mutter mit Vorbedacht säugen liess. Und erst wieder auf der Naturforscherversammlung in Braunschweig erfuhren wir durch den einführenden Präses der dermatologischen Section, den Braunschweiger Dermatologen Sternthal[1]), dass auch er im letztverflossenen Jahre einen Fall von Fehlschlagen der Colles'schen Immunität beobachten konnte, bei welchem die Mutter durch das Säugen des syphilitischen Kindes an einer Brustwarze inficirt wurde. Auch hier handelte es sich wieder um eine Erstentbundene. Da nun einmal die Thatsachen so liegen, so müssen wir mit ihnen von nun an auch rechnen. Eine Erklärung für das auffallende Verhalten erstgeschwängerter Frauen, welche von syphilitischem Sperma concipirt haben, haben wir schon im vierten Capitel dieser Abhandlung zu geben versucht; sie ist, wie ich glaube, sehr einleuchtend.

Ich muss nun ganz offen eingestehen, dass ich bislang in meiner poliklinischen Thätigkeit stets die Maxime befolgt habe, die luetischen Kinder, auch wenn die Mütter syphilisfrei waren, ruhig an der Mutterbrust zu belassen, wenn sie einmal von ihren Müttern angelegt worden waren. Und so wurde es auch von allen an unserer Anstalt ordinirenden Aerzten stets gehalten. Trotzdem ist, so lange unsere Daten über syphilitische Kinder zurückreichen — es sind dies 30 Jahre — noch kein einziger Fall von Infection der Mutter durch ihr Kind gesehen worden. Allerdings sind es nur 72 syphilisfrei gebliebene Mütter spermatisch-syphilitischer Kinder, welche einer länger dauernden Evidenzführung unterzogen werden konnten, so dass wir denn doch nicht wissen, ob nicht eine oder die andere der vielen nicht weiter controlirten Mütter paternär inficirter Früchte dennoch nachträglich noch von ihren Kindern oder anderweitig syphilitisch angesteckt worden ist. Wie dem auch sein mag, eine Nutzanwendung muss aus dem eigenartigen Verhalten erstentbundener Mütter spermatisch-syphilitischer Früchte auch für die poliklinische Thätigkeit von nun an gezogen werden.

Ich muss nun, bevor ich weiter in meinen Auseinandersetzungen fortfahre, gleich betonen, dass ich hinsichtlich der Ernährungsfrage der ex patre syphilitischen Früchte das poliklinische und das Material der Privatpraxis mit zweierlei Mass messe. Es mag dies auf den ersten

---

[1]) Sternthal A.: Mittheilungen über extragenitale syphilitische Infectionen. Festschrift zur 69. Versammlung deutscher Naturforscher und Aerzte in Braunschweig. 1897, Seite 284.

Blick inhuman erscheinen, bei näherer Betrachtung meiner Gründe wird mir aber vielleicht auch der eingefleischteste Socialist noch Recht geben.

Immer von der Voraussetzung ausgehend, dass es sich um erstentbundene, syphilisfreie Mütter spermatisch inficirter Kinder handelt, werde ich von nun an in der besseren Familienpraxis immer künstlich ernähren lassen, in der poliklinischen Praxis aber von Fall zu Fall entscheiden.

Bekanntlich hat die künstliche Ernährung seit Einführung der Milchsterilisirung und Abtheilung des zu sterilisirenden Nahrungsgemisches in Einzelportionen, welche dem Nahrungsbedürfnisse des Säuglings entsprechend gewählt werden (Soxhlet'sches System), sehr viel von den Gefahren verloren, welche in früherer Zeit jeder Methode der künstlichen Ernährung anhafteten. Erfolge wird man aber auch bei der Ernährung mit sterilisirter Kuhmilch — sei es jetzt mit dem Heubner-Hofmann'schen, dem Gärtner'schen oder dem Biedert'schen Milchgemisch — nur dann erzielen, wenn absolute Reinlichkeit und genaue Einhaltung der Ernährungsvorschriften in Bezug auf Quantum, Quale und Zeitintervall der zu reichenden Nahrungsmengen gewahrt werden können.

Naturgemässerweise begegnet man Verhältnissen, unter welchen eine solche Gewähr für den Erfolg der künstlichen Ernährungsmethode geboten ist, viel eher in der besseren Privatpraxis, als in der poliklinischen und Armenordination. Wenn ich daher gegebenen Falles in der Privatpraxis das Kind künstlich ernähre, dabei vom ersten Momente angefangen mercuriell behandle, so ist es, falls die vererbte Infection keine gar zu schwere ist, sehr wahrscheinlich, dass ich das Kind erhalte, und nahezu gewiss, dass ich die Mutter vor Infection bewahre.

Bei dem poliklinischen Materiale ist es aber viel unwahrscheinlicher, ein hereditär-syphilitisches Kind unter künstlicher Ernährung aufzuziehen, weil in sehr vielen Familien, welche das Contingent für die Polikliniken stellen, aus rein materiellen Gründen nicht mit der wünschenswerthen Genauigkeit bei der Ernährung des Kindes vorgegangen werden kann. Ist doch kaum eine von den Müttern, welche unser Ambulatorium frequentiren, in der Lage, sich einen Kochtopf mit Soxhlet-Fläschchen anzuschaffen! Unsere poliklinische Ernährungsvorschrift für die künstlich aufzuziehenden Säuglinge beschränkt sich daher nur darauf, die Heubner'sche Milch-Milchzuckerlösung bereiten zu lassen und den Frauen auf das Allerstrengste aufzutragen, dass nicht nur das fertiggestellte Gesammtgemisch gut abgekocht, sondern dass auch noch jede davon entnommene Einzelportion vor der Darreichung an den Säugling neuerdings zur Siedehitze erwärmt werde. Nun handelt

es sich gegebenen Falles bei den Familien unserer Poliklinik darum, zu ermitteln oder wenigstens mit Wahrscheinlichkeit zu bestimmen, ob die betreffende Mutter genug Intelligenz, Zeit, Willen und auch Geld besitzt, um diesen bescheidenen Anforderungen der Ernährungshygiene gerecht zu werden.

Dass es, wenn die eben auseinandergesetzte Anweisung genau befolgt wird, auch gelingt, Kinder aus unserem poliklinischen Materiale aufzuziehen, haben wir doch schon an die tausend Male erprobt. Aber auch was hereditär-syphilitische Säuglinge anbelangt, verfüge ich in Betreff der künstlichen Ernährung nach der in unserem Ambulatorium gebräuchlichen Methode über sehr werthvolle Resultate, welche ich mit besonderem Ernste zur Kenntnis zu nehmen bitte. In den Protokollen meiner Abtheilung allein sind 23, den letzten 8 Jahren entstammende Fälle von hereditärer Säuglingssyphilis verzeichnet, welche unter Combination der mercuriellen Therapie mit künstlicher Ernährung gut gediehen sind und länger als ein Jahr in unserer Beobachtung verblieben. Sechs von diesen Kindern konnten noch bis über das vierte Lebensjahr hinaus weiter verfolgt werden.

Wenn nun mit sehr bescheidenen Mitteln und unter relativ ungünstigen Verhältnissen solche Erfolge bei hereditär-syphilitischen Kindern eines poliklinischen Ambulatoriums erzielt werden können, so kann man mit Fug und Recht daraus den Schluss ziehen, dass in der Privatpraxis, wo man mit vollkommeneren Methoden und mit besseren hygienischen Massnahmen arbeiten kann, noch günstigere Erfolge bei Combination der Soxhlet'schen Methode mit mercurieller Therapie erreichbar sind. [1]) Schliesslich bliebe doch auch in der Privatpraxis, im Falle die Mutter das Säugegeschäft nicht auszuüben imstande wäre, nichts Anderes übrig, als das Kind künstlich zu ernähren, da es doch absolut nicht angeht, zu einem syphilitischen Kinde eine fremde Amme aufzunehmen.

[1]) Folgende Beobachtung aus der Privatpraxis verdient, hier kurz registrirt zu werden. Im Monate November 1896 wurde ich zu einem 4 Tage alten Kinde wegen Ophthalmoblennorrhoe gerufen. Gleichzeitig befand sich das Kind in der Eruption eines syphilitischen Exanthems, hatte charakteristische Coryza u. s. w. Es war mit einem Anfangsgewichte von 3060 *g* zur Welt gekommen. Ich leitete entsprechende Localbehandlung des Augenübels und mercurielle Therapie der Lues congenita (Hydrargyr. jodat. flav. innerlich, circa 0·008 pro dosi, 3 Mal täglich) und künstliche Ernährung mit Gärtner'scher Fettmilch ein. Hiebei liess ich, wie immer, die Gärtner'sche Milch in Soxhlet-Fläschchen umfüllen, um genau bestimmbare Nahrungsportionen dem Kinde darreichen zu können, und die Fettmilch in den Fläschchen nochmals durch 10 Minuten nachsterilisiren. Die einzelnen Nahrungsquanten wurden anfangs mit 60 cm^3 festgesetzt und allmälig bis auf 150 cm^3 pro Einzelportion erhöht, welche Nahrungsmengen dreistündlich gereicht wurden. Unter

Und daher stammt meine Anschauung, dass das hereditär-syphilitische Kind einer gesunden Erstentbundenen bei günstigen materiellen und hygienischen Familienverhältnissen **nicht** an die Mutterbrust gelegt, sondern **künstlich** mit nach Soxhlet'scher Methode sterilisirter Kuhmilch ernährt werde. Dabei schützen wir die Mütter und haben gute Chancen für die Erhaltung der Kinder. [1])

Auch bezüglich frühgeborener und mit angeborenen Syphilismanifestationen behafteter Kinder könnte ich mich in der Privatpraxis zu keiner anderen Ernährungsmethode mehr entschliessen, als zur künstlichen. Hier kommt nämlich noch in Betracht, dass syphilitische Frühgeburten ohnehin in der Regel saugschwach sind, daher an der Mutterbrust sehr häufig gar nicht ziehen können. Solche Früchte muss man dann mit dem Löffel oder mit der Schlundsonde ernähren. Da es aber niemals gelingt, durch künstliches Abmelken von der Mutterbrust Milchmengen von derselben zu gewinnen, durch welche während eines mehrtägigen Zeitraumes das Nahrungsbedürfnis des Säuglings bestritten werden könnte, überdies die Milchsecretion bei Wöchnerinnen, wenn sie das Kind nicht direct an der

---

diesem Regime, in Verbindung mit Protojoduretdarreichung, wurden nun in den ersten drei Monaten folgende Gewichtsverhältnisse festgestellt. Der Säugling wog:

im Alter von			2	Wochen	3035 *g*
„	„	„	3	„	3220 „
„	„	„	5	„	3800 „
„	„	„	7	„	4340 „
„	„	„	10	„	4850 „
„	„	„	12	„	5450 „

Als das Kind 3 Monate alt war, übersiedelte die Familie nach einem anderen Wohnorte, so dass mir weitere Daten fehlen. Immerhin beweisen die angegebenen Zahlen, dass ein Kind trotz zweier so schwerer Uebel, wie Ophthalmoblennorrhoe und Syphilis congenita, auch bei rationell durchgeführter künstlicher Ernährung ganz **anständig vorwärts kommen kann.**

[1]) Ich möchte hier nun durchaus nicht missverstanden werden. Ich weiss es sehr genau, dass ein gewisses Percent hereditär-syphilitischer Kinder bei jeder Ernährungsmethode und trotz Therapie dennoch zugrunde geht. Ich habe aber aus unserem Materiale nicht die Ueberzeugung erlangt, dass die Ernährungsfrage das einzig ausschlaggebende Moment rücksichtlich der Letalität der congenitalen Frühsyphilis darstellt. Die Kinder, welche während unserer Beobachtung an hereditärer Syphilis gestorben sind, waren mit schwerer Leber-, Lungen- und Nierensyphilis behaftet, wie sich bei den Obductionen regelmässig herausgestellt hat. Solche schwere Fälle gehen zugrunde bei natürlicher, wie bei künstlicher Ernährung. Und mittelschwere, wie leichte Formen, kann man bei rationeller Anwendung von sterilisirter Kuhmilch und gleichzeitiger energischer Mercurialtherapie, wie wir gehört haben, in grosser Zahl am Leben erhalten. Aber dass dies bei Ernährung an einer ergiebigen Mutterbrust leichter gelingen wird, gebe ich ohneweiters zu.

Brust säugen lassen können, immer binnen kürzester Frist versagt,[1]) so bleibt auch bei syphilitischen Frühgeburten, gerade dort also, wo eine natürliche Ernährung immerhin sehr erwünscht wäre, nichts Anderes übrig, als den Weg der künstlichen Ernährung zu betreten.

Ich habe den Leser noch im Unklaren darüber gelassen, ob die bisher vorgetragenen Regeln sich nur auf jene Kinder erstentbundener Frauen zu beziehen haben, welche mit den manifesten Symptomen der Syphilis zur Welt gekommen sind, oder ob ich meine Lehren auch auf jene Kinder angewendet wissen will, bei welchen erst zu irgend einem Zeitpunkte nach der Geburt die ersten Syphilissymptome zum Ausbruche gelangen. Denn der Fall ereignet sich sehr häufig, dass das Kind anscheinend gesund geboren und erst Tage oder Wochen nach der Geburt von den ersten sichtbaren Zeichen der ererbten Infection befallen wird.

Nun ist es vollkommen klar, dass unter Verhältnissen der letztangegebenen Art das bei der Geburt anscheinend gesunde Kind von der Mutter oder auch von einer Amme an die Brust genommen sein konnte. Denn es konnte doch Niemand ahnen, dass das Kind von hereditärsyphilitischen Manifestationen später befallen werden würde, und es brauchte auch Niemand zu wissen, dass der Vater des Kindes jemals luetisch inficirt war.

Wie hat sich nun der Arzt zu benehmen, wenn an einem Kinde, welches an der Brust gestillt wird, da es gesund zur Welt gekommen war, erst nach der Geburt die Eruption der hereditären Syphilis zum Vorschein kommt? Das Kind muss nach meiner Ansicht abgesetzt, mercuriell behandelt und mit sterilisirter Kuhmilch weiter ernährt werden. War es an der Brust einer fremden Amme, dann ist die Entfernung des Säuglings von der Amme unter allen Verhältnissen ein Gebot der Nothwendigkeit. Darüber ist kein Wort zu verlieren. Denn es ist gewissenlos, eine Amme der Infectionsmöglichkeit seitens eines fremden syphilitischen Kindes preiszugeben. Aber auch wenn die eigene Mutter das Kind vor dem Ausbruche der ersten Syphilismanifestationen genährt hat, darf man es dann nicht weiter riskiren, den Säugling von der Mutter stillen zu lassen, eingedenk der Thatsache, dass bereits mindestens 20 Fälle von Versagen der Colles'schen Immunität beschrieben worden sind, und dass Dreiviertel der Ausnahmsfälle vom Colles'schen Gesetz erstentbundene Frauen betroffen haben.

---

[1]) Vgl. Hochsinger: Ueber Sondenfütterung saugschwacher und dysphagischer Kinder. Allg. Wr. Med. Ztg. XXXVIII, 1893.

Man wird mir vielleicht einwenden: Eine Erblues, welche das Kind im intrauterinen Leben unbehelligt gelassen hat und erst in der Extrauterinperiode zum Vorschein gekommen ist, ist schwerlich von besonderer Intensität. Sie wird leicht und rasch beseitigt werden können und sohin wegen der kurzen Dauer ihrer Manifestationen die ohnehin in der Regel immunisirte Mutter nicht leicht gefährden. Wenn das Kind sofort nach Ausbruch der ersten Syphilissymptome energisch in Behandlung genommen wird, dann kann es auch gelingen, das Entstehen rhagadischer Lippenaffectionen zu verhindern und damit eine der häufigsten Quellen für die Infection der stillenden Mutter an der Brustwarze zu verstopfen. Das gebe ich gerne zu. Aber mit Sicherheit kann man auf ein solch' glückliches Ereignis nicht rechnen.

Sind doch auch Ansteckungsfälle der Mütter von Seite solcher Kinder geschehen, welche schon in ärztlicher Beobachtung und regelrechter mercurieller Behandlung gestanden sind. So erst in einem der zuletzt mitgetheilten Fälle von Merz, wo das Kind, welches gesund zur Welt kam und erst in der zweiten Lebenswoche manifest erkrankte, während es in Behandlung stand, seine Mutter beim Säugen inficirte.

Weiter muss man sich stets vor Augen halten, dass das Nasensecret eines hereditär-luetischen Säuglings sicherlich von hochgradiger Virulenz ist. Dabei gibt es kaum einen Fall von hereditärer Frühlues ohne specifische Erkrankung der Nasenschleimhaut, von der man zudem noch weiss, dass sie das Symptomenbild der hereditär-syphilitischen Eruption fast immer inaugurirt. Dass aber das Nasensecret des saugenden Kindes mit der Brustwarze in intime Berührung kommt oder doch kommen kann, wird wohl nicht in Abrede zu stellen sein. Es kann daher die Ansteckung an der Brustwarze der stillenden Mutter oder Amme auch ohne das Vorhandensein rhagadiformer Erkrankungen der Mundlippen des Säuglings zustande kommen. Gerade die Coryza ist aber nach meinen Erfahrungen eine der hartnäckigsten hereditär-syphilitischen Frühaffectionen, welche in der Regel erst später zur Heilung gelangt, als das erste Exanthem.

Nun kommt aber noch ein Moment hinzu, welches uns gerade für den Fall des Ausbruches der ersten luetischen Manifestationen beim Kinde nach der Geburt rücksichtlich einer möglichen Infection einer erstentbundenen Mutter beim Saugacte zu besonderer Vorsicht mahnt. Es ist nämlich, wie bereits im vierten Capitel dieser Abhandlung angedeutet wurde, aller Grund zur Annahme vorhanden, dass eine Frau, welche zum ersten Male ein spermatisch inficirtes Kind in ihrem Schosse getragen hat, welches erst nach der Geburt von den ersten Manifestationen der Erbsyphilis befallen wurde, viel leichter frei von der Colles'-

schen Immunität sein wird, als eine solche, deren Leibesfrucht schon mit den floriden Symptomen der ererbten Infection zur Welt gekommen ist.

All' diese Umstände führen uns dahin, das hereditär-syphilitische Kind einer gesunden Erstentbundenen, wenn seine Lues erst im extrauterinen Leben zum Ausbruch gekommen ist, noch viel eher von der Mutterbrust fern zu halten, als die mit manifester Syphilis zur Welt gekommene Leibesfrucht einer Erstentbundenen. Ist daher das Kind, da es gesund zur Welt gekommen war, bis zum Zeitpunkte seiner ersten Syphiliseruption an der Mutterbrust gestillt worden, so muss es nach dem Manifestwerden der Infection unverzüglich abgesetzt werden.

Wenn man so vorgeht, wird man jedenfalls der unseligen Eventualität einer Ansteckung der gesunden Mutter durch ihr hereditär-syphilitisches Kind am besten vorgearbeitet haben. Auf diese Art dürfte es auch am ehesten gelingen, eheliche Zerwürfnisse hintanzuhalten, welche unvermeidlich sind, sobald eine Ansteckung der Mutter durch ihr eigenes Kind erfolgt ist. Insolange nur das Kind krank ist, braucht in der Familie kein Mensch eine Ahnung von dem wahren Sachverhalt zu haben. Man behandelt das Kind, ohne die richtige Diagnose zu nennen. So habe ich es wenigstens in meiner Hauspraxis immer gehalten und nie hat Jemand ausser dem Gatten, welchen ich in's Gebet nahm, erfahren, dass das Kind von Syphilis befallen war. Mit dem Momente aber, wo im Familienhause die Syphilis vom Kinde auf eine zweite Person, es braucht nicht einmal die Mutter des Kindes zu sein, übertragen worden ist, dürfte es kaum noch mehr gelingen, den wahren Sachverhalt zu verbergen. Die möglichen Folgen der Preisgebung eines Familiengeheimnisses solcher Art auf den ehelichen Frieden sind auch ärztlicherseits mit in Rücksicht zu ziehen, und hieraus resultirt ein Grund mehr, den Lehren, welche wir hier aufzustellen unternommen haben, die Anerkennung nicht zu versagen.

Ganz ähnliche Motive haben auch Ogilvie [1]) und Finger dazu veranlasst, es als Grundsatz hinzustellen, ein hereditär-syphilitisches Kind überhaupt niemals an der Brust der eigenen Mutter, noch weniger aber an der einer fremden Amme nähren zu lassen. Ob die Frau zum ersten Male oder schon wiederholt von syphilitischem Sperma concipirt hatte, ist hiebei gar nicht in Discussion gezogen worden.

Es entsteht nun noch folgende Frage: Darf man das gesund zur Welt gekommene Kind eines latent syphilitischen Vaters oder eines

---

[1]) Ogilvie George: Should a healthy mother suckle her congenitally syphilitic child? Lancet. Vol. I, pag. 1791, 27. Juni 1897.

Mannes, von dem man weiss, dass er früher einmal syphilitisch war, überhaupt an die Brust der Mutter oder einer fremden Amme legen? Ich glaube ja. Bleibt doch eine grosse Zahl von Kindern ehemals syphilitischer Eltern zeitlebens frei von jeder Infection. Warum also sollte man diese von der Wohlthat einer natürlichen Ernährung von Haus aus ausschliessen?

Insolange das Kind keine Spur von Syphilis an sich erkennen lässt, ist es doch nicht in der Lage, seine Amme zu inficiren. Man kann daher ein gesund geborenes Kind eines ehemals syphilitischen Vaters ohne Sorge sogar an die Brust einer fremden Amme legen, nur muss man sorgfältig darüber wachen, dass mit dem eventuellen Ausbruche der ersten verdächtigen Symptome das Kind ungesäumt von der Ammenbrust entfernt und mercuriell behandelt werde. Auch in diesem Punkte stehe ich im Gegensatz zu den wiederholt verkündeten Enunciationen Fournier's, welcher es absolut nicht zulassen will, dass das Kind eines ehemals syphilitischen Zeugers, gleichviel ob es syphilitisch oder syphilisfrei zur Welt gekommen ist, überhaupt einer fremden Person an die Brust gelegt werde.[1])

Ein Beispiel aus meiner Praxis! Das zweite Kind des im fünften Capitel dieser Schrift erwähnten Technikers, Herrn X, kam gesund zur Welt, nachdem der Vater vor der Schwängerung seiner Frau einer energischen Schmiercur unterzogen worden war. Das Kind, welches von normalem Gewicht und vollkommen ausgetragen war, wurde an die Brust einer Amme gelegt, gedieh prächtig und blieb bis zum heutigen Tage frei von Syphilis.

Welchen Grund hätte ich gehabt, das Kind nicht einer Brusternährung theilhaftig werden zu lassen? Zur künstlichen Ernährung zu schreiten, wäre es doch immer noch Zeit gewesen, wenn das Kind von den ersten Symptomen der Erbsyphilis befallen worden wäre. Ich glaube daher: So lange man an einem Kinde keine Hereditärsyphilis sieht, braucht man auch keine Ansteckung durch dieselbe zu fürchten.

Von welchem Momente angefangen das Kind als manifest syphilitisch zu betrachten ist, das allerdings ist eine andere Frage. Hier muss mit grossem Nachdruck betont werden, dass nicht blos die exanthematischen Symptome den Ausbruch der hereditären Infection beim Kinde

---

[1]) Aufgefallen ist mir an den hygienischen Lehren Fournier's nur der grelle Gegensatz zwischen der grossen Sorglosigkeit, mit welcher er sich auf die Haftung der Colles'schen Immunität bei den Müttern verlässt, indem er räth, hereditärsyphilitische Kinder nur von ihren Müttern stillen zu lassen, und der übertriebenen Aengstlichkeit, welche ihn dazu bringt, auch gesunde Kinder ehemals syphilitischer Zeuger unter gar keiner Bedingung von einer fremden Amme nähren zu lassen.

documentiren. Wer nur auf solche Symptome sein Augenmerk richtet, der könnte in grosse Irrthümer verfallen und argen Schaden anrichten. Wenn es dem Arzte bekannt ist, dass der Vater ehemals syphilitisch war, dann wird er eine Coryza der ersten Lebenswochen mit Fug und Recht schon als erstes Eruptionssymptom beim Kinde taxiren, er wird eine eventuelle Leberschwellung in den ersten Lebenstagen als Ausdruck der syphilitischen Erkrankung des Kindes betrachten und demgemäss seine Handlungsweise einrichten.

Nun müssen wir uns zu einer anderen Betrachtung wenden. Wir haben in den letzten Absätzen der künstlichen Ernährung hereditär-syphilitischer Kinder in der besseren Privatpraxis das Wort geredet und sind von den Verhältnissen der poliklinischen und Armenpraxis völlig abgekommen. Nun zu den letzteren!

Ebenso hoch, wie ich die Chancen für die Erhaltung eines hereditär-luetischen Kindes bei rationeller Anwendung einer modernen künstlichen Ernährungsmethode in der besseren Privatpraxis taxire, ebenso niedrig schätze ich dieselben in der poliklinischen Praxis für jene Familien, bei welchen nicht einmal jenes geringe Mass von Ernährungshygiene aufgebracht werden kann, welches vorhin als methodisches Ernährungsprogramm für unser Institutsmaterial vorgeführt wurde. In solchen Fällen rathe ich dann doch, das Kind der Mutter an die Brust zu legen, weil ich mir sage: Das Kind kann dabei erhalten bleiben und die Mutter ist denn doch mit sehr viel Wahrscheinlichkeit durch die Colles'sche Immunität vor Infection geschützt. Hier muss man eben die geringe Möglichkeit einer syphilitischen Infection der Mutter mit in Kauf nehmen, um das Kind durchzubringen.

In dieser Weise glaube ich allen Verhältnissen gerecht geworden zu sein und resumire daher kurz:

Dort, wo Garantien für die rationelle Durchführung eines künstlichen Ernährungsprogrammes geboten sind, möge man das hereditär-syphilitische Kind einer syphilisfreien Primipara künstlich ernähren, wo solche Garantien fehlen, bleibt nichts Anderes übrig, als das Kind an die Brust der eigenen Mutter anzulegen.

Nun noch eine kurze, vielleicht mehr akademische Erörterung!

Wer jede Mutter eines hereditär-syphilitischen Kindes eo ipso für syphilitisch hält, der wird solch' eine Frau folgerichtig sofort nach der Geburt eines luetischen Kindes antisyphilitisch behandeln wollen, vielleicht auch gerade mit besonderer Vorliebe während der Lactation, von der Voraussetzung ausgehend, dass die Mercurialisirung der Mutter auf dem Wege der Lactation auch dem Kinde zugute kommt.

Ich aber, der ich solche Frauen nur für immun, nicht aber für latent syphilitisch halte, bin ganz anderer Anschauung: Eine Mutter, welche ein hereditär-syphilitisches Kind geboren hat, selbst aber einer Contactinfection entgangen ist und auch nie manifeste Syphilissymptome gezeigt hat, darf während der Lactation keinesfalls mercurialisirt werden. Denn es ist klar, dass durch die Quecksilbertherapie ihre von der syphilitischen Frucht herstammende Immunität eher abgeschwächt, als verstärkt werden kann. Die Immunität eines syphilitisch inficirt gewesenen Individuums gegen Neuinfection erlischt doch bekanntlich am raschesten infolge energischer Mercurialtherapie. So muss es sich daher auch mit der Unempfänglichkeit für das Syphiliscontagium verhalten, welche die Mutter von dem spermatisch inficirten Fötus per vias placentares her acquirirt hat. Behandeln wir daher eine solche Mutter während der Lactation, so bringen wir sie vielleicht um ihre Immunität, welche sie doch nothwendig braucht, um nicht von ihrer ex patre syphilitischen Nachkommenschaft angesteckt zu werden.

Mein Rath geht daher dahin: Eine Frau, von der man nichts Anderes weiss, als dass sie ein oder mehrere hereditär-syphilitische Kinder zur Welt gebracht hat, welche selbst aber frei von Syphilissymptomen ist, lasse man vollkommen in Ruhe, will sagen, ohne jede Therapie. Man behandle sie nicht mercuriell, wohl aber das Kind, wenn es Symptome der Syphilis zeigt. Handelt es sich um eine Erstgeburt, dann ist es immerhin noch eine riskante Sache, das Kind von der Mutter stillen zu lassen. Denn bei Erstgeschwängerten ist, wie wir gesehen haben, ein Fehlschlagen der Colles'schen Immunität viel eher zu erwarten, als bei Mehrgeschwängerten (selbstverständlich von syphilitischen Vätern). Handelt es sich um eine Mehrgebärende, welche nach ein- oder mehrmaliger Entbindung von hereditär-syphilitischen Kindern neuerdings ein syphilitisches Kind zur Welt gebracht hat, dann kann man das Kind getrost an die Mutterbrust legen. In jedem Falle aber nehme man den Vater in energische Behandlung, um eine eventuelle spätere Nachkommenschaft vor dem Lose der angeborenen Syphilis zu schützen.

* * *

Zum Schlusse wollen wir uns noch in aller Kürze mit den hygienischen Postulaten befassen, welche für die diametral entgegengesetzte Situation zu der Combination „gesunde Mutter und hereditär-syphilitisches Kind" in Anwendung zu bringen sind. Mit anderen Worten, es muss die Frage beantwortet werden: Was hat zu geschehen, wenn eine recent syphilitische Frau mit einem gesunden Kinde niederkommt?

Das Gesetz von Profeta vindicirt dem Sprössling einer syphilitischen Mutter Immunität gegen syphilitische Infection und der Ehrlich'sche Ammenversuch[1]) hat uns gelehrt, dass die angeborene Immunität der Jungen hochimmunisirter Mutterthiere durch die Säugung an der Mutterbrust noch erhöht wird. Das syphilisfreie Kind einer syphilitischen Mutter hat also von Haus aus nur eine sehr geringe Chance, in den ersten Monaten seines Lebens syphilitisch inficirt zu werden, selbst wenn es an der Mutterbrust genährt wird. Aber selbst ohne mich durch die Profeta'sche Immunität, welche eine sehr variable Grösse ist, und von welcher es auch Ausnahmen gibt, und die Ehrlich'schen Thierversuche präoccupiren zu lassen, muss ich, ganz abgesehen von den erwähnten Momenten, aus Gründen, welche in der Natur der Sache selbst gelegen sind, zu dem Resultate kommen: Das bei der Geburt gesund erscheinende Kind einer syphilitischen Mutter kann von der eigenen Mutter gestillt werden.

Meine Gründe sind, abgesehen von der Profeta'schen Immunität, die folgenden:

1. Selbst wenn das Kind einer syphilitischen Frau gesund zur Welt gekommen ist, weiss doch Niemand, ob das Kind nicht doch binnen Kurzem von Manifestationen der hereditären Syphilis ergriffen werden wird. Sollte diese Eventualität bevorstehen, dann kann, wenn das Kind an der Mutterbrust gesäugt wird, die Syphilis der Mutter nichts dem Kinde und die des Kindes nichts der Mutter anhaben.

2. Die Gefahr, welcher das syphilisfreie und syphilisfrei bleibende Kind einer luetischen Mutter durch das Saugen an der Brust derselben ausgesetzt ist, steht in gar keinem Vergleiche zu jener, der sich die gesunde Mutter eines hereditär-luetischen Kindes unter denselben Modalitäten exponirt. Das hereditär-syphilitische Kind kann die gesunde Mutter beim Saugacte durch sein Nasensecret oder durch virulente Mundaffecte an den Brustwarzen inficiren; die syphilitische Mutter ist aber fast ausnahmslos frei von inficirenden Producten an den Brustdrüsen oder Brustwarzen und kann beim Saugacte daher nur schwer das Kind vermittelst ihrer Brust anstecken.

3. Die Infectionsgefahren für das syphilisfreie Kind einer syphilitischen Mutter sind nicht im Acte des Nährens gelegen, wie dies für die gesunde Mutter eines spermatisch-syphilitischen Kindes der Fall ist. Die wesentlichsten Ansteckungsgelegenheiten ergeben sich hier aus den bei der Pflege und Wartung, bei Liebkosungen u. dgl. m. vor sich gehen-

---

[1]) Ehrlich: Ueber Immunität durch Vererbung und Säugung. Zeitschr. für Hyg. und Infectionskr. 1892, XII.

den Manipulationen, welche seitens der syphilitischen Mutter vorgenommen werden. Diese sind aber für das Kind dadurch kaum verkleinert, dass es nicht an der Mutterbrust genährt wird.

4. Da es doch absolut nicht zu bestimmen ist, wie lange bei der syphilitischen Frau — ganz absolut genommen — die Ansteckungsfähigkeit ihrer recenten Syphilis dauern wird, ist eine vollkommene Entfernung des Kindes von der Mutter in den ersten Lebensmonaten auch ganz zwecklos, selbst wenn sie durchführbar wäre. Denn es könnte, wenn die Profeta'sche Immunität beim Kinde dann erloschen wäre, auch noch später von seiner Mutter inficirt werden.

5. Die Gefahr, von der Mutter angesteckt zu werden, ist daher für das syphilisfreie Kind, selbst wenn es durch die Profeta'sche Immunität nicht geschützt wäre, nicht grösser, wenn es an der Mutterbrust trinkt, als wenn es von einer Amme oder künstlich genährt wird.

Mein Rath geht daher dahin:

Ist die Mutter syphilitisch, das Kind aber gesund, dann nehme die Mutter ihr Kind, wenn es sonst möglich ist, stets an die eigene Brust. Dabei soll die Mutter mercurialisirt werden und durch peinlichste Sorgfalt, insbesondere durch Unterlassung aller Liebkosungsarten, die Uebertragungsmöglichkeit ihrer Lues für das Kind auf das geringste Mass zu reduciren trachten.

Kann die syphilitische Mutter nicht stillen, dann steht nichts im Wege, für das gesunde Kind eine Amme aufzunehmen. Dabei sind bezüglich einer eventuellen Syphiliseruption beim Kinde alle auch schon früher angegebenen Vorsichtsmassregeln der Amme gegenüber einzuhalten.

Schlusssätze.

Hiemit wäre ich am Schlusse meiner Auseinandersetzungen angelangt, und es erübrigt nur noch, ein Resumé über meinen Standpunkt den aufgerollten Fragen gegenüber zu liefern. Es lautet:

1. Gesunde Frauen, welche von syphilitischen Männern geschwängert worden sind, können syphilitische Kinder zur Welt bringen, dabei aber zeitlebens frei von Syphilis bleiben.

2. Frauen, welche mit ex patre syphilitischen Früchten schwanger gingen, selbst aber einer Contactinfection seitens des Zeugers entgangen sind, gewinnen durch die Gravidität mit solchen Früchten einen gewissen, allerdings sehr variablen Grad von Immunität gegen Syphilis, welcher die Grundlage für die Aufstellung des sog Colles'schen Gesetzes geliefert hat.

3. Die Colles'sche Immunität der Mütter ist die Folge des Uebertrittes immunisirender Substanzen vom spermatisch inficirten Fötus auf die gesunde Mutter und darum keine absolute.

4. Die Ausnahmen von der Colles'schen Regel betreffen Frauen, welchen, aus nicht immer klar zu übersehenden Gründen, eine nur ungenügende Menge von Immunstoffen während der Gravidität einverleibt wurde, oder bei welchen die zum Zustandekommen der Immunität mit nothwendige biologische Gewebsthätigkeit ausgeblieben ist.

5. Eine Retroinfection der Mutter seitens eines spermatisch inficirten Fötus, der sog. Choc en retour, ist, in welcher Form immer er auch angenommen wurde (Syphilis par conception, Tertiarisme d'emblée) klinisch unbewiesen und unbeweisbar, des Weiteren aber auch theoretisch nur schwer zu begründen.

6. Die Finger'sche Hypothese von der Toxinnatur der Tertiärsyphilis und des kryptogenetischen Tertiarismus

der Mütter ist unvereinbar mit den Grundlagen der Colles'schen Immunität und steht im Widerspruch mit der pathologischen Anatomie und Klinik der congenitalen Frühsyphilis

7. Hereditär-syphilitische Kinder syphilisfreier Erstentbundener sollen, wenn nur halbwegs genügende Garantien für ihre Erhaltung bei künstlicher Ernährung vorliegen, nicht von den eigenen Müttern gestillt, sondern künstlich ernährt werden; handelt es sich um spermatisch inficirte Früchte Mehrentbundener, dann kann man getrost zur Ernährung an der Mutterbrust schreiten.

II. Abschnitt.

Die diffuse hereditär-syphilitische Haut-Infiltration der Säuglinge.

Vorbemerkungen.

Der vorliegende Abschnitt meiner „Studien über die hereditäre Syphilis“ baut sich auf der allen Syphilidologen und Pädiatern wohlbekannten Thatsache auf, dass an der Haut hereditär-syphilitischer Säuglinge sehr häufig eigenartige, über grössere Hautregionen flächenhaft ausgebreitete, zum Theil glatt erscheinende, zum Theil schuppende oder mit Blasen besetzte oder erodirte Exantheme vorkommen, welche mit den bei der acquirirten Lues zu beobachtenden Syphiliden in klinischer Beziehung nur geringe Analogie besitzen. Diese flächenhaft ausgebreiteten Exantheme, welche wir, einem Vorgange Kassowitz' folgend, aus Gründen, welche noch später auseinandergesetzt werden sollen, mit dem in der Ueberschrift ersichtlich gemachten Terminus „diffuse hereditär-syphilitische Hautinfiltrationen“ bezeichnen wollen, sind bisher trotz ihrer grossen Häufigkeit noch nicht in eingehender Weise studirt worden. So hat auch diese meine Arbeit, wie noch später aus einer kleinen historischen Skizze hervorgehen wird, nur eine verschwindend kleine Zahl von Vorgängerinnen, ja ich habe eigentlich nur eine einzige, von Madier-Champvermeil in Paris publicirte, ausfindig machen können, welche sich mit dem hier zur Abhandlung gelangenden Thema eingehender befasst.

Die in Frage stehenden Exanthemformen kann man gelegentlich wohl an jeder beliebigen Körperregion des hereditär-syphilitischen Säuglings, geringe Ausnahmen abgerechnet, antreffen; am bekanntesten dürfte aber jene Erscheinungsform derselben sein, welche an den Fusssohlen und Handtellern hereditär-syphilitischer Säuglinge vorkommt und vielfach fälschlich mit dem in der Terminologie der acquirirten Lues üblichen Namen „Psoriasis plantaris et palmaris (scil. heredosyphilitica)“ belegt worden ist. Durch den Hinweis auf diese besonders wichtige und den meisten Aerzten wohlbekannte Exanthemform der hereditären Syphilis, welche zugleich die häufigste und diagnostisch werthvollste Type der uns hier beschäftigenden Dermatose darstellt, glaube ich den Leser jetzt schon, in den allerersten Zeilen meiner diesbezüglichen Abhandlung, besser als durch lange Schilderungen orientirt zu haben.

Es verdient schon in der Einleitung hervorgehoben zu werden, dass die diffusen, flächenhaften Hautinfiltrationen zu den allerhäufigsten

und frühzeitigsten cutanen Manifestationen der Hereditärsyphilis gehören und, wenn sie in den ersten Lebenswochen des Säuglings angetroffen werden, immer sozusagen ein Theilsymptom des ersten Exanthemausbruches der hereditären Syphilis bilden.

Erste Vorbedingung für das Zustandekommen einer diffusen hereditär-syphilitischen Hautinfiltration ist daher zunächst — und daran muss festgehalten werden —, dass der betreffende Säugling sich im Eruptionsstadium der Syphilis befindet; ja wir haben sehr häufig gefunden, dass das Auftreten einer diffusen erythematösen, flächenhaften Hautaffection an den Fusssohlen oder am Kinne das erste Zeichen der cutanen Eruption bei der Hereditärsyphilis war, und dass erst, nachdem sich flächenhafte Infiltrate an verschiedenen Körperregionen gebildet hatten, solitäre Efflorescenzen an anderen Hautparthien in Form von papulösen oder maculösen Morphen in Erscheinung traten.

Diese diffusen Hautinfiltrationen sind für mich immer bei weitem die interessantesten cutanen Manifestationsformen der hereditären Frühsyphilis gewesen, weil sie nach meiner Ueberzeugung diejenigen Hautveränderungen darstellen, welche dem syphiliskranken Kinde erst recht das charakteristische Gepräge der Hereditärsyphilis verleihen und die Differentialdiagnose der Hereditärsyphilis auch ohne Anamnese und ohne anderweitige Symptomenreihen, der acquirirten Syphilis gegenüber, erlauben. Davon wird noch die Rede sein.

Ich gehe nun daran, an der Hand eines seit 15 Jahren fortgesetzten klinischen Studiums über diesen Gegenstand, und gestützt auf ein grosses Material, alle zu diesem Thema in Beziehung stehenden nosologischen Momente genauestens zu erörtern.

Vor allem Anderen wird es sich zunächst hauptsächlich darum handeln, zu eruiren, wie häufig und in welchen Lebensperioden des Säuglingsalters die in Rede stehende Dermatose bei den hereditär-syphilitischen Säuglingen angetroffen wird. Wir werden des ferneren festzustellen trachten, ob die in Rede stehende Affection sich allerwärts an der Haut des hereditär-syphilitischen Säuglings etabliren kann, ob nicht etwa gewisse Prädilectionsstellen für die Affection existiren; wenn dies der Fall ist, in welchem Häufigkeitsverhältnisse solche Prädilectionsformen zu constatiren sind und wie die localisatorische Bevorzugung gewisser Körperregionen klinisch und anatomisch erklärt werden kann. Erst dann können wir weiter schreiten, die klinischen und anatomischen Details der Affection erörtern und uns zum Schlusse fragen, welche diagnostische und prognostische Bedeutung der hier abzuhandelnden Hautaffection der hereditär-syphilitischen Kinder beizumessen ist.

Erstes Capitel.

Statistik der diffusen hereditär-syphilitischen Haut-Infiltrationen auf Grund des eigenen Beobachtungsmateriales.

Allgemeine Angaben. — Häufigkeit der einzelnen Localisationsformen. — Verhältnis der Dermatose zu den einzelnen Lebensabschnitten der Säuglingsperiode. — Zeitpunkt des frühesten Auftretens der diffusen hereditär-syphilitischen Hautinfiltrationen. — Zeitpunkt der grössten Frequenz. — Häufigste Entstehungszeit der diffusen hereditär-syphilitischen Hautinfiltrationen. — Erstes Auftreten der Dermatose bei hereditär-syphilitischen Kindern. — Statistik der diffusen Plantar- und Palmaraffectionen. — Statistik der diffusen Affectionen der Gesichts- und Kopfhaut. — Statistik der diffusen Hautaffectionen der unteren Körperhälfte. — Hauptfrequenz aller Morphen in der siebenten Lebenswoche des Säuglings. — Vier Tabellen.

Die ersten Punkte unseres Programms können nur unter Zuhilfenahme statistischer Untersuchungen über das Vorkommen der diffusen hereditär-syphilitischen Hautinfiltration beantwortet worden. In dieser Hinsicht verfüge ich, wie ich wohl, ohne mich einer Uebertreibung schuldig zu machen, ruhig behaupten kann, über ein selten grosses, gründlich gesichtetes Beobachtungsmaterial. Dasselbe umfasst nämlich 351 sicher stehende Fälle von hereditärer Frühsyphilis, welche zum Theile von Kassowitz (Fall 1—156), zum Theile von mir (Fall 157—351) in unserer Anstalt protokollarisch aufgenommen worden sind. Herrn Prof. Kassowitz, welcher mir die von ihm verfassten Krankengeschichten der ersten 156 Fälle zur vollständig freien Verfügung gestellt hat, sei für diese seine Bereitwilligkeit hiemit mein wärmster Dank abgestattet.

Wenn wir von diesen 351 Fällen hereditärer Syphilis 10 Fälle abrechnen, welche zur Zeit der ersten Untersuchung in unserer Anstalt das erste Lebensjahr bereits zurückgelegt hatten, verbleiben uns 341 Kinder des ersten Lebensjahres, deren Krankengeschichten dem klinischen

Theile dieser Arbeit zu Grunde liegen.[1]) Von diesen 341 Säuglingen zeigten **224**, id est **65·7** Procent die diffuse flächenhafte Hautinfiltration an einer oder gleichzeitig an mehreren Körperregionen. Dies vorausgeschickt mache ich gleich jetzt die Bemerkung, dass die Ergebnisse der statistischen Studien, welche an dem erwähnten Materiale von mir angestellt wurden, sich in vier beigegebenen Tabellen zusammengestellt finden, welche am Ende dieses Capitels angeschlossen erscheinen. In den nachfolgenden Absätzen sollen dieselben textlich erläutert werden.

Um sich über die Häufigkeitsscala der einzelnen Localisationsformen der diffusen hereditär-syphilitischen Hautinfiltration zu orientiren, betrachte man zunächst die Schlussziffern der Tabelle IV. Hier zeigt sich, dass bei den 224 Fällen von diffuser hereditär-syphilitischer Hautinfiltration, welche von uns protokollirt worden sind, **198**mal (88·4 Procent) die Fusssohlen diffus erkrankt waren. Dann folgten die Hohlhände mit der absoluten Ziffer **116** (i. e. 58·3% der Infiltrationsfälle) ferner das Gesicht und der behaarte Kopf zusammen mit der Zahl **94** (= 47·2%), während eine diffuse Erkrankung, welche sich über grössere Hautstrecken der unteren Körperhälfte (Nates, Ober- und Unterschenkel) erstreckte, **33**mal (= 16·6%) gesehen wurde.

Es hat sich also herausgestellt, dass die diffusen hereditär-syphilitischen Erkrankungen der Fusssohlenhaut in der Häufigkeitsscala den Vorrang unter allen diffusen Infiltrationen einnehmen, und dass Hohlhände, Gesichts- und Kopfhaut, ferner Nates, Ober- und Unterschenkelregion rücksichtlich ihrer Frequenz in der angegebenen Reihenfolge der Fusssohlenerkrankung folgen.

Nachdem wir so durch die statistische Analyse unseres Materiales gefunden haben, in welcher Häufigkeitsscala die einzelnen Körperregionen des Säuglings von der diffusen hereditär-syphilitischen Hautinfiltration befallen werden, wenden wir uns dazu, das Verhältnis der Erkrankungsfrequenz an dieser Dermatose zu den einzelnen Lebensabschnitten des Säuglings zu studiren. Da wir aber schon wissen, dass die Affection der Fusssohlen im Vordergrunde der erhobenen statistischen Daten steht, so werden sich die Ziffern, um welche es sich nunmehr handeln kann, in erster Linie auch auf die diffuse Plantarerkrankung ohne jede Aenderung beziehen lassen können. Da finden wir nun, wenn wir die einzelnen Lebensquartale,

[1]) Die Zusammenstellung des für diese Untersuchungsreihe bestimmten Materiales wurde Mai 1896 abgeschlossen. Alle später in meinem Ambulatorium erschienenen Fälle von congenitaler Säuglingssyphilis erscheinen hier nicht mehr berücksichtigt.

in welchen die beobachteten Kinder zur Zeit der ersten Untersuchung gestanden haben, in Betracht ziehen, folgende interessante Erscheinungen (Tabelle III):

Die ersten zwei Quartale sind ganz besonders reich mit diffusen hereditär-syphilitischen Haut-Infiltrationsformen bedacht. Die höchsten absoluten Zahlen finden sich im ersten Quartal, welches in unserem Material das überwiegende Contingent an hereditär-syphilitischen Säuglingen überhaupt gestellt hat. Denn von den 341 verwertheten hereditär-syphilitischen Säuglingen entfallen 227, also etwa 2 Drittel, auf das erste Lebensvierteljahr. Unter diesen 227 hereditär-syphilitischen Kindern des ersten Lebensquartales finden sich nun 159 mit diffuser syphilitischer Hautinfiltration behaftete, was einem Percentsatze von 70% gleichkommt. Im zweiten Lebensquartale finden wir 43 unter 60 Kindern (= 71·6%) von dieser Erkrankungsform befallen. Im dritten und vierten Quartale, welche durch 33, resp. 21 Kinder vertreten waren, erschienen 14, beziehungsweise 8 (= 42·4% und 38%) mit diffus erkrankten Hautpartien.

Demnach zeigt sich, wenn wir nach Quartalen rechnen, der Höhepunkt der absoluten Frequenz der uns beschäftigenden Dermatose im ersten Vierteljahre des Säuglingslebens. Die percentuelle Frequenz wird jedoch im zweiten Lebensquartale um ein geringes übertroffen (71·6% gegen 70%), so dass der Höhepunkt der relativen Häufigkeit der uns beschäftigenden hereditär-syphilitischen Dermatose eigentlich im zweiten Lebensquartale gelegen ist. Von da ab bis zum Schlusse des ersten Lebensjahres nimmt sowohl die absolute als auch die relative Frequenz der diffusen hereditär-syphilitischen Infiltrationen immer mehr ab.

Da die beiden ersten Lebensquartale, wie aus Tabele III hervorgeht, ganz besonders häufig von der in Rede stehenden Affection ergriffen erscheinen, so habe ich zunächst, um festzustellen, in welchem Momente des Säuglingsalters — wenn dieser Ausdruck gestattet ist — die uns beschäftigende Affection zum ersten Male auftritt, die Erkrankungsfälle, welche in den ersten beiden Lebensvierteljahren beobachtet wurden, nach Lebenswochen geordnet und, wie aus Tabelle I hervorgeht, zunächst nun gefunden, dass in der ersten Lebenswoche kein einzigesmal die diffuse Infiltration beobachtet wurde, obwohl wir acht hereditär-syphilitische Kinder dieser frühen Lebensperiode in unseren Protokollen verzeichnet haben. Daraus geht nun hervor, dass die diffuse syphilitische Hautinfiltration, soweit unsere Untersuchungen Aufschluss zu geben in der Lage sind, niemals angeboren ist.

Anders ausgedrückt heisst das auch: die Kinder brachten diese eigenartige flächenhafte syphilitische Dermatose niemals mit auf die Welt, vielmehr entwickelte sich dieselbe immer erst im extrauterinen Leben der Frucht, ganz im Gegensatze zu dem Blasensyphilide, welches wir, gleich anderen Beobachtern, des Oefteren angeboren und in den ersten Lebenstagen gesehen haben. Auch in der zweiten Lebenswoche finden wir diffus infiltrirte Hautparthien bei luetischen Kindern nur sehr selten, denn unter acht Fällen der zweiten Lebenswoche wurde dieses Symptom nur 2mal (= 25%) beobachtet. In der dritten Woche fand es sich schon häufiger, nämlich unter 12 Fällen 6mal, also in 50 Percent der diesem Lebensabschnitte angehörigen Fälle. Von dem Eintritte der vierten Woche angefangen wird nun die diffuse syphilitische Hautinfiltration der Säuglinge ein immer häufiger zu beobachtendes Vorkommnis. Ihr percentuelles Verhältnis erreicht den Höhepunkt zwischen der achten und zehnten Lebenswoche, in welcher Lebensperiode wir Verhältniszahlen von 87, 88 und 84 Percent zu constatiren Gelegenheit hatten. Bis zum Ende des ersten Lebensquartales sinkt dann die Häufigkeit der diffusen hereditär-syphilitischen Hautinfiltration der Säuglinge wieder um ein Geringes — bis zu 70% —, um sich bis zum Schlusse des zweiten Lebensquartales etwa auf derselben Höhe zu erhalten.

Strenge genommen fällt daher die grösste Frequenz des in Rede stehenden diffusen Syphilides der Säuglinge wohl in das erste Lebensvierteljahr und bezieht sich hier vornehmlich auf den zweiten und dritten Monat des Säuglingslebens. Nur aus dem Grunde, weil die ersten drei Lebenswochen überhaupt geringe absolute Erkrankungsziffern an der uns beschäftigenden Affection zeigen, wird der bezügliche Gesammtdurchschnitt aus dem ersten Lebensvierteljahre ein wenig geringer als der des zweiten, wie sich das aus den Durchschnittszahlen 70% und 71·6% ergibt. (Siehe Tabelle III.)

Geht man nun, die einzelnen Lebensmonate gesondert durch (Tabelle II), so zeigt sich, dass der zweite Monat derjenige ist, welcher mit der Ziffer 81·1% (73 Fälle von diffuser syphilitischer Hautinfiltration unter 90 hereditär-syphilitischen Kindern) die grösste absolute und percentuelle Frequenz aufweist. Der 3., 4. und 5. Lebensmonat liefert noch immer sehr respectable Verhältniszahlen von über 70%. Von da an nimmt in unserem Beobachtungsmateriale die Frequenz der diffusen syphilitischen Dermatose bedeutend ab.

Da das Gros unserer Beobachtungen über Säuglingssyphilis Kinder betrifft, welche in ihren ersten Lebensmonaten zur Aufnahme in unsere Anstalt gelangten, und sicher hereditär-syphilitische Kinder, welche

jenseits des fünften Lebensmonates zur ersten Untersuchung gebracht wurden, sich nur mehr in geringer Zahl finden, so kommt — bei den geringen absoluten Zahlen von Beobachtungen an hereditär-syphilitischen Kindern dieser späteren Lebensmonate — den entsprechenden Verhältniszahlen nur ein sehr geringer Wert mehr zu. Wenn beispielsweise unter vier im 12. Lebensmonate stehenden Kindern zwei als mit diffuser syphilitischer Infiltration behaftet erkannt worden waren, was einem Percentsatze von 50% entspricht, so ist diese hohe Verhältniszahl von 50% lediglich ein Spiel des Zufalles, weil bei einer geringen absoluten Menge von Beobachtungen jeder einzelne Fall schon an und für sich eine hohe Percentzahl — hier sogar 25% — involvirt.

Des Ferneren ist noch in Erwägung zu ziehen, dass, wenn ein hereditär-syphilitisches Kind in einem späteren Lebensmonate mit diffuser Infiltration zur Beobachtung kam, dieser Process schon Monate lang vorher bestanden haben konnte. Daher haben die Percentzahlen, welche sich auf ältere, mit diffusen hereditär-syphilitischen Hautinfiltrationen behaftete Säuglinge beziehen, nicht den Wert für die Beurtheilung des Verhältnisses zwischen Alter des Kindes und diffuser hereditär-syphilitischer Dermatose, welcher jenen Zahlen zukommt, die wir bezüglich der ersten Lebenswochen und Monate haben feststellen können.

Aus einer combinirten Betrachtung der Tabellen I und II ersehen wir nun ein Weiteres. Die absolute Frequenz der diffusen hereditär-syphilitischen Hautinfiltrationen steigt von der zweiten Lebenswoche angefangen bis zum 3. Lebensmonate wellenförmig an und fällt dann bis zum Schlusse des Säuglingsalters jäh hinab.

Wir finden in der ersten Lebenswoche noch keinen einzigen Fall, in der zweiten 2, in der dritten 6, in der vierten 11, in der fünften 15 Fälle. Der erste Gesammtmonat zeigt 34, der zweite 73 — den Höhepunkt — der dritte 52, der vierte 23, der fünfte 13, der sechste 7, der siebente 7 Fälle, und daran schliessen sich die übrigen Monate mit 5, 4, 5, 4, 1, 2 Einzelfällen.

Die Anzahl der mit diffuser Hautinfiltration behafteten Fälle von Hereditärsyphilis steigt im zweiten Lebensmonate rasch auf die Zahl 73, erhält sich im dritten Monate noch auf einer bedeutenden Höhe (52 Fälle) und fällt dann in den späteren Lebensmonaten rasch auf ganz niedrige Ziffern hinunter. Aus diesem Umstande lässt sich wohl mit Recht der Schluss ableiten, dass die in den späteren Lebensmonaten zur Beobachtung gelangenden Fälle der in Rede stehenden hereditär-syphilitischen Dermatose in der Mehrzahl nur als Ausläufer solcher anzusehen sind, welche in den ersten Lebensmonaten manifest gewesen waren. In ganz vereinzelten Fällen mag wohl auch Recidive einer bereits erloschen

gewesenen hereditären Cutansyphilis vorgelegen sein, wie auch noch aus dem klinischen Theil dieser Studie zu entnehmen sein wird.

Im Grossen und Ganzen geht daher aus unserer Statistik hervor, dass die in Rede stehende diffuse Hauterkrankung nicht mit auf die Welt gebracht wird, dass sie auch in den zwei ersten Lebenswochen nur selten in Erscheinung tritt, dass sie des Ferneren von der vierten Lebenswoche angefangen schon häufiger beobachtet wird, den Höhepunkt der Frequenz im zweiten und dritten Lebensmonate zeigt, und dass sie endlich nach vollendetem ersten Lebenshalbjahre nur mehr sehr selten, nach vollstrecktem ersten Lebensjahre aber so gut wie gar nicht mehr vorkommt.[1])

Man ersieht weiters ohne Mühe aus den gemachten Angaben, dass die grösste Frequenz des diffusen flächenhaften Syphilides der Säuglinge in jene Altersperiode des Säuglings fällt, in welcher auch die anders gearteten hereditär-syphilitischen Frühexantheme am häufigsten vorkommen. In der That findet man auch ganz gewöhnlich diffuse flächenhaft ausgebreitete Syphilide, mit solitären luetischen Efflorescenzen vergesellschaftet, an der Haut des hereditär-luetischen Säuglings zur Ansicht vorliegend.

Bei der Beurtheilung der von uns vorgelegten statistischen Angaben wäre folgender Umstand noch besonders zu berücksichtigen: Die Altersangaben bezüglich der von uns beobachteten Fälle von diffuser hereditär-syphilitischer Hautinfiltration decken sich nicht vollkommen mit der Epoche des ersten Auftretens der besagten Affectionen bei den befallenen Kindern. Es ist stets in Rechnung zu ziehen, dass die Entwicklung und Ausbildung des diffusen Erkrankungsprocesses an der Haut des hereditär-luetischen Säuglings einer mindestens nach mehreren Tagen zählenden Zeitepoche bedarf. Des Ferneren ist in Erwägung zu ziehen, dass eine diffuse hereditär-luetische Plantar-, Palmar- oder Gesichtshauterkrankung Tage und Wochen lang schon bestanden haben kann, bevor das betreffende, von der Affection befallene Kind uns zur Ansicht gebracht wurde. Unsere Zahlen besagen daher im Wesentlichen

[1]) Es soll nicht unerwähnt bleiben, dass auch noch im dreizehnten Lebensmonate unter 5 Fällen einmal die in Rede stehende Dermatose gesehen wurde. Ich habe diese fünf an der Grenze des ersten Lebensjahres stehenden Syphilisfälle, weil eben einer von ihnen die diffuse hereditär-syphilitische Hautinfiltration zeigte, in den Bereich meiner statistischen Untersuchungen noch mit einzubeziehen für nöthig erachtet. Der Fehler, welchen ich daher durch Aufstellung des Satzes, dass jenseits des ersten Lebensjahres kein einziger Fall der fraglichen Affection mehr beobachtet wurde, beging, wird vernachlässigt werden können.

nichts Anderes, als dass von so und so viel zur Behandlung überbrachten hereditär-luetischen Säuglingen so und so viel am Tage der ersten Untersuchung diffus infiltrirte Hautpartien gezeigt haben. Will man diese Zahlen zur Beurtheilung der Entstehungszeit der diffusen Infiltrationen verwenden, so muss man von den jeweiligen Altersangaben immer etwas zurückrechnen. Zumal in jenen Fällen, welche sich unter Entwicklung reichlicher Schuppen-, Borken- oder Geschwürsbildungen bei der ersten Untersuchung zeigten, musste erfahrungsgemäss immer bereits ein mehrwöchentlicher Zeitraum verstrichen gewesen sein, welcher zwischen dem ersten Auftreten der diffusen Erkrankung und dem Zustande der Haut bei der Vorstellung in unserer Anstalt gelegen war. Unsere Erfahrung lehrt uns, dass in Fällen der letzterwähnten Art stets eine mildere Erscheinungsform des flächenhaften diffusen Syphilides längere Zeit vorher bestanden haben muss. Sohin ist es nothwendig, in Fällen mit schwereren Infiltrationsformen die Entstehung der Dermatose viele, viele Wochen hinter jene Lebensperiode des Säuglings zurück zu verlegen, in welcher sich das Kind zur Zeit der ersten Feststellung seiner diffusen Hautaffection in unserer Anstalt befunden hat.

Man bedenke des Weiteren noch, dass eine grosse Anzahl der von uns protokollirten hereditär-luetischen Säuglinge erwiesener Massen überhaupt erst Wochen und Monate lang nach dem Manifestwerden ihrer Erbsyphilis der Untersuchung zugeführt wurden — es gilt dies besonders von den jenseits des ersten Lebenssemesters stehenden Kindern unserer tabellarischen Zusammenfassung — und man wird zu dem Resultate kommen, dass die Periode des Säuglingsalters, in welcher das diffuse flächenhafte Syphilid der Säuglinge zur Eruption gelangt, nicht aus den in den Tabellen ausgesprochenen Zahlenreihen ohneweiters zu eruiren ist. Der Zeitraum, in welchem die Affection am häufigsten entsteht, lässt sich, wenn man all' die vorerwähnten Factoren in Erwägung zieht, viel mehr einengen, als das in den Tabellen selbst zum Ausdrucke gekommen ist, und mit Fug und Recht in den zwischen dritter und zehnter Lebenswoche situirten Lebensabschnitt zurückverlegen.

Nun Einiges über die Häufigkeit des Befallenwerdens der verschiedenen Körperregionen, also über die Localisation des in Rede stehenden diffusen Syphilides (siehe Tabelle IV).

Es wurde bereits darauf hingewiesen, dass die flächenhafte Fusssohlenerkrankung weitaus die häufigste Form der diffusen syphilitischen Hautinfiltration der Säuglinge darstellt. In 88·4% aller Infiltrationsfälle, nämlich 198mal unter 224 Fällen war sie zu finden und bei 58·1% aller hereditär-syphilitischen Säuglinge unseres Materiales (198 von 341) wurde

sie constatirt (vgl. Tabelle IV). Die Zahl 116 für die diffuse Palmarsyphilis zeigt, dass die Hohlhände schon viel seltener diffus erkrankt befunden werden, wobei jedoch zu bemerken wäre, dass diffuse Palmarsyphilis ohne die gleichnamige plantare Affection nie gesehen wurde, nicht aber umgekehrt, so dass die 116 Fälle von Palmaraffection stets mit Fusssohlenerkrankung vergesellschaftet waren. Die Differenz zwischen der Ziffer 198 (der Anzahl der diffusen Fusssohlenerkrankungen) und der Zahl 116 (= 82) zeigt die Zahl derjenigen Fälle an, bei welchen die Fusssohlen diffus infiltrirt, die Palmae manus jedoch frei von flächenhafter diffuser Hauterkrankung befunden worden waren. Die Handtellererkrankung betraf somit 34% des Gesammtmateriales und 58·3% der Fälle mit diffuser hereditär-syphilitischer Hautinfiltration.

Verbleiben wir weiter noch einige Augenblicke bei den statistischen Daten, welche sich auf die Plantarerkrankung beziehen. Wir sehen, dass sie nicht blos diejenige diffuse hereditär-syphilitische Erkrankungsform darstellt, welche am häufigsten, sondern auch die, welche am frühzeitigsten beim hereditär-syphilitischen Säugling in Erscheinung tritt. Sie war in unserem Materiale bereits zweimal bei luetischen Kindern in der zweiten Lebenswoche zu erkennen. In dieser frühen Lebensperiode haben wir noch keine andere Hautregion von dieser Affection ergriffen gefunden.

In der dritten Lebenswoche zählten wir schon 6, in der vierten bereits 10, in der fünften schon 15 Vertreter, während die Palmarerkrankung sich in unserem Materiale in den ersten Lebenswochen gar nicht, in der vierten einmal und in der fünften viermal vorfand.

Sehr interessant ist es, sich über die Altersverhältnisse der hereditär-syphilitischen Säuglinge zu orientiren, deren Gesichtshaut von der diffusen Erkrankung befallen war.[1] Wir fanden in den ersten zwei Lebenswochen kein einziges Mal eine infiltrirte Gesichtshaut, trotzdem — wie schon erwähnt wurde — die Gesammtzahl der in diesen beiden Lebenswochen von uns gesehenen Säuglinge sich auf 16 beläuft. Erst in der dritten Lebenswoche — und zwar unter 12 beobachteten Kindern dieses Alters — fanden wir zweimal eine diffuse Erkrankung der Gesichtshaut, während die Fusssohlenerkrankung, wie wir schon früher gehört haben, bereits an sechs Kindern desselben Alters festgestellt werden konnte. Es beweist dies, dass die Erkrankung

[1] Unter die Rubrik „diffuse Erkrankung der Gesichtshaut" habe ich sowohl hier, als auch in den Tabellen, die flächenhaften hereditär-syphilitischen Dermatosen der Lippenregion und Kopfhaut mit einbezogen.

der Gesichtshaut erst später auftritt, als die der Fusssohlen. Allerdings steigt nun die Häufigkeit der diffusen hereditär-syphilitischen Erkrankung der Gesichtshaut sehr rasch an und zwar sowohl in absoluter, als auch in relativer Hinsicht. In der vierten Lebenswoche fanden wir die Gesichtserkrankung 7mal unter 20 Fällen, in der fünften 8mal unter 20, in der sechsten 4mal unter 15, in der siebenten 15mal unter 35 Fällen. Mit der siebenten Lebenswoche scheint nach unseren Beobachtungen die Frequenz dieser Erkrankung der Gesichts- und Kopfhaut ihren Höhepunkt erreicht zu haben, denn von nun an fällt die Zahl der beobachteten diffusen Gesichtshauterkrankungen sowohl in absoluter als auch in percentueller Hinsicht rapid. Während in der siebenten Woche die Affection der Gesichtshaut in 42·8% der Kinder dieser Altersclasse und in 53·5% aller in dieser Lebenswoche beobachteten diffusen hereditär-syphilitischen Hautinfiltrationen constatirt wurde, finden wir die achte Lebenswoche nur mehr mit 6 Vertretern unter 22 Kindern (27·3%, resp. 31·6%) notirt.

Eine besondere Aufmerksamkeit beanspruchen weiterhin jene Fälle von diffuser syphilitischer Hautinfiltration der Säuglinge, bei welchen sich die diffuse Erkrankung in ausgebreiteter Weise an der Hinterfläche der ganzen unteren Körperhälfte — vom Kreuzbein angefangen bis zu den Fusssohlen — entwickelt hatte. Wir werden in der klinischen Schilderung der diffusen Infiltration auf diesen eigenthümlichen Zustand, dessen Entstehungsursachen, Ausdehnung und Verlauf näher einzugehen Gelegenheit nehmen. Hier sei nur bemerkt, dass wir solche Fälle im Ganzen 33mal, d. i. in 9·7% des ganzen Beobachtungsmateriales oder in 16·6% der diffusen Infiltrationsfälle, gesehen haben. Auch hier finden wir die ersten zwei Wochen vollständig frei. Die Affection begegnete uns zum ersten Male in der dritten Lebenswoche. Die grösste absolute und percentuelle Häufigkeit fand sich bezüglich dieser Affection in der sechsten Lebenswoche: hier trafen wir sie 4mal unter 15 Kindern dieses Alters. In dieser Lebenswoche, in welcher wir 10 Fälle von diffuser Hautinfiltration überhaupt beobachtet hatten, beträgt also die eben genannte Ziffer 26·7% der Gesammtsumme der Kinder dieser Lebenswoche und 40% der Zahl der diffusen Infiltrationsfälle, welche in der sechsten Lebenswoche überhaupt beobachtet wurden. Es verdient hervorgehoben zu werden, dass die Fälle mit diffuser Erkrankung der unteren Körperhälfte stets sehr schwere Syphilisfälle waren, bei welchen es nahezu ausnahmslos auf dem infiltrirten Boden zu Krusten-, Borken- und Gechwürsbildung gekommen war. Fälle dieser Art zeigten immer auch an den Hohlhänden und im Gesichte, resp. am behaarten Kopfe ausgedehnte Infiltrationsvorgänge.

Im Grossen und Ganzen ergibt sich des Weiteren aus unseren Tabellen Nr. I und IV, dass die siebente Lebenswoche des Kindes überhaupt den Höhepunkt der Häufigkeit der diffusen hereditär-syphilitischen Hautinfiltration darstellt. Es ist dies allerdings auch jene Lebenswoche, in welcher wir die meisten hereditär-syphilitischen Säuglinge überhaupt beobachtet haben: die Zahl derselben beläuft sich für diese Lebenswoche auf 35. Unter diesen 35 Kindern zeigten aber 28 = 80% die Dermatose, um welche es sich hier handelt. An diesen 28 Säuglingen mit diffuser syphilitischer Hautinfiltration fand sich 27mal die Plantarregion, 16mal die Palmarregion, 15mal die Gesichtshaut und 4mal die Haut der ganzen unteren Körperhälfte in der charakteristischen Weise diffus erkrankt. Die siebente Lebenswoche liefert demnach die grösste absolute Zahl an Vertretern der uns hier beschäftigenden Dermatose und für die meisten Rubriken, will sagen Localisationen des Processes, auch die grösste Percentzahl.

Daraus geht nun weiter hervor, dass die Entwicklung der diffusen flächenhaften, hereditär-luetischen Hautaffectionen, weil wir doch mindestens um eine bis zwei Wochen zurückrechnen müssen, am allerhäufigsten in die fünfte Lebenswoche zu verlegen sein wird.

Tabelle I.

Lebenswoche	Zahl der Aufnahmen an h.-s. Kindern	Zahl der diffusen Infiltrationen	Percentsatz der diffusen Infiltrationen
0.— 1.	8	Ø	Ø
1.— 2.	8	2	25%
2.— 3.	12	6	50%
3.— 4.	20	11	55%
4.— 5.	20	15	75%
5.— 6.	15	10	66,7%
6.— 7.	35	28	80%
7.— 8.	22	19	86,4%
8.— 9.	18	16	88,9%
9.—10.	19	16	84,2%
10.—11.	19	14	73,7%
11.—12.	14	10	71,4%
12.—13.	17	12	70,6%
0.—13.	227	159	70%

Tabelle II.

Lebensmonat	Zahl der Aufnahmen an h.-s. Kindern	Zahl der diffusen Infiltrationen	Percentsatz der diffusen Infiltrationen
0.— 1.	68	34	50%
1.— 2.	90	73	81,1%
2.— 3.	69	52	75,3%
3.— 4.	30	23	76,7%
4.— 5.	18	13	72,2%
5.— 6.	12	7	58,3%
6.— 7.	9	5	55,6%
7.— 8.	15	4	26,7%
8.— 9.	9	5	55,6%
9.—10.	8	4	50%
10.—11.	4	1	25%
11.—12.	4	2	50%
12.—13.	5	1	20%
0.—13.	341	224	65,7%

Tabelle III.

Lebensquartal	Zahl der Aufnahmen an h.-s. Kindern	Zahl der diffusen Infiltrationen	Percentsatz der diffusen Infiltrationen
I.	227	159	70%
II.	60	43	71,7%
III.	33	14	42,4%
IV.	16	7	43,8%
I.—IV.	336	223	66,4%

Tabelle IV. Gesammtüber-

Alter der Kinder	Zahl der Aufnahmen an h.-s. Kindern	Zahl der diffusen Infiltrationen		Zahl der Fußsohlen		
		absolute	Percent	absolute	Percent A[1])	Percent B[2])
0—1 Woche	8	—	—	—	—	—
1 „	8	2	25%	2	25%	100%
2 Wochen	12	6	50%	6	50%	100%
3 „	20	11	55%	10	50%	90,9%
4 „	20	15	75%	15	75%	100%
5 „	15	10	66,7%	9	60%	90%
6 „	35	28	80%	27	77,1%	96,4%
7 „	22	19	86,4%	16	77,2%	84,2%
8 „	18	16	88,9%	12	66,7%	75%
9 „	19	16	84,2%	16	84,2%	100%
10 „	19	14	73,7%	14	73,7%	100%
11 „	14	10	71,4%	10	71,8%	100%
12 „	17	12	70,6%	10	58,8%	83,3%
0—1 Monat	68	34	50%	33	48,5%	97,1%
über 1 „	90	73	81,1%	64	71,1%	87,7%
„ 2 Monate	69	52	75,3%	50	72,5%	96,2%
„ 3 „	30	23	76,7%	19	63,3%	82,6%
„ 4 „	18	13	72,2%	11	61,1%	84,6%
„ 5 „	12	7	58,3%	5	41,7%	71,4%
„ 6 „	9	5	55,6%	5	55,6%	100%
„ 7 „	15	4	26,7%	3	20%	75%
„ 8 „	9	5	55,6%	3	33,3%	60%
„ 9 „	8	4	50%	2	25%	50%
„ 10 „	4	1	25%	1	25%	100%
„ 11 „	4	2	50%	1	25%	50%
„ 12 „ —13	5	1	20%	1	20%	100%
Gesammtsummen						
0—13 Monate	341	224	65,7%	198	58,1%	88,4%

[1]) Die unter Rubrik „A“ angesetzten Percentziffern beziehen sich auf die Gesammt-

[2]) Die unter Rubrik „B“ angesetzten Percentziffern beziehen sich auf die Zahl der in

sicht über alle 341 Fälle.

Localisationen des diffusen Syphilides der Säuglinge.

Hohlhände			Gesicht			Ganze untere Körperhälfte		
absolute	Percent		absolute	Percent		absolute	Percent	
	A[1])	B[2])		A[1])	B[2])		A[1])	B[2])
—	—	—	—	—	—	—	—	—
—	—	—	—	—	—	—	—	—
—	—	—	2	16,7%	33,3%	3	25%	50%
1	5%	9,1%	7	30,5%	63,6%	2	10%	18,2%
4	20%	26,7%	8	40%	53,2%	3	15%	20%
7	46,7%	70%	4	26,7%	40%	4	26,7%	40%
16	45,7%	57,1%	15	42,8%	53,5%	4	11,4%	14,4%
10	45,4%	52,6%	6	27,3%	31,6%	2	9,1%	10,5%
9	50%	56,3%	6	33,3%	37,5%	2	11,1%	12,5%
10	52,6%	62,5%	6	31,6%	37·5%	2	10,5%	12,5%
8	42,1%	57,1%	6	31,6%	42,9%	3	15,8%	21.4%
7	50%	70%	4	28,6%	40%	2	14,3%	20%
8	47%	66,7%	5	29,4%	41,7%	1	5,9%	8,3%
5	7,4%	14,7%	17	25%	50%	8	11,8%	23,5%
42	46,7%	57,5%	31	34,4%	42,5%	12	13,3%	16,4%
33	47,8%	63,5%	21	30,4%	40,4%	8	11,6%	15,4%
10	33,3%	43,5%	9	30%	39,1%	1	3,3%	4,3%
10	55,6%	76,9%	4	22,2%	30,8%	2	11,1%	15,4%
3	25%	42,8%	1	8,3%	14,3%	—	—	—
3	33,3%	60%	2	22,2%	40%	1	11,1%	20%
3	20%	75%	2	13,3%	50%	1	6,7%	25%
3	33,3%	60%	2	22,2%	40%	1	11,1%	20%
2	25%	50%	2	25%	50%	—	—	—
—	—	—	1	25%	100%	—	—	—
1	25%	50%	1	25%	50%	—	—	—
1	20%	100%	1	20%	100%	—	—	—
Gesammtsummen								
116	34%	58,3%	94	27,6%	47,2%	33	9,7%	16,6%

zahl der in dem betreffenden Lebensalter zur Untersuchung gekommenen Syphilisfälle.
dem betreffenden Alter beobachteten Syphilisfälle mit diffusen Hautinfiltrationen.

Zweites Capitel.

Historische Daten über die diffuse hereditär-syphilitische Hautinfiltration.

Eintheilung der hereditär-syphilitischen Exantheme nach Friedinger, F. Mayr und v. Zeisl sen. — Angaben dieser Autoren über diffuses Erkranken der Gesichtshaut bei hereditärer Syphilis. — F. Mayr's und Trousseau's Angaben über diffuses Erkranken der Fusssohlenregion. — F. Mayr's und Kassowitz's Hinweise auf die Existenz einer diffusen hereditär-syphilitischen Hautinfiltration. — Erklärung der Nomenclatur. — Die Arbeit Madier-Champvermeil's über die Erytheme der hereditären Lues. — „Syphiloides postérosives" von Sevestre und Jacquet. — Aeusserungen älterer Autoren, wie Bednar, Lasègue, C. Hennig. — Ignorirung der diffusen hereditär-syphilitischen Hautinfiltration durch neuere Autoren, wie Blaise, Berti, Hutchinson, N. T. Miller und Romniceano. — Daten in den modernen Lehrbüchern der Kinderheilkunde und Syphilis. — Begründung unserer Terminologie.

Diese statistischen Daten vorausgeschickt, welche aus einem grossen Beobachtungsmaterial geschöpft wurden, dürfte es nunmehr nicht uninteressant sein, einen kurzen historischen Ueberblick über die Entwicklung der Lehre von den diffusen flächenhaften hereditär-syphilitischen Dermatosen der Säuglinge in den letzten Jahrzehnten vorzubringen, ohne dass derselbe jedoch Anspruch auf Vollständigkeit zu erheben berechtigt wäre.

Die Kenntnis der cutanen Manifestationen der angeborenen Syphilis hat seit der schönen, aus dem Jahre 1859 stammenden Collectiv-Veröffentlichung der Wiener Autoren Friedinger, Franz Mayr und v. Zeissl sen. bis in die allerneueste Zeit hinein keine wesentliche Förderung seitens deutscher Autoren mehr erfahren. Die seinerzeitigen Angaben der genannten Forscher über die Exantheme der congenitalen Lues wurden überall als den Thatsachen vollkommen entsprechend betrachtet und ohne Corollar allgemein acceptirt. In der That hatten auch die genannten Männer — das muss man frei und offen einbekennen — ganz vortreffliche Beschreibungen der exanthematischen Erscheinungen der Syphilis congenita geliefert, Schilderungen, welche auch heute noch nichts von ihrem Werte eingebüsst haben. Demgemäss blieb auch die von diesen Autoren angegebene Eintheilung der durch die angeerbte

Lues gesetzten Syphilide im Grossen und Ganzen bis zum heutigen Tage fast ohne jede Aenderung aufrecht und man spricht heute, wie damals noch, in der deutschen Syphilisliteratur fast ausschliesslich nur von maculösen, papulösen, squamösen, pustulösen und bullösen Exanthemformen, als den Typen der durch congenitale Lues hervorgerufenen Syphilide.

Wohl ist aber auch diesen älteren Autoren, welchen noch Schuller und C. Hennig, Bednař und Boeck sen. anzureihen wären, aufgefallen, dass bei der Hereditärsyphilis neben den eben namhaft gemachten Exanthemformen, welche — mit einziger Ausnahme des Blasensyphilids der Säuglinge — mit den anerkannten Exanthemtypen der Contactsyphilis völlige Uebereinstimmung zeigen, noch andere Hautveränderungen vorkommen. Sie fanden, dass bei der angeerbten Syphilis des Säuglingsalters nicht so, wie bei der acquirirten Lues, ausschliesslich scharf begrenzte, den Typus der figuren- oder knotenförmigen Abgrenzung des Infiltrates einhaltende Hautaffectionen vorkommen, sondern dass neben diesen auch ganz besondere, eigenartige Veränderungen, welche sich durch weitausgedehnte flächenhafte Verbreitung auszeichnen, bei der Hereditärsyphilis der Säuglinge an der Tagesordnung sind. Zunächst ist den genannten Forschern das häufige Auftreten von flächenhafter erythemähnlicher Erkrankung der Gesichtshaut besonders aufgefallen und in der Dreiautorenarbeit von Friedinger, Mayr und H. v. Zeissl sen. aus dem Jahre 1859 [1]) findet sich schon eine sehr gute klinische Beschreibung einer bestimmten Type dieser Gesichtshautaffection, wenngleich der ihr zugrunde liegende pathologische Process noch nicht in vollem Umfang von ihnen erkannt worden war.

Eine andere Form von flächenhafter Ausbreitung syphilitischer Hauterkrankung jedoch, welche zu den alltäglichsten Erscheinungen der ererbten Lues gehört, diejenige nämlich, welche die Haut der Fusssohlen und Handteller betrifft, wurde stets getrennt von dieser eigenthümlichen, als „decoloratio cutis pigmentosa“ von den genannten drei Autoren bezeichneten Affection der Gesichtshaut abgehandelt, und zu den papulösen Syphiliden eingereiht, wiewohl im Grunde genommen beiderlei Arten der flächenhaften Erkrankung dem Wesen nach genau dasselbe zu bedeuten haben und, um es kurz herauszusagen, nichts Anderes darstellen, als eine diffuse syphilitische Infiltration des Hautgefüges.

---

[1]) Friedinger, Mayr und Zeissl. Die Syphiliden im Kindesalter. Jahrb. f. Kdhlkde. Erste Folge. II. 1859, pag. 1.

Mayr hatte zwar in einer später herausgegebenen besonderen Arbeit über Syphilis hereditaria (1861) den Ausdruck „syphilitische Hautinfiltrationen“ [1]) schon angewendet, jedoch merkwürdigerweise darunter nur die seltenere flächenhafte Hautaffection verstanden, welche wir im Gesichte, zumal an den Wangen hereditär-luetischer Säuglinge finden, die Affection der Fusssohlen und Handteller jedoch noch nicht in richtiger Weise aufgefasst, denn in der obcitirten Arbeit Fr. Mayr's heisst es:

„Die eigenthümlich trockene, glänzende Beschaffenheit der Haut an den Handtellern und an den Fusssohlen oder deren Desquamation und die Excoriationen an den Fersen gewähren für sich allein keine Ueberzeugung über die specifische Natur des Uebels.“

Folglich hat der genannte Autor die Fusssohlenerkrankung weder in diagnostischer noch in genetischer Hinsicht als gleichwerthig mit der flächenhaften Erkrankung der Gesichtshaut betrachtet, obwohl gerade die diffuse Plantaraffection der Säuglinge, wie wir nachzuweisen in der Lage sind, zu den für congenitale Syphilis charakteristischesten Symptomen zu zählen ist.

Es ist bei dieser Sachlage ganz merkwürdig zu erfahren, dass schon viel früher und auch noch zur Zeit der Wirksamkeit Mayr's in Wien kein Geringerer, als Trousseau [2]) in Paris es war, welcher der diffusen Erkrankung der Plantar- und Palmarhaut der Säuglinge seine besondere Aufmerksamkeit zuwandte. Er nannte die Affection zwar fälschlich Psoriasis plantae et palmae, [3]) erklärte dieselbe jedoch als ganz charakteristisch für angeerbte Syphilis und unterschied sie von den übrigen Exanthemformen der congenitalen Lues.

Aus unseren Untersuchungen wird nun hervorgehen, dass die diffusen Erkrankungen der Plantar-, Palmar- und Gesichtshaut gleich charakteristisch für die angeborene Syphilis der Säuglinge sind und dass sie auf einem und demselben anatomischen Process beruhen, so dass es nunmehr unsere Pflicht ist, diese, wie auch alle anderen Formen von diffuser hereditär-luetischer, flächenhafter Hautaffection unter einem und demselben Gesichtswinkel zu betrachten und zwar ohne Rücksicht auf die Art der Localisation der Erkrankung.

[1]) Fr. Mayr: „Ueber Syphilis hereditaria.“ Jahrb. f. Kdhlkde. IV, 1861, pag. 216.

[2]) Trousseau et Lasègue: De la syph. constitut. des enfants du premier âge. Arch. gen. d. med. 4me série. XV. 1847. — Trousseau: Leçons sur la syph. congén. Union méd. 1857.

[3]) Es kommen, wie noch auseinandergesetzt werden wird, sehr häufig Fälle von diffuser syphilitischer Fusssohlenerkrankung ohne Spur einer Schuppenbildung vor. Trousseau hat somit nur die mit Schuppung einhergehende Form der diffusen Plantar- und Palmaraffection der Säuglinge vor sich gehabt.

Zweifellos gebührt jedoch nach Allem, was mir bekannt geworden ist, Fr. Mayr das Verdienst, als erster darauf hingewiesen zu haben, dass die eigenthümliche Starrheit der Gesichtshaut, welche bei vielen hereditär-syphilitischen Säuglingen angetroffen wird, nach dem ganzen Habitus, welcher dieser Hautaffection zueigen ist, auf einer specifisch-syphilitischen Infiltration des Hautgefüges beruhen müsse. Er gelangte durch klinische Beobachtung, nicht etwa durch histologisches Studium, zu diesem Resultate. Dieses Verdienst Fr. Mayr's ist aber umso höher anzuschlagen, als noch in viel späterer Zeit eine nicht unbeträchtliche Zahl von Autoren die diffuse hereditär-syphilitische Affection der Gesichtshaut — offenbar in Unkenntnis der Mayr'schen Arbeit — entweder vollkommen übersehen oder unrichtig gedeutet haben. So geht z. B. aus den Mittheilungen des vielerfahrenen Syphilidologen Boeck sen. in Christiania [1]) unzweifelhaft hervor, dass er die in Rede stehende eigenthümliche Exanthemform der hereditär-luetischen Säuglinge ebenso an den Plantar- und Palmarflächen wie im Gesichte schon des Oefteren beobachtet hat, denn er spricht in einer der angeborenen Syphilis gewidmeten grösseren Abhandlung einerseits von einer häufig vorkommenden „dunklen und mit besonderem Glanz verbundenen Verfärbung der Haut über den Handtellern und Fusssohlen" der Säuglinge unter gleichzeitig vor sich gehender lebhafter Desquamation. Anderseits war ihm auch die Affection der Gesichtshaut wohlbekannt, denn das häufige Vorkommen einer radiären Furchenbildung an den Lippenrändern war ihm bei den syphilitischen Säuglingen des Oefteren aufgefallen. Das letzterwähnte Symptom hat Boeck sogar sehr plastisch geschildert: der Mund sähe aus, wie ein mit einem Zugbande zusammengezogener Beutel. Allein Boeck hat diese Symptome in durchaus unrichtiger Weise gedeutet. Er hielt nämlich die bei der hereditären Säuglingssyphilis häufig entstehende eigenthümliche Furchung und Fältelung des Lippenintegumentes für den Ausdruck eines Fettschwundes, welcher unter dem Einflusse der rasch sinkenden Ernährung des syphilitischen Kindes einträte, nicht aber für die Folge eines eigenthümlichen diffusen Infiltrationsvorganges im Cutisgewebe, welcher von uns noch ausführlich erklärt werden wird.

Der Ausdruck „syphilitische Hautinfiltration" wurde zum ersten Male von Fr. Mayr zur Charakterisirung der vorhin angedeuteten diffusen Affection der Gesichtshaut hereditär-syphilitischer Säuglinge angewendet, ohne jedoch in den darauf folgenden Jahren von den Autoren,

[1]) Boeck: Untersuchungen über angeb. Syphilis. Christiania 1875. Schmidts Jahrb. Bd. 172. S. 136.

welche sich mit der Hereditärsyphilis befassten, weiter beachtet zu werden. Es muss des ferneren constatirt werden, dass sich Mayr dieses Terminus lediglich zur Benennung der Gesichtshauterkrankung, nicht aber zur Charakterisirung der Plantar- und Palmaraffection bedient hat. Erst bei Kassowitz [1]) in seinem rasch berühmt gewordenen Buch „über die Vererbung der Syphilis" (1876), findet sich der in der Ueberschrift unserer Veröffentlichung verwendete Terminus „diffuse hereditär-syphilitische Hautinfiltration" gelegentlich der Mittheilung der seine Theorien erläuternden Krankengeschichten zur Bezeichnung der flächenhaften diffusen Hautaffectionen der hereditär-luetischen Säuglinge in richtiger, alle Localisationsformen des Processes gleich berücksichtigender Weise angewendet. L. Fürth [2]) hat dann in einer drei Jahre nach der Kassowitz'schen Publication erschienenen monographischen Bearbeitung der hereditären Syphilis das Vorkommen diffuser Hautinfiltrationen bei congenital-syphilitischen Säuglingen kurz abgehandelt, aber die sog. „Psoriasis palmaris et plantaris infantum syphilitica" als eine besondere Type der Hautaffectionen der Erbsyphilis getrennt besprochen.

Das was wir unter dieser Bezeichnung verstehen, soll nun in Kürze, noch bevor wir in unseren Auseinandersetzungen weiter schreiten, erläutert werden.

Wir verstehen unter der angegebenen Nomenclatur das Auftreten flächenhaft ausgebreiteter, durch ererbte Syphilis entstandener Hautveränderungen bei Säuglingen, gleichgiltig an welchem Orte oder unter welcher Form sich dieselben präsentiren mögen, wenn denselben nur der Typus flächenhafter Ausdehnung anhaftet und schlagen vor, diesen Terminus fortab für die in der nachstehenden Publication abzuhandelnden, flächenhaft ausgebreiteten Exanthemformen der congenitalen Syphilis zum Unterschiede von den durch geringen Umfang und scharfe Begrenzung charakterisirten, sonstigen Exanthemformen der hereditären Lues allgemein anzuwenden.

* * *

Wir haben bereits Gelegenheit genommen, an der Hand eines ungewöhnlich grossen Beobachtungsmateriales darzuthun, wie enorm häufig das flächenhafte Syphilid bei der Erbsyphilis der Säuglinge zu beobachten ist und es verlohnt sich daher wohl der Mühe, ein klein wenig darüber Umschau zu halten, von wem — abgesehen von den schon namhaft gemachten Autoren — wie oft, unter welchen Verhältnissen und unter

[1]) Kassowitz: Die Vererbung der Syphilis. Wien 1876

[2]) Fürth L.: Die Pathologie und Therapie der hereditären Syphilis. Wien 1879.

welchen Bezeichnungen und Auffassungen die in Rede stehende syphilitische Dermatose der Säuglinge schon beschrieben worden ist.

Einer wirklich zutreffenden beinahe alle Varietäten der uns beschäftigenden syphilitischen Hautaffection umfassenden Beschreibung bin ich — dies sei vorausgeschickt — nur ein einziges Mal in der Literatur, welche ich nach Möglichkeit durchmustert habe, begegnet und zwar in einer ansonsten gänzlich unbekannt gebliebenen, aus dem Jahre 1874 stammenden, französischen Doctors-Dissertation von Madier-Champvermeil[1]) aus dem Service Gailleton's im Hospice de l'Antiquaille zu Paris. Dieser Autor, welcher in der erwähnten Schrift seiner eigenen Angabe zufolge nur die Anschauungen Gailleton's zum Ausdruck brachte, hat zum ersten Male die verschiedenartigen Localisations- und Erscheinungsformen der diffusen flächenhaften Hautaffection der hereditär-syphilitischen Säuglinge als genetisch gleichwerthig erkannt und dementsprechend auch in zusammenfassender Weise bearbeitet. Dabei verschlägt es gar nichts, dass eine der wichtigsten und auch interessantesten diffusen hereditär-syphilitischen Erkrankungsformen, nämlich die diffuse Erkrankung der Gesichtshaut, insbesondere die rhagadiforme Erkrankungsform der Mundlippen bei Madier-Champvermeil nur ganz oberflächlich gestreift erscheint. Er kennt im Gesichte nur ein diffuses syphilitisches Erythem der Haut der Kinnregion. Die seborrhoïformen diffusen Syphilide der behaarten Regionen des Kopfes und Gesichtes (Capillitium, Ciliar- und Superciliarregion), die diffusen Infiltrationsprocesse der Haut um die Lippen- und Naseneingänge scheinen ihm und seinem Meister Gailleton nicht recht bekannt geworden zu sein. Auch bezeichnet er in durchaus unrichtiger Weise — wenn auch mit einer reservatio mentalis — alle hier in Frage kommenden anatomischen Veränderungen mit dem Terminus „Erythema syphiliticum", spricht von einem érythème symple, érythème squameux, érythème bulleux, érythème ulcereux, so dass die citirte Arbeit in vieler Hinsicht noch zu wünschen übrig lässt. Trotzdem ist sie die einzige, wirklich brauchbare, welche ich über dieses Thema habe ausfindig machen können. Ich selbst habe von ihr absolut keine Kenntnis gehabt und sie erst vor wenigen Monaten ganz zufälliger Weise entdeckt, nachdem ich diese meine Arbeit längst schon abgeschlossen hatte.

Zutreffende Beschreibungen der Fusssohlenaffection bei der Hereditärsyphilis der Säuglinge stammen auch von Sevestre und Jacquet aus dem Hopital St. Louis in Paris. In ganz ausgezeichneter Weise ist

---

[1]) Madier-Champvermeil Ch.: Des syphilides palmaires et plantaires, étudiées specialement dans la syphilis héréditaire. Paris 1874.

auch das klinische Bild der diffusen rhagadiformen Erkrankung der Mundlippen bei den hereditär-syphilitischan Säuglingen durch Sevestre in seiner „Klinik der Kinderkrankheiten“ (Paris 1890) geschildert worden. Von den beiden letztgenannten Autoren wurde auch auf eine eigenartige syphilisähnliche Erythemform, welche in der Nates-, Circumanal- und Inguinalgegend der Säuglinge vorkommt, hingewiesen. Sie nennen diese Exanthemform „Syphiloides postérosives“, weil sich aus anfangs lenticulären Flecken oder Papeln später Erosionen und Ulcerationen entwickeln, und sind sich nicht vollkommen darüber im Klaren, ob diese Art von Efflorescenzen nicht doch auch wirklich auf Syphilis beruhen können. Ich behalte mir vor, an einer anderen Stelle meiner „Studien“ noch auf diese „Syphiloide“, welche später auch noch von Brocqu und Bataille[1]) beschrieben worden sind, zurückzukommen, kann aber auch hier schon die Bemerkung nicht unterdrücken, dass an den gedachten Körperstellen der hereditär-syphilitischen Säuglinge thatsächlich lenticuläre Flecken und Papeln vorkommen, welche anfangs wie Erythemscheiben aussehen können, dass aber auch bei nicht syphilitischen Säuglingen ganz ähnliche Efflorescenzen in der Genitoanalregion vorkommen, welche in der Regel aber doch genügende differentielle Merkmale aufweisen, um von syphilitischen Efflorescenzen unterschieden werden zu können. Im Uebrigen handelt es sich bei diesen posterosiven Syphiloiden der Franzosen, falls sie wirklich syphilitischer Natur sind, niemals um einen diffusen Infiltrationsprocess, sondern stets um ganz gewöhnliche, in Erosion übergehende, lenticuläre syphilitische Einzelefflorescenzen, welche uns niemals als etwas Besonderes imponirt haben. Wohl aber muss man die Differentialdiagnose nicht syphilitischen ähnlichen Dermatosen gegenüber beherrschen.

Nach dieser orientirenden Vorbemerkung versetzen wir uns wieder in eine frühere Zeitperiode zurück und fahren in unserer historisch-kritischen Studie in etwas chronologischerer Art weiter fort.

Dem scharfen Blicke des hochbegabten Wiener Kinderarztes Bednař war die eigenthümliche Hauterkrankung der syphilitischen Säuglinge, um welche es sich hier handelt, nicht entgangen. In seinem bekannten Werke „Die Krankheiten der Neugeborenen und Säuglinge“ hatte er schon im Jahre 1850 ein zutreffendes Bild der diffusen Fusssohlenerkrankung der congenital-luetischen Säuglinge entworfen[2]) und auch die Worte citirt, mit welchen sein Zeitgenosse Ernest Charles La-

[1]) Bataille: Demonstration in der Sitzung der Société de Dermatol. et. Syphiligraphie de Paris. 23. April 1892.

[2]) A. Bednař: Die Krankheiten der Neugeborenen und Säuglinge. Band IV. Seite 209. Wien 1850.

ségue[1]) denselben Zustand beschrieben hatte. Diese lauten: „Im Anfange erscheint die Haut der Handflächen und Fusssohlen gerunzelt, sie verdickt sich auffallend, kräuselt sich und nähert sich ziemlich genau der Haut der Wäscherinnen, welche lange in starker Lauge gespült haben. Zu gleicher Zeit schwellen die Theile an und werden mehr oder minder roth, in manchen Fällen dagegen werden sie blassgelblich; die Epidermis verhärtet sich, ihre Verdickung wird sehr auffallend und die Cutis selber scheint an dieser Verhärtung theilzunehmen. Nachdem sich die Epidermis schuppenweise abgelöst hat, ist die Anschwellung verschwunden, die Finger und Zehen sind weich; statt der verhärteten Epidermis zeigt sich eine so dünne, dass man sie kaum mit einer Zwiebelhaut vergleichen kann. Ein Druck auf die Haut erzeugt eine grosse Menge sehr nahe aneinander stehender Furchen."

Bednař war, wie er besonders hervorhebt, häufig in der Lage gewesen, die von Laségue gegebene Schilderung der diffusen Plantaraffection der hereditär-luetischen Säuglinge durch eigene Beobachtung als eine zutreffende zu finden. In der That ist sie es auch und die Affection kann auch heute kaum besser beschrieben werden, als dies seitens des Franzosen Laségue anno 1847 geschehen ist.

Bednař muss weiterhin auch schon gewusst haben — und das erscheint uns angesichts der Beurtheilung, welche die in Rede stehende Affection von den meisten Zeitgenossen erfahren hat, von grosser Wichtigkeit — dass in einer Reihe von Fällen die in Rede stehende diffuse hereditär-syphilitische Hautaffection der Säuglinge nicht durch das Zwischenstadium abgegrenzter maculöser oder papulöser Efflorescenzen zum Vorschein kommt — was nach den Schilderungen der meisten Dermato- und Syphilidologen der Jetztzeit zu schliessen, gegenwärtig allgemein angenommen wird — sondern dass dieselbe mitunter auch als genuine syphilitische Erkrankung der Fusssohlen-, Handteller- und Gesichtshaut und auch an anderen Hautregionen hervortritt, ohne einer Confluenz von fleckigen oder knötchenförmigen Einzeleffloreszenzen ihr Dasein zu verdanken. Andernfalls hätte Bednař diese Affection nicht, von den papulösen und maculösen Syphiliden getrennt, abgehandelt, wie er es thatsächlich in seinem Werke durchgeführt hat. Vielmehr hätte er dann ausdrücklich hervorgehoben, dass die diffuse flächenhafte Hautaffection stets durch Confluenz syphilitischer Einzeleffloreszenzen zu Stande kommt. Im Uebrigen wusste aber Bednař nicht, was mit der namhaft gemachten Hauterkrankung in anatomisch-nosologischer Hinsicht anzufangen, und beschrieb die

[1]) In Behrend's Journal für Kinderkrankheiten. Band X. 1847. Seite 158.

fragliche Affection unter der wenig bezeichnenden Ueberschrift: „Allgemeine Veränderungen der äusseren Haut," ja er war sich über das Wesen dieser Affection dermassen im Unklaren, dass er in einer tabellarischen Zusammenfassung über die von ihm protokollirten Fälle von Säuglingssyphilis die uns beschäftigende diffuse Affection nicht anders anführt, als unter dem Titel „Eigenthümlicher Zustand" der Füsse, Hände, des Gesichtes u. s. f. Unter 68 genau protokollirten Fällen von hereditärer Frühsyphilis Bednař's findet sich dieser „eigenthümliche Zustand der Fusssohlen etc." 11mal besonders angeführt. Als Paradigma dieser eigenartigen Hautaffection stellt er weiterhin das „Erythema menti" der hereditär-syphilitischen Säuglinge hin, wie ihm überhaupt eine erythemartige Veränderung der Haut der Kinnregion bei hereditärer Lues ganz besonders aufgefallen war.

Einem anderen pädiatrischen Schriftsteller der älteren Schule, C. Hennig, war ganz Aehnliches widerfahren, wie Bednař. Die diffuse hereditär-syphilitische Hautinfiltration der Säuglinge war auch dem scharf beobachtenden Blicke dieses Arztes nicht entgangen. Nur dass ihm wieder die ekzemartigen Darbietungsweisen dieses Processes mehr Eindruck machten, während Bednař's Aufmerksamkeit, wie wir eben gehört haben, in besonderem Grade durch die erythemähnlichen Veränderungen an den Fusssohlen und im Gesichte in Anspruch genommen worden war. C. Hennig war es nämlich ganz besonders aufgefallen, dass hereditär-syphilitische Säuglinge so häufig unter „ekzemähnlichen (also diffusen, Anm. d. Verf.) Erscheinungen an der Hautdecke erkranken." C. Hennig,[1]) in den Fünfzigerjahren Leiter der Leipziger Kinderpoliklinik, beschrieb nämlich cutane Hereditärsyphilis der Säuglinge, unter dem Bilde eines squamösen und crustösen Gesichtsekzems verlaufend, und schilderte gleichzeitig das Vorkommen einer eigenthümlichen Beschaffenheit der Haut der Fusssohlen und Handteller bei congenital syphilitischen Kindern, welche offenbar nichts anderes ist, als die diffuse Infiltration syphilitischer Natur der namhaft gemachten Hautregionen nach unserer Auffassungsweise. Er theilte des Weiteren im Jahre 1861 die Krankengeschichte eines 6 Wochen alten hereditärsyphilitischen Kindes mit, bei welchem sich die Oberhaut in grosser Ausdehnung und Intensität abschuppte, während dieselbe an den Wangen, Handtellern und Fusssohlen straff über ihre Unterlage hin gespannt und glänzend erschien. Er notificirte weiterhin jene eigenthümliche Affection der behaarten Kopfhaut, welche man bei congenital-syphilitischen Säug-

[1]) Hennig C.: „Ererbte Syphilis und Syphiliden." Jahrb. f. Kdhlkde. Erste Folge IV. 1861. S. 186.

lingen, das Bild einer Seborrhoea capillitii imitirend, nicht selten zu beobachten Gelegenheit hat unter der Bezeichnung „syphilitisches Kopfekzem", kurz C. Hennig hatte eigentlich fast alle verschiedenartigen Erscheinungsweisen der diffusen hereditär-luetischen Hautinfiltration der Säuglinge schon beobachtet. Ja es war ihm weiterhin auch aufgefallen, dass solche Ekzeme ohne jede äusserliche Behandlung lediglich durch interne Darreichung von Calomel zum Schwinden gebracht werden konnten. Trotzdem hielt er diese Dermatosen — offenbar wegen ihrer von dem gewohnten Typus der Exantheme der acquirirten Lues abweichenden Erscheinungsform — nicht für echte syphilitische Affectionen, gab aber der Anschauung unzweideutigen Ausdruck, dass dieselben wohl in irgend einer Weise mit der ererbten Syphilis in entferntem Zusammenhange stehen müssen.

Zwar hat C. Hennig, wie aus dem Studium seiner Schriften deutlich hervorgeht, sicherlich auch vielfach gewöhnliche Ekzeme mit in den Kreis seiner „syphilitischen Ekzeme" der Säuglinge aufgenommen, allein es zeigt von dem hervorragenden Blicke dieses Autors, in damaliger Zeit auf die Eigenthümlichkeit einer diffusen ekzemähnlich verlaufenden Hauterkrankung, welche unter dem Einfluss hereditärer Syphilis zu Stande gekommen sein musste, aufmerksam gemacht zu haben. Der diagnostischen Tragweite dieser diffusen Hautveränderungen war sich Hennig allerdings noch nicht bewusst, denn auf Seite 203 seiner obcitirten Schrift, woselbst über die ekzemähnliche Erkrankung der „Plattfüsse und Hohlhände" gehandelt wird, erklärt er ausdrücklich, es nicht zu wagen, aus dieser eigenthümlichen Beschaffenheit der Fusssohlen und Handteller die Diagnose „hereditäre Syphilis" abzuleiten. Des ferneren verdient noch besonders anerkannt zu werden, dass C. Hennig schon damals über die Ichthyosis congenita und Ichthyosis sebacea, sowie über die Exfoliatio epidermidis neonatorum und deren Unterschiede gegenüber der syphilitischen Ekzemform seiner Nomenclatur zutreffende differential-diagnostische Momente ins Feld geführt hat.

Immerhin haben — das kann man hier getrost behaupten — die alten Wiener Kinderärzte Fr. Mayr und Bednař und ihre Leipziger und Pariser Zeitgenossen C. Hennig und Laségue die Sachlage besser aufgefasst, als mancher neuerer Autor, welcher sich über die Exantheme der congenitalen Lues vernehmen liess.

So hat z. B. Blaise in Montpellier im Jahre 1883 ein grosses Buch über die hereditäre Syphilis geschrieben,[1]) das maculöse, papulöse, bullöse und impetiginöse Exanthem der congenitalen Lues notificirt, die

[1]) Blaise: L'Herédité syphilitique. Paris 1883.

allerseltensten Formen visceraler und cerebrospinaler Hereditärsyphilis erwähnt u. s. w. — von dieser allerhäufigsten und allercharakteristischesten hereditären Syphilisform der ersten Kindheit jedoch fehlt in dem erwähnten Buche jede Spur einer Andeutung. Des Ferneren ist die Wesenheit des diffusen hereditär-syphilitischen Hautinfiltrationsprocesses auch dem Italiener Giovanni Berti[1]) entgangen. Wenigstens wird in seiner 49 congenital-luetische Kinder umfassenden Statistik die in Rede stehende cutane Erscheinungsform der Hereditärsyphilis nicht erwähnt.

Gehen wir nun weiter, so sehen wir, dass der Franzose Descroizilles — offenbar in Kenntnis der Dissertation Madier-Champvermeil's — die diffuse Erkrankung der Fusssohlen und Handteller in seinem verbreiteten Lehrbuche der Kinderkrankheiten zwar beschreibt[2]) — es geschieht dies in dem Abschnitte, welcher über das „erythème syphilitique" handelt — jedoch die squamöse Syphilis der Fusssohlen und Handteller der Säuglinge von den diffusen Erythemen der Plantar- und Palmarregion abtrennt. Aus dem Contexte sowie der Beschreibung geht jedoch hervor, dass er das Erythème syphilitique der Plantarflächen nicht für genetisch identisch, höchstens mitunter für ein Vorstadium der schuppenden Infiltration gehalten hat.

Ganz interessant ist es, weiterhin zu erfahren, dass Hutchinson in seinem Syphiliswerke die in Rede stehenden Hautaffectionen der congenital-syphilitischen Kinder gar nicht abhandelt und absolut nicht beschreibt. Der einzige zu diesem Gegenstande Bezug nehmende Satz in diesem Werke lautet: „Ist die Diagnose (scil. der hereditären Syphilis) unsicher, so muss man immer den Zustand der inneren Hand- und Fussflächen berücksichtigen, wo man bei genauerem Zusehen häufig kleine, sich abschilfernde Stellen bemerken wird." Das ist Alles, was in dem bekannten Syphiliswerke Hutchinson's über die Plantar- und Palmarsyphilis der Säuglinge zu finden ist.[3]) Hutchinson hat also der diffusen hereditär-syphilitischen Hautinfiltration der Fusssohlen und Handflächen gar kein Interesse zugewendet, die glatte, nicht schuppende, erythemähnliche Infiltrationsform unserer Auffassung sogar vollkommen übersehen und die anderweitig localisirten Morphen des diffusen flächenhaften Syphilides der hereditär-luetischen Säuglinge complet ignorirt.

Halten wir nun weiter Umschau über einige neuere grössere Arbeiten, welche sich mit den Exanthemformen der angeborenen Lues

---

[1]) Berti Giovanni: Rendicento medico-statistico 1879—1882. Bologna 1885.

[2]) Descroizilles: Traité élémentaire de Pathologie et de Clinique infantile. II. ed. Paris 1891, pag. 1190.

[3]) Hutchinson: Syphilis. Deutsche Uebersetzung von A. Kollmann. Leipzig 1888. S. 109.

beschäftigen. Zunächst wäre einer ausführlichen Mittheilung über die Wesenheit und Beschaffenheit der ersten Symptome der hereditären Syphilis, aus dem Moskauer Findelhause, erstattet von N. Th. Miller[1]), Erwähnung zu thun. In dieser Arbeit hat zwar der Autor die Angabe gemacht, dass bei congenital syphilitischen Säuglingen „die Papeln, namentlich an den Fusssohlen, zu grösseren Flächen confluiren können", aber ein näheres Betrachten und richtiges Würdigen dieser interessanten Erscheinungsweise der congenitalen Syphilis in Bezug auf andere Localisationen und Darbietungen vermisse ich auch in dieser gross angelegten Arbeit. Ueber das Vorkommen diffuser Erkrankungen an anderen Hautregionen, als an den Fusssohlen, ist nämlich kein Sterbenswörtchen zu entdecken.

Jacquet, welchem wir eine vortreffliche Schilderung[2]) der polymorphen Exantheme bei der Hereditärsyphilis der Säuglinge verdanken, spricht gleichfalls im Sinne Madier-Champvermeil's von diffusen syphilitischen Erythemen der Säuglinge, welche, der Schilderung dieses Autors zufolge, der diffusen Hautinfiltration unserer Auffassung entsprechen. Doch scheint er, nach dem vollkommenen Mangel einer einheitlichen Betrachtung der verschiedenen Erscheinungs- und Localisationsformen zu schliessen, die Affection noch immer nicht in allen ihren Morphen vollständig erfasst zu haben, wenngleich er unter allen Autoren, welche sich über den Gegenstand bis nun vernehmen liessen, der Wahrheit am allernächsten gekommen ist. Ganz Aehnliches lässt sich auch über eine Veröffentlichung Sevestre's aussagen, deren Inhalt sich mit den Angaben von Madier-Champvermeil und Jacquet im Wesentlichen deckt.

Angesichts der bis nun vorgetragenen Literaturberichte, welche doch immerhin beweisen, dass die diffuse syphilitische Hautinfiltration der Säuglinge eine schon lange bekannte, wenn auch vielfach anders benannte, cutane Veränderung ist, macht die auf dem II. Internationalen Dermatologencongress zu Wien verlesene Abhandlung Romniceano's (Bukarest) über die Kindersyphilis[3]) einen eigenthümlichen Eindruck. Dort findet sich eine Berichterstattung über 723 Fälle infantiler Syphilis. Es wird das Vorkommen von Papeln, Roseola, Pemphigus, Ekthyma u. s. f. bei der hereditären Kindersyphilis registrirt und be-

---

[1]) Miller N. Th.: Die frühesten Symptome der hereditären Syphilis. Jahrb. für Kinderheilkunde. N. F. XXVII. S. 359. 1888.

[2]) Jacquet: Des manifestations cutanées et muqueuses de la syphilis héréditaire précoce. Ann. de Dermat. et Sypil. 1890, p. 526.

[3]) Romniceano: Les différentes formes de syphilis infantile. Verhandl. d. II. Internationalen Dermatologen-Congress. Wien 1893, p. 74.

schrieben. Nirgends findet sich aber auch nur ein Wort über den so charakteristischen und von uns so häufig beobachteten diffusen hereditär-syphilitischen Infiltrationsprocess der Säuglingshaut angedeutet. Zwar werden vier Fälle von Psoriasis syphilitica und sieben Fälle von Ekzema syphiliticum (sit venia verbo) vorgeführt, allein es geht aus dem Contexte der Abhandlung hervor, dass die Psoriasis R.'s nichts anderes zu bedeuten hatte, als ein schuppendes papulöses Syphilid, während über die sieben Fälle von sogenanntem Ekzema syphiliticum jegliche Angabe über Localisation, Form und Dauer fehlt, so dass es absolut nicht herauszubekommen ist, was Romniceano unter seinem Ekzema syphiliticum verstanden wissen will. Ueberdies sind die Fälle von Kindersyphilis, über welche Romniceano berichtete, in Bezug auf hereditären oder acquirirten Entstehungsmodus nicht auseinandergehalten und daher auch für unsere Auseinandersetzungen nicht weiter verwerthbar.

Erwähnt wird die eigenthümliche Erkrankungsweise der Fusssohlenhaut auch von Nil Filatow in seiner pädiatrischen Diagnostik, woselbst es heisst: „Ferner gehören zu den für Syphilis charakteristischen Veränderungen die glatten, glänzenden, wie lackirt aussehenden Fusssohlen" [1]) und von Heubner [2]) in seiner monographischen Bearbeitung der Kindersyphilis in Gerhardt's Handbuch der Kinderkrankheiten. Aber auch Heubner hat es verschmäht, des Näheren auf die verschiedenen Localisations- und Erscheinungsformen und die hohe diagnostische Bedeutung dieser interessanten Dermatose intensiver einzugehen.

Die diffuse hereditär-syphilitische Hautinfiltration ist des Weiteren erwähnt in einer aus der Rinecker'schen Klinik zu Würzburg erschienenen Inaugural-Dissertation von Edwin Wiede.[3]) Merkwürdiger Weise wird aber auch von diesem Gewährsmann die squamöse Erkrankungsform der Fusssohlen und Handteller nicht unter die diffusen Erkrankungsformen subsummirt, sondern als squamöse Form der Hereditärsyphilis getrennt behandelt.

Aus den Schilderungen, welche in den neueren gangbaren Lehrbüchern der Kinderheilkunde und der Syphilis über die Symptome der Syphilis congenita zu lesen sind, geht des ferneren unzweifelhaft hervor, dass die in Rede stehende Erkrankung von allen Autoren gesehen und als Syphilissymptom erkannt worden war (Henoch. Baginsky,

---

[1]) Nil Filatow: Semiotik und Diagnostik der Kinderkrankheiten. II. Aufl. Deutsche Uebersetzung von Hippius. pag. 372. Stuttgart. Enke. 1892.

[2]) Heubner: Syphilis (hereditaria, acquisita, tarda) im Kindesalter. Tübingen 1896.

[3]) Wiede: Beiträge zum Capitel der Hereditärsyphilis. Inaug.-Dissert. Würzburg 1886.

Vogl-Biedert, Unger, Seitz, Descroizilles, Filatow, Uffelmann, Kaposi, J. Neumann, Lesser, Joseph, Finger, Lang, v. Zeissl u. s. w.). Es ist aber von keiner Seite der Versuch unternommen worden, die uns beschäftigende Dermatose einem eingehenden Studium zu unterziehen, sie klinisch und anatomisch genau zu untersuchen. In der Mehrzahl der angegebenen Werke findet sich bei Gelegenheit der Abhandlung der maculösen und papulösen Exanthemformen der congenitalen Syphilis nichts als der einfache Vermerk, dass bei der hereditären Lues der Säuglinge die maculösen und papulösen Einzeleffloreszenzen zu grösseren erkrankten Flächen confluiren können, welche besondere klinische Charaktere bieten. Nur das Lehrbuch der Syphilis und der venerischen Krankheiten von L. Jullien (Paris, II. Aufl. 1886) bringt eine etwas ausführlichere, auf den Untersuchungen Madier-Champvermeil's fussende Darlegung der diffusen erythemähnlichen Hautaffectionen der hereditär-syphilitischen Säuglinge.

Wenngleich also die uns hier beschäftigende hereditär-syphilitische Dermatose aufmerksamen Beobachtern der Säuglingssyphilis nicht entgangen ist, und, wo gesehen, stets als ein mit der Syphilis zusammenhängender Process aufgefasst worden war, so fehlt doch in der Literatur, wenn wir von der These Madier-Champvermeil's absehen, soweit ich dieselbe überblicke, jede Spur eines intensiveren Eindringens in das Wesen und die Bedeutung dieser der hereditären Säuglingssyphilis ausschliesslich zukommenden Dermatose, wiewohl gerade sie — wie schon aus unseren tabellarischen Zusammenstellungen hervorgegangen ist — zu den allerhäufigsten und auffallendsten Manifestationen der vererbten Lues der Säuglingsperiode gehört, welche noch dazu, wo vorhanden, wie kein zweites Hautsymptom in absolut unzweideutiger Weise die Diagnose „Syphilis" und weiter sogar die Differentialdiagnose „hereditäre" Syphilis der erworbenen gegenüber zulässt.

Auch fehlt es an einer einheitlichen Bezeichnung für die in Rede stehende syphilitische Dermatose. Sie findet sich in Lehr- und Handbüchern der Syphilis und Paediatrie unter ganz verschiedenen Namen erwähnt, oder sie erscheint ohne jede namentliche Constatirung blos mit einigen andeutenden Worten abgethan. Am häufigsten kommt die Fusssohlen- und Handflächenerkrankung in den Büchern unter der Bezeichnung „Psoriasis palmaris et plantaris infantum" vor, zumal Trousseau, wie schon früher erwähnt worden ist, dieselbe unter diesem Namen in die Literatur eingeführt hat.

Die Bezeichnungen „Erythème syphilitique, Ekzema syphiliticum, Intertrigo syphilitica, Decoloratio cutis syphilitica neonatorum, Eigenthümlicher Zustand der Haut

syphilitischer Säuglinge" sind gleichfalls nur Ausdrücke, welche von den einzelnen Beobachtern für diesen diffusen syphilitischen Entzündungsprocess gewählt wurden, weil Niemand einen charakteristischen, alle Morphen und die Anatomie dieses Vorganges einheitlich zusammenfassenden Ausdruck hat vorschlagen können. Indem wir nun dafür plaidiren, den Terminus „Diffuse hereditär-syphilitische Hautinfiltration der Säuglinge" oder „diffuses flächenhaftes Syphilid der Säuglinge" allgemein zu acceptiren, gleichgiltig unter welchem Bilde und an welcher Localität der Infiltrationsprocess sich abspielt, gehen wir nun einen Schritt weiter und wenden uns zur Erörterung der klinischen Erscheinungsformen der Erkrankung.

Drittes Capitel.

Die verschiedenen Entstehungsweisen der diffusen hereditär-syphilitischen Hautinfiltration.

Beginn der diffusen hereditär-syphilitischen Hautinfiltration unter dem Bilde eines diffusen Erythems. — Syphilides érythémateuses der Franzosen. — Eintheilung derselben bei Madier-Champvermeil. — Gleichzeitiges Auftreten von Papeln und flächenhaftem diffusem Syphilid. — Die klinischen Entstehungsmodalitäten der diffusen hereditär-syphilitischen Hautinfiltration. — Entstehung aus scheibenförmigen Erythemflecken. — Entstehung aus diffusen Erythemen. — Entstehung aus stippchenförmigen Primäreffloreszenzen. — Entstehung durch Papelconfluenz.

Bevor wir uns in eine nähere Besprechung der klinischen Details der in Rede stehenden Hautaffection der hereditär-luetischen Säuglinge einlassen, müssen wir uns vor Allem über die Frage einigen: Wie entsteht und in welcher Weise entwickelt sich unter dem Einflusse der angeborenen Syphilis bei den befallenen Säuglingen ein flächenhaft ausgebreitetes diffuses Syphilid?

Hier muss zunächst ein sehr wesentliches Moment hervorgehoben werden: Die flächenhafte hereditär-syphilitische Erkrankung der Haut hat in der grössten Mehrzahl der Fälle mit der echten syphilitischen Papel nichts gemein. Sie geht in der Regel nicht aus der Confluenz von papulösen oder roseolösen Einzeleffloreszenzen hervor, wie vielfach geglaubt wird, sondern sie entsteht mit besonderer Vorliebe auf dem Boden des Vorstadiums einer erythemartig auftretenden Hautaffection von Haus aus in diffuser Weise.

Diese initialen oder prodromalen Erytheme bei hereditär-syphilitischen Säuglingen, wie wir sie mit Fug und Recht nennen dürfen, welche den Beginn einer flächenhaften syphilitischen Hautinfiltration markiren, waren namentlich französischen Aerzten schon seit langem aufgefallen. Wurde doch schon eingangs unserer historischen Erörterungen hervorgehoben, dass bereits Trousseau und Laségue diffuse Erytheme an den Fusssohlen und Handtellern als Vorläufer und Begleitsymptome der syphilitischen Eruptionen bei Säuglingen notificirt

haben, und in der bereits wiederholt erwähnten Dissertation Madier-Champvermeil's erscheint gerade auf diese Erytheme, welche von diesem Autor auch noch am Kinn, an den Nates und Schenkeln erkannt worden waren, und zwar wie ich glaube, mit vollem Rechte ein besonderer Nachdruck gelegt. Ja! dieser letztgenannte Gewährsmann hat, wie gleichfalls schon hervorgehoben wurde, unter besonderer Rücksichtnahme auf den erythemähnlichen Beginn des diffusen Syphilides der Säuglinge die ganze Affection mit dem Namen „erythème syphilitique" belegt und Nachahmer unter den späteren französischen Autoren gefunden. (L. Jullien, Jacquet, Sevestre, Descroizilles.)

Demgemäss finde ich auch in dem eben erschienenen, ganz neuen französischen Handbuch der Kinderheilkunde (Traité des maladies de l'enfance, herausgegeben von Grancher, Comby und Marfan), in welchem das Capitel „Hereditäre Syphilis" von Paul Gastou bearbeitet erscheint, unter der Ueberschrift „Syphilides érythémateuses" eine Beschreibung der uns beschäftigenden diffusen Hauterkrankung unter ausdrücklicher Hervorhebung des erythematösen Entstehungsmodus derselben. Insbesondere wird auch in dieser Monographie auf die wiederholt namhaft gemachte Arbeit von Madier-Champvermeil und die später erschienenen von Jacquet und Sevestre recurrirt und die dortselbst aufgestellte Eintheilung der hereditärluetischen „Erytheme" vollinhaltlich angenommen.

Die Eintheilung, welche in dieser allerneuesten Bearbeitung der hereditären Syphilis den „Syphilides érythémateuses" der Säuglinge zutheil wurde, nämlich in Syphilide hyperhémique simple, Érythéme syphilitique squameux und Syphilide érythémateuse exfoliatrice beweist deutlich, welch' grosser Werth hier auf die erythemartige Entwicklungsweise der uns beschäftigenden hereditärsyphilitischen Erkrankungsform der Säuglingshaut gelegt wurde. Dabei sind sich die französischen Autoren — wie aus dem Contexte der angeführten Publicationen zu entnehmen ist — des Umstandes stets wohl bewusst gewesen, dass diese Syphilide nur dem äusseren Habitus nach und nicht zufolge ihrer inneren Structur den Namen „Erytheme" verdienen und in der Einleitung zu seiner schon des öfteren citirten Schrift entschuldigt sich Madier-Champvermeil sogar förmlich dafür, ein Syphilid überhaupt als Erythem angesprochen zu haben. Er sagt: „La dénomination d'érythème que j'ai proposée, est purement conventionelle et doit être expliquée: en l'adoptant à défaut d'autre, j'ai voulu rappeler ce charactére général de toutes ces syphilides palmaires et plantaires, d'être très étendues en surface. Les désinences spécifiques: simple, squameux, ulcéreux, bulleux, que j'ajoute au terme générique „érythème",

distinguent certaines formes cliniques et anatomiques importantes.“ Die drei letztgenannten Unterarten wurden des Ferneren von den französischen Autoren unter dem zusammenfassenden Terminus „érythème néoplasique“ dem „érythème simple“ gegenübergestellt, von welchem gleichzeitig ausgesagt wurde, dass es immer nur das Vorstadium des érythème neoplasique darstellt.

Aus all' diesen Erörterungen wolle aber durchaus nicht der Schluss gezogen werden, dass Papeln und diffuse Hautinfiltrationen bei syphilitischen Säuglingen sich gegenseitig vollkommen ausschliessen. Ganz im Gegentheile macht man sehr häufig die Beobachtung, dass gleichzeitig mit dem diffusen flächenhaften Exanthem discrete Papeln an anderen Localisationen der Säuglingshaut zur Entwicklung gelangen. Besonders oft sieht man schön elevirte Papeln an Hand- und Fussrücken, während die Palmae und Plantae diffus infiltrirt erscheinen. Ja noch mehr! Wir haben es schon des Oefteren gesehen, dass auf einem diffusen, erythemartigen Syphilid der Fusssohlen separat noch Papeln aufschossen, oder dass nässende Condylome sich auf diffus erkranktem, intertrigo-ähnlich verändertem, syphilitisch infiltrirtem Boden entwickelten, so ad nates und den inneren Schenkelflächen, am Halse und am Kinn. Nicht selten entdeckt man ferner neben diffus erkrankten Hautpartien der Wangen- und Lippenregion an der Stirne schön elevirte, bis linsengrosse, kupferbraune Papeln, welche theils isolirt, theils in dichtgedrängter Aneinanderreihung zur Entwicklung gekommen sind. Auch wird noch weiter unten ganz besonders darauf hingewiesen werden, dass in seltenen, lange sich selbst überlassen gebliebenen Fällen von hereditärer Frühsyphilis, welche von Haus aus mit reichlicher Papelentwicklung einhergegangen waren, durch directes Confluiren von massenhaft zur Entwicklung gelangten papulösen Einzeleffloreszenzen, gleichfalls das Bild der diffusen flächenhaften Hautinfiltration hervorgerufen werden kann.

Wir wollen nun daran gehen, auf Grund unserer zahlreichen Eigenbeobachtungen ein Bild zu entwerfen über Art und Weise der Enstehung und Entwicklung der in Rede stehenden diffusen, erythemähnlichen Hautaffectionen der hereditär-syphilitischen Säuglinge.

Ueber die ersten Erscheinungen, welche diesem Processe zu Grunde liegen, ist in der Literatur so gut wie gar nichts ausfindig zu machen. Dieser Umstand ist sehr leicht begreiflich. Die Kinder kommen den untersuchenden Aerzten nur sehr selten in einem früheren Stadium des Processes, als in dem des diffusen Erythems, zur ersten Vorstellung. Wenn man nun keine Gelegenheit gehabt hat, syphilitische Kinder von Geburt an zu beobachten, sondern nur an ambulatorischem Materiale Studien über die Exantheme der hereditären Frühsyphilis

macht, vielleicht gar noch in der Erkenntnis anderweitiger, zumal nicht exanthematischer Frühsymptome der hereditären Lues etwas weniger geschult ist, dann wird man kaum jemals in die Lage kommen, den in Rede stehenden Process in einem noch früheren Stadium, als in dem eben angeführten, zu erkennen. Demzufolge könnte die Meinung aufkommen, die diffuse Röthung der Fusssohlen-, Handteller- oder Gesichtshaut sei immer das erste Stadium der diffusen hereditär-syphilitischen Hautinfiltration.

Dem ist nun nicht so!

Genaue Beobachtungen, welche ich in der Privatpraxis an Kindern syphilitischer Väter von Geburt an angestellt habe, und eine besonders strenge und häufige Durchmusterung syphilisverdächtiger Säuglinge in der Anstaltspraxis haben mich eines Anderen belehrt. Wir haben das charakteristische Bild der diffusen hereditär-syphilitischen Hautröthungen aus kleinen Anfängen unter unseren Augen entstehen gesehen. Nur wenn man syphilisverdächtige Säuglinge der ersten Lebenswochen,[1]) noch bevor ein Exanthem bei denselben zum Ausbruch gekommen ist, häufig und genau inspicirt, kann man über diesen Punkt Aufklärung gewinnen.

Ich habe die diffuse flächenhafte Hauterkrankung der hereditär-syphilitischen Kinder unter viererlei verschiedenen Formen entstehen gesehen.

1. Am häufigsten habe ich einen Entstehungsmodus beobachtet, welcher mit besonderer Vorliebe im Gesichte, und zwar an den Wangen und am Kinn, ferner ad nates, nicht selten aber auch an Handtellern und Fusssohlen in Erscheinung tritt und dadurch gekennzeichnet ist, dass sich zunächst pfennigstück- bis thalergrosse, hellrosa- bis pfirsichrothe, scheibenförmige, nicht über das Hautniveau emporragende Flecke bilden, welche, ohne centrale Involution zu zeigen, von Tag zu Tag peripher an Ausdehnung gewinnen, bis eine mehr minder grosse Fläche gleichmässig von dieser Verfärbung ergriffen erscheint. Dabei braucht das periphere Weiterschreiten der Röthung durchaus nicht in vollkommen concentrischer Form, wie etwa beim Erythema Iris vor sich zu gehen, obwohl auch dies vorkommt; vielmehr kann die Progression der erythematösen Veränderung der Haut in irregulärer Weise nach verschiedenen Richtungen hin weiter um sich greifen. Die Iris-

[1]) Als „syphilisverdächtig“ bezeichne ich solche Kinder der ersten Lebenstage, welche, ganz abgesehen von der Anamnese, Coryza ohne catarrhalische (grippöse) Mitaffection der Gaumenbögen und eventuell auch Milz- und Leberschwellung zeigen, gleichgiltig ob sie sonst gut oder schlecht entwickelt, fahl oder gut gefärbt erscheinen.

form sieht man häufig an den Fusssohlen, die letztgekennzeichnete mit besonderer Vorliebe an den Wangen, am Kinne und den hinteren Schenkelflächen. Dadurch, dass von verschiedenen Centren ausgehende Röthungen sich begegnen, entstehen, zumal in der Nates- und Schenkelregion, auf weite Flächen hin ausgebreitete, diffuse Hautröthungen. Die als Centren dienenden primären Scheiben entstehen fast ausnahmslos an solchen Stellen der Haut, welche über besonders gewölbte oder vorspringende Regionen dahin ziehen, so an den gewölbtesten Stellen der Wangen und am Kinne, über den Kniegelenken, über den Ballen der grossen Zehen und Daumen und an den vorspringendsten Theilen der Natesregion.

2. Eine zweite Art der Entwicklung der diffusen hereditär-syphilitischen Hautinfiltration, resp. der ersten sichtbaren diffusen Hautröthung, ist die, dass über einer grösseren Fläche — es handelt sich hier fast nur um Fusssohlen und Handteller — die Hautdecke allmälig immer mehr und mehr eine gleichmässig gesättigt rothe Farbe annimmt, während die Oberhaut immer starrer und starrer wird und eine abnorme, mit einem eigenthümlichen Glanz versehene Glätte gewinnt. Diesen Entstehungsmodus der diffusen Infiltration konnte ich in einem Falle, von den allerersten Andeutungen angefangen bis zur vollen Entwicklung der Affection, genau beobachten.

Es handelte sich um ein Kind, dessen Vater ich fünf Jahre vorher, als er noch unverheiratet war, an Syphilis behandelt hatte. Drei Jahre nach seiner Infection hatte derselbe geheiratet und sodann ein Kind gezeugt, welches am normalen Schwangerschaftsende gesund zur Welt kam und während der ersten vier Lebenswochen nicht die Spur irgend einer Anomalie erkennen liess. In der fünften Woche entstand nun gleichzeitig mit dem Auftreten einer Coryza ganz allmählig eine gleichmässige diffuse Röthung an der Haut beider Fusssohlen. Daneben zeigten sich ganz vereinzelte, förmlich nur hingehauchte und nur für den Kenner diagnosticirbare Maculae an der Stirne und den Nates. Damit hatte sich die ganze cutane Eruption der Syphilis bei dem besagten Kinde erschöpft. Unter mercurieller Behandlung schwand die Fusssohlenaffection innerhalb eines Zeitraumes von vierzehn Tagen fast ohne jede merkbare Desquamation. Das Kind ist jetzt fünf Jahre alt und hat niemals mehr irgend eine Andeutung von Lues geboten.

Wir haben des Weiteren gesehen, wie ein auf solche Art entstandenes diffuses hereditär-syphilitisches Fusssohlenerythem bei vernachlässigter Behandlung in das Stadium einer intensiven Verdickung des Hautgefüges mit Desquamation der Oberhaut übergegangen ist und sind uns daher vollständig darüber klar, dass ein unter dem Bilde einer einfachen, gleichmässigen Hyperämie der Plantar- oder Palmarhaut entstehender pathologischer Zustand das erste Stadium der nachmaligen diffusen syphilitischen Hautinfiltration der Säuglinge darstellen kann.

3. Ausser den bisher namhaft gemachten beiden Entstehungsweisen der diffusen syphilitischen Hautinfiltration der Säuglinge wäre zunächst noch ein dritter Modus zu erwähnen, den ich allerdings selbst nur ein einziges Mal zu verfolgen Gelegenheit hatte. Dieser Modus, über welchen ich nirgends in der Literatur irgend welche Angaben ausfindig machen konnte, besteht in dem Hervorgehen des primären diffusen Erythems aus der raschen Confluenz von ebenso rasch zur Entwicklung gekommenen flohstichgrossen, hellrothen, punktförmigen, als kleine Stippchen auftretenden Einzelefflorescenzen.

Da ein solcher Entstehungsmodus der uns beschäftigenden Affection, wie eben erwähnt wurde, noch nicht beschrieben worden ist, so will ich eine einschlägige Beobachtung aus meiner Privatpraxis hier etwas genauer schildern.

Ich wurde im Monate October 1896 zur Besichtigung eines drei Tage alten, gut entwickelten, 3060 Gramm schweren Kindes zugezogen. Das Kind war mit Coryza zur Welt gekommen, was bei mir sofort den Verdacht auf Lues wachrief. Der Verdacht wurde bald zur Gewissheit, denn sechs Tage später, also am neunten Lebenstage des Kindes, traten über Nacht zehn linsengrosse, schwach erhabene Papeln an der Streckfläche der Oberschenkel und zwei ebensolche Efflorescenzen an der Stirne auf. Die Diagnose „Syphilis" war somit schon sichergestellt. Ich wartete mit der Einleitung der Behandlung noch ein wenig zu. Das Kind wurde jeden Tag von mir untersucht. Am vierzehnten Lebenstage — das Kind hatte inzwischen um 30 Gramm abgenommen — war ich höchst überrascht, beide Fusssohlen mit einer grossen Zahl dicht aneinander gedrängter flohstich- bis hirsekorngrosser, lebhaft roth gefärbter, das Hautniveau nicht überragender Stippchen bedeckt zu finden — ganz ähnlich jenen Stippchen, welche man bei beginnender Scarlatina am Halse und an der Vorderfläche des Brustkorbes zu sehen gewohnt ist. Zwei Tage später waren beide Fusssohlen bereits in ihrer ganzen Ausdehnung diffus geröthet, die Stippchen waren zu einer gleichmässig hyperämisirten Fläche zusammengeflossen. Das erste Stadium der diffusen syphilitischen Hautinfiltration in Form eines diffusen Erythems der Fusssohlenhaut, wie es in Alinea 2 geschildert wurde, war gegeben. Somit hatte sich in dem beschriebenen Falle innerhalb eines Zeitraumes von drei Tagen die erythematose Affection der Plantarhaut aus einem Vorstadium von stippchenförmigen Einzelefflorescenzen herausgebildet. Ein Irrthum ist vollkommen ausgeschlossen, da ich das Kind vom dritten Lebenstage angefangen bis zum Schlusse des ersten Lebensmonates tagtäglich sah und genau untersuchte.

4. Ein vierter Entstehungsmodus ist schliesslich der des Hervorgehens der diffusen hereditär-syphilitischen Hautinfiltration aus der Confluenz veritabler papulöser Einzelefflorescenzen ohne das Zwischenstadium eines flächenförmigen Erythems. Man sieht diese Entwicklungsform seltener, als die beiden erstbeschriebenen, allein

sie kommt doch sicherlich vor. Am häufigsten begegnet man derselben in der Natesregion und an den hinteren Schenkelflächen, viel seltener an den Handtellern und Fusssohlen und an der Stirne. Die flächenhaften Infiltrationen, welche auf diese Weise zu Stande gekommen sind, unterscheiden sich in der Regel durch eine dünklere und gesättigtere Röthe oder auch durch eine blaurothe Verfärbung der ergriffenen Hautregionen von den auf anderem Wege entstandenen, und zeichnen sich durch eine von Haus aus intensivere Verdickung des Hautgefüges und den raschen Beginn von Erosions- oder Desquamationsvorgängen an den befallenen Stellen aus. Auch sonst lässt sich noch ein besonderes Unterscheidungszeichen namhaft machen, welches es möglich macht, diffuse Infiltrationen, welche auf wirklich papulöser Basis zu Stande gekommen sind, von auf andere Weise entstandenen diffusen hereditär-syphilitischen Hautaffectionen auseinander zu halten.

Bei jenen Infiltrationen, welche aus der Confluenz von Papeln hervorgegangen sind, beobachtet man nämlich — ganz im Gegensatze zu den meisten anderweitig aufgetretenen diffusen Hautaffectionen der hereditär-syphilitischen Säuglinge — nicht selten eine eigenthümliche zackige oder nierenförmige Begrenzung des einen oder anderen Randgebietes der kranken Hautfläche, wobei aber der freie Rand des flächenhaften Infiltrates eine erhebliche Niveaudifferenz mit steilem Abfall der gesunden Haut gegenüber zeigt. Dies hat nichts anderes zu bedeuten, als dass an den nierenförmig eingebuchteten Grenzen der erythemähnlich erscheinenden Hautaffection papulöse Efflorescenzen, welche einander begegnet hatten, ineinander geflossen sind. Wir haben dies ganz besonders oft an der hinteren Fläche der Ober- und Unterschenkel älterer Säuglinge gesehen.

Auch der Ablauf der auf papulöser Basis entwickelten diffusen Affectionen gestaltet sich in der Regel anders, als bei den genuin entstandenen. Während die auf erythematöser Basis zu Stande gekommenen Formen ganz regelmässig ohne Hinterlassung länger dauernder Pigmentationen spurlos verschwinden, haben wir bei den diffusen Affectionen der ersterwähnten Art stets ein längeres Zurückbleiben von pigmentirten Stellen, den afficirt gewesenen Partien entsprechend, constatiren können.

Viertes Capitel.

Die allgemeinen klinischen Charaktere der diffusen hereditär-syphilitischen Hautinfiltrationen.

Localisation der primordialen Erytheme. — Bevorzugung der unteren Körperhälfte. — Verschiedene localisatorische Varietäten. — Seborrhoiformes diffuses Syphilid. — Diffuse Affection der Mundlippen. — Einfache und complicirte Formen des diffusen flächenhaften Syphilides. — Eintheilung nach der äusseren Erscheinungsform. — Abhängigkeit der letzteren von der anatomischen Beschaffenheit der befallenen Localisation. — Abhängigkeit von äusseren Irritamenten. — Farbe, Glanz, subjective Symptome. — Einiges über Prognose und Therapie. — Diffuses rhagadiformes und rupiaformes Syphilid. — Pemphigus auf diffus infiltrirter Basis. — Umschriebene Infiltrationsformen. — Intertrigoartiges Auftreten des diffusen flächenhaften Syphilides.

Wir haben uns mit dem Entstehungmodus der diffusen hereditärsyphilitischen Hautinfiltration der Säuglinge etwas länger aufgehalten, einerseits weil wir über vollkommen sichergestellte, absolut unanfechtbare Beobachtungen bezüglich der hier zur Geltung kommenden Vorgänge verfügen, welchen wir stets mit besonderem Eifer nachgegangen sind, anderseits aber, weil sonst in der Literatur wenig Verwerthbares über die Entwicklungsmodalitäten dieser Erkrankungsformen der Säuglingshaut ausfindig zu machen ist. Wer sich nicht eine lange Reihe von Jahren mit besonderem Forschungsinteresse den Dermatosen der hereditären Frühsyphilis zuwendet und nicht oft in die Lage kommt, syphilisverdächtige Neugeborene und Säuglinge — insbesondere auch solche der Privatclientel — längere Zeit hindurch, auch noch vor Ausbruch des Exanthems, genau zu beobachten, der wird kaum jemals Gelegenheit finden, die einzelnen Entstehungsphasen des in unserer Schrift abgehandelten Krankheitsprocesses zu verfolgen. So erklärt es sich auch, warum die sub 2) und 3) im vorigen Capitel von uns angegebenen Entstehungsweisen der diffusen Hautaffection noch gar nicht beschrieben worden sind. Es ist eben immer nur das fertige Erythem, nur sehr selten aber das, was demselben vorausgegangen ist, gesehen worden.

Unsere bisher gemachten Angaben bezogen sich — abgesehen von den durch Papel-Confluenz zur Entwicklung kommenden Affectionen — lediglich auf die erythematöse Erscheinungsform der diffusen hereditär-syphilitischen Hautinfiltration. Diese Erscheinungsform der fraglichen Dermatose liegt aber — unter der eben namhaft gemachten Beschränkung — allen weiteren Entwicklungsformen des in Rede stehenden Processes als Urform zu Grunde. Sie stellt entweder nur das erste Stadium eines zu weiterer Ausbildung gelangenden diffusen Krankheitsprocesses der Haut dar, oder aber der Process kann sich mit der Entwicklung des diffusen Erythems vollkommen erschöpfen. Insbesondere aber — und darauf soll schon an dieser Stelle hingewiesen werden — gelingt es sehr häufig, den krankhaften Vorgang im Stadium einer gleichmässigen, diffusen Hauthyperämie durch das Eingreifen einer rationellen anti-syphilitischen Therapie vollständig zu coupiren.

Nun noch einige Worte über die Localisationen, an welchen die primordialen Erytheme, von welchen hier die Rede war, zur Entwicklung gelangen. Es sind natürlich dieselben Localisationen, welche bereits im ersten Capitel dieses Abschnittes unserer Studien (S. 116) für die diffusen Infiltrationen im Allgemeinen namhaft gemacht worden sind. Es ist auch einleuchtend, dass die dort aufgestellte Statistik auch einen Rückschluss auf die Häufigkeit des Vorkommens der erythematösen Erscheinungsform der diffusen hereditär-syphilitischen Hautinfiltration an den verschiedenen Körperpartien gestattet. Hier soll nur nochmals ganz besonders darauf hingewiesen werden, dass die diffusen erythemähnlichen Morphen des hier abgehandelten Krankheitsprocesses in der Regel zunächst an den Fusssohlen erscheinen und hier insbesondere an den Fersen und Fussballen zu finden sind. Des Weiteren localisiren sie sich besonders häufig an den Handflächen, und hier wieder mit besonderer Vorliebe über der Hautdecke des Thenar und Antithenar. Häufig sieht man auch die hintere Fläche der Hinterbacken-, der Oberschenkel- und die Analregion vollständig gleichmässig und diffus geröthet. Nicht selten bietet sich die Erkrankung des Weiteren als eine diffuse erythematöse Affection der ganzen hinteren Fläche der unteren Körperhälfte.

In Fällen letztgenannter Art entsteht oftmals ein sehr charakteristisches Bild: Indem sich nämlich die dunkelbraunrothe Farbe und eventuelle Schuppenbedeckung der verfärbten Partien in eigenthümlicher Weise von den vorderen und inneren, nicht veränderten Regionen der Nates-, Ober- und Unterschenkelhaut abhebt, entsteht ein Bild, welches am ehesten mit dem Anblicke vergleichbar ist, welchen uns eine mit

einem Ledereinsatz versehene Reithose gewährt. Der Ledereinsatz der Reithose entspricht den infiltrirten Regionen.

Während nun Rücken- und Bauchfläche, Achselhöhle und obere Extremitäten mit Ausnahme der Palmarflächen nahezu gänzlich von dieser Affection verschont bleiben, tritt sie im Gesichte wieder mit grosser Vorliebe auf und zwar hier ganz besonders häufig in der Umgebung der Körperöffnungen. Wir finden sie um die Lippensäume, die Nasenöffnungen, Lidspalten und die Ohrmuscheln herum entwickelt und sehen sie des Ferneren gar nicht selten in der Kinn- und Halsregion. An der behaarten Kopfhaut, welche gar nicht selten von dem Processe ergriffen wird, verbirgt sich die primäre diffuse Röthe fast immer unter der Maske einer seborrhoischen Erkrankung.

Das primäre flächenhafte Erkranken der Haut hereditär-syphilitischer Säuglinge ohne Zwischenstadium von Einzeleffloreszenzen kann man so recht typisch an der um die Mundöffnung localisirten, also der perioralen Form der diffusen Infiltration studieren. Hier findet man stets die ganzen Lippensäume gleichmässig diffus infiltrirt, verdickt und dunkel geröthet. Man erkennt die entwickelte Affection des Weiteren an der Starrheit, dem eigenthümlichen Glanz, dem Verstrichensein der kleinen Fältchen an der Lippenmucosa und an den zahlreichen Einrissen, welche die Oberhaut des Lippensaumes zeigt. Nur äusserst selten sieht man eine isolirte Papel an den Lippenrändern, und wenn, so erhebt sie sich in der Regel erst recht noch auf einer diffus infiltrirten Oberfläche. Papulöse Infiltrate solcher Art entstehen dann mit besonderer Vorliebe an den Uebergangsstellen des infiltrirten Lippenrothes in die eigentliche Cutis, so an den Mundwinkeln und den medianstenPartien der Ober- und Unterlippe (s. Tafel I, Fig. 1).

Eine ganz besondere Eigenthümlichkeit der diffusen hereditär-syphilitischen Hautinfiltrationen ist in dem nahezu constanten Verschontbleiben ganz bestimmter Hautregionen zu erblicken. Solche Hautregionen sind Hand- und Fussrücken und die ganze Vorderfläche des Stammes. An den Fusssohlen ist die Affection oftmals geradezu sandalenförmig entwickelt und die Grenze der diffusen Hautinfiltration in der Regel besonders scharf, nahezu linienscharf, durch die plantare Fussrandlinie und die Insertionsstelle der Achillessehne gegeben. Es gewährt dann einen besonders charakteristischen Anblick, am Fussrücken die Haut glatt, weich, verschiebbar und von normaler Farbe zu finden, während die Sohle starr, firnisartig glänzend, schinkenroth oder lachsfarben oder auch von dichten Schuppenlamellen bedeckt erscheint.

Sehr häufig findet man gleichzeitig Hand- und Fussrücken von grösseren Papeln oder schuppenden Fleckenformen bedeckt.

Zum Unterschiede von der Beschaffenheit der diffusen Hautaffection, welche an den Fusssohlen vorfindlich ist, erscheint aber die zwischen den papulösen Efflorescenzen an den Rückenflächen von Fuss und Hand befindliche Haut weich, von normaler Farbe und unveränderter Consistenz.

Man kann der in Rede stehenden flächenhaften Hauterkrankung der hereditär-syphilitischen Säuglinge je nach den äusseren Verhältnissen, unter welchen sie entsteht, je nach dem Bilde, unter welchen sie sich dem Beobachter bietet, und je nach dem Grade ihrer wahrnehmbaren Tiefenausdehnung noch verschiedene andere interessante Seiten abgewinnen. Zunächst können wir in ätiologischer Beziehung, so paradox dies auch bei einer syphilitischen Dermatose erscheinen mag, zwei Hauptgruppen von einander trennen.

Die erste umfasst jene Fälle, welche sozusagen genuin, will sagen lediglich unter der Wirkung des circulirenden Syphilisvirus und ohne Mitwirkung eines weiteren Agens entstanden sind: einfache Formen.

In die zweite Gruppe sind alle jene Fälle zu rangiren, bei welchen nebst dem specifischen Infectionsstoff noch ein irritirendes Agens localer Art von aussen her mitgewirkt hat: complicirte Formen.

In die erste Gruppe gehören vor Allem die diffuse Plantar- und Palmarerkrankung und diejenige flächenhafte Affectionsform der Gesichtshaut, bei welcher dieselbe frei von Rhagaden und Krusten ist. Diese Formen bilden den Typus der reinen uncomplicirten Infiltrationen. Die Continuität der Hautdecke ist nirgends getrennt. Die Epidermis betheiligt sich höchstens durch Desquamationsvorgänge äusserlich merkbar an dem Processe. Die Cutis selbst erscheint starr, verdickt und in verschiedenen Nuancen geröthet.

In die zweite Gruppe sind alle erodirten, ekzemähnlichen, ulcerösen oder crustösen Varietäten und manche auf seborrhoischer Basis zustande gekommenen Infiltrationsformen zu rechnen. Sie sind der Effect des Zusammenwirkens zweier Factoren: der Syphilis und eines modificirenden äusseren Agens. Von der Art und Beschaffenheit dieser Agentien wird noch wiederholt zu sprechen sein.

Je nach dem Bilde, unter welchem sich die diffus syphilitisch infiltrirte Haut des Säuglings dem Beobachter bietet, könnte man drei verschiedene Erscheinungsformen, beziehungsweise Stadien der Erkrankung unterscheiden:

1. Die erste und, wie schon auseinandergesetzt wurde, in der Regel auch ursprüngliche Form ist die, welche ich mit dem Ausdrucke „in-

filtratio diffusa glabra sive erythematosa simplex" belegen möchte.

Die Hautoberfläche ist diffus geröthet, auf der Höhe dieses Stadiums schinkenfarben- oder dunkelbraunroth bis kupferroth, mitunter auch lachsfarben erscheinend, dabei aber glänzend und glatt, weder eingerissen, noch schuppend, noch erodirt. An den Fusssohlen und Handtellern sieht man diese Form sehr häufig Wochen lang persistiren. Auch am Kinn, an der Glabella und in den präauricularen Hautpartien und in der Halsregion ist diese Erscheinungsform gar nicht selten zu finden. Das Colorit der veränderten Hautpartien kann dabei alle möglichen Farbennuancen von hellem Kirschroth, bis zum dunkelsten Blauroth bieten.

2. Die zweite Form wäre die „infiltratio diffusa desquamativa et lamellosa", bei welcher sich die Hornschichte der Oberhaut in grossen Lamellen oder Schollen ablöst, während das Hautgefüge sklerosirt und beträchtlich verdickt erscheint. Sie kommt an allen Prädilectionsstellen des Processes vor, mit besonderer Vorliebe aber an den Palmar- und Plantarregionen und geht stets aus der vorangeführten glatten Form der Dermatose, nach längerem Bestande derselben, hervor.

3. Die dritte Form wäre die „infiltratio erosa", unter welcher Bezeichnung wir alle nässenden, ulcerösen und impetiginösen Formen zusammenfassen. Diese Affectionsform ist es, welche einerseits zu ausgedehnten flächenförmigen Geschwürsbildungen, andererseits zu ausgebreiteten Borkensyphiliden Anlass bieten kann.

Es ist ausdrücklich hervorzuheben, dass Uebergänge zwischen diesen drei Formen der Erkrankung sehr häufig zu beobachten sind, dass jede einzelne Form aber auch vollständig isolirt vorkommt. So kann sich beispielsweise an einem und demselben Individuum im Gesichte eine borkige, am Oberschenkel eine nässende, an den Handtellern eine schuppende und an den Fusssohlen eine glatte Infiltration vorfinden.

Dass die Fusssohlenhaut grösstentheils desquamirt, während die Gesichts- und Natesregion, wenn sie diffus infiltrirt sind, sich ganz gewöhnlich stellenweise mit Krusten überziehen und mit einem nässenden Ekzem entfernte Aehnlichkeit gewinnen, liegt einerseits in den Verschiedenheiten des anatomischen Baues der verschiedenen Regionen, andererseits aber auch in der Art und Weise, in welcher diese Gegenden durch äussere Einwirkungen irritirt werden, begründet. Im Gesichte spielen der Muskelzug, die mimischen Bewegungen, die beim Saugen und Athmen nothwendigen Gestaltsveränderungen der Mund- und Nasenöffnung eine hervorragende Rolle betreffs ihrer Einflussnahme auf die in diffuser Weise syphilitisch infiltrirte Haut. Unter der

Einwirkung der im Gesichte fortwährend thätigen Muskelaction reisst die starr infiltrirte Haut besonders leicht ein, zumal die Epidermislage hier ganz besonders zart ist; daher gerade im Gesichte, um die Mundwinkel und Lippensäume herum, Rhagaden besonders häufig auftreten. (Tafel I, Fig. 1 u. Tafel III, Fig. 1.) An den Rissstellen entstehen Aussickerungen von Serum, in weiterer Folge Krustenbildungen und schliesslich rhagadiforme Geschwüre, welche noch später in den Kreis unserer Besprechung gezogen werden müssen.

In der Genitoanalregion hinwiederum findet durch die irritirende Wirkung von in Zersetzung begriffenen Excreten eine unablässige Maceration der infiltrirten Hautpartien statt, welche zu Epidermisverlust und weiterhin zu Erosionen und Ulcerationen führen kann. Demzufolge findet man in diesen Gegenden besonders häufig erodirte Infiltrationsformen.

Den geringsten Insulten sind zweifellos die Handteller und Fusssohlen ausgesetzt. Besonders die letztgenannten Partien werden in der Regel wohl eingehüllt gehalten, sind auch keinen besonderen Muskelbewegungen unterworfen und dabei durch eine ansehnliche Dicke der schützenden Hornschichte und den Mangel von Talgdrüsen vor allen anderen Hautregionen ausgezeichnet.

Hier fehlt also vor Allem die seborrhoische Basis, welche z. B. die Kopfhaut syphilitischer Säuglinge so häufig in ekzemähnlicher Weise erkranken macht, weil das Talgsecret in diesen Regionen bekanntlich vollständig abgängig ist. Weiterhin fehlen an der Haut der Fusssohlen und Handteller die chemischen Irritamente, welche in der Genitoanal- und Oberschenkelregion wirksam sind, daher fehlen auch Borken-, Krusten- und Geschwürsbildungen in den Plantar- und Palmarregionen und endlich findet dort auch keine Dehnung und Zerrung der Haut durch besonders intensive Muskelbewegungen statt, wie dies im Gesichte in Folge der mimischen Bewegungen unausgesetzt der Fall ist. Bei der besonderen Mächtigkeit der Hornschicht, welche den Fusssohlen und Handtellern gewährt ist, werden weiterhin auch Rhagaden an diesen Stellen in der Regel nicht zu Stande kommen können.

Demgemäss bieten sich uns die diffusen Erkrankungen der Plantar- und Palmarregionen — im Gegensatze zu den flächenhaften syphilitischen Dermatosen anderer Körpergegenden des Säuglings — fast ausnahmslos unter dem Bilde der erythematösen oder schuppenden Form. Im Grunde genommen sind aber alle wie immer gearteten diffusen syphilitischen Hauterkrankungen auf den Typus der erythematösen und schuppenden Infiltrationen der Fusssohlenhaut zurückzuführen. Der geänderte äussere Habitus der Affection, welcher an anderen Loca-

litäten vorwaltet, ist zum Theil die Folge besonderer anatomischer Eigenthümlichkeiten der betreffenden Hautregion, zum Theil aber auch durch die Mitwirkung äusserer, an den betreffenden Hautpartien wirksamer Irritamente zu erklären.

Wir werden bei der detaillirten Besprechung der Erscheinungsformen und Verlaufsweisen der uns beschäftigenden hereditär-syphilitischen Affection der Säuglingshaut an den einzelnen Prädilectionsstellen die hier angedeuteten Momente noch eingehender zu würdigen Gelegenheit haben.

Die Farbe der diffusen glatten Hautinfiltrate ist je nach der Localisation und dem Alter des Processes eine verschiedene. Im Beginne ist ein lebhaft rothes Colorit gang und gäbe. Die Oberhaut erscheint dabei noch kaum verändert. Nach wenigen Tagen jedoch stellen sich bereits Farbenveränderungen über den infiltrirten Flächen ein. Die Färbung beginnt in's Schinkenroth oder Kupferbraun einzulenken, während ein sich einstellender eigenthümlicher Metall- oder Firnisglanz darauf hinweist, dass die Epidermis selbst sich in einem abnormen Imbibitions- und Spannungszustande befindet.

Im Gesichte wird die Farbe jedoch niemals so auffallend kupfer- oder rothbraun, wie an den Fuss- und Handflächen, vielmehr sind die diffusen Infiltrationen im Gesichte nach längerem Bestande in der Regel durch einen eigenthümlich gelbbraunen, ja manchmal ockergelben Farbenton charakterisirt. Ist auch sonst, wie so häufig, die Hautfarbe des hereditär-luetischen Säuglings eine fahlgelbe, so hebt sich die erkrankte Partie der Gesichtshaut mitunter nur durch einen gesättigteren gelben Farbenton und einen besonderen atlasähnlichen Glanz von den nicht infiltrirten Regionen der Umgebung ab.

Der eigenthümlich metallische oder Firnisglanz der diffusen flächenhaften Hautinfiltrate bei der hereditären Syphilis ist ein Umstand, welcher im histologischen Bilde in ungezwungener Weise Erklärung findet.[1] Er ist, wo ausgebildet, ein absolut sicheres Kriterium für die Differentialdiagnose nicht-syphilitischen Affectionen der Säuglingshaut gegenüber. Dieses Symptom lässt sich nur mit Zuhilfenahme der histologischen Untersuchung in seine Componenten zerlegen. Davon soll weiter unten noch die Rede sein.

Ueber alle weiteren Einzelheiten, insbesondere über die weiteren Veränderungen, welche sich aus dem primären erythematösen Stadium in der Folge herausbilden, wird bei der speciellen Abhandlung der ein-

[1]) Siehe hierüber das der Histologie der diffusen hereditär-syphilitischen Hautinfiltration gewidmete Capitel.

zelnen localisatorischen Varietäten des Processes noch Genaueres angegeben werden. Hier wäre nur noch hervorzuheben, dass die diffusen flächenhaften Hautinfiltrationen den Säuglingen keine directen Beschwerden machen. Sie verursachen weder Schmerz noch Jucken. Nur die rhagadiformen und erodirten Morphen des Processes sind, wie leicht begreiflich, von dieser Regel ausgenommen. Es verdient weiter hervorgehoben zu werden, dass die einfach erythematösen, glatten und schuppenden Erscheinungsformen der diffusen hereditär-syphilitischen Hautinfiltration in der grossen Mehrzahl der Fälle bei sonst kräftigen und nicht schwer afficirt erscheinenden Säuglingen angetroffen werden und unter einer zweckentsprechenden antisyphilitischen Allgemeinbehandlung auffallend rasch zum Schwinden gebracht werden können. Wir müssen sogar auf Grund unserer reichen Erfahrung behaupten, dass die einfachen Varietäten der flächenhaften hereditär-syphilitischen Hautinfiltrationen, wenn sie frühzeitig erkannt werden, unter allen Manifestationsweisen der Hereditärsyphilis der Säuglingsperiode das dankbarste Feld für die Quecksilberbehandlung abgeben. Dabei muss aber bemerkt werden, dass eine locale Therapie immer vollkommen überflüssig ist. Werden die fraglichen Affectionen jedoch übersehen, sich selbst überlassen, nicht richtig erkannt und daher nicht richtig behandelt, dann können sie viele Monate lang persistiren und in ungeahnter Weise an flächenhafter Ausdehnung gewinnen. So kann es sich ereignen, dass man ausnahmsweise hereditär-syphilitische Säuglinge noch im siebenten und achten, ja wie wir einmal gesehen haben, noch im 13. Monate mit diffus infiltrirten Hautflächen antreffen kann. Unter solchen Verhältnissen begegnet man auch jenen überaus schweren Erscheinungsformen der diffusen hereditär-luetischen Dermatose, bei welchen fast die ganze Körperhaut vom Scheitel bis zu den Zehen hinunter diffus infiltrirt erscheint, dabei theilweise schuppt, theilweise mit Krusten besetzt, theilweise auch geschwürig zerfallen ist. Aber auch in solchen Fällen gelingt es, durch energische Quecksilberbehandlung dennoch manchmal noch Heilung zu erzielen.

Beispielsweise sei folgender Fall erwähnt:

Marie H., wurde uns als sieben Wochen altes Kind zum ersten Male vorgestellt. Die Mutter des Kindes ist selbst syphilitisch. Erstes Kind vor drei Jahren: achtmonatliche Todtgeburt; zweites Kind ein Jahr später: achtmonatliche Todtgeburt; drittes Kind ist das vorgeführte. Bald nach der Geburt Coryza, zu vier Wochen — nach der Schilderung der Mutter — Ausbruch eines Fleckensyphilids an Stirn und Schläfen. Kurze Zeit darauf wurde uns das Kind zur Untersuchung gebracht. Wir fanden folgende Veränderungen an der allgemeinen Körperdecke: Die Kopfhaut in einen dichten Schuppenpanzer gehüllt. An der Stirnhaargrenze sind kupferbraun gefärbte, schuppenfreie Infiltrationen sichtbar.

Die Stirnhaut selbst erscheint gelbbraun, steif, glänzend. Des Weiteren finden sich zwei mit Krusten bedeckte, fingernagelgrosse Papeln an der Glabella und jederseits drei solche an den Schläfen. Von den Augenbrauenbögen angefangen ist das Gesicht durchwegs diffus infiltrirt, bräunlich verfärbt, mit braunrothen Krusten bedeckt, zwischen welchen bei mimischen Bewegungen Serum und Blut hervorkommen. Der Hals, die Vorderarme, Nates, Ober- und Unterschenkel, Fusssohlen und Handteller, ja sogar die Haut des Rückens braunroth, firnisglänzend, infiltrirt, stellenweise schuppend, nur die vordere Brust- und Bauchfläche frei von der Infiltration. Daneben hochgradige Paronychie und Verbildung der Nägel, vollständiger Defect der Cilien und Supercilien. Heilung nach 10 Wochen unter Darreichung von 25 Milligramm Protojoduretum Hydrargyri pro die und täglich einmaligem Sublimatbad (0·5 Gramm pro balneo).

* * *

Es wird nothwendig sein, bevor wir uns an die Detailschilderung der einzelnen Formen der diffusen hereditär-syphilitischen Hautinfiltrationen heranbegeben, auf einige äussere Verschiedenheiten hinzuweisen, welche an den erkrankten Partien, je nach ihrer verschiedenen Localisation, wahrgenommen werden können.

Es ist schon erwähnt worden, auf welche Weise es bei der diffusen hereditär-syphilitischen Hautinfiltration zur Entstehung von Rhagaden kommen kann. Wir haben solche nicht allein an den bekannten Prädilectionsstellen — Mundwinkel, Lippensäume, Naseneingänge, Afterfalten — gesehen, sondern solche auch in den Hautfalten hinter den Ohren, am Tragus und an der Gehörgangsöffnung, an den Augenwinkeln, zwischen den Fingern und Zehen, in sehr seltenen Fällen sogar auch in der Hohlhand zwischen Thenar und der concaven Hohlhandwölbung, desgleichen auch in den Beugen der Ober- und Unterschenkel wahrgenommen. Selbstverständlich meinen wir hier nur solche Rhagaden, welche auf diffus syphilitisch infiltrirter Basis entstanden sind. Sie unterscheiden sich von einfachen Ekzemrhagaden, welche an vielen der genannten Localisationen gleichfalls mit besonderer Vorliebe entstehen, durch den speckig gelben Belag, mit welchem sie sich gerne überziehen, oder durch die dunkelbraunen, trockenen Krusten, welche sich an der Oberfläche derselben entwickeln, des Ferneren durch den Mangel einer intensiveren serösen Absonderung und jeder bedeutenderen entzündlichen Reaction, sowie durch den eigenthümlich starren Adspect, welchen die infiltrirten Ränder der Rhagaden gewähren.

Es muss hier ausdrücklich hervorgehoben werden, dass auch die Rupia syphilitica, das sogenannte Borkensyphilid der hereditär-luetischen Säuglinge, direct aus dem Boden der diffusen flächenhaften Hautinfiltration, und zwar ohne die Vorstufe einer Blasen- oder Pustelbildung

durchzumachen, hervorgehen kann. Wir haben es zu wiederholten Malen gesehen, dass auf der Basis diffuser Infiltrate massive Borken- und Krustenauflagerungen entstanden sind, und zwar konnten wir dieses Ereignis besonders häufig an solchen Hautregionen des Säuglings beobachten, welche sich durch eine sehr zarte Oberhautbekleidung auszeichnen, so an der Haut des Gesichtes, dann der Hand- und Fussrücken, wenn in seltenen Fällen einmal die diffuse Infiltration von den Plantar- resp. Volarflächen auch auf die Rückenflächen der Hände und Füsse übergegriffen hat.

Auch die Paedophlysis escharotica Bednař's ist, wie die Beschreibung dieses Zustandes durch Bednař lehrt, sicherlich nichts anderes, als ein auf der Basis einer weitausgebreiteten, diffusen Hautinfiltration entstandenes schweres Borkensyphilid. Es muss aber nachdrücklichst vermerkt werden, dass ausgedehnte Rupiaformen zu den seltensten cutanen Manifestationen der Hereditärsyphilis der Säuglinge gehören und dass uns solche nur bei verwahrlosten und lange Zeit unerkannt, respective unbehandelt gebliebenen syphilitischen Kindern vorgekommen sind. Demgemäss handelte es sich in jenen Fällen von diffusem rupiaformem Syphilid der Säuglinge, welche wir zu beobachten Gelegenheit hatten — es sind deren 28 — stets um Kinder, welche schon den zweiten Lebensmonat überschritten hatten, und niemals um Syphilisfälle in den ersten Stadien der Eruption.

Ebenso wie auf dem Boden diffuser syphilitischer Hautinfiltration unter bestimmten Verhältnissen Rhagaden- und Borkenbildungen zur Entwicklung gelangen, können auch bullöse Eruptionen auf specifisch infiltrirten Hautflächen emporschiessen. Es kann echter syphilitischer Pemphigus auf diffus infiltrirten Fusssohlen und Handtellern oder irgend anderswo auf syphilitisch infiltrirten Partien zum Vorschein kommen, wie denn überhaupt unsere Erfahrung uns gelehrt hat, dass der Pemphigus syphiliticus der congenital-luetischen Säuglinge immer nur auf dem Boden einer syphilitischen Papel oder einer diffus infiltrirten Fläche, niemals jedoch ohne das Bindeglied einer dieser beiden hereditär-syphilitischen Hautaffectionen auftritt. Hierin erblicken wir auch das hervorragendste differential-diagnostische Merkmal der syphilitischen allen anderen nicht luetischen Pemphigusformen der Säuglingsperiode gegenüber.

Wir haben, wie noch erinnerlich sein dürfte, schon bei anderer Gelegenheit darauf hingewiesen, dass die diffuse hereditär-syphilitische Plantar- und Palmarerkrankung niemals angeboren ist, d. h. dass die Kinder niemals mit dieser Affection behaftet zur Welt gebracht werden. Daraus geht nun weiter der Satz hervor, dass die angeborene Form

des Pemphigus syphiliticus der Fusssohlen und Handteller niemals auf diffus infiltrirter Haut angetroffen wird. Vielmehr sind bei dieser Form des bullösen Exanthems der Neugeborenen die zwischen den Blasenefflorescenzen gelegenen Hautparthien — abgesehen von einer geringfügigen papulösen Randzone, welche die Blase in der Regel umgibt — vollkommen normal, während hinwiederum der Pemphigus syphiliticus extrauterinen Datums, sobald er nach der zweiten Lebenswoche in Erscheinung tritt, gewöhnlich auf diffus infiltrirter Fusssohlen- oder Handtellerhaut sich herausbildet. Wenn daher Heubner in seiner jüngst erschienenen, sehr interessanten Monographie über die hereditäre Syphilis meine seiner Zeit über die Heilungsfähigkeit des Pemphigus syphiliticus gemachten Angaben[1]) nicht für allgemein giltig erklärt, weil ein grosser Theil meiner damals mitgetheilten Pemphigusfälle (10 von 23) zur Zeit ihrer ersten Vorstellung in unserer Anstalt bereits älter als zwei Wochen war, und daraus den Schluss zieht, dass dieser syphilitische Pemphigus älterer Kinder nicht ganz identisch mit dem Pemphigus adnatus oder dem Pemphigus der ersten Lebenstage sein dürfte, so hat er bis zu einem gewissen Grade Recht. Es besteht ein Unterschied zwischen diesen beiden Pemphigusformen und zwar ist dieser darin gelegen, dass der nicht angeborene, erst später auftretende syphilitische Pemphigus in der Regel nicht auf der Basis von papulösen Einzelefflorescenzen, sondern auf dem Boden diffus infiltrirter Hautflächen zur Entwicklung gelangt. Dass auch diese Pemphigusform sich ihrer Wesenheit nach in nichts von dem Typus der bullösen hereditär-syphilitischen Erkrankung der Neugeborenen unterscheidet, geht jedoch aus meinen histologischen Untersuchungen zweier einschlägiger Fälle unzweifelhaft hervor (s. Fig. 5), wovon noch später die Rede sein wird.

Was nun die günstigere Prognose anbetrifft, welche unseren Beobachtungen zufolge dem Pemphigus auf diffus erkrankter Basis anhaftet, so bin ich der Ansicht, dass diese Differenz dem angeborenen und in den ersten Lebenstagen entstandenen Blasensyphilid der Säuglinge gegenüber nicht in einer verschiedenen Wesenheit der beiden Pemphigusformen, sondern in anderen Umständen begründet ist. Der Pemphigus syphiliticus adnatus und der ersten Lebenstage ist der sichtbare Ausdruck einer viel schwereren und frühzeitiger im Intrauterinleben der Frucht wirksam gewesenen Syphilisvererbung und betrifft daher in der Regel frühgeborene, recht elende Früchte. Die zweite Form des

[1]) Hochsinger: „Die Schicksale der congenital-syphilitischen Kinder." Wr. med. Wochenschr. 1890.

Blasensyphilids der Säuglinge hingegen ist nur Theilerscheinung eines erst in späteren Wochen des extrauterinen Lebens der Frucht zum Vorschein kommenden exanthematischen Syphilisprocesses und betrifft daher minder schwer afficirte und in der Regel ausgetragene Früchte. Diese Pemphigusform ist daher erstens Theilsymptom einer milderen Syphilis und zweitens stets an älteren und daher schon widerstandsfähigeren Säuglingen zu finden. Daher auch die bessere Prognose, welche solche Pemphigusfälle bieten!

Wir haben es schon gesehen, dass bei Säuglingen, welche bereits in der fünften Lebenswoche standen, noch vereinzelte Pemphigusblasen auf diffus-syphilitisch infiltrirter Basis zur Entwicklung gekommen sind. In Fall 256 unseres Beobachtungsmateriales ist ein solches Ereignis ausdrücklich verzeichnet worden. Das Kind zeigte in seiner fünften Lebenswoche die Fusssohlen-, Unterschenkel-, Kopf- und Stirnhaut diffus infiltrirt, je eine deutlich entwickelte fingernagelgrosse Pemphigusblase fand sich an der linken Fusssohle und der rechten Hohlhand. Es muss aber unbedingt zugegeben werden, dass solche Spätlinge der Pemphigus-Eruption in prognostischer Hinsicht viel besser daran sind, als die Pemphigusformen der ersten Lebenstage.

Nebst den ausgedehnten diffusen hereditär-syphilitischen Infiltrationen, welche sich über grosse Hautoberflächen ganzer anatomischer Regionen erstrecken, kommen aber auch mehr umschriebene Infiltrationsprocesse flächenhafter Form zur Beobachtung, welche kleinere Bezirke der Hautoberfläche in Anspruch nehmen, so z. B. isolirte Theile der Kreuz-, Nates- oder Schenkelregion. Gerade diese Fälle sind es, welche sich immer mit Sicherheit auf die vormalige Einwirkung eines localen Irritaments zurückführen lassen, und gerade durch solche Fälle wird der stricte Beweis für die Richtigkeit des von uns aufgestellten Lehrsatzes erbracht, dass die diffusen Infiltrationen selbständig, d. h. ohne das Bindeglied papulöser oder maculöser Einzeleffloreszenzen zum Vorschein kommen können. Die flächenhaften Infiltrationen bieten sich in diesen Fällen stets in Form von regelmässig oder unregelmässig begrenzten, rundlichen oder ovalen Flächen oder von länglichen Streifen an solchen Hautregionen dar, welche nachweislicher Art einem besonderen, continuirlich wirkenden Irritament ausgesetzt sind oder waren. Man vermisst in solchen Fällen zackige, wellige, figurirte oder serpiginöse Begrenzungslinien der Hautinfiltration, wie solche, falls die infiltrirte Fläche aus der Confluenz rundlicher Einzeleffloreszenzen hervorgegangen wäre, in irgend einem Stadium zu finden sein müssten. Die infiltrirten Partien erweisen sich dann als haarscharf begrenzte,

braunrothe oder schinkenfarbene, bald schuppenfreie, bald desquamirende Flächen von verschieden grosser Ausdehnung.

So sah ich ein vier Monate altes, sehr gut genährtes hereditär-syphilitisches Kind, welches zur Zeit seiner ersten Untersuchung in unserer Anstalt spärliche, nicht über linsengrosse Papeln an den Oberschenkeln und Hinterbacken und eine exquisit ausgesprochene diffuse glatte Infiltration der Fusssohlenhaut zeigte. Sonst war die Haut allenthalben normal. Blos an den beiden prominentesten Wölbungsstellen der Nates sass beiderseits symmetrisch ein daumenbreiter, braunrother, von der gesunden Haut scharf abgegrenzter Infiltrationsstreifen von etwa 3 *cm* Länge. Diese streifenförmigen Infiltrationsbänder entsprachen jenen Stellen der Natesregion des Kindes, welche den mechanischen Irritamenten seitens der eng anliegenden Hüllen des Säuglings am allermeisten ausgesetzt waren. Die Affection schwand unter einer ausschliesslich internen Quecksilberdarreichung ohne jede locale Therapie binnen kürzester Frist, während gleichzeitig eine vernünftigere Art der Einhüllung des Säuglings angeordnet wurde.

Wenn man des Ferneren bei einem Säugling asymmetrisch, an einer isolirten Stelle des Körpers, ein ausgedehntes flächenhaftes Hautinfiltrat antrifft, während die correspondirende Stelle der anderen Seite frei von einer derartigen Erkrankung ist, so kann dies wieder nur die Folge der stattgehabten Einwirkung irgend eines localen Reizes auf die ergriffenen Hautpartien gewesen sein, während gleichzeitig das betreffende Kind sich im Stadium seiner Syphiliseruption befand. So zum Beispiele fand ich bei einem vier Monate alten, mit sehr spärlichem papulösen Exanthem und charakteristischer Fusssohlen- und Handtellererkrankung behafteten Kinde gerade an der Aussenseite des rechten Oberschenkels, in die Natesregion übergehend, eine etwa halbhandtellergrosse, diffus infiltrirte Partie, welche sich nachweislicher Art dadurch herausgebildet hatte, dass die Mutter des Kindes die Gewohnheit praktizirte, den Säugling stets mit ihrem rechten Arme unter dessen rechter Gesässbacke zu fassen und so zu tragen. Sonst war die Haut der Ober- und Unterschenkel des Kindes allenthalben ganz normal. Es konnte daher keinem Zweifel unterliegen, dass die unaufhörliche Irritation, welche die erwähnte Hautpartie während des Eruptionsstadiums der Syphilis durch den permanenten Druck und die stete Reibung erleiden musste, zur Entstehung der flächenhaften Infiltration an der der Druckwirkung entsprechenden Hautpartie geführt hatte.

Es ist weiterhin ganz auffallend und spricht wieder für das Gesetz der Syphiliseruption durch locale Reizwirkung, dass die diffuse hereditär-syphilitische Hautinfiltration der Säuglinge sich mit besonderer Vorliebe

der unteren Körperhälfte des Säuglings bemächtigt und — abgesehen von der Fusssohlenaffection — jene Localisationen daselbst am meisten bevorzugt, welche wir auch als Lieblingsorte anderer, auf localen Reizwirkungen beruhender, entzündlicher Hautaffectionen, so der intertriginösen Ekzeme, kennen. Die Natesregion, die Afterkerbe, das Scrotum, die Beugeflächen der Ober- und Unterschenkel sind nach den Fusssohlen und Hohlhänden am häufigsten Sitz der in Rede stehenden flächenförmigen, hereditär-syphilitischen Hautinfiltration im Bereiche der unteren Körperhälfte. Es spricht dies eben nur wieder zu Gunsten unserer Anschauung über das Wesen und die Entstehung dieser cutanen Syphilismanifestationen bei hereditär inficirten Säuglingen. Ebenso wie beim nicht syphilitischen Kinde unter dem schädigenden Einflusse irritirender Secrete, nasser und beschmutzter Wäschestücke, welche durch die obligate Einhüllung der Windeln in wasserdichte Gummileinwand in ihrer bähenden und hautreizenden Wirkung noch unterstützt werden, eine Dermatitis entsteht, ebenso entwickelt sich, falls es sich um ein Kind handelt, welches zufällig gerade in der Eruption einer Hereditärsyphilis begriffen ist, unter der Einwirkung derselben schädigenden Factoren eine specifisch syphilitische, diffuse Dermatose.

Fünftes Capitel.

Ueber das diffuse Plantar- und Palmarsyphilid der Säuglinge.

Die sog. Psoriasis palmaris et plantaris heredo-syphilitica der Säuglinge. — Die hereditär-syphilitischen Exanthemformen an den Fusssohlen und Handtellern der Säuglinge. — Unrichtigkeit der Terminologie „Psoriasis plantaris et palmaris" für die fragliche Affection. Klinische Charaktere der glatten, nicht schuppenden Plantar- und Palmaraffection. — Die diffuse Plantarerkrankung ist die am frühzeitigsten auftretende diffuse Infiltrationsform der Säuglingshaut. — Uebergreifen der Affection auf die Rückenflächen der Finger und Zehen. — Die Paronychia syphilitica der Säuglinge. — Die Nageldeformitäten in Folge hereditärer Frühsyphilis. — Rhagaden in der Interdigitalhaut. — Die diffuse Plantar- und Palmaraffection als Recidivform der Hereditärsyphilis. — Diffuse Fusssohlenerkrankung als einzig wahrnehmbare Exanthemform in besonderen Fällen.

Nunmehr wird es sich darum handeln, die besonderen Eigenthümlichkeiten, welche der dem Säuglingsalter ausschliesslich angehörige krankhafte Process der diffusen hereditär-syphilitischen Hautinfiltration an den verschiedenen Localisationen zeigt, eingehend zu erörtern. Wir beginnen mit der häufigsten Localisationsform, der diffusen flächenhaften Erkrankung der Plantar- und Palmarhaut. Bevor wir uns jedoch in eine Besprechung des klinischen Bildes der diffusen Plantar- und Palmaraffection der hereditär-syphilitischen Säuglinge einlassen, wird es nothwendig sein, nochmals mit wenigen Worten der Literatur und Nomenclatur dieser Dermatose zu gedenken.

Wir haben sowohl bei Fr. Mayr, als auch später noch bei L. Fürth[1]) die diffusen syphilitischen Hautinfiltrationen ausdrücklich erwähnt gefunden. Diese Bezeichnungsweise wurde jedoch, wie wir schon nachgewiesen haben, von den erwähnten Autoren nur für die diffuse Erkrankungsform der Gesichts-, Nates- und Oberschenkelregion angewendet, während gerade die Plantar- und Palmarerkrankung nicht unter diesem Terminus begriffen erschien, vielmehr als Psoriasis palmaris et plantaris stets getrennt von der diffusen Affection der Gesichtshaut, und bei Beschreibung der papulösen Syphilide abgehandelt wurde.

[1]) L. Fürth: „Die Pathologie und Therapie der hereditären Syphilis." Wien 1879.

Wenn man aber auf histologischem Wege diesen Dingen nachgeht, wie dies von uns geschehen ist, so wird man nicht lange darüber in Zweifel sein können, dass gerade die syphilitischen Plantar- und Palmarerkrankungen der Säuglinge als die Paradigmata der hereditär-syphilitischen diffusen Hautinfiltrationen betrachtet zu werden verdienen.

Es unterliegt, wie wir schon in Erfahrung gebracht haben, keinem Zweifel, dass speciell die Fusssohlenerkrankung der hereditär-syphilitischen Säuglinge in ihrem klinischen Adspectus allgemein sehr gut bekannt ist und dass der in der Literatur vielfach vorkommende Ausdruck „Psoriasis palmaris et plantaris heredo-syphilitica" den für diese Affection fast allgemein in Gebrauch stehenden Terminus repräsentirt. Ich muss es aber bestreiten, dass dieser Terminus ein zutreffender und gut gewählter ist. Die in Rede stehende Affection hat mit der sogenannten Psoriasis syphilitica der Erwachsenen nicht die mindeste Aehnlichkeit.

Betrachten wir einmal die hereditär-syphilitischen Exanthemformen, welche an den gedachten Hautstellen der Säuglinge überhaupt vorkommen, etwas näher. Man findet an den Fusssohlen und Handtellern hereditär-syphilitischer Kinder entweder hellrothe, leicht glänzende oder kupferbraune, etwas schilfernde Flecke oder man sieht wirkliche deutlich elevirte, scharf begrenzte, disseminirte Papeln, welche selten mehr als Linsengrösse erreichen, oder aber drittens, man findet die ganze Fusssohlen-, Fersen- und plantare Zehenhaut, resp. die entsprechenden Partien der Hohlhände, gleichmässig geröthet und geschwellt, diffus infiltrirt, und daher verdickt und starr, die Glätte und Sprödigkeit eines dünnen Pergamentpapiers bietend, mit einer bräunlichrothen bis bräunlichgelben oder mehr blaubraunen Färbung ausgestattet. Die normalen Furchen der Haut sind dabei vollständig oder nahezu vollständig ausgeglichen, bei Verschiebungsversuchen des Hautlagers gewinnt die Oberfläche ein durch lineare Furchenzeichnung gefeldertes Aussehen. In einem späteren Stadium sieht das Ganze atlasartig, wie lackirt, oder wie mit Gummilösung, in sehr hochentwickelten Fällen wie mit Wasserglas bestrichen aus (Tafel I. Fig. 2). Dabei braucht namentlich an den Fusssohlen nicht die mindeste sichtbare Desquamation zu bestehen. Wohl aber ist eine solche häufig in Form einer grosslamellösen Schuppenlostrennung zu erkennen. Eine solche tritt besonders dann ein, wenn die Affection lange sich selbst überlassen blieb, oder wenn nach langem, therapeutisch unbeeinflusst gebliebenem Bestande derselben eine mercurielle Allgemeinbehandlung eingeleitet wird. (Tafel I. Fig. 3.)

Schon aus dieser kurzen Schilderung muss es dem Leser klar geworden sein, dass hier nicht die geringste Analogie weder mit der Pso-

riasis palmaris et plantaris syphilitica der Erwachsenen noch mit der Psoriasis vulgaris zu entdecken ist. Verlauft doch ein grosser Theil der Krankheitsfälle der in Rede stehenden hereditär-syphilitischen Hautaffection der Kinder überhaupt ohne jede sichtbare Epidermisabstossung, also ganz ohne jede erkennbare Abschuppung.

Zu welchem Ende soll es also führen, die beschriebene hereditärsyphilitische Affection der Hohlhände und Fusssohlen „Psoriasis palmaris et plantaris" zu nennen? Etwa blos dem Umstande zuliebe, dass sie die Localisation mit jener charakteristischen luetischen Affection der Hohlhände und Fussohlen gemein hat, welche bei der acquirirten Lues der Erwachsenen vorkommt und dass sie in einem gewissen Stadium Schuppenbildung zeigt? Es ist ganz und gar evident, dass die in Rede stehende Affection weder mit der Psoriasis palmaris syphilitica der Erwachsenen noch mit der Psoriasis vulgaris irgendwelche Aehnlichkeit hat. Diese Bezeichnung muss daher bezüglich der diffusen Hauterkrankung der hereditär-syphilitischen Säuglinge ein für allemal fallen gelassen werden! Es soll nicht unerwähnt bleiben, dass auch Sevestre in Paris (1890) auf das Unzutreffende des Terminus „Psoriasis" für die Fusssohlenerkrankung der hereditär-syphilitischen Säuglinge hingewiesen hat.

Von grossem Werthe scheint mir in diesem Punkte auch die Aeusserung des vielerfahrenen v. Zeissl sen. über das Wesen und den klinischen Habitus der Psoriasis palmaris et plantaris syphilitica der Erwachsenen.[1] v. Zeissl erklärte, die Psoriasis palmaris et plantaris niemals bei hereditärer Syphilis, insbesondere nie bei syphilitischen Säuglingen gesehen zu haben und schliesst sogar daraus, dass das palmare und plantare Schuppensyphilid stets ein untrügliches Zeichen der acquirirten Syphilis ist. Es ist ihm zweifellos niemals in den Sinn gekommen, zwischen der diffusen hereditär-syphilitischen Fusssohlen- und Hohlhandaffection der Säuglinge und der sog. Psoriasis plantaris et palmaris syphilitica der Erwachsenen irgend eine Analogie herauszufinden! Auf einen allerdings nur unwesentlichen localisatorischen Differenzpunkt zwischen der sogenannten Psoriasis syphilitica der Erwachsenen und dem diffusen Syphilid der hereditär-syphilitischen Säuglinge möchte ich an dieser Stelle noch hinweisen. Die fragliche hereditär-luetische Frühaffection der Säuglinge localisirt sich mit überwiegender Häufigkeit an den Fusssohlen, die in Rede stehende, durch acquirirte Lues verursachte Erkrankung der Haut der Erwachsenen befällt mit besonderer Vorliebe die Handflächen.

[1]) v. Zeissl: „Das Schuppensyphilid." Allgem. Wiener med. Ztg. VII. Nr. 38 u. 39. 1862.

Man kann — abgesehen von dem einfach-erythematösen Vorstadium der Erkrankung, welches schon in einem früheren Capitel Erörterung gefunden hat — im Grossen und Ganzen zweierlei Typen der entwickelten hereditär-syphilitischen Palmar- und Plantarerkrankung unterscheiden: Entweder die Haut erscheint blauroth, glänzend, steif, wie mit Lack angestrichen, oder, wie Bednař sich ausdrückte, als wäre sie mit einer Zwiebelhaut überzogen und in grossblättriger Abschuppung begriffen (Tafel I. Fig. 3), oder die Haut ist derb, dabei verdickt, ganz starr, eher hellbraungelb als roth, dabei von eigenthümlichem Firnisglanz. Jede Falte ist ausgeglichen, es ist keine Spur einer Schuppung zu entdecken.

An den Fersen sind die Veränderungen in der Regel am allerintensivsten ausgeprägt. Die Hautdecke derselben erscheint starr, pergamentartig, in hochgradigen Fällen unter dem Fingerdrucke nahezu knitternd. Versucht man, die Haut zwischen zwei Fingern emporzuheben, so gewinnt man bald den Eindruck eines in die obersten Cutisschichten abgesetzten dichten Infiltrates, weil die Haut eigenthümlich spröde und jeder Elasticität und Geschmeidigkeit verlustig geworden ist.

Aehnliche Veränderungen ruft der in Rede stehende Process wohl auch an allen anderen Hautpartien hervor, an denen er zur Entwicklung gelangt. Ganz besonders aber fallen diese Consistenzveränderungen an der Fusssohlen- und Handtellerhaut auf, weil gerade diese Hautpartien beim Säugling unter normalen Verhältnissen durch besondere Weichheit und Geschmeidigkeit ausgezeichnet sind, und weil im Säuglingsalter Dermatosen an den letztgedachten Regionen überhaupt sehr selten vorkommen. Daher ist immer im Auge zu behalten, dass ein Starrer- und Härterwerden der Hautdecke an den Fusssohlen und Handtellern von Säuglingen stets den Verdacht auf hereditäre Lues zu erwecken geeignet ist.

Entsprechend den tieferen der natürlichen Hautfurchen, welche sich normaler Weise an der planta pedis und palma manus finden, gewahrt man mitunter recht auffallende, durch hellere Farbe sich abhebende Linien und Streifen in dem starren, homogenen Hautinfiltrate, durch welche die braunrothe Fläche in rhombische oder polygonale Felder eingetheilt erscheint. (Tafel I. Fig. 2). Die erwähnte Felderung tritt besonders deutlich dann hervor, wenn man mit den erkrankten Gliedmassen Plantar- oder Volarflexionen vornimmt. Sowie unter dem Einflusse dieser Bewegungen ein Nachlass im Spannungszustande der infiltrirten Plantar- resp. Palmarhaut eintritt, treten diese Linien scharf hervor. Die zwischen denselben liegenden Hautpartien können sich nämlich nur wenig wölben und adaptiren sich daher fast gar nicht den

durch Bewegungsacte nothwendigerweise veranlassten Formveränderungen der Theile. Die Accommodation geschieht dann vielmehr ausschliesslich nur im Bereiche der erwähnten Furchen, während die zwischenliegenden Hautstücke starr und unbiegsam bleiben, etwa wie Pergamentpapier, das sich wohl zerknittern, nicht aber ordentlich biegen lässt.

Was den Abschuppungsvorgang an den Plantar- und Palmarflächen anlangt, von welchen schon mehrfach die Rede war, so haben wir zwei verschiedene Formen desselben beobachtet. Die erste Form verläuft in folgender Weise: Nach ein- bis zweiwöchentlichem Bestande der starren Infiltration bemerkt man, dass die Oberhaut an den Fusssohlen immer spröder und spröder wird. Alle kleinen Riefen, Fältelungen, Vertiefungen und Furchen der Oberhaut verstreichen, die Epidermis wird starr, steif und brüchig. Endlich kommt es dazu, dass an einer oder mehreren Stellen Sprünge in der Hornschicht bemerkbar werden, von welchen aus nun Schuppenabhebungen ihren Ausgang nehmen. Man erkennt dann, dass an einer oder an mehreren Stellen dichte, weisse, trockene Hornlamellen auf den infiltrirten Hautpartien auflagern, welche sich einige Tage später von den peripheren Theilen nach dem Schuppencentrum hin immer mehr von der unterliegenden Haut loslösen und schliesslich abfallen, wonach stets eine glatte, blau- oder rothbraune, metallisch glänzende, nicht nässende Fläche zurückbleibt. Ueberhaupt liegt hier eher ein Abblättern der Hornschicht, als eine Desquamation im gewöhnlichen Sinne des Wortes vor. Sehr häufig bilden sich immerfort neue solche Lamellen nach, welche immer wieder zur Abstossung gelangen und schliesslich gewinnt die Lamellirung der Hornschichte sogar Aehnlichkeit mit der concentrischen Schichtung einer Zwiebelschale. Diesen Vorgang sieht man besonders häufig an den Fersen sich wiederholen.

In einem unsererer Fälle (Fall 209), bei welchem die diffuse Infiltration ausnahmsweise von den Plantar- und Volarflächen auch auf Hand- und Fussrücken übergegangen war, fanden wir die infiltrirten Hautflächen in grossen Lamellen und concentrischen Schollen sich abblätternd. Versuchte man, an dem vorstehenden Rand einer Schuppe der Fersenhaut anzuziehen, so gelang es, eine Scholle Oberhaut ohne Verletzung des Rete Malpighii bis nahe zur Insertionsstelle der Zehen abzulösen.

Hierin liegt ein weiteres charakteristisches Moment des Processes. Nach spontaner oder arteficieller Entfernung einer derartigen Lamelle bleibt niemals eine nässende oder blutende Stelle zurück.

Der Abblätterungsprocess kann sich entweder in zwiebelschalenartiger Form längere Zeit hindurch fortsetzen oder aber der Ab-

stossungsvorgang erschöpft sich mit der Lostrennung einer einzigen grösseren Hornlamelle, worauf dann allmählig Resorption des Infiltrates eintritt. Die Abblätterung kann demnach auch mit der Entwicklung von einer oder von zwei grossen, die ganze Sohlen- und Fersenhaut occupirenden Lamellen zu Ende sein; es können aber auch von zahlreichen Centren aus kreisförmige oder polygonale, pfenniggrosse oder kleinere Blätterchen abgestossen werden.

Der zweite seltenere Modus ist der einer auf längere Zeiträume sich hin erstreckenden wirklichen Desquamation in Form von zarten, weichen Schüppchen, welche an mehreren Stellen der Plantar- oder Palmarhaut gleichzeitig bemerkbar werden. Dieser Vorgang hat nichts besonders Charakteristisches an sich. Er wird nur bei leichteren Varietäten des diffusen Erkrankungsprocesses der Plantar- und Palmarregion beobachtet. Nur das Eine ist uns hiebei stets auffällig gewesen, dass diese Art Schuppung niemals gleichzeitig an der ganzen Fuss- oder Handfläche vor sich ging, sondern nur an kleinen, räumlich sehr beschränkten Partien dieser Regionen, so dass die schuppenfreien erkrankten Hautstellen immer das specifische Gepräge der glatten Form der diffusen flächenhaften hereditär-syphilitischen Hauterkrankung in unveränderter Weise zur Schau trugen. Wenn also auch die Art der Schuppenabhebung in solchen Fällen diagnostisch nicht verwertbar ist, so ist es doch stets der Zustand der Hautpartien, welche zur selben Zeit von der Schuppung nicht befallen erscheinen.

Um Wiederholungen zu vermeiden, soll gleich hier darauf hingewiesen werden, dass dieselben Abschuppungsformen, welche an Fusssohlen und Handtellern hereditär-syphilitischer Säuglinge vorkommen, auch an allen anderen syphilitisch infiltrirten Partien der Säuglingshaut beobachtet werden können. Nur überwiegt an allen anderen Localisationen der zweitbeschriebene Vorgang über den Modus der groben Abblätterung an Häufigkeit. Wird dieser lamellöse Abstossungsprocess anderen Ortes gesehen, als an Handtellern und Fusssohlen, dann erscheinen die Lamellen auch niemals so dick, so spröde und so steif, wie an den Fuss- und Handflächen. Auch die Zwiebelschalenform der Epidermisabhebung sieht man fast nur an Handtellern und Fusssohlen entwickelt. All' diese Eigentümlichkeiten des plantar und palmar localisirten Hautinfiltrationsprocesses hängen mit der besonderen Dicke der Hornschichte zusammen, welche an den Plantae und Palmae physiologischer Weise vorhanden ist. Dies bedarf keiner näheren Auseinandersetzung.

Ich habe die Affection der Fusssohlen des Ferneren überhaupt unter zwei ganz verschiedenartigen Typen ablaufen gesehen. Die eine

Verlaufsweise besteht darin, dass, sobald die Erkrankung ihren Höhepunkt erreicht hat, der rothe Farbenton der veränderten Haut immer mehr schwindet, ins Braune und dann ins Gelbe übergeht, während sich die Oberhaut zunächst zu fälteln und weiterhin in groben Lamellen abzustossen beginnt. Die Haut kehrt unter fortdauernder grossblätteriger Abschuppung nach Wochen zur Norm zurück. Diese Verlaufsart beobachtet man vorzüglich bei Fällen, welche lange Zeit unbehandelt geblieben waren und erst nach langem Bestande in Behandlung treten. Der andere Typus kommt fast immer nur in jenen Fällen zur Beobachtung, bei welchen frühzeitig eine mercurielle Behandlung eingeleitet wurde. Er besteht darin, dass ohne erkennbare lebhaftere Epidermisabstossung Resorption des Infiltrates eintritt. Die Starrheit der Haut vermindert sich von Tag zu Tag, der Firnisglanz und die Linienbildung in der Oberhaut verlieren sich und binnen kurzer Zeit hat die Haut ihre normale Consistenz und Geschmeidigkeit wieder gewonnen.

In Fällen, welche sich selbst überlassen bleiben, scheint die Spontanheilung in der Regel auf dem erstangedeuteten Wege stattzufinden. Wenigstens sind uns wiederholt mehrmonatliche hereditär-luetische Säuglinge untergekommen, bei welchen die Oberhaut in groben Fetzen von den Fusssohlen und Handtellern wegging, während die unterliegende Haut selbst schon einen gelbbraunen oder gar strohgelben Farbenton angenommen hatte.

Kürzlich kam uns das vier Monate alte Kind einer luetischen Prostituirten zur Beobachtung. Die ersten cutanen Syphiliserscheinungen waren bei dem Kinde bereits in der dritten Lebenswoche im Gesichte und an den Fusssohlen in Erscheinung getreten. Das Kind wurde damals keiner ärztlichen Untersuchung und Behandlung zugeführt, vielmehr in die „Kost" gegeben. Im Alter von vier Monaten sahen wir das Kind zum ersten Male. Die Haut der Fusssohlen und Handteller erschien kupferfarben, geradezu lederartig, steif, verdickt und mit zwiebelschalenartig geschichteten Epidermislamellen bedeckt. Doch nicht allein diese gewöhnlichen Prädilectionsstellen, sondern die ganze Hautdecke der Ober- und Unterextremitäten und des Rückens war in toto diffus infiltrirt, in ganz ähnlicher Weise verdickt wie die Fusssohlenhaut, geradezu panzerartig, dabei braunroth verfärbt, firnisglänzend und mit Schuppen bedeckt, doch nirgends nässend, dem Bilde eines chronischen schuppenden Ekzems nicht unähnlich. Unter interner Darreichung von Protojoduret-Pulvern und Anwendung von Sublimatbädern gelang es, innerhalb eines Zeitraumes von sechs Wochen vollständige Heilung herbeizuführen.

Dieser Fall demonstrirte wieder einmal so recht klar, welche Dimensionen der in Abhandlung begriffene Process annehmen kann, wenn die Syphilis des Säuglings in ihren ersten Manifestationsformen unerkannt oder unbehandelt bleibt. Es vergeht kaum ein Jahr, ohne dass uns ein Kind mit ähnlicher diffuser syphilitischer Affection und dem

Ekzem-Recepte irgend eines praktischen Arztes zur Untersuchung gelangen würde, dem die syphilitische Natur der Dermatose verborgen blieb. Auf die Differentialdiagnose zwischen Ekzem und diffuser hereditär-syphilitischer Hautinfiltration näher einzugehen, dazu wird sich noch später Gelegenheit finden.

Nur sehr selten wird es sich ereignen, dass bei einem Säugling diffuse Plantar- und Palmarsyphilis vermisst wird, während an anderen Körperstellen desselben Kindes diffuse Hautinfiltrationen bestehen. Hat doch die Statistik unseres Materiales bereits erwiesen, dass unter 224 Fällen, welche mit diffuser Infiltration behaftet waren, 198 = 88·4% die plantare Erkrankung aufwiesen. Ist ein Ereignis der vorangedeuteten Art dennoch vorhanden, so beweist dies fast mit Sicherheit, dass es sich gegebenen Falles nicht mehr um einen ersten Exanthemausbruch, vielmehr bereits um eine Exanthem-Recidive handelt.

Die Fusssohlen sind jene Hautstellen des Säuglings, welche stets am allerfrühesten von der diffusen Erkrankung ergriffen werden, während sich an anderen Hautpartien dieser Krankheitsprocess immer erst später herausbildet. Doch kann es vorkommen, dass die Plantaraffection, besonders wenn sie nur in der erythematösen Form zur Geltung gekommen war, sich bereits spontan verloren hatte, weil sie eben eine der frühesten cutanen und gleichzeitig auch eine spontan rückbildungsfähige Manifestation der hereditären Frühsyphilis darstellt. Entwickeln sich erst nach Ablauf der Plantaraffection diffuse Hautveränderungen an anderen Körperregionen, dann kann es den Anschein gewinnen, als ob die Affecte der letztangegebenen Art der Plantaraffection vorausgegangen wären, resp. dass erst dann noch eine Plantaraffection zur Entwicklung kommen könnte.

Folgender Fall illustrirt das Gesagte:

Mädchen, bei der ersten Vorstellung sechs Monate alt, das vierte luetische Kind einer in Evidenz geführten Familie, zeigt die ganze Lippen-, Mund-, Kinn- und Nasenflügelregion, dann die Stirn- und Wangenhaut gleichmässig infiltrirt, kupferbraun, glänzend, an einzelnen Stellen mit ganz dünnen, wenig haftenden, graubraunen Krusten bedeckt. Schuppende Papeln an Fuss- und Handrücken. Eitrige Coryza, Daktylitis des linken Ring- und Mittelfingers. Fusssohlen und Handteller geschmeidig, weich, ohne Firnisglanz und ohne Schuppen.

Die Plantar- und Palmaraffection ist hier gewiss schon längst spontan abgelaufen gewesen. Da aber das Kind nicht rechtzeitig in Behandlung genommen worden war, kam es im siebenten Lebensmonate zu einem neuerlichen Ausbruche der Syphilis, id est zu einer Recidive und zwar in Form einer diffusen Erkrankung der Gesichtshaut.

Nur sehr selten kommt es vor, dass die Infiltration, von der Haut der Fusssohlen und Handteller ausgehend, sich über die Ränder dieser Gebiete nach den Streckseiten der Füsse und Hände hinausdehnt und die Rückenflächen derselben vollständig in Anspruch nimmt. Auch solche Vorkommnisse beobachtet man nur dann, wenn die ersten Erscheinungsformen der diffusen Infiltration an den Fusssohlen und Handtellern nicht beachtet und die Syphilis des Kindes längere Zeit unbehandelt geblieben ist.

Das nachfolgende Beispiel illustrirt das Gesagte in überzeugender Weise:

Bei einem fünf Monate alten Kinde, welches, wiewohl bereits ein Kind derselben Familie wegen hereditärer Lues in unserer Anstalt behandelt worden war, dennoch nicht in den ersten Wochen seines Lebens, vielmehr erst im Alter von vier Monaten, und nun in einem geradezu kläglichen Zustande zu uns gebracht wurde, zeigte, abgesehen von hochgradiger lamellöser Desquamation der infiltrirten Plantar- und Palmarhaut, die Rückenflächen der Finger und Zehen, sowie die ganzen Rückenflächen der Hände und Füsse in vollständig gleichmässiger Weise infiltrirt, braunroth verfärbt und mit zahlreichen braunen Krusten überzogen, des Weiteren die Haut der Nates und der hinteren Fläche der Oberschenkel in toto diffus infiltrirt und schuppend. In der crena ani fanden sich zackig begrenzte, speckig belegte Ulcerationen. Die Kopfhaut war in ihrer Totalität haarlos und mit Sebumschuppen überzogen, welche wie eine starre Haube über derselben befestigt zu sein schienen. Wie aus der von der Mutter gelieferten Anamnese hervorging, hatte das Kind bereits am achten Lebenstage ein leichtes Fleckenexanthem besessen, welches unberücksichtigt blieb. Demzufolge wurde das Kind aufs Land in die „Kost" gegeben und erst im Alter von vier Monaten in diesem kläglichen Zustande uns zur Untersuchung überbracht. Es starb 14 Tage nach der ersten Vorstellung.

Die diffuse Infiltration der Fusssohlen und Handteller geht nahezu immer auf die Plantar- resp. Volarflächen der Zehen und Finger über und versetzt die Haut derselben nicht selten in einen eigenthümlichen Zustand von Starrheit, Röthe und Glanz. Alle Stadien des Processes, welche an den anderen Gebieten der Fuss- und Handflächen beobachtet werden, treten auch an den Plantar- und Volarseiten der Zehen und Finger in Erscheinung. Nicht selten, namentlich aber bei nicht rechtzeitig behandelten Säuglingen, findet auch ein Uebergreifen des Infiltrationsprocesses auf die Rückenflächen der Finger und Zehen statt. Hier gewinnt jedoch der Process infolge der Anwesenheit von Talgdrüsen häufig einen etwas geänderten Charakter, indem sich an diesen Hautpartien mitunter schon nach ganz kurzem Bestande der Affection dicke Lagen von Schuppen- und Krusten anbilden, welche man an den Plantae und Palmae nicht zu sehen gewohnt ist. Auch kommt

es an den Rändern der Nagelbetten und in der Interdigitalhaut des Oefteren zur Entstehung von Rhagaden, Krusten oder Fissuren.

Im engsten Zusammenhange mit der diffusen Infiltration der Finger- und Zehenhaut steht die Paronychia und Onychia syphilitica der hereditär-luetischen Säuglinge. Es ist hier nicht der Ort, auf diese wohl bekannte und charakteristische Erscheinungsform der Erblues näher einzugehen. Es sei nur angedeutet, dass — wie wir häufig zu sehen Gelegenheit hatten — die diffuse Infiltration von den Volarflächen der Finger und Zehen auf den Nagelfalz und die Matrix des Nagels übergreift. Immer handelt es sich bei der hereditär-syphilitischen Paronychie und Onychie zuerst um eine typische diffuse Infiltration des Nagelfalzes. Die Haut um die Nägel herum erscheint dabei zunächst immer dunkelbraunroth, steif und starr, metallisch glänzend. Fissuren und Ulcerationen im Nagelfalze und Veränderungen an den Nägeln selbst sind stets nur Folgezustände des primären Infiltrationszustandes der den Nagelfalz umgebenden Haut und des Nagelbettes selbst.

Es verlohnt sich wohl, an dieser Stelle mit einigen Worten jene Veränderungen zu skizziren, welche man bei der diffusen hereditär-syphilitischen Paronychie der Säuglinge an den Nägeln selbst constatiren kann. Man bemerkt nämlich, sobald die diffuse hereditär-syphilitische Nagelbetterkrankung längere Zeit bestanden hat, dass die Nägel der erkrankten Finger durch eine weisslich erscheinende, etwas vertiefte Querleiste in zwei Theile, welche durchaus differente Charaktere an sich tragen, geschieden erscheinen. Jener Abschnitt des Nagels nämlich, welcher nach hinten zu von der Querleiste liegt, ist verdünnt, durch Längsriffe missstaltet, während der vor der Leiste gelegene Abschnitt normal oder höchstens von etwas vermehrter Sprödigkeit erscheint. Die Ursache dieses eigentümlichen Symptoms, welches sich nach unserer Erfahrung als ganz charakteristisch für die hereditäre Säuglingssyphilis erweist, ist nicht schwer zu ergründen. Jener Theil des Nagels, welcher unter dem Einflusse der syphilitischen Nagelbetterkrankung an der Matrix apponirt wurde, konnte nicht normal entwickelt werden und musste daher im Gegensatze zu dem noch vor Beginn der Erkrankung gebildeten Theile des Nagels atrophiren. Die Querleiste, von welcher wir eben gesprochen haben, ist nichts anderes, als die Marke, welche anzeigt, in welchem Zeitpunkte der Entwicklung des Nagels die Nagelbetterkrankung eingesetzt hat. Sie lehrt uns, dass gerade zu jener Zeit, als der Theil des Nagels, an welcher sich die Leiste befindet, zur Entwicklung gekommen ist, respective die Lunula gebildet hat, die diffuse Erkrankung des Nagelbettes begonnen

haben muss. Da nun das Wachsthum des Nagels ein appositionelles und von der Lunula nach dem freien Rande zu fortschreitendes ist, so muss die Grenzmarke des Krankheitsbeginnes, welche ehemals auch in die Lunula fiel, schliesslich immer weiter gegen den Rand hin vorrücken. So kann es kommen, dass, wenn der Process bereits viele Wochen oder Monate besteht, der ganze Nagel einen atrophischen Charakter zeigt, indem nämlich die vor Beginn der Erkrankung apponirten Nageltheile bereits vollständig abgestossen wurden und daher nur mehr krankhaft gebildete zur Ansicht vorliegen. Sehr häufig sieht man die Querleiste an den einzelnen Nägeln in verschiedener Entfernung von der Lunula gelegen, je nachdem eben die Erkrankung an den einzelnen Nägeln früher oder später zur Entwicklung gekommen ist. Es kann daher auch vorkommen, dass mehrere Nägel vollständig deformirt, brüchig und spröde, verdünnt und riffig erscheinen, während andere in ihren vordersten Partien noch normal sind und nur in den hintersten Abschnitten ein pathologisches Aussehen zeigen.

Es war mir ein Bedürfnis, dieser kurzen Auseinandersetzung über die Nagelbeschaffenheit hereditär-syphilitischer Säuglinge Raum zu geben, erstens weil dieselbe nirgends in entsprechender Weise gewürdigt erscheint und zweitens weil ich dieselbe für ein eminent wichtiges, ja untrügliches Symptom der hereditären Säuglingssyphilis halte. Es ist nur noch zu bemerken, dass Nägel von der geschilderten Beschaffenheit nicht blos in schwer erkrankten, etwa geschwürig zerfallenden Nagelfalzen anzutreffen sind. Vielmehr ist es die Regel, dass der am Nagelbette sich abspielende syphilitische Erkrankungsprocess durch nichts anderes documentirt ist, als durch eine diffuse, ins Bräunliche spielende Röthe, welcher sich mitunter eine leichte Schuppung hinzugesellt. Trotzdem können die Nägel hochgradig deformirt erscheinen.

Nach dieser kurzen Abschweifung kehren wir wieder zum Hauptthema dieses Capitels zurück.

Wir haben schon an anderer Stelle darauf hingewiesen, dass die Localisation der diffusen syphilitischen Hauterkrankung an den Fusssohlen und Handtellern für die Entstehung von Rhagaden und Fissuren wenig geeignet erscheint. Wir haben daher, im Gegensatze zu den diffusen Affectionen im Gesichte und in der Genito-Analregion, an den Fusssohlen und Handtellern nur äusserst selten Rhagaden und Fissuren beobachtet, und zwar nur dann, wenn der Infiltrationsprocess sich nicht an der Fusszehengrenze demarkirt hatte, vielmehr auf die Finger und Zehen selbst, insbesondere aber auf die Interdigitalhaut und die Rückenflächen der Zehen oder Finger, weitergeschritten war. In solchen Fällen haben wir, der sogenannten

Schwimmhaut entsprechend, mitunter tiefgehende, mit blutigen Krusten bedeckte Rhagaden gesehen. Ein einziges Mal fanden wir auch eine Fissur zwischen Thenar und concaver Hohlhandbuchtung ausgebildet, welche aber wahrscheinlich traumatischen Ursprunges war.

Nur selten hat man Gelegenheit, alle Stadien der diffusen Erkrankung der Plantarhaut an einem und demselben Kinde zu verfolgen. Insbesondere dürfte sich die Verwandlung der primären scheibenförmigen Erythemplaques in eine gleichmässig diffuse Infiltration nur ausnahmsweise direct unter den Augen des Beobachters vollzogen haben. In einer Krankengeschichte unserer Protokolle ist ein derartiges Ereignis ganz besonders verzeichnet worden.

Am 17. Lebenstage entstanden bei einem mit Coryza behafteten, hereditär-syphilitischen Säugling markstückgrosse, hellrothe Erythemscheiben an beiden Fusssohlen. Trotz sofort eingeleiteter Quecksilberbehandlung gelang es nicht, die Ausbreitung des Exanthems an den Fusssohlen hintanzuhalten, vielmehr sahen wir am 21. Tage die Fusssohlen bereits beiderseits diffus geröthet und infiltrirt, am 27. Tage grossblätterig abschuppend, am 36. Tage jedoch schon wieder völlig frei von Infiltration.

Daraus geht hervor, dass es durch die Quecksilberbehandlung, so wirksam sie sich auch den diffusen hereditär-syphilitischen Hautinfiltrationen gegenüber erweist, dennoch nicht immer gelingt, den diffusen Infiltrationsprocess der Haut vollständig zu coupiren. Hat er aber seinen Höhepunkt erreicht, dann erfolgt die Rückbildung, wie dieser Fall zeigt, unter mercurieller Behandlung sehr rasch. Am 21. Lebenstage des Kindes war die diffuse Infiltration manifest, 15 Tage später waren Fusssohlen und Handteller unter Protojoduret-Behandlung wieder normal geworden.

Mit den diffusen Infiltrationen der Plantar- und Palmarhaut hat es, ganz abgesehen von allen bisher vorgebrachten Besonderheiten, weiterhin noch eine ganz eigenthümliche Bewandtnis. Sie können sich schon von der zweiten Lebenswoche angefangen entwickeln, spontan abheilen oder auch sehr lange unter fortwährender Anbildung und Abstossung von Epidermislamellen persistiren. Sie können ganz abheilen und dann doch wiederkommen. Letzteres geschieht allerdings nur sehr selten. Wir haben, wie schon erwähnt, die diffuse Plantaraffection auch noch bei Kindern mit 11, 12 und 13 Monaten ausnahmsweise gesehen. In einem unserer Fälle trat die Infiltration der Fusssohlenhaut als Recidivform sogar erst im 12. Lebensmonate auf, nachdem das Kind in der zweiten bis sechsten Lebenswoche ein maculo-papulöses Exanthem mit Plantar- und Palmaraffection durchgemacht hatte und seither an-

geblich 11 Monate frei von jeder Lues-Manifestation geblieben war. In der Zwischenzeit wurde es nicht regelmässig beobachtet und auch nicht rationell behandelt.

Ein anderer Fall zeichnete sich dadurch aus, dass die diffuse Palmar- und Plantarerkrankung als Recidivform einer schon als erloschen betrachteten Hereditärsyphilis im 5. Lebensmonate auftrat. Ein Kind, welches in der 4—8. Lebenswoche an papulo-crustösem Syphilid behandelt und geheilt worden war, wurde im 5. Lebensmonate unter folgenden Hauterscheinungen rückfällig, derentwegen es wieder vorgestellt wurde: Diffuse Infiltration der Haut der Fusssohlen und Handteller mit firnisartigem Glanze des Integument's, maculo-papulöses und grossfleckiges, stellenweise figurirtes Exanthem im Gesichte und an den Beugeflächen der Unter-Extremitäten. Das Kind genas unter nochmals eingeleiteter Quecksilberbehandlung vollkommen.

Es ist ein sehr seltenes Vorkommnis, dass die diffuse Infiltration der Fusssohlenhaut die einzige an einem Kinde sichtbare Exanthemform der hereditären Syphilis ist. Doch haben wir ganz vereinzelt solche Fälle zu Gesichte bekommen, bei welchen während der Dauer unserer Beobachtung die diffuse Infiltration der Haut der Fusssohlen und Handteller thatsächlich die alleinige cutane Erscheinungsform der hereditären Syphilis darstellte. Womit natürlich nicht gesagt sein soll, dass bei den betreffenden Säuglingen nicht schon früher, zu einer Zeit, welche unserer Beobachtung entrückt war, ein maculöses oder papulöses Exanthem bestanden haben konnte. Leichte Fleckenexantheme können, wie wir sehr genau wissen, spontan völlig verschwinden, ohne Spuren zu hinterlassen, und es ist daher selbst bei diffusen Infiltrationen, welche in den ersten Lebenswochen sichtbar geworden sind, wofern keine andere Eruptionsart cutaner Hereditärsyphilis bei dem Kinde vorliegt, niemals ganz ausgeschlossen, dass die diffuse Infiltration schon einen zweiten Ausbruch der cutanen Syphilis darstellt.

Als Beispiel möge die folgende Beobachtung dienen:

Vor Kurzem erst wurde uns ein sieben Wochen altes, gut genährtes, recht kräftiges Brustkind von $4^1/_4$ *k* Gewicht mit manifesten Syphilissymptomen vorgestellt. Das Kind zeigte zur Zeit der ersten Untersuchung keine anderen Veränderungen der Haut, als eine diffuse Infiltration des Fusssohlenintegument's und zwar die glatte Form derselben mit besonders intensiv ausgebildeter Verdickung der Fersenhaut, des Weiteren eine flächenhafte Infiltration der Kopfhaut mit seborrhoischer Schuppen- und Borkenbildung, daneben mässige Coryza. Aus der Anamnese ging jedoch hervor, dass das Kind in der zweiten Lebenswoche von einem Fleckensyphilid des Gesichtes, der Nates- und Schenkelregion befallen war, welches spontan in wenigen Tagen wieder verschwand. Die Mutter hatte keine Ahnung von der syphilitischen Natur des Leidens bei

ihrem Kinde und consultirte nur wegen der „verstopften Nase“, welche das Kind seit Geburt besass.

Ein anderes Mal sahen wir ein drei Monate altes, gut genährtes Brustkind mit diffuser Infiltration der Fusssohlenhaut, von welcher es nach dem ganzen Adspect feststand, dass diese Affection schon wochenlang bestehen musste, von einem frischen papulösen Exanthem befallen werden (Fall 193). Da wir das Kind aber vorher nicht gesehen hatten und das Kind zur Zeit seines ersten Erscheinens in unserem Ambulatorium schon im vierten Lebensmonate stand, so konnten wir auch in diesem Falle nicht mit Sicherheit entscheiden, ob die erwähnte Fusssohlenaffection die erste cutane Syphilis-Manifestation bei dem in Rede stehenden Säugling war oder ob nicht schon vor dieser eine Fleckeneruption bestanden hatte, welche sich spontan zurückbildete, so dass dann das späterhin hervorgetretene papulöse Exanthem etwa als Recidiv-Exanthem aufzufassen gewesen wäre.

Wir haben schon darauf hingewiesen, dass die Plantaraffection entweder gleichzeitig mit oder einige Tage oder Wochen nach den ersten cutanen Eruptionserscheinungen der hereditären Syphilis aufzutreten pflegt. Einmal glaube ich aber mit aller Bestimmtheit das Vorhergehen der diffusen Fusssohlenaffection vor dem allgemeinen Exanthem beobachtet zu haben.

Das betreffende Kind kam in der sechsten Lebenswoche in unsere Behandlung. Bei der ersten Untersuchung fanden wir Coryza, diffus infiltrirte, glänzende Fusssohlen im Stadium der frischen Schwellung mit Firnisglanz, doch noch nicht schuppend. Weder an den Fusssohlen, noch in der Umgebung derselben, noch sonst irgendwo waren Spuren eines aus Einzeleffloreszenzen bestehenden Exanthems zu erblicken. Wenige Tage später jedoch, schon nach eingeleiteter Protojoduret-Behandlung, erfolgte dann Eruption von blassrothen Flecken an den Ober- und Unterextremitäten, den Nates, im Gesichte und an der Stirne. In diesem Falle spricht der ganze Verlauf der Hauteruption, das frühe Lebensalter von sechs Wochen zur Zeit des Bestandes der Fusssohlenaffection und der Charakter des in der siebenten Lebenswoche, schon nach Beginn der Mercurialcur ausgebrochenen maculösen Exanthems dafür, dass dieses letztere Exanthem nicht etwa eine Recidive, sondern der erste aus Einzeleffloreszenzen bestehende Exanthemausbruch gewesen ist, welchem die diffuse Infiltration vorausgegangen war. (Fall 225.)

Solche Fälle stützen den von uns bereits mehrfach aufgestellten und erhärteten Lehrsatz von Neuem, nach welchem die diffuse Infiltration als selbständige luetische Dermatose ohne das Zwischenstadium der Papel-Confluenz auftreten kann, in besonders einwandfreier Weise.

Aus unseren bisher gemeldeten Beobachtungen geht das Eine jedenfalls mit unumstösslicher Sicherheit hervor, dass die diffuse Affection der Fusssohlenhaut, mit Ausnahme der beiden ersten Lebenswochen [1]),

[1]) Wie schon im ersten Capitel dieses Abschnittes auf S. 122 hervorgehoben wurde, haben wir bei Kindern vor der zweiten Lebenswoche nicht ein einziges Mal die diffuse Plantar- und Palmarsyphilis beobachtet.

in jedem beliebigen Zeitpunkte des Säuglingsalters die einzige cutane Veränderung vorstellen kann, welche gegebenenfalls an der Haut des hereditär-syphilitischen Säuglings vorfindlich ist. Insbesondere aber können Papeln und condylomatöse Bildungen vollständig fehlen. Ausser den bereits angeführten Beispielen haben wir es noch mehrmals beobachtet, dass nebst charakteristischer Coryza und osteochondritischer Pseudoparalyse die diffuse Infiltration die einzige syphilitische Erkrankungsform an den befallenen Säuglingen gewesen ist, welche zur Zeit der Untersuchung an den Kindern zu entdecken war.

Sechstes Capitel.

Die diffusen hereditär-syphilitischen Affectionen der Gesichts- und Kopfhaut.

Das klinische Bild der diffusen hereditär-syphilitischen Lippenaffection. — Die Rhagadenbildung und deren Ursachen. — Oberflächliche Lippenfissuren. — Tiefgreifende Lippenfissuren. — Borkenkranz um die Mundlippen hereditär-syphilitischer Säuglinge. — Die Lippennarben bei hereditär-syphilitischen Kindern. — Charakteristik dieser Lippennarben. — Diagnostische Bedeutung derselben in späterer Lebenszeit. — Das normale Saugödem an den Mundlippen kleiner Kinder. — Die diffuse hereditär-syphilitische Hautinfiltration der Kinnregion. — Krustöse Syphilide der Gesichtshaut. — Seborrhoiforme Syphilide der behaarten Hautregionen des Säuglings. — Differentialdiagnose dem seborrhoiformen Ekzem gegenüber. — Die Haarlosigkeit hereditär-syphilitischer Säuglinge. — Einfluss der Quecksilbertherapie auf die seborrhoiformen Syphilide.

Was die diffuse hereditär-syphilitische Erkrankung der Gesichtshaut anbelangt, so stehen im Vordergrunde des Interesses und der Häufigkeitsscala zunächst die Affectionen der Lippen- und Kinnregion.

Verbleiben wir zunächst bei den ersteren.

Hier hätte ich vor Allem Folgendes zu bemerken:

Es macht mir den Eindruck, als wäre die uns höchst wichtig erscheinende Thatsache viel zu wenig bekannt, welche darin besteht, dass bei einer sehr grossen Anzahl hereditär-syphilitischer Säuglinge die Lippensäume, resp. die Schleimhaut des Lippenrothes der Sitz eines ausgedehnten diffusen Infiltrationsprocesses sind.

Die Sache verhält sich so:

Wenn man die Lippen junger hereditär-syphilitischer Säuglinge genauer betrachtet, so wird man sehr häufig festzustellen in der Lage sein, dass ein eigenthümlich starrer Zug die Lippenregion derselben umspielt. Dies kommt daher, dass die zahlreichen kleinen Fältchen, welche an der Lippenoberfläche normaler Säuglinge im Ruhezustande zu erkennen sind, sehr vermindert oder auch völlig verstrichen

erscheinen. Weiters erkennt man in solchen Fällen in der Regel ganz mühelos, dass das Lippenroth bei Zusammenziehung des Mundes sich nicht recht in Falten legt und bei Dehnung, resp. Erweiterung desselben eine ungewohnte Glätte und einen erhöhten Glanz, eine Art metallischen Schimmers wahrnehmen lässt. Dabei erscheint das Roth der Lippen, zumal an der Hautgrenze sehr häufig blässer, als in der Norm und durch einen Stich ins Braune eigenthümlich verändert. Diese Erscheinungen sind lediglich die Folge der specifischen Infiltration, welche sich der ganzen Lippenrothgegend bemächtigt hat, über deren histologische Wesenheit wir uns übrigens noch später auszusprechen Gelegenheit finden werden. Dabei braucht nicht eine einzige Papel oder Macula in der Umgebung des Mundes zu bestehen, ja für gewöhnlich ist auch gar keine solitäre Efflorescenz an den Lippen selbst zu erblicken. Das Einzige, was neben der Lippenrotherkrankung häufig noch zu entdecken ist, ist eine blassbraune Verfärbung und Verdickung des cutanen Lippensaumes, welche gleichzeitig mit einer sichtbaren, aber ganz geringfügigen Abschilferung der Oberhaut verbunden sein kann. Es ist daher ein grosser Irrthum, wenn fort und fort gelehrt wird, die Lippenrhagaden der hereditär-syphilitischen Säuglinge entstehen aus Papeln. Man kann Sprünge und Rhagaden am Lippenroth hereditär-syphilitischer Kinder sehen, ohne dass überhaupt im Gesichte irgend eine Einzelefflorescenz erkennbar wäre (s. Tafel III. Fig. 1). Papeln in der Lippenregion entstehen gewöhnlich nur an den Mundwinkeln und dann in der Regel erst, wenn die erwähnte starre Beschaffenheit der Lippensäume längst schon früher vorhanden war. Dass die Papeln auch einreissen und sonach gleichfalls zu Rhagaden und Geschwüren Anlass bieten können, ist selbstverständlich. (s. Tafel I. Fig. 1.) Der übergrosse Theil der Mundrhagaden der syphilitischen Säuglinge entsteht aber, ohne dass der Fissur eine Papel zu Grunde gelegen wäre.

Angesichts dieser für mich zweifellos feststehenden Momente erscheint es mir daher sehr befremdlich, allerwärts von der grossen Häufigkeit der Rhagadenbildung an den Lippensäumen der hereditär-syphilitischen Säuglinge zu lesen und nirgends den wahren Grund zu erfahren, warum denn gerade bei der congenitalen Syphilis der Säuglinge die berüchtigten Risse und Sprünge an der Haut-, Schleimhautgrenze der Mundöffnung so gerne vorkommen. Die Antwort auf diese Frage haben wir bereits gegeben. Sie lautet: Weil die Lippenrothgrenze eine Prädilectionsstelle für die diffuse syphilitische Infiltration abgibt. Man ist aber in der Literatur in den Schlendrian verfallen, immer von rhagadischen Papeln an den Lippensäumen congenital-syphilitischer Kinder zu sprechen, wenn mit Borken und Krusten bedeckte Fissuren

an den erwähnten Regionen zu sehen waren, gleichgiltig ob man sich von der Anwesenheit solcher Papeln auch wirklich überzeugen konnte oder nicht.

Die Rhagadenbildung ist nur eine natürliche Folge des diffusen syphilitischen Infiltrationsvorganges, an welchem gegebenen Falles das ganze Lippenroth und auch die Grenzpartien des cutanen Lippensaumes theilnehmen können. Die von Haus aus dünne Epithelbekleidung der Lippenschleimhaut, welche unter dem Einflusse des durch hereditäre Syphilis erzeugten, subepithelial gelegenen, dichten Zellinfiltrates in einen abnormen Dehnungs-, Spannungs- und Verdünnungszustand versetzt wird, reisst während der Saugbewegungen, welche mit den Lippen vorgenommen werden, sehr leicht ein. Dies ist die klare Genesis der Mundrhagaden hereditär-syphilitischer Kinder.

Die Einrisse können oberflächliche oder tiefer greifende sein. Dies hängt nur von dem Grade der Lippenerkrankung und zum Theil auch von der Localität ab, an welcher die Rhagaden zu Stande gekommen sind.

Oberflächliche Fissuren und Rhagaden kommen an den Lippen hereditär-syphilitischer Säuglinge viel häufiger zur Beobachtung, als tiefgreifende Einrisse. Man bemerkt in der Regel zunächst einfache Epithelberstungen am Lippenroth, welche stets sagittal gestellt sind, also senkrecht auf den Lippenrändern stehen. Sie bluten anfangs nur unbedeutend, verkrusten aber bald und bieten dann einen eigenthümlich trockenen, reactionslosen Charakter dar. Man bemerkt hiebei Folgendes: Entweder ein kleines Blutkrüstchen deckt die Rissstelle oder aber es persistirt eine wunde, krustenlose, quergestellte, aber vollständig reactionslose Spalte, deren Ränder schärfer und starrer sind, als dies bei gewöhnlichen Lippenfissuren nicht syphilitischer Art der Fall ist.

Diese oberflächliche Form der Lippenrhagaden beobachtet man ganz besonders häufig während der ersten Lebenswochen hereditär-syphilitischer Kinder, also zu einer Zeit, in welcher der diffuse Infiltrationsprocess des Lippenrothes noch nicht sehr hochgradig entwickelt sein kann.

Die oberflächlichen Sprünge können an jeder Stelle der Epitheldecke der Ober- und Unterlippe eintreten. Manchmal sind sie so zahlreich, dass man, zumal wenn sie krustenfrei sind, Mühe hat, sie auf den ersten Anblick von den normalen Querfalten der Säuglingslippen recht zu unterscheiden. Sieht man aber genauer nach, so findet man bei wirklichen Rhagaden in der Tiefe der Querfalte stets eine epithellose, gelblich belegte Rinne oder einen linienförmigen, mit einem Blutgerinsel bedeckten Substanzverlust.

Bei etwas längerer Dauer des Infiltrationsprocesses, wenn die obersten Schleimhautschichten der Lippen schon derber infiltrirt und daher starrer geworden sind, reisst die Lippenschleimhaut ausserdem noch mit besonderer Vorliebe an solchen Stellen ein, an welchen sie über winklige oder buchtige anatomische Regionen hinwegzieht, so an den Mundwinkeln, an der medianen Vertiefung der Unterlippe und zu beiden Seiten des Filtrums der Oberlippe. (Tafel III, Fig. 1.) Die Fissuren werden an den letztgenannten Stellen immer bedeutend tiefer ausfallen als an allen anderen Stellen des Lippenrothes, weil die Spannung des Gewebes an den namhaft gemachten Partien eine ungleich höhere ist, als anderwärts an den Lippen, und weil die winklige, gehöhlte oder vorgewölbte Beschaffenheit der erwähnten Regionen zu einer Spaltung des Ueberzuges in der Richtung ihrer Aus- oder Einbuchtung geradezu prädisponirt. Daher findet man auch bei etwas älteren, etwa drei- bis viermonatlichen hereditär-syphilitischen Säuglingen sehr häufig, nebst den schon namhaft gemachten oberflächlichen, auch tiefgreifende rhagadische Mundwinkel- und Lippengeschwüre, die mit trockenen festhaftenden Borken versehen sind. Diese Geschwüre entstehen aber immer auf dem Boden eines rhagadischen Einrisses und greifen erst später tief in den Papillarkörper ein, daher sie auch stets nach erfolgter Heilung Narben zurücklassen. Tritt rechtzeitig eine antiluetische Behandlung ein, welche das Infiltrat zum Schwinden bringt, dann hört die Starrheit der Lippen auf, die Borken fallen ab und die geschmeidig gewordenen Geschwürsränder können wieder verwachsen.

Wir haben schon des Oefteren gesehen, wie die ganze Mundöffnung von einem förmlichen Kranz von braunrothen, festhaftenden Borken umsäumt war, welche zum Theil oberflächlichen, zum Theil tiefgreifenden Rhagaden ihre Entstehung verdankten. Wir haben des Ferneren viele Fälle beobachtet, bei welchen sich die rhagadischen Sprünge vom Lippenroth über die Säume der Lippen hinaus weit ins Cutisgewebe fortsetzten. Man konnte häufig erst nach Abfall der Krustenbildungen, welche die Lippenränder umsäumten, die Art der Einrisse wahrnehmen, welche am cutanen Lippentheile sich gebildet hatten. Stets standen dieselben mit ihrer Längsrichtung senkrecht oder nahezu senkrecht auf die Lippensäume. Es ist ganz klar, dass nach Heilung solcher rhagadiformer Geschwüre Narben an den Lippen zurückbleiben müssen. Diese Narben an den Lippensäumen hereditär-syphilitischer Kinder bleiben sogar bis in spätere Lebensperioden des Individuums hinein unverändert bestehen und gehören, wo sie zu finden sind, zu den bedeutungsvollsten Stigmata der ehemaligen Hereditärsyphilis (vgl. S. 88).

Diesen Lippennarben kommen nämlich ganz besondere, charakteristische Eigenheiten zu. Weil sie, wie wir eben gehört haben, stets nur rhagadiformen Geschwüren ihren Ursprung verdanken, darum bleiben sie auch immer radiär gestellt und sind linear. In dieser eigenthümlichen Beschaffenheit ist auch für die ganze spätere Kindheit und selbst auch noch für die späteren Lebensperioden des Individuums ein charakteristisches differentielles Moment gegenüber allen anderen Narbenformen zu erblicken, welche in der Mundregion vorkommen können. Wenn auch in sehr seltenen Fällen einmal durch ein tieferes oder weiteres excentrisches Fortschreiten einer rhagadiformen, syphilitischen Lippenulceration eine oder die andere Narbe rundlich, zackig oder eingekerbt wird, der Gesammt-Charakter des Narbenbildes bleibt bei der hereditär-syphilitischen Lippenform dennoch der einer radiär und linear entwickelten Cicatrisation.

Auf die grosse Bedeutung, welche diesem Narbensymptom für alle Zeiten rücksichtlich der Diagnose der hereditären Natur syphilitischer Symptome in späteren Lebensperioden zukommt, haben wir schon an anderer Stelle dieser Studien (S. 88 u. ff.) mit besonderem Nachdruck hingewiesen. Wir halten es sogar in späterer Lebenszeit für das einzig sicher verwertbare Zeichen rücksichtlich der Diagnose einer ehemaligen Hereditärsyphilis.

Charakteristische hereditär-syphilitische Narben an den Mundlippen bieten dreierlei Besonderheiten dar.

1. Der ganze Lippensaum erscheint in toto verändert, von minder intensiver Rothfärbung, als unter normalen Verhältnissen. Die scharfe Grenze zwischen weisser Haut und rothem Lippensaum ist verwischt Es macht den Eindruck, als ginge das Hautgefüge allmählich und verwaschen in das der Lippenmucosa über. Der ganze Ueberzug des äusseren Randgebietes der Lippe bis zur Umschlagstelle nach der Mundhöhle hin erscheint derber als normal, mit einem Stiche ins Graue ausgestattet. Am Lippensaume selbst findet man eine fein gestrichelte, narbige Beschaffenheit der Mucosa. Die Mucosa des frei zu Tage liegenden Lippentheiles erscheint dabei derber und minder glänzend, als in der Norm. Die bei mimischen Bewegungen der Mundlippen entstehenden Fältelungen des Lippenüberzuges erscheinen an Zahl vermindert, dafür aber tiefer, als in der Norm. Diese Vertiefung der Querfalten ist aber durchaus nicht mit Narbenbildung selbst zu verwechseln und nur als das sichtbare Resultat des Coëffectes der derberen Beschaffenheit der Lippensäume und der Wirkung der circulären Mundmuskeln aufzufassen.

Wenn ich auch, wie ich glaube, zur Annahme berechtigt bin, dass die hier beschriebene Art der Querfaltenbildung an den Lippen hereditär-

syphilitischer Individuen identisch ist mit den von Silex[1]) beschriebenen hereditär-syphilitischen Narbenbildungen am Lippenroth, deren wahre Narbennatur er mit Recht in Abrede stellt, so kann ich mich mit der Deutung, welche Silex für diese Vorkommnisse angegeben hat, doch nicht einverstanden erklären. Silex denkt sich diese narbenähnlichen Furchen nach Art der Schwangerschaftsnarben entstanden. Sie wären das Endresultat der ehemaligen Dehnung, welche dem Lippenroth zur Zeit des in der Mucosa vorhanden gewesenen Infiltrates widerfahren wäre. Es ist aber kaum anzunehmen, dass solche in der ersten Periode des Säuglingsalters vor sich gegangene Dehnungen nicht im Pubertätsalter schon längst durch das Wachsthum der Gewebe ausgeglichen worden wären. Ich bin zwar ganz der Ansicht Silex', dass diese Querfalten keine Narben sind, habe aber die Ueberzeugung, dass sie nur durch die derbere und daher schwerer schmiegsame Art der Lippenmucosa bei den hereditär-luetischen Individuen hervorgerufen, will sagen vorgetäuscht werden.[2])

2. An dem veränderten Lippenroth finden sich mehrere sagittal gestellte, tiefe, wahrhaft narbige Furchen, welche, von den Lippensäumen beginnend, sich in querer Richtung über die grösste Wölbung des Lippenzuges nach hinten bis über die Umschlagstelle des Lippenrothes nach der Mundschleimhaut zu erstrecken. Diese Narben finden sich zahlreicher an der Unterlippe als an der Oberlippe. Sie sind die Residuen vormaliger tiefgedrungener Rhagaden. Lieblingssitze dieser Narben sind: der medianste Theil der Unterlippe, die den Mundwinkeln zunächst gelegenen Lippengebiete und an der Oberlippe jene Partien, welche dem medianen Filtrum zunächst gelegen sind. An diesen Stellen findet man echte Narben ausgebildet. Diese Narben sind vertieft, in der Richtung der Lippenfältelung entwickelt und auffallend rinnenförmig.

3. Abgesehen von der diffusen Veränderung der Lippensäume und den quergestellten Narben am Lippenroth finden sich noch von den Lippenrändern in die Hautdecke hinein sich erstreckende, in radiärer Richtung angeordnete echte Narben. Sie können allerwärts in der Umgebung der Mundöffnung vorkommen, hängen aber stets mit den sub 2 beschriebenen Narben zusammen, welche im Lippenroth

---

[1]) Silex: Pathognomonische Kennzeichen der congenitalen Lues. Berliner klin. Wochenschr. 1896. Nr. 7 und 8.

[2]) Ob nicht überdies noch locale Atrophien der Mucosa-Textur eine Rolle spielen, da wir doch wissen, dass jedwedes syphilitische Hautinfiltrat mit Zurücklassung eines atrophirten Gewebes ausheilen kann, wage ich weder mit Sicherheit zu behaupten, noch auch zu verneinen.

selbst gelegen sind, deren Fortsetzung nach der umgebenden Haut sie nur darstellen. Daher sind sie besonders häufig an den medianen Partien der Ober- und Unterlippe und in den Mundwinkelregionen anzutreffen.

Dieser Beschreibung des hereditär-syphilitischen Narbensymptoms an den Mundlippen hätten wir noch Folgendes hinzuzufügen. Beweisend für ehemalige hereditäre Lues sind nur solche Narbenbildungen in der Mundlippenregion, bei welchen alle drei Arten von Veränderungen, welche hier angegeben worden sind, gleichzeitig vorliegen. Wenn man sonst nichts über die erste Lebenszeit eines mit solchen Narben behafteten Individuums weiss, so wird man gleichwohl, um absolut nicht fehl zu gehen, noch nach anderen Stigmata ehemaliger Syphilis Umschau halten. Das älteste Individuum, dessen congenitale Frühsyphilis in unserer Anstalt beobachtet wurde, bei welchem wir späterhin das geschilderte Narbensymptom noch finden konnten, war ein siebzehnjähriges Mädchen. Da es aus leicht begreiflichen Gründen kaum jemals vorkommt, dass man in einem Kinderambulatorium die Patienten länger als über die Pubertätszeit hinaus beobachten kann, bin ich über das Verhalten dieses Narbensymptoms in höheren Lebensperioden nicht informirt.

Ein ungemein wichtiger Lehrsatz lässt sich aber aus der genetischen Betrachtung des geschilderten Narbensymptoms ableiten:

Wenn bei Individuen mit sicheren Zeichen ehemaliger Lues das geschilderte Narbensymptom zu finden ist, dann handelt es sich stets um hereditäre Lues. Denn das beschriebene Narbenbild an den Mundlippen ist nur das sichtbare Residuum eines in der Säuglingsperiode stattgehabten diffusen syphilitischen Infiltrationsprocesses der Lippenmucosa, einer ausschliesslich der hereditären Frühsyphilis zukommenden Erkrankungsform. (Vgl. hierüber auch S. 89 im I. Abschnitte dieses Buches.) [1])

Es ist nothwendig, an dieser Stelle darauf aufmerksam zu machen, dass der Saugact als solcher bei sehr vielen Säuglingen eigenthüm-

---

[1]) Es unterliegt keinem Zweifel, dass auch in Folge acquirirter Syphilis narbige Veränderungen in der Umgebung der Mundöffnung entstehen können. Da es sich aber unter diesen Verhältnissen stets nur um sichtbare Residuen ehemaliger papulöser Efflorescenzen an den Lippensäumen oder -Rändern handelt, so kann ein dem hier geschilderten Narbenbilde analoges niemals durch erworbene Syphilis hervorgerufen werden. Narben, welche nach Ausheilung erodirter Papeln der Mund-Lippengegend zurückbleiben, sind hauptsächlich an den Mundwinkeln und dem mediansten Theile der Unterlippe zu finden, betreffen aber fast immer nur die Haut. Eine diffuse narbige Atrophie des Lippenrothes, wie sie als Folge congenitaler Frühsyphilis Decennien lang fortbestehen kann, liegt ausserhalb des Bereiches der bei acquirirter Syphilis möglichen Lippenaffectionen.

liche Veränderungen an den Lippen hervorruft, welche gekannt sein müssen, sollen diagnostische Irrungen vermieden werden. Man findet nämlich sehr häufig bei Säuglingen der ersten Lebenswochen einen gleichmässig ödematösen Schwellungszustand an den frei zu Tage liegenden Theilen des Lippenrothes ausgebildet. Die genannten Partien der Lippen erhalten ein gedunsenes Aussehen, zeigen eine trübe, glanzlose, stark gerunzelte Oberfläche nebst einem bläulichen Farbenton und einem wässerigen Schimmer. Etwas stärker gewulstet erscheinen hiebei stets die mediansten vorspringenden Theile der Oberlippe und die Mittelpartien der Unterlippe, weil diese Theile die intensivste Arbeit beim Saugact zu verrichten haben. Diesen eigenthümlichen Zustand der Lippen sieht man bei Säuglingen gewöhnlich unmittelbar nach dem Trinken am stärksten ausgeprägt. In den saugfreien Intervallen geht das Oedem anfänglich in der Regel wieder vollkommen oder auch nur theilweise zurück, mitunter aber bleibt ein eigenthümlich gedunsener Zustand der Lippenoberfläche Wochen hindurch dauernd bestehen, ohne in den zwischen den einzelnen Saugacten gelegenen Intervallen zu verschwinden. Dann kann es vorkommen, dass auch die Epithelbekleidung sich an dem Irritationsprocess in sichtbarer Weise mitzubetheiligen beginnt. Man kann dann des Oeftern erkennen, wie die Hornschicht über den geschwellten Lippenpartien eine eigenthümliche Härte und Trockenheit annimmt, wie sie sich in einzelne Felder abtheilt, zwischen welchen tiefere sagittale Furchen bei den Mundbewegungen zum Vorschein kommen. Ja es tritt des Oefteren eine Abstossung der Hornschichte am äusseren Lippenroth in Form von viereckigen trockenen Schuppen ein. Doch habe ich noch niemals beobachtet, dass sich aus diesem Zustande der Säuglingslippen Rhagaden, Borken oder Krusten herausgebildet hätten.

Wenn man nun einen Säugling gerade in dem Stadium der Lippenaffection zum ersten Male sieht, da die Lippen in der beschriebenen Weise gedunsen und mit einer verhärteten Epithelschichte bekleidet erscheinen, dann könnte man dieses Saugödem der Mundlippen möglicherweise für eine diffuse hereditär-syphilitische Lippenerkrankung halten. Vor Verwechslungen kann man sich sichern durch Beachtung der Lippenfarbe und des Habitus der Lippen. Beim Saugödem sind die Lippen bläulich, trübe und glanzlos, bei der syphilitischen Infiltration bräunlich, glatt und glänzend. Beim Saugödem kommt es nie zu Rhagadenbildung, bei der syphilitischen Cheilitis immer. Beim Saugödem können zwar vertrocknete Epithelmassen aufgelagert erscheinen, doch erscheinen niemals blutig imbibirte Borken an den Lippensäumen. Beim Saugödem erscheinen die frei sichtbaren Lippentheile

leicht aufgetrieben und gedunsen, beim diffusen Syphilid starr, steif und schwer verschiebbar.

Die Betrachtung dieser hier kurz abgehandelten, nicht syphilitischen Affection der Säuglingslippen und ihrer Aetiologie ist in der Lage, uns darüber aufzuklären, warum die Mundlippenregion der Säuglinge eine von der diffusen hereditär-syphilitischen Hautinfiltration so sehr bevorzugte Oertlichkeit ist. Wenn wir es häufig beobachten können, dass die Mundlippen des Säuglings unter dem Einflusse der mit dem Saugacte verbundenen Muskelaction Stauungs- und irritative Veränderungen an dem Integument erwerben können und sogar sehr häufig erwerben, dann wird es uns nach bekannten Gesetzen nicht Wunder nehmen dürfen, dass dieselben mechanischen Einwirkungen bei einem hereditär-syphilitischen Säugling ein diffuses syphilitisches Erkranken des Haut-Schleimhautüberzuges der Lippen zuwege bringen. Die häufig sich wiederholende mechanische Reizung und die mit dem Saugen verbundene Hyperämie der Lippenregion dürften die wesentlichsten veranlassenden Ursachen für die localisatorische Prädilection der Lippengegenden rücksichtlich eines diffusen syphilitischen Erkrankungsprocesses darstellen.

Noch ein Moment aus den klinischen Verhältnissen der diffusen hereditär-syphilitischen Lippenaffection der Säuglinge wird jetzt aufgeklärt erscheinen: Die diffuse Cheilitis ist nämlich niemals angeboren. Selbstverständlich! Sie entsteht eben erst aus dem Zusammenwirken der mit dem Saugacte verbundenen Reizwirkungen und des in den Blutgefässen circulirenden Syphilisvirus. Bevor das Kind den Saugact noch nicht ausgeübt hat, kann es somit auch von der in Rede stehenden Lippenerkrankung nicht befallen werden.

* * *

Es wird seit Bednař, welcher eine diffuse erythematöse Eruption am Kinne hereditär-luetischer Säuglinge als ein charakteristisches Frühsymptom der hereditären Syphilis hingestellt hat, auch viel von einem erythematösen Syphilid der Gesichtshaut gesprochen. Parrot und Miller leugneten — aber sehr mit Unrecht — die Existenz solcher diffuser erythematöser Syphilide im Gesichte hereditär inficirter Säuglinge. Soferne Bednař eine diffuse Infiltration der Haut des Kinnes unter seinem Erythema menti versteht, ist an der Realität eines solchen nicht zu zweifeln und ich selbst habe wiederholt derartige glatte oder schuppende oder auch verkrustete flächenhafte Hautinfiltrationen am Kinne und an der zwischen Saum der Unterlippe und Kinnfurche liegenden Hautregion hereditär-syphilitischer Säuglinge gesehen.

Es handelt sich bei diesen Hautveränderungen am Kinne immer zunächst um eine rasch auftretende, anfangs hellrosenroth gefärbte, mindestens daumennagelgrosse, erythemähnliche Scheibe, deren Centrum dem Centrum der Kinnregion entspricht. Die Röthe greift, ohne dass solitäre Einzeleffloreszenzen zu entstehen brauchen, rasch weiter und erstreckt sich nach mehrtägigem Bestande nach oben hin bis zur Querfurche, welche die Kinnregion von der Unterlippengegend scheidet, während sie nach unten zu nicht selten auf die Submentalregion hin übergreift. In dem eben geschilderten Zustande verharrt der scheinbar erythematöse Process jedoch nur wenige Tage. Zunächst verändert sich in der Regel die Farbe der befallenen Region. Die anfangs hellrothe Fläche bekommt einen Stich ins Blaubraune, wird dann kupferroth und nach längerem Bestande braungelb oder wirklich geradezu ockerfarben. Schuppenbildung tritt nur selten ein, vielmehr verlieren die infiltrirten Partien an der Haut des Kinnes nach längerem Bestande sehr häufig die obersten Epidermislagen in anderer Weise. Unter dem macerirenden Einflusse, welchen die über die Kinnregion hinunterfliessenden Speichel- und Nahrungsflüssigkeiten ausüben, entstehen Epidermisabhebungen und epithelverlustige Flächen, welche sich mit Krusten und Borken überziehen und dann einem krustösen Ekzem mitunter nicht unähnlich sehen. In hochgradigen, lange Zeit vernachlässigten Fällen kann das ganze Hautgebiet von den Mundwinkeln und der Unterlippe angefangen bis hinunter zur ersten Halsfurche gleichmässig infiltrirt, glatt oder schuppend oder mit gelb- bis rothbraunen, häufig blutig imbibirten oder trockenen Krusten bedeckt gefunden werden. Die Differentialdiagnose zwischen Ekzem und Syphilis ist dann nicht immer ganz leicht.

Das Auftreten der eben geschilderten Erkrankung der Kinn- und Unterlippengegenden haben wir nur bei Kindern in den ersten Lebenswochen und -Monaten zu verzeichnen Gelegenheit gehabt. Man kommt nur selten dazu, den Beginn dieser Affection unter seinen Augen verfolgen zu können. Wo ich Gelegenheit dazu gefunden habe, dort konnte ich immer feststellen, dass die Kinder gleichzeitig mit dem ersten Erythem der Kinnregion noch keine andere syphilitische Hautveränderung im Gesichte zeigten, als höchstens vereinzelte rosenrothe Fleckchen an der Stirne. Hingegen fanden wir ganz gewöhnlich an den Fusssohlen bereits scheibenförmige Erytheme entwickelt oder auch schon eine ausgebildete diffuse erythematöse Röthung an den Fersen zutage getreten.

Das einfach erythematöse Stadium der diffusen Kinnaffection der hereditär-luetischen Säuglinge wird aber ebenso wie die glatte Infiltration der Plantarhaut von den Angehörigen der Kinder in der Regel völlig übersehen und eigentlich dem Arzte niemals gemeldet. Demgemäss

werden die Kinder, soweit meine Erfahrung spricht, gewöhnlich erst dann in eine Ordinationsanstalt gebracht, wenn auffälligere exanthematische Erscheinungen zur Entwicklung gekommen sind, als diese diffusen Röthungserscheinungen, welche die Aufmerksamkeit der Umgebung in höherem Masse in Anspruch nehmen. Dann ist aber dieses primordiale erythemartige Hautbild am Kinne längst schon verschwunden und hat einer bräunlichgelben, glänzenden oder schuppenden, starr erscheinenden diffusen Infiltration oder einer ekzemähnlichen Erkrankung in der bezeichneten Gegend Platz gemacht. Dies ist, wie ich vermeine, der Grund, warum der erythematösen Erscheinungsform der cutanen Hereditärsyphilis in der Kinn-Unterlippenregion so selten Erwähnung geschehen ist.

Es wäre jetzt noch eine eigenthümliche, im Gesichte auftretende diffuse Infiltrationsform nachzutragen, bei welcher neben und gleichzeitig mit der schon abgehandelten charakteristischen Lippenaffection die Wangen-, Stirn- und Kinnhaut in toto gleichmässig infiltrirt erscheint. Aber hier muss sofort betont werden, dass — im Gegensatze zu den diffusen Infiltrationen der Fusssohlen und Handflächen — die Gesichtshaut nur selten und wenn schon, dann nur kurze Zeit im Zustande einer gleichmässig blau- oder braunrothen Färbung verharrt. Hier gewinnt stets ein gelber Farbenton sehr bald das Uebergewicht, welcher sich, wie ich glaube, aus den Effecten der eigenthümlichen Anämie der Gesichtshaut hereditär-syphilitischer Kinder und des specifischen Zelleninfiltrates zusammensetzt.[1]) Auch scheint die überaus zarte Epidermis der Gesichtshaut des Säuglings geeigneter, Farbenveränderungen, welche cutanen Infiltrationen ihren Ursprung verdanken, Ausdruck zu verleihen, als die wesentlich dickere Oberhaut der Plantar- und Palmarregionen. Weiterhin ist auch der Blutreichthum der Plantar- und Palmarhaut ein wesentlich höherer, als der der Haut des Gesichtes, so dass auch schon aus diesem Grunde bei den syphilitischen Infiltrationen der erstgedachten Stellen das Roth vielmehr zum Vorschein kommen kann, wie an infiltrirten Partien der Haut des Gesichtes. Auch den Modus der einfachen Abschuppung, welcher bei den diffusen hereditär-syphilitischen Infiltrationen der Fusssohlen so häufig zu sehen ist, beobachtet man bei den diffusen Hautinfiltrationen im Gesichte der Säuglinge nur sehr selten und dann immer nur stellenweise und an denjenigen Partien, welche bei den mimischen Bewegungen des Gesichtes nur wenig mobilisirt werden. An allen anderen Gegenden gewinnt eine

[1]) Vgl. hierüber die im histologischen Theile dieses Abschnittes enthaltenen Angaben. (Capitel IX.)

eigenthümliche Krustenbildung bald die Oberhand — von den schon vielfach besprochenen Rhagadenbildungen an den Mundlippen gar nicht zu reden. Die ganze Gesichtshaut kann in toto mit rothbraunen oder braungelben Krusten bedeckt erscheinen. Es entsteht daraus in hochgradigen Fällen ein rupiaformes Syphilid, welches mit dem Verkrustungsstadium eines impetiginösen Ekzems grosse Aehnlichkeit besitzt. Nur die braungelben, wie gummirt erscheinenden Randpartien des Infiltrates, eventuell auch krustenfreie, metallisch glänzende infiltrirte Hautstellen und der eigenthümlich starre, reactionslose Charakter des ganzen Entzündungsbildes und das Fehlen seröser Absonderung zwischen den Borken weisen darauf hin, dass hinter solchen Verkrustungen kein Ekzem sondern ein syphilitischer Infiltrationsprocess zu suchen ist. Auf diese Momente ist schon bei Erörterung der allgemeinen Charaktere der diffusen syphilitischen Hautinfiltration der Säuglinge hingewiesen worden.

* * *

Wir kommen jetzt zur Besprechung einer ganz besonderen Form von diffuser hereditär-syphilitischer Hautinfiltration, welche sich durch das Vorwiegen seborrhoischer Erscheinungen im klinischen Bilde auszeichnet.

Im geraden Gegensatze zu ihrer nicht geringen Häufigkeit hat dieselbe bisher fast gar keine Würdigung seitens der Autoren gefunden. Selbst in der einzigen ausführlicheren Publication über die diffusen Syphilide der Säuglinge von Madier-Champvermeil bleibt dieselbe unerwähnt.

Schon jene krustösen Syphilide der Wangenhaut, welche so sehr der Crusta lactea der Säuglinge ähneln, dass sie von unerfahrenen Aerzten, wie wir leider schon so oft erlebt haben, vielfach mit derselben verwechselt werden, lassen in der Regel die seborrhoische Basis, auf welcher sie sich entwickelt haben, deutlich erkennen. Noch mehr aber kommt diese seborrhoische Basis an jenen Stellen der Säuglingshaut zum Ausdruck, an welchen eine — ich möchte sagen physiologische Seborrhoe von Haus aus besteht. Es sind dies, wie bekannt, die behaarten Regionen des Gesichtes und Kopfes, also die Superciliargegend und die behaarte Kopfhaut der Säuglinge. An diesen Partien zeigt sich der diffuse syphilitische Infiltrationsprocess unter einem fremdartigen, ich möchte sagen, unter einem ganz ungewohnten Bilde, unter dem einer seborrhoischen Erkrankung, weil der Process dortselbst stets auf seborrhoischem Boden zur Entwicklung gelangt.

Die grosse Häufigkeit des Vorkommens diffuser Hautinfiltrationen mit seborrhoischem Charakter an den behaarten Hautstellen hereditär-

syphilitischer Säuglinge ist ohneweiters verständlich. Unna[1]) hatte schon aus der Beobachtung erwachsener Syphilitischer die Erfahrung gewonnen, dass das seborrhoische Ekzem dem in Eruption begriffenen syphilitischen Exanthem einen günstigen Boden vorbereitet. Cutler[2]) hat bald darauf ganz analoge Beobachtungen veröffentlicht. Man sieht bei Luetischen, welche an Seborrhoen leiden, wie das Exanthem den seborrhoischen Affectionen folgt und gerade auf seborrhoischem Boden an Ausdehnung ungemein gewinnt. Ursache dieser grossen Vorliebe zur Etablirung luetischer Hautaffectionen auf seborrhoischem Boden ist offenbar die Hyperämie seborrhoischer Hautregionen.

Wenn man sich nun die grosse Häufigkeit seborrhoischer Affectionen bei Säuglingen vor Augen hält, wenn man sich dessen erinnert, wie häufig Gneisbildungen an der Kopfhaut der Säuglinge entstehen, welche auch zu secundären entzündlichen Processen Veranlassung geben können, dann wird man keinen Moment darüber in Zweifel sein, warum seborrhoische Vorgänge bei hereditär-syphilitischen Kindern zur Entstehung diffuser Hautinfiltrationen geradezu prädisponiren und warum sich umgekehrt wiederum diffuse syphilitische Affecte an den erwähnten Regionen so häufig unter der Maske einer seborrhoischen Erkrankung verhüllen.

Die Hyperämie, welche an den seborrhoisch afficirten Körperregionen des Säuglings besteht, steigert sich nämlich, falls das betreffende Kind in Syphilis-Eruption ist, unter dem Einflusse des in den Blutgefässen mit circulirenden, specifischen Virus leicht zur perivasculitischen diffusen Entzündung. Bei dem engen Gebundensein des diffusen flächenhaften Hauterkrankungsprocesses an die Blutgefässe hereditärsyphilitischer Säuglinge ist somit die grosse Prädisposition seborrhoisch kranker Partien für das Auftreten flächenhafter syphilitischer Hautinfiltrationen bei denselben mühelos erklärt.

Nun kommt aber noch ein zweites Moment hinzu. Die an den behaarten Hautregionen angesetzten Sebummassen wirken ihrerseits wieder irritirend auf das Cutisgefüge, auch wenn das Kind nicht in Syphiliseruption ist. Bei einem syphilisfreien Säugling entsteht durch die Reizwirkung der aufgestapelten Sebummassen ein seborrhoisches Ekzem, bei einem in Syphiliseruption begriffenen kann die Haut nach bekannten Gesetzen durch das Auftreten einer syphilitischen Affection reagiren. So besteht zwischen hereditärer Syphilis und

[1]) Unna: Syphilis und Ekzema seborrhoicum Monatsch. f. prakt. Derm. 1888. Nr. 21.

[2]) Cutler: Syphilitic Seborrhoical Ekzema. The Journal of cutan. and genito-urinary diseases. 1890.

Seborrhoe der Säuglinge ein circulus vitiosus. Die Syphilis begünstigt die Seborrhoe, die Seborrhoe hinwiederum begünstigt und unterhält die diffuse syphilitische Dermatose.

Die diffuse syphilitische Affection der Kopfhaut und Superciliargegend hat in ihren Anfangsstadien die grösste Aehnlichkeit mit dem seborrhoischen Ekzem der Säuglinge. Wenn, was uns allerdings noch nicht vorgekommen ist, gegebenen Falles keine anderen cutanen Syphilissymptome an der Gesichtshaut mitbestehen würden, könnte man wohl mitunter in einen Fehler verfallen und im Anfang wirklich ein solennes seborrhoisches Ekzem der Kopfhaut diagnosticiren, während eine syphilitische Erkrankung vorliegt. Ja es wird von Vielen, wie ich auch schon erfahren habe, die syphilitische Pseudoseborrhoe — sit venia verbo — der Kopfhaut trotz manifester anderweitiger syphilitischer Eruptionen constant als complicatorische und nicht als specifische Affection, nämlich als seborrhoisches Ekzem, welches sich zum Bilde der hereditären Syphilis zugesellt hat, diagnosticirt. Ein solcher Vorgang ist meiner Ansicht nach vollkommen fehlerhaft. Es existiren Unterscheidungszeichen genug, welche dem Geübten die Diagnose eines diffusen Syphilides der Kopfhaut gestatten, mag dasselbe sich noch so sehr hinter dem Bilde der Seborrhoe verschanzen. Immer nämlich behalten die Randpartien der seborrhoisch scheinenden Region das charakteristische Aussehen diffuser syphilitischer Infiltrationen. Sie sind braunroth, glänzend, wie gefirnisst, nässen nicht und zeigen nicht die intensive Entzündungsröthe krustenfreier Ekzemregionen an der behaarten Kopfhaut oder an der Stirnhaargrenze.

Wenn auch zugegeben werden muss, dass die an der Kopfhaut entstandenen flächenhaften Infiltrationen sich durch das scharfe Abgegrenztsein der Schuppendecke an der Haargrenze von den umgebenden Hautpartien deutlich abheben, so kommt es doch niemals vor, dass nicht an einer oder der anderen Stelle das flächenhafte Infiltrat auf unbehaarte Regionen übergreifen würde, ohne dortselbst mit Krusten oder Gneismassen bedeckt zu sein. Und an solchen Stellen erscheint dann immer der Syphilischarakter des Processes gewahrt und für den Kenner unterscheidbar. Eine einzige vorgeschobene, sebumfreie Zacke genügt dem Geübten mitunter schon, um die Diagnose „Syphilis“ zu stellen. Das gelbbraune Colorit, die vollkommene Trockenheit der Fläche, der firnisartige Glanz, der Mangel eines acuten Schwellungs- und Entzündungsbildes an der sebumfreien Stelle sind hinreichende Momente zur Sicherstellung der Differentaldiagnose „Syphilis“ dem Ekzem gegenüber.

Wir haben schon angeführt, dass die Superciliarregionen hereditär-luetischer Säuglinge gleichzeitig mit der behaarten Kopfhaut

von dieser seborrhoiformen Affection heimgesucht werden können. Die Erkrankung der Superciliarregionen kommt aber niemals isolirt vor und kann daher auch nie zu differentialdiagnostischen Schwierigkeiten Anlass geben.

Ergreift der diffuse Infiltrationsprocess die bezeichneten behaarten Hautregionen, so führt dies zunächst zu einer intensiven Steigerung des normaler Weise dortselbst schon recht intensiven Desquamations- und Talgabsonderungsprocesses. Es kommt rasch zur Anbildung reichlicher Sebummassen und zwar viel rascher, als bei einer einfachen Seborrhoe ohne hereditär-syphilitischen Hintergrund. Dabei gewinnt das Hautsecret stets auch einen etwas zäheren Charakter, es trocknet mit den Schuppen rasch zu einer panzerartigen Masse ein, welche den Kopf vollständig, wie eine Haube, einhüllen kann. Die aufgelagerten Massen zeigen jedoch in der Regel nicht die strohgelbe Farbe der einfachen Seborrhoekrusten, vielmehr gewöhnlich ein exquisit hellbraunes Colorit und sitzen auf infiltrirter, kupferfarbener und nicht auf lebhaft gerötheter, geschwellter und nässender Haut. An der Stirnhaargrenze und an anderen krustenfreien Stellen kann man dies immer sehr deutlich sehen. Dabei sind die Borken stets in viel loserer Verbindung mit der Unterlage, als beim krustösen Ekzem, und lassen sich in der Regel ohne Blutung von derselben abheben.

Von wesentlicher Bedeutung ist auch der Umstand, dass diese Affection zum Unterschiede vom krustösen Ekzem der Kopfhaut fast niemals nässt. Unter den Sebummassen findet sich beim diffusen Syphilid der Kopfhaut in der Regel eine vollkommen unverletzte Epidermis, während beim seborrhoischen Kopfekzem der Säuglinge nach Abhebung der Krusten das entblösste Rete Malpighii oder bei intensiverer Entzündung der blutende Papillarkörper zum Vorschein kommen.

In ganz ähnlicher Weise vollzieht sich auch die diffuse hereditär-syphilitische Erkrankung an den Augenbrauenregionen. In sehr vielen Fällen führt eine frühzeitig aufgetretene diffuse Erkrankung sämmtlicher behaarter Hautstellen des Säuglings zu vollständiger Alopecie. Die charakteristische Haarlosigkeit der Kopfhaut, der Brauen- und Wimperregionen bei älteren hereditär-syphilitischen Säuglingen findet sicherlich zum grossen Theile auch in diesem Momente ihre Erklärung.[1])

[1]) Um meine Angaben vor Misdeutung zu schützen, sei hier die Bemerkung eingeschaltet, dass auch langdauernde, nicht syphilitische Seborrhoen der Säuglinge zu Alopecie der Kopfhaut und der Brauengegenden führen können. Viel charakteristischer für hereditäre Lues ist die Combination von Haarlosigkeit des Schädels und der Superciliarregionen in Verbindung mit completem Defect der Cilien.

Es soll hier nicht unerwähnt bleiben, dass die Haarlosigkeit der Ciliar- und Superciliargegenden bei hereditär-syphilitischen Kindern späterer Lebensmonate eine der auffälligsten Erscheinungen darstellt, welche die Physiognomie des syphilitischen Säuglings charakterisiren. Es muss weiterhin darauf aufmerksam gemacht werden, dass, wenn in späterer Lebenszeit das Wimpern- und Brauenwachsthum wieder eintritt, diese Haare dennoch nicht mehr in der normalen Weise sich regeneriren. Vielmehr entwickeln sich die Wimperhaare dann gewöhnlich ganz unregelmässig theils in Büschelform, theils in Form derber, sparriger, doch spärlich gesäeter divergent gestellter Haare an den Ciliarrändern. Auf diese eigenartigen Charaktere der Ciliarränder bei älteren Kindern, welche vormals hereditär-syphilitisch waren, habe ich schon im Jahre 1889 in meiner Arbeit über die Schicksale der congenital-syphilitischen Kinder hingewiesen.

Das seborrhoiforme diffuse Syphilid kann bei schwereren Graden der Erkrankung Augenlider, Nasenflügel und Nasenrücken, Ohrmuscheln und Gehörgangseingänge occupiren und allerwärts das Bild eines krustösen Ekzems vortäuschen. In solchen Fällen vermisst man jedoch niemals schwere charakteristische Rhinitis und deutliche syphilitische Papeln an der Stirne und an anderen Körpergegenden. Wenn es überhaupt gelingt, ein derart schwer afficirtes Kind am Leben zu erhalten, so sieht man, welche zauberartige Wirkung die Quecksilberbehandlung gerade auf diese seborrhoischen Varietäten der cutanen diffusen Hereditärsyphilis ausübt. Ohne jede externe Behandlung, lediglich durch den Effect einer internen Protojoduret- oder einer Inunctionscur fallen die Krusten und Schuppen in wenigen Tagen spontan ab, während sich das cutane Zellinfiltrat zusehends resorbirt. Die befallenen Hautregionen machen hiebei gerade im Gesichte in der Regel einen merkwürdigen Farbenwechsel durch, welchen man an anderen infiltrirten Hautpartien nur selten beobachten kann. Unmittelbar nach Abfallen der Borken erscheinen die infiltrirten Flächen braunroth. Sie werden dann gelbbraun, später graugelb, dann ockergelb und behalten schliesslich noch lange Zeit einen eigenthümlich grauen Farbenton, welcher von zurückbleibender Pigmentanhäufung herrührt.

Wenn sich die diffusen Infiltrationen seborrhoischen Charakters ausschliesslich an behaarten Körpertheilen vorfinden, dann erscheinen sie häufig, wie wir schon gehört haben, an der betreffenden Haargrenze scharf von den nicht behaarten, nicht infiltrirten Nachbargegenden abgegrenzt. Man kann dies sehr häufig an der Stirnhaargrenze, hinter den Ohrmuscheln und besonders schön an den mit Borken und Schuppen besetzten Infiltrationen der Augenbrauengegend erkennen. (Tafel I. Fig. 1.)

Bei den letzteren liegt jedoch die Sache gewöhnlich so, dass sich die flächenhafte Infiltration der Haut, wofern sie längere Zeit unerkannt und unbehandelt sich selbst überlassen geblieben ist, über die Glabella von einem Augenbrauenbogen zum andern hinüberzieht, so dass schliesslich die beiden Augenbrauenbögen durch Infiltrationssäume mit oder ohne Sebumüberzug mit einander verbunden erscheinen. Ganz gewöhnlich finden sich dann in der Umgebung der Augenbrauengegend gleichzeitig trockene, schuppende oder verkrustete Papeln, durch deren Anwesenheit die syphilitische Art der seborrhoiformen Affection der Brauengegend klargestellt wird. (Tafel I, Fig. 1.)

Es ist ganz selbstverständlich, dass ausser jener Pseudoseborrhoe der hereditär-luetischen Säuglinge, welche auf diffuser syphilitischer Infiltration behaarter Hautregionen beruht, noch eine Seborrhoea simplex, welche mit Lues nichts gemein hat, bei luetischen Kindern vorkommen kann. Bei älteren Säuglingen, welche schon weit über die Eruptionsperiode der Syphilis hinaus oder schon antisyphilitisch behandelt waren, habe ich dies wiederholt gesehen. Wo sie bei solchen syphilitischen Kindern besteht, dort gleicht sie selbstverständlich in allen Punkten der Seborrhoea capillitii nicht syphilitischer Säuglinge. Nach Entfernung der Schuppenmassen liegt ein lebhaft rothes, oftmals nässendes oder blutendes Gewebe zu Tage. Es fehlt der gleichmässig infiltrirte und verfärbte Rand und Grund, respective die gleichmässig starre Infiltration der Kopfhaut, welche für das diffuse seborrhoiforme Syphilid charakteristisch ist.

Bei Neugeborenen und jungen Säuglingen, welche sich in der Eruption der Syphilis befinden und mit sonstigen cutanen Manifestationen der Syphilis behaftet sind, wird aber eine eventuell anfangs bestehende Seborrhoea simplex fast ausnahmslos binnen Kurzem in eine diffuse syphilitische Dermatose umgewandelt werden. Ist schon der seborrhoische Process als solcher eine mit Hyperämie der Hautcapillaren einhergehende pathologische Veränderung, welche eben darum der Etablirung syphilitischer Localaffectionen bei vorhandener Syphiliseruption einen günstigen Boden vorbereitet, so ist der irritirende Einfluss, welchen die auf dem Kopfe angehäuften Gneismassen auf das Hautgefüge ausüben, im Falle die Seborrhoe von Haus aus auch eine nicht syphilitische wäre, Reiz genug für das Cutisgewebe, um darauf specifisch zu reagiren und daher eine von Haus aus einfache Seborrhoe zu einer diffusen syphilitischen Hautaffection umzugestalten.

Dasselbe Spiel wiederholt sich bei den intertriginösen Affectionen der syphilitischen Säuglinge an jeder beliebigen Körperstelle. Ein

anfangs ganz gewöhnliches intertriginöses Ekzem verwandelt sich während der Eruption der hereditären Cutansyphilis in eine diffuse syphilitische Hautinfiltration. Wir haben hierüber schon früher Andeutungen gemacht und werden später noch einmal auf diesen Punkt zurückkommen müssen.

Zum Schlusse halte ich es noch für nothwendig zu erwähnen, dass manche Autoren sich der irrigen Anschauung hingegeben haben, dass die behaarte Kopfhaut bei hereditär-syphilitischen Säuglingen frei von syphilitischen Exanthemen bleibt. Dies ist, wie bereits klar geworden sein muss, ganz unrichtig. Wenn speciell v. Hüttenbrenner[1]) bei Besprechung der hereditären Säuglingssyphilis in seinem Lehrbuche der Kinderkrankheiten sagt: „Die behaarte Kopfhaut ist, abgesehen von einer meist intensiven Seborrhoe, die mit der Lues in keinem Zusammenhange steht, von jeder Affection frei" — so ist er über den Thatbestand der diffusen Infiltration der Kopfhaut, welche eben diese intensive Seborrhoe veranlasst, einfach hinweggegangen, ohne sich über den Grund der von ihm richtig beobachteten „intensiven Seborrhoe" Aufklärung gegeben zu haben. Es ist dies um so auffallender, als v. Hüttenbrenner, wie der Schilderung der angeborenen Syphilis in seinem Lehrbuche zu entnehmen ist, die diffuse Infiltration der Haut der Stirne und des Gesichtes sehr wohl kennt und sogar der Krusten- und Borkenbildungen, welche sich auf der infiltrirten Haut der genannten Regionen entwickeln können, Erwähnung thut. Die homologe Affection der Kopfhaut wurde jedoch von diesem Autor weder entsprechend gewürdigt noch richtig gedeutet.

Ich schliesse dieses Capitel mit der abermaligen nachdrücklichen Hervorhebung, dass der beste Beweis für die wirklich syphilitische Natur der seborrhoiformen diffusen Affectionen der congenital-luetischen Kinder in der zauberhaften Wirkung einer mercuriellen Allgemeinbehandlung zum Ausdruck kommt. Ist die seborrhoiforme Erkrankung auf syphilitisch verändertem Boden zu Stande gekommen, dann ist jede locale Behandlung überflüssig. Die Krusten und Sebumschollen fallen nach mehrtägiger Allgemeinbehandlung wie Zunder vom Kopfe herunter, ohne dass eine einzige nässende Stelle zurückbleiben würde.

[1]) v. Hüttenbrenner: Lehrbuch der Kinderheilkunde. II. Aufl. Wien 1888. Seite 727.

Siebentes Capitel.

Die diffusen hereditär-syphilitischen Hautinfiltrationen der ganzen unteren Körperhälfte.

Das klinische Bild der diffusen hereditär-syphilitischen Hautinfiltration des Unterkörpers. — Affection der Nates- und Wadengegend. — Erodirte diffuse Syphilide. — Nässende Papeln auf diffus infiltrirtem Boden. —Infiltration der Afterfalten. — Diffuses Syphilid der Genitoanalregion. — Enteritis und diffuses flächenhaftes Syphilid. — Intertrigoähnliche Erscheinungsformen der diffusen hereditär-syphilitischen Hautinfiltration.

Haben wir uns bis jetzt vornehmlich mit diffusen Erkrankungsformen beschäftigt, welche anatomisch eng begrenzte Partien der Hautoberfläche in Anspruch nehmen, so handelt es sich bei den nun zu beschreibenden Formen um das Ausgreifen des syphilitischen Infiltrationsprocesses auf weit ausgedehnte Hautstrecken. Es ist nämlich, wie unsere Statistik (S. 123) bereits zur Genüge gezeigt hat, kein ganz seltenes Ereignis, dass die diffuse hereditär-syphilitische Hautinfiltration die ganze untere Körperhälfte, u. zw. mit besonderer Intensität die hinteren Partien derselben, vom Kreuzbein angefangen bis zu den Fersen hinunter in Anspruch nimmt. Die Verhältnisse, unter welchen diese eigenartige, weit ausgebreitete diffuse syphilitische Dermatose bei den Säuglingen auftritt, haben wir auch bei Besprechung der allgemeinen Eigenthümlichkeiten der in Rede stehenden luetischen Hauterkrankung der Säuglinge schon angedeutet. Wir haben dort erwähnt, dass zur Entstehung dieser Erkrankungsart, nebst dem Vorhandensein der Syphilis-Eruption als solcher, noch ein äusserlich wirkendes Reizmoment hinzutreten muss, auf welches das Hautgewebe mit einer diffusen syphilitischen Zellwucherung reagirt. Schon der Umstand, dass diese weit ausgebreiteten diffusen Erkrankungen, wo dieselben überhaupt zu entdecken sind, entweder die hinteren unteren Partien des Körpers oder die Kinnhalsregion befallen, weist darauf hin, dass die Irritations- und Macerationsprocesse, welchen gerade

diese Hautregionen bei Säuglingen vorzugsweise ausgesetzt sind, jene Momente bilden, welche hier in ätiologischer Hinsicht besonders schwer in die Wagschale fallen. Das Freibleiben hinwiederum der vorderen und seitlichen Thoraxpartien, der Bauchhaut und der Hautdecke der Oberextremitäten ist ein anderer kräftiger Beweisgrund für die Richtigkeit dieser dort aufgestellten Ansicht. Beispielsweise ist die Haut über den Beugeflächen der Oberextremitäten kaum anders gebaut, als die an den Beugeflächen der Unterextremitäten, und dennoch finden wir die letztgenannten Hautregionen mit Vorliebe von diffusen flächenhaften Erkrankungsformen ergriffen, die ersteren aber fast immer frei von solchen.

Selbst wenn sie sehr ausgedehnt ist, macht die diffuse Affection der Haut der unteren Körperhälfte an der Kreuzbein-Symphysengrenze nach oben zu halt und dehnt sich so gut wie niemals auf die Hautdecken der Bauch- und Rückengegenden hin aus. Dies ist sehr bemerkerswerth. Es sind ganz besondere, wirklich exorbitant seltene Ausnahmsfälle, bei welchen man auch Bauch- und Rückenhaut jenseits der angegebenen Grenzmarken ergriffen findet, und es scheint dies nur dann vorzukommen, wenn an den eben bezeichneten Partien zufälliger Weise local wirkende Irritamente sich geltend machen, welche für gewöhnlich an diesen Stellen bei Säuglingen nicht bestehen. Die grössere Häufigkeit der diffusen syphilitischen Affectionsformen an der unteren Körperhälfte hereditär-syphilitischer Säuglinge liegt daher nur in rein äusseren Momenten und nicht in einer besonderen localisatorischen Election begründet, welche sich etwa aus den anatomischen Eigenschaften der erwähnten Regionen erklären liesse.

Wir haben schon im allgemeinen Theil unserer Erörterungen (S. 152) eine kurze Beschreibung dieser diffusen syphilitischen Hauterkrankungsform der unteren Körperhälfte geliefert und haben jetzt nur im Auge, die dort gemachten Angaben durch einige Detailbilder zu ergänzen.

Vor Allem muss ich hervorheben, dass meine Aufmerksamkeit stets durch eine eigenthümliche Form der Hautinfiltration in Anspruch genommen wurde, welche ad nates und an den stärkst gewölbten Partien der Waden besonders schön ausgebildet zu finden war. Sie zeichnete sich während ihres ganzen von uns beobachteten Bestandes stets durch den Mangel stärkerer Abschuppung, durch eine tiefbraune Kupferfarbe ohne Spur eines röthlichen Beitones, durch Trockenheit und eigenthümlichen Firnisglanz aus. Diese Affection fanden wir stets nur bei älteren, vorher nicht behandelten hereditär-luetischen Säuglingen und

sind daher nicht in der Lage uns darüber zu äussern, wie dieselbe in ihren Anfangsstadien ausgesehen haben mag. Mitunter sahen wir, dass die erkrankten Hautflächen durch bandförmige Streifen oder Inseln gesunder Haut von einander getrennt waren. Auch haben wir beobachtet, dass die infiltrirten Flächen sich häufig durch serpiginöse Randlinien von den umgebenden normalen Hautpartien abgegrenzt zeigten. Nicht selten gelingt es auch, zu erkennen, dass sich im Bereiche der infiltrirten Hautflächen der Nates- und Wadenregion unter dem Einflusse von allerhand Muskelbewegungen, welche eine Entspannung der Haut nach sich ziehen, ganz kleine Fältchen bilden, an welchen man die eigenthümliche Steifheit der Cutis, welche hier vorherrscht, wahrnehmen kann. Sowie die Muskelbewegungen aufhören, glätten sich jedoch die Fältchen und es tritt sofort wieder der homogene Firnisglanz ein, welcher alle infiltrirten Regionen in gleichmässiger Weise überzieht.

Sonst bleibt die syphilitisch infiltrirte Natesregion der Säuglinge in der Regel nur ganz kurze Zeit trocken, glatt oder einfach schuppend. Gewöhnlich wird die Epidermisdecke dieser Regionen unter dem Einflusse der mechanischen und chemischen Insulte, welchen sie ausgesetzt sind, alsbald erodirt. Auch sieht man sehr häufig auf infiltrirten Partien der Genitoanalregion nässende Papeln noch besonders hervorwuchern.

Ungemein häufig findet man gleichzeitig auch die Afterfalten der hereditär syphilitischen Säuglinge diffus infiltrirt, ohne dass man condylomatöse Efflorescenzen in der Afterkerbe dabei wahrzunehmen brauchte. Die Falten erscheinen dann eigenthümlich starr, von dichterem Gefüge, elevirter als sonst, von dunkelbräunlicher Farbe. Rhagaden zwischen denselben sind nichts Seltenes. Die Infiltration der Afterfalten findet sich oft schon in den ersten Lebenswochen der hereditär-syphilitischen Säuglinge, bevor es noch zum Exanthemausbruche gekommen ist.

Von besonderer Art präsentiren sich die diffusen, flächenhaften Infiltrationen der Scrotalhaut hereditär-luetischer Säuglinge. Das Scrotum verliert dabei die eigenthümliche Runzelung, welche es im Normalzustande besitzt, und erscheint daher bei der diffusen hereditär-syphilitischen Hautinfiltration viel grösser als in der Norm.

Die Scrotalhaut selbst wird dabei glänzend oder erscheint wie gummirt. Viele Falten derselben sind vollkommen verstrichen, an vielen Stellen ist die Cutis epidermisverlustig oder erodirt. Versucht man, das Scrotum künstlich zu runzeln, so sieht man, wie sich die Scrotalhaut in scharf abgesetzte polygonale Felder scheidet, deren Grenz-

linien wohl den ehemaligen normalen Falten der Scrotalhaut entsprechen. In ganz ähnlicher Weise nimmt auch die Haut der Labia majora bei weiblichen Säuglingen mitunter an der Erkrankung Theil und selbst die Haut des Penis und des Präputium bleibt nicht immer verschont.

Besonders auffällige Dimensionen nimmt die Erkrankung an der Haut des Genitales bei unrein gehaltenen Säuglingen an und es gibt Fälle, bei welchen die ganze Hautdecke unterhalb der Kreuzbein-Symphysen-Circumferenz ohne die mindeste Unterbrechung in gleichmässiger Weise infiltrirt erscheint. In solchen Fällen sieht man dann die ganze untere Körperhälfte, einschliesslich der Genitoanalregion, in ihrer Totalität von einem trockenen, rothbraunen, metallisch glänzenden, starr infiltrirten Hautüberzuge bedeckt, welcher aber nicht, wie beim Ekzem, eine chagrinirte Oberfläche und ein entzündliches Schwellungsbild zur Schau trägt. Vielmehr erscheint die ganze cutane Decke starr und steif, verdickt, die kleinen Hautfurchen sind vollständig ausgeglichen und die Haut ist schwerer in Falten zu heben, als in der Norm. Hie und da sieht man fingernagel- bis thalergrosse, spröde Schuppen oder auch gelbbraune Krusten auf den infiltrirten Hautregionen aufsitzen. An Stellen, welche besonderen mechanischen oder chemischen Insulten ausgesetzt sind, fehlt oft das Epithel, und der dadurch zustandegekommene Substanzverlust zeigt eine reactionslose, zackig begrenzte und speckig belegte Oberfläche, aber weder aufgeworfene noch entzündete Ränder.

Bei diesen einfachen und oberflächlichen Erosionen liegt die epithelverlustige Stelle stets nahezu ganz im Niveau der übrigen Haut. Das aussickernde Secret erstarrt sehr bald auf der wunden Fläche, geradeso wie ein Aufstrich von dicker Gummilösung auf Papier erstarrt, und da in der Regel keine weitere Absonderung mehr eintritt, bleibt die Leibwäsche des Kindes selbst dort, wo sie über Erosionen zu liegen kommt, sehr häufig vollkommen trocken, ganz im Gegensatze zu den Verhältnissen, wie wir sie bei erodirten Ekzemen der Natesregion von Säuglingen antreffen.

Aus den nun schon zu wiederholten Malen angeführten Gründen ist es leicht erklärlich, warum man gerade enteritiskranke und darum elende, abgezehrte hereditär-syphilitische Säuglinge am häufigsten von den hochgradigsten Formen diffuser syphilitischer Hautaffection des Unterkörpers und speciell der Natesregion befallen sieht. Unter solchen Verhältnissen kann es auch vorkommen, dass hereditär-syphilitische Kinder, deren Leben erst nach Wochen zählt, bereits von dieser weitausgreifenden syphilitischen Dermatose heimgesucht werden können.

Wir beobachteten dies in Fall 171 unserer Tabellen.

Dieses Kind wurde am 22. Februar 1886, 19 Tage alt, in unsere Anstalt gebracht und zeigte die Haut des Unterkörpers von den Nates bis zu den Fusssohlen hinunter in der charakteristischen Weise diffus erkrankt. Es litt an enteritischer Atrophie in Folge eines Darmkatarrhes, welcher in der zweiten Lebenswoche aufgetreten war und mit fortgesetzten diarrhoischen Entleerungen einherging. Das Kind war ursprünglich von der eigenen Mutter gestillt worden. Da es aber wegen seiner angeborenen syphilitischen Coryza nicht ordentlich saugen konnte, schritt man vom sechsten Tage an zu Kuhmilch-Ernährung mittelst des Löffels. Die Folge des Nahrungswechsels und einer durchaus mangelhaften häuslichen Hygiene war acute Gastroenteritis. Die diarrhoischen Stühle wirkten als fortdauerndes locales Irritament in der Genitoanalregion.

Bei einem nicht syphilitischen Kinde hätte daraus wahrscheinlich blos ein einfaches intertriginöses Ekzem resultirt; bei dem hereditär-syphilitischen Kinde entsprang daraus nach bekannten Gesetzen die flächenhafte syphilitische Dermatose.

Auf diese Weise erklärt sich das frühzeitige Auftreten weit ausgedehnter luetischer Hautinfiltrationen der Natesgegend in dem besprochenen und in vielen anderen Fällen, wenn eben hereditär-syphilitische Säuglinge in frühen Lebensperioden von Darmkatarrh befallen werden. Das Kind, von welchem hier die Rede war, starb zwei Wochen nach der ersten Untersuchung, also am Ende der siebenten Lebenswoche.

Wenn die Eruptionstendenz bei dem hereditär-syphilitischen Kinde bereits erloschen ist, dann kann sich ganz wohl unter dem Einflusse irgend welcher äusserer Momente eine intertriginöse Hautaffection bei demselben entwickeln, ohne dass sich dieselbe specifisch syphilitisch infiltriren müsste. Es ist dies zwar ein seltenes Ereignis, doch haben wir es bei Fall 260 unserer Protokolle beobachten können.

Ein Kind, welches uns im Alter von 3 Wochen, mit leichten Symptomen der Erbsyphilis behaftet, vorgestellt wurde, hatte zu dieser Zeit Coryza, einige Flecke im Gesicht und an der Stirne, eine geringe glatte Infiltration der Fusssohlenhaut und wurde innerhalb eines Zeitraumes von drei Wochen durch Protojoduret-Behandlung von seiner luetischen Hautaffection vollständig befreit. Im Alter von acht Wochen erkrankte der Säugling nun an Darmkatarrh, an welchen sich eine intertriginöse Erkrankung der Nates und Oberschenkelhaut anschloss. Weiters entwickelte sich von diesem Ekzema Intertrigo aus ein acutes, knötchenförmiges Ekzem der Rücken- und Bauchhaut. Alle diese irritativen Hautaffectionen heilten ohne Zuhilfenahme einer antiluetischen Therapie unter Anwendung der üblichen, gegen Darmkatarrh und Intertrigo gerichteten Behandlungsmethoden vollständig ab, ohne dass es zu syphilitischen Hautinfiltrationen an den intertriginösen Partien gekommen wäre.

Aus der eben mitgetheilten Beobachtung geht gleichzeitig die wichtige Thatsache hervor, dass wenigstens in den ersten Wochen nach einer entsprechend durchgeführten Quecksilberbehandlung die Haut des hereditär-luetischen Säuglings die Tendenz, auf locale Irritamente mit syphilitischer Infiltration zu reagiren, verloren hat. Aehnliche Vorkommnisse dürften bei hereditär-syphilitischen Säuglingen vor Einleitung der specifischen Behandlung kaum zu beobachten sein.

Achtes Capitel.

Diagnostische Reflexionen.

Die grosse Bedeutung der diffusen hereditär-syphilitischen Hautinfiltrationen für die Diagnose der hereditären Syphilis. — Plaques und Condylome. — Die Symptomenfolge bei der hereditären Frühsyphilis der Säuglinge. — Fehlen diffuser Hautinfiltrationen bei acquirirter Säuglingssyphilis. — Die diffuse Plantar- und Lippensyphilis sind untrügliche Beweise für die hereditäre Natur einer vorliegenden Säuglings-Lues. — Mangelhafte Berücksichtigung dieser Verhältnisse durch Aschner und Pasini. — Diagnose der hereditären Syphilis bei Säuglingen ohne Anamnese. — Differentialdiagnose der diffusen hereditär-syphilitischen Hautinfiltration gegenüber perennirenden Epidermisexfoliationen der Neugeborenen und Säuglinge. — Differentialdiagnose gegenüber der Ichthyosis sebacea, der Dermatitis exfoliativa und dem Sklerödem. — Differentialdiagnose gegenüber hyperhidrotischen und erosiven Vorgängen an der Säuglingshaut. — Differentialdiagnose gegenüber dem intertriginösen, crustösen, papulösen und squamösen Ekzem. — Unrichtigkeit des in der Kinderheilkunde gebräuchlichen Terminus „syphilitisches Ekzem".

Das diffuse flächenhafte Syphilid der Säuglinge wird nur in äusserst seltenen Fällen als alleinige Syphilismanifestation bei den betreffenden Kindern wahrgenommen. Man kommt daher relativ selten in die Lage, bei Säuglingen die Diagnose „hereditäre Syphilis" einzig und allein von der Anwesenheit eines flächenhaften diffusen Syphilides abhängig zu machen. Insbesondere aber zeigen Säuglinge der ersten Lebenswochen und Monate, wenn sie von diffusen Hautinfiltrationen befallen sind, fast ausnahmslos auch noch andere Symptome die Erbsyphilis. Niemals fehlt Coryza, nur selten der Mitbestand solitärer fleckiger oder papulöser Effloreszenzen; in der Regel sind auch der charakteristische Habitus, die eigenthümliche Hautfarbe und andere Merkmale der hereditären Lues (Osteochondritis, Leberschwellung u. dgl.) vorhanden, so dass die Diagnose „Syphilis hereditaria" in den Frühperioden der Erkrankung sich auch ohne besondere Berücksichtigung der flächenhaften diffusen Hautinfiltrationen in den meisten Fällen mühelos ergibt.

Anders aber kann die Sache stehen, wenn es sich um ältere Säuglinge handelt, etwa solche, welche das erste Lebenssemester schon überschritten haben. Hier kann es vorkommen, dass Coryza, solitäre fleckförmige Effloreszenzen, Daktylitis, Osteochondritis und ähnliche sichere Merkmale vollkommen fehlen, und nur diffuse Syphilide vorliegen, sei es, dass es sich um Recidiven einer ungemein mild und spontan verlaufenen Hereditärsyphilis handelt, welche übersehen wurde, sei es,

dass die ersten Ausbrüche der angeerbten Lues früher schon therapeutisch bekämpft worden waren. In solchen Fällen tritt die diagnostische Verwerthbarkeit der diffusen syphilitischen Hautinfiltrationen erst in ihre vollen Rechte. Denn in allen jenen Fällen, bei welchen flächenhafte Affectionen der bisher geschilderten Art an der Haut des Säuglings vorfindlich sind, überall dort sind wir nicht allein zur Diagnose „Syphilis" ohneweiters befähigt, wir sind auch ohne Heranziehung irgend welcher anderer Factoren zur Annahme der hereditären Natur dieser Lues berechtigt. Der Nachweis der flächenhaften diffusen Hautinfiltrationen wird daher überall dort von besonderem Werthe erscheinen, wo die Diagnose zwischen hereditärer und per contactum erworbener Kindersyphilis schwankt.

Am allerhäufigsten werden Zweifel über die Frage „acquirirte oder hereditäre Syphilis" bei solchen Säuglingen entstehen, welche mit Plaques muqueuses oder breiten Condylomen behaftet sind, ohne dass sich aus der Anamnese oder aus dem allgemeinen Habitus Anhaltspunkte für die Annahme einer hereditären Lues gewinnen liessen. Findet sich in solchen Fällen an irgend einer Stelle der allgemeinen Decke eine diffuse syphilitische Hautinfiltration, etwa ein rhagadiformes diffuses Lippensyphilid oder eine diffuse Plantar- oder Palmarerkrankung, dann ist jeder Zweifel über die hereditäre Natur der vorliegenden Säuglingssyphilis völlig ausgeschlossen.

Dem aufmerksamen Leser dieser „Studien" wird es nicht entgangen sein, dass auch schon an anderen Stellen dieses Werkes zu wiederholten Malen von der grossen Bedeutung die Rede war, welche den diffusen flächenhaften Hautinfiltrationen der bisher geschilderten Art für die Diagnose der Hereditärsyphilis der Säuglinge zukommt. Schon aus dem Grunde allein, dass wir die flächenhaften Syphilide bei Säuglingen jenseits des ersten Lebenshalbjahres nur mehr sehr selten, nach Ablauf des ersten Lebensjahres jedoch trotz des grossen verarbeiteten und systematisch untersuchten Materiales von 400 Fällen kindlicher Syphilis absolut gar nicht mehr gesehen haben, geht hervor, dass die hier abgehandelten Manifestationsweisen der kindlichen Syphilis ausschliesslich nur mit hereditärer, nicht aber mit erworbener Lues in Zusammenhang stehen können. Ja noch mehr! Man kann, wie unsere statistischen Untersuchungen (s. II. Capitel dieses Abschnittes) so deutlich gezeigt haben, behaupten, dass die diffusen flächenhaften Syphilide der Säuglinge zu den sehr frühzeitig im extrauterinen Leben auftretenden cutanen Manifestationen der Erbsyphilis zählen. Ich möchte diese luetische Erkrankungsform der Säuglingshaut, wenn es überhaupt gestattet wäre, eine bestimmte Symptomenfolge für die Manifestationen der hereditären

Lues im extrauterinen Leben der Frucht in chronologischer Hinsicht statuiren, als das in der Zeitfolge dritte unter den der hereditären Frühsyphilis zukommenden hinstellen. Als erstes sehe ich die Coryza an, als zweites die Eruption von solitären fleckförmigen Einzeleffloreszenzen an der Haut des Gesichtes und der Unterextremitäten, als drittes betrachte ich, wie schon erwähnt, die Entstehung diffuser Infiltrationen u. zw. besonders an der Haut der Plantar- und Palmarregionen.

Es ist selbstverständlich, dass das soeben aufgestellte Schema keinen Anspruch auf Allgemeingiltigkeit erheben kann. Wir selbst haben im Laufe dieser Abhandlungen schon auf andere Verlaufsweisen der hereditären Säuglingssyphilis hinzuweisen Gelegenheit gehabt und werden im dritten Hauptabschnitt dieses Buches noch andere klinische Bilder der hereditären Frühsyphilis besprechen. Für das Gros jener hereditärluetischen Kinder jedoch, welche frei von Symptomen der ererbten Infection oder höchstens nur mit Coryza behaftet zur Welt gekommen sind und erst im postfötalen Leben an Syphilismanifestationen erkranken, dürfte es jedoch zutreffend sein.

Diffuse Infiltrationen an anderen Hautstellen als an den Fusssohlen des Säuglings entwickeln sich manchmal gleichzeitig mit der Plantaraffection, in der Regel aber erst Tage oder Wochen nach dem erfolgten Auftreten der diffusen Fusssohlenerkrankung, daher man mitunter die Plantar- und Palmarerkrankung als einziges cutanes Syphilissymptom beim luetischen Säugling wahrzunehmen in der Lage ist.

Ich komme nun dazu, mit besonderem Nachdrucke darauf hinzuweisen, dass in keinem einzigen der sichergestellten Fälle von per contactum erworbener Kindersyphilis der ersten zwei Lebensjahre, welche bisher veröffentlicht worden sind, jemals an irgend einer Stelle der Hautoberfläche eine diffuse flächenhafte Infiltration der geschilderten Art gesehen worden ist. Auch in den 19 Fällen acquirirter Syphilis der ersten zwei Lebensjahre, welche in unseren Protokollen verzeichnet sind, fehlte die geschilderte flächenhafte Hauterkrankung immer. Erst in der allerletzten Zeit ist wieder eine Arbeit über acquirirte Syphilis der Kinder, aus Feulard's Feder stammend, veröffentlicht worden, Kinder im Alter von 2—4 Jahren betreffend. Um jedem Einwand zu begegnen, muss von vorneherein darauf aufmerksam gemacht werden, dass die Fälle Feulard's[1]) alle in ihrer Wesenheit als acquirirte Syphilisformen durch den Nachweis einer Initialsklerose charakterisirt waren. Auch diese

[1]) Feulard: Trois cas de Syphilis acquise chez les enfants. Ann. de Derm. et. Syph. 1892 pag. 1156.

Fälle verliefen so, wie jede andere Form von acquirirter Lues bei Gross und Klein verläuft, nämlich unter Entwicklung von Exanthemen, welche ausschliesslich durch die Eruption solitärer Efflorescenzen zu Stande gekommen waren. Die für hereditäre Frühsyphilis so charakteristische diffuse Infiltrationsform der Plantar- und Palmarflächen fehlte selbstverständlich in diesen Fällen, wie in allen anderen sichergestellten Fällen von erworbener Kindersyphilis, welche je gesehen worden sind. Ueberhaupt halte ich die diffuse Plantar- und Palmarsyphilis sowie die diffuse Lippensyphilis der Säuglinge für ganz untrügliche Symptome hereditärer Syphilisinfection, welche, wo vorhanden, brevi manu die Diagnose „Erbsyphilis" gestatten.

Das ist kein blosser Zufall! Die auffallende Tendenz der hereditärsyphilitischen Exantheme nach flächenhafter Entwicklung hat, wie im folgenden Abschnitte dieser Studien noch ausführlich dargelegt werden wird, einen tief inneren Grund! Sie ist nur ein Theilsymptom der allerwärts am Säuglingsorganismus zur Geltung kommenden anatomischen Erscheinungsweise der Erbsyphilis, welche darin besteht, dass das Gefässbindegewebe ganzer Organe oder grosser Organgebiete von einem diffus-entzündlichen Process ergriffen wird. Wir sehen diese Eigenthümlichkeit der hereditären Frühsyphilis nicht allein in der Haut, sondern auch in der Leber, der Lunge, den Nieren, dem Pankreas, den Knochen, der Nasenschleimhaut etc etc. zum Ausdruck gekommen, wovon noch später die Rede sein wird.

Die differentialdiagnostische Bedeutung der diffusen Plantar- und Palmaraffection der Säuglinge scheint aber noch nicht in den Besitzstand der ärztlichen Praktiker übergegangen zu sein. Sonst könnte man nicht bis in die allerletzten Tage hinauf immer und immer noch Zweifeln rücksichtlich der Differentialdiagnose, ob gegebenen Falles bei einem Säugling, welcher mit diffuser Plantar- und Palmarsyphilis behaftet ist, hereditäre oder acquirirte Syphilis besteht, begegnen. So berichtete Aschner [1]) in der Ungarischen Dermatologischen Gesellschaft (24. IX. 96) über ein vier Monate altes Kind, welches linkerseits an der Oberlippe eine einer nässenden Papel ähnliche Läsion besass und nebst universellem Exanthem „ein psoriasiformes Syphilid an Handtellern und Fusssohlen" darbot. Die Mutter des Kindes zeigte eine Sklerose an der Brustwarze. Dies machte den Autor in seiner Diagnose „Syphilis congenita des Kindes" wankend, indem er dem Colles'schen Gesetze

[1]) Aschner: Ein Fall von extragenitaler Infection und fraglicher Syphilis congenita. Monatsch. f. prakt. Dermatologie. 1897. XXV. Nr. 3.

gemäss der Mutter Immunität zutraute und daher annahm, da die Mutter nach der Geburt des betreffenden Kindes von demselben mit Syphilis inficirt wurde, könne das Kind nicht hereditär-syphilitisch gewesen sein. Ich für meinen Theil würde, angesichts des von Aschner gemeldeten psoriasiformen Syphilides an den Handtellern und Fusssohlen des Säuglings mit vollkommener Beruhigung das Kind für hereditär-syphilitisch und die Mutter für eine Ausnahme vom Colles'schen Gesetze erkennen. Dieser Ausnahmsfall würde sich dann in zwangloser Weise jenen 16 von mir in der Literatur ausfindig gemachten Exceptionen vom Colles'schen Gesetz an die Seite stellen lassen, welche Erstgebärende betrafen, die von ihren erst extrauterin manifest syphilitisch gewordenen Kindern beim Säugeacte inficirt worden sind. (Vgl. S. 43 dieses Buches).

Nun muss ich mich aber auf Grund meiner umfangreichen Studien über den Gegenstand allen Ernstes gegen eine vor Kurzem erflossene Publication Pasini's aus der Wiener allgemeinen Poliklinik wenden. [1]) Pasini erklärte, hauptsächlich auf Grund des anatomischen Befundes einer Hirnarterienlues bei einem im dritten Lebensjahre verstorbenen Kinde, den betreffenden Krankheitsfall als einen Fall von acquirirter Syphilis, trotzdem das Kind, wie in der Krankheitsgeschichte ausdrücklich angeführt erscheint, im Alter von $4^1/_2$ Monaten an diffuser Plantar- und Palmarsyphilis gelitten hatte. Zum Ueberflusse wurde noch die Plantar- und Palmaraffection des betreffenden Kindes in unserer Anstalt durch Herrn Collegen v. Genser constatirt, in dessen Abtheilung das Kind längere Zeit behandelt worden war. Ohne mich nun in eine Discussion über die Frage der hereditären Hirnsyphilis des Kindesalters einzulassen, muss ich gegen eine solche Auffassung Stellung nehmen und bemerken, dass Pasini hier das allerwichtigste und untrüglichste aller differentiellen Symptome zwischen ererbter und erworbener Syphilis des Säuglingsalters vollkommen in seiner Werthigkeit vernachlässigt hat. Ganz im Gegentheile muss es sich Pasini auf Grund seiner eigenen Krankengeschichte gefallen lassen, dass ich seinen Casus von Hirnarterienlues des Kindesalters nicht als einen Fall von Endarteriitis syphilitica acquisita sondern als das, was er thatsächlich ist, classificire, nämlich als einen Fall von durch Vererbung der Syphilis zu Stande gekommener Heubner'scher Hirnarterienlues. An diesen Verhältnissen ist auch durch den Umstand nichts zu ändern, dass die Anamnese bezüglich voraufgegangener Syphilis in der Ascendenz zu einem negativen

[1]) Pasini: Fall von Endarteriitis luetica bei einem zweijährigen Kinde. Arch. f. Kinderhlk. 1895.

Resultate geführt hat. Es ist nach unserer Erfahrung ein ganz gewöhnliches Ereignis, zumal in den unteren Volksschichten, dass verheirathete Männer ihre ehemalige Syphilis negiren. Wer solchen Angaben traut, der hat auf Sand gebaut! Davon wüsste ich Vieles zu erzählen (vgl. auch Capitel VIII des ersten Abschnittes dieser Studien „Eine seltene Familiengeschichte").

Ein Fall, welcher Bände gegen die Auffassung Pasini's spricht, kam im October 1896 in meine Beobachtung. Ein blühend aussehendes Kind, $3^1/_2$ Wochen alt, welches mit einem Gewichte vom 3800 *g* zur Welt gekommen und zur Zeit der Vorführung in unserem Ambulatorium bereits 4800 *g* schwer war, zeigte Pseudoparalyse der linken Oberextremität, geringfügige, mit leichter Schuppung einhergehende Infiltration der Sohlen- und Fersenhaut, ganz vereinzelte, kleinfingernagelgrosse, braunlichrothe Maculae am Gesäss, leichte Coryza und Andeutung einer Daktylitis an der Grundphalange des linken kleinen Fingers. Trotz des glänzenden Gewichts- und Ernährungszustandes, in welchem sich dieses Kind befand, handelte es sich hier nach dem ganzen Krankheitsbilde, insbesondere aber wegen der Pseudoparalyse, der Daktylitis und der diffusen Plantarerkrankung um hereditäre Syphilis. Die Anamnese bezüglich der Eltern blieb aber vollkommen negativ. Vater und Mutter leugneten beide auf das hartnäckigste, obwohl jedes von ihnen einzeln examinirt wurde, jemals inficirt gewesen zu sein. Auch war kein Abortus bei der Frau vorausgegangen. Nichtsdestoweniger war das Kind doch hereditärsyphilitisch und daran hatte es auch nichts geändert, wenn das Kind, wie bei Pasini, späterhin von einem encephalitischen Process ergriffen worden wäre. Denn die Einwendung, dass das Kind möglicherweise gleich nach der Geburt inficirt worden sein konnte, ist aus leicht begreiflichem Grunde für diesen Fall sofort abzuweisen. Selbst angenommen, dass das Kind schon am ersten Lebenstage syphilitisch angesteckt worden wäre, hätte es $3^1/_2$ Wochen später noch kein ausgebildetes Exanthem zeigen können. Die Incubationszeit der acquirirten Syphilis bis zum Ausbruch eines Exanthems dauert doch mindestens doppelt so lang als die Lebensdauer des Kindes zur Zeit seiner Vorstellung mit dem syphilitischen Exanthem betragen hatte. Folglich konnte trotz alles Leugnens der Eltern die Syphilis dieses Kindes doch nur eine angeerbte gewesen sein.

Der hier geschilderte Fall beweist daher Mehreres:

1. Dass man rücksichtlich der Diagnosenstellung „hereditäre Syphilis" der negativen Anamnese seitens der Eltern nie zu sehr vertrauen darf.

2. Dass Säuglinge trotz ererbter Syphilis sich eines ausgezeichneten Ernährungszustandes erfreuen können.

3. Dass man die Diagnose „hereditäre Frühlues" nie aus der Anamnese allein, sondern stets aus dem klinischen Befunde stellen soll und darf.

Welch hoher Werth in der letztangeführten Beziehung der diffusen Hautinfiltration der luetischen Säuglinge zukommt, ist schon hervor-

gehoben worden und wird noch weiter ausgeführt werden. Es kommt ihr dieselbe diagnostische Bedeutung zu, welche allen diffus auftretenden, auf Syphilis beruhenden Erkrankungsformen in der Säuglingsperiode für die Feststellung der hereditären Art der vorliegenden luetischen Processe zueigen ist. Als solche gelten mir, vom klinischen Standpunkte betrachtet, die specifische Coryza, die Osteochondritis, die Daktylitis und die diffuse Lebersyphilis.

Wenn man, wie dies seitens französischer Autoren wiederholt geschehen ist, bei den flächenhaften Infiltrationen (erythèmes en nappes) auf das Symptom der Desquamation den diagnostischen Hauptwerth legt und nicht im Auge behält, dass zur Diagnose der diffusen cutanen Syphilis unbedingt der Nachweis eines flächenhaften aber unzweifelhaften Hautinfiltrates nothwendig ist, so kann man leicht in den Irrthum verfallen, gewisse Epidermisexfoliationen, welchen man im frühesten Säuglingsalter mitunter begegnet, für diffuse syphilitische Hautinfiltrationen zu halten.

Bekanntlich dauert der Abstossungsprocess der Oberhaut, welcher sich beim Neugeborenen durch die eigenthümliche, als „vernix caseosa“ bezeichnete Hautbeschaffenheit zu erkennen gibt, nicht selten viele Tage, ja auch noch Wochen lang nach der Geburt fort. Man kann schwerere und leichtere Formen solcher perennirender Epidermisexfoliationen bei Säuglingen beobachten. In den leichteren Fällen zeigt sich die gesammte Haut des Kindes von dünnen gelblichen Schüppchen bedeckt, welche auf leicht gerötheter, anscheinend verdünnter und stark gespannter, doch in ihrem Gefüge nicht infiltrirter und nicht verdickter Haut aufsitzen. Die pathologische Epidermisabstossung kann man oftmals bis in den dritten Lebensmonat des Säuglings andauernd fort beobachten. Die Prädilectionsstellen dieser Desquamationsformen auf gerötheter Basis sind nach dem, was unsere Erfahrung gelehrt hat, die Seitentheile des Thorax, die Axillargegenden, der Rücken, die Halsregion, auch die vordere Brustfläche, also gerade Partieen, an welchen die diffuse syphilitische Hautinfiltration nur äusserst selten und etwa nur dann angetroffen wird, wenn dieselbe sich ausnahmsweise einmal in einem besonders schweren Falle über den ganzen Körper hin ausgedehnt hat.

Auch an den Nagelgliedern der Finger und Zehen, speciell in der Umgebung der Nagelbetten, besteht oft weit bis in das zweite Lebensquartal hinein ganz isoliert eine fortdauernde leichte Desquamation der Oberhaut. Hier schützt der Mangel einer braunrothen Verfärbung, das Fehlen eines nachweisbaren Infiltrationszustandes und die intacte Beschaffenheit der Nägel selbst vor Verwechslung mit syphilitischer Paronychie.

Die schwereren Fälle dieser perennirenden Oberhautexfoliation der Neugeborenen stellen sich unter einem anderen Bilde dar. Es sind dies jene Formen von universeller Seborrhoe der Säuglinge, welche von Kaposi[1]) unter dem Terminus „Ichthyosis sebacea" beschrieben wurden, ihrer Wesenheit nach aber nichts anderes darstellen, als abnorm lang persistirende und besonders hochgradig entwickelte Erscheinungsformen von Epidermis- und Sebumabstossung an der Haut der Neugeborenen. Diese Dermatosen sind aber bei genauerer Besichtigung sehr leicht von diffusen flächenhaften Hautsyphiliden zu unterscheiden, zumal die Fusssohlen und Handteller dabei immer nur relativ geringfügig verändert erscheinen und die hauptsächlichste Erkrankung jene Hautpartien betrifft, welche durch eine besondere Menge von Talgdrüsen ausgezeichnet sind. Dabei muss aber ausdrücklich bemerkt werden, dass auch bei dieser den ersten Lebenswochen des Säuglings eigenartigen, nicht syphilitischen Dermatose die Palmar- und Plantarflächen eine mässige Röthung und auch etwas Glanz und Abschuppung zeigen können. Doch fehlt hiebei das für Syphilis charakteristische Infiltrat im Papillarkörper, es fehlt des Ferneren auch die Starrheit und der Atlas- oder Firnisglanz, welcher den hereditär-syphilitischen diffusen Hauterkrankungsvorgang kennzeichnet.

Bei der Ichthyosis sebacea findet man den Stamm, sowie die Streckseiten der Extremitäten mitunter mit schwarzbraunen Schollen bedeckt, welche sich in polygonale Platten und Felder spalten, zwischen welchen die geröthete, an vielen Stellen eingerissene Haut durchscheint. Der Farbenton der sebumfreien Hautstellen ist aber stets ein hellrother, kein bräunlicher, wie bei der diffusen Hautsyphilis. Auch findet man die ersten Andeutungen des geschilderten, nicht syphilitischen Processes in den betreffenden Fällen immer schon in den allerersten Lebenstagen ausgesprochen, während diffuse syphilitische Infiltrationen unseren Erfahrungen zufolge sich erst Wochen nach erfolgter Geburt zu etabliren beginnen.

Wir selbst sahen erst vor Kurzem einen sehr charakteristischen Fall von nicht syphilitischer, diffuser, universeller Exfoliatio epidermidis bei einem sieben Wochen alten Brustkinde, bei welchem die Affection, vom ersten Lebenstage angefangen, fortbestand. Das Kind verstarb in der zehnten Lebenswoche. Die Haut war allenthalben geröthet, mit dünnen Schuppen bedeckt, an sehr vielen Stellen eingerissen, das Kind sah schliesslich aus, wie wenn ihm die Haut zu kurz geworden und darum an vielen Stellen geplatzt wäre.

---

[1]) Kaposi: Pathologie und Therapie der Hautkrankheiten. 3. Auflage, 1887, pag. 167.

Wenn die diffuse hereditär-syphilitische Hautinfiltration sich über grosse Körpergebiete ausgebreitet hat und mit lamellöser Abstossung der Oberhaut einhergeht, dann kann auch eine entfernte Aehnlichkeit mit der sog. Dermatitis exfoliativa neonatorum (Ritter v. Rittershain) und zwar mit der leichten Form dieser Affection auftauchen. Doch besteht bei der „Exfoliatio" Ritter's eine diffuse Röthung der Haut, welche unter Fingerdruck vollkommen schwindet, weil sie auf einfach congestiver Hyperämie beruht. Die Haut ist dabei von harten gelblichen, spröden Schuppen bedeckt, welche besonders dicht an den Wangen, dem Halse, den Gelenksbeugen und den Thoraxflanken angesammelt sind. Bei syphilitisch infiltrirter Haut hingegen bleibt nach Fingerdruck ein gelblich oder bräunlich schimmernder Fleck zurück und die Epidermis desquamirt in der Regel in dichterer Lamellenform. Höhere Grade der exfoliativen Dermatitis neonatorum erinnern stark an den sogenannten Pemphigus foliaceus der Erwachsenen und sind mit Syphilis gar nicht zu verwechseln. Auch lassen sie die Plantar- und Palmarregionen so gut wie immer unbehelligt.

Noch wäre darauf hinzuweisen, dass unter besonderen Verhältnissen beim sogenannten Sklerödem der Säuglinge die Beschaffenheit der Fusssohlenhaut eine gewisse entfernte Aehnlichkeit mit jener Hautbeschaffenheit gewinnen kann, welche bei der glatten, erythematösen Form des diffusen Plantarsyphilides zu finden ist. Wohl ist der Hauptsitz des Sklerödem's der Neugeborenen und Säuglinge Hand- und Fussrücken und die regio pubica. Die betreffenden Hautregionen erscheinen dabei ödematös geschwellt, doch nicht mit den Charakteren des Anasarka, vielmehr ergeben die afficirten Hautpartien stets ein viel derberes, resistenteres Gefühl bei Fingerdruck, als der gewöhnliche Hydrops des Zellgewebes, was mit eigenartigen Veränderungen, welche im Fettgewebe vor sich gehen, in Zusammenhang steht. Ich habe nun in zwei Fällen beobachtet, dass gleichzeitig mit der sklerödematösen Affection der Fussrücken eine Veränderung an der Plantarhaut Hand in Hand ging, welche darin bestand, dass eine erhöhte Spannung, verbunden mit eigenthümlichem Glanz und Verstrichensein der normaler Weise sichtbaren Hautfurchen zu erkennen war. Doch unterschied sich diese Affection der Fusssohlenhaut ganz besonders durch den gleichmässig blassgelben Farbenton von der Beschaffenheit des diffusen plantaren Syphilides der Säuglinge. Bei der letztangeführten, syphilitischen Dermatose besteht nämlich gleichzeitig mit dem Zellinfiltrat ein activ-hyperämischer Zustand der afficirten Hautpartien, daher das Ueberwiegen eines rothen Farbentones in den Anfangsstadien der Erkrankung stets nachweisbar ist. Beim Sklerödem

kommt es stets zu einer mechanischen Compression der cutanen Blutgefässe. Daher erscheint die Haut der Fusssohlen, wenn sie in den sklerödematösen Process mit einbezogen wurde, wohl starr, glänzend, geschwellt und derb, doch stets von geringerem Blutgehalt, als in der Norm.

Es muss darauf aufmerksam gemacht werden, dass auch nicht luetische Säuglinge mitunter eine eigenthümliche, mit besonderem Glanze der Haut verbundene Röthung an den Fusssohlen und Fersen zeigen können. Es kommt dies sowohl als Theilerscheinung eines ausgebreiteten intertriginösen Ekzem's der unteren Körperhälfte oder auch als ganz isolirt bestehende Veränderung vor und dann stets als Folge eines durch übermässiges Schwitzen bedingten anomalen Macerationsprocesses der Epidermis. Zum Unterschiede von der diffusen syphilitischen Hauterkrankung sei jedoch darauf hingewiesen, dass die erwähnte nicht syphilitische Dermatose im Grossen und Ganzen das Bild einer Hyperhidrose darbietet. Daher fühlen sich die Fusssohlen trotz ihrer Röthung hiebei feucht und weich an, bei Lues jedoch steif, consistent und trocken.

Noch verdient erwähnt zu werden, dass an den ekzematösen und hyperhidrotischen Fusssohlen und Fersen unrein gehaltener und schlecht genährter Säuglinge Decubitusgeschwüre entstehen können, welche mit gewissen erosiven Vorgängen, welche bei der diffusen Hautsyphilis der Säuglinge mitunter auftreten, eine entfernte Aehnlichkeit zeigen können. Dieselben entstehen sowohl an den prominentesten Stellen der Fersenwölbung als auch an den inneren Fussrändern und Knöcheln und sind stets als die Folgen des Druckes und der Maceration aufzufassen, welche bei den festeingewickelten, mit verunreinigten Windeln eingehüllten Extremitäten der Säuglinge auf die stark exponirten Hautstellen der angegebenen Regionen einwirken. Diese Decubitusgeschwüre sind aber sehr leicht von Erosionen, welche auf hereditärsyphilitischer Basis entstanden sind, zu unterscheiden. Ihr Grund ist nämlich immer hellroth, vertieft, leicht blutend, ihr Rand dunkel entzündet, verdünnt, auch unterminirt. Häufig sieht man eitrige Folliculitisknötchen in der Umgebung. Treten aber syphilitische Ulcerationsprocesse an diffus infiltrirten Partien auf, dann sind sie reactionslos, speckig gelb belegt, starr, mit infiltrirten Rändern versehen und in der Mitte manchmal tellerförmig vertieft. Sie sind mit erstarrtem Secret überzogen, nässen und bluten daher in der Regel nicht. Die Wäschestücke des Kindes bleiben sohin selbst über erodirten Partien trocken, wenn die erosiven Vorgänge auf der Basis einer diffusen hereditärsyphilitischen Hautinfiltration zur Entwicklung gekommen sind.

Es kann aber keinem Zweifel unterliegen, dass Mischformen zwischen Syphilis und erosiver Dermatitis in der Genitoanalregion hereditär-syphilitischer Säuglinge vorkommen können. Ebenso sicher, wie dies, ist es aber auch, dass während der Eruptionsperiode der Erbsyphilis eine etwa gleichzeitig mitbestehende acut entzündliche, von Haus aus nicht syphilitische, diffuse Dermatitis nur in den allerersten Anfängen ihres Auftretens den nicht syphilitischen Charakter beibehalten wird. Nach unseren Erfahrungen nämlich tritt an Hautpartien, welche der Sitz häufig sich wiederholender arteficieller Reize sind, wie wir dies schon zu wiederholten Malen betont haben, sehr bald eine diffuse specifische Infiltration des Hautgewebes ein, welche in der Folge dem ursprünglich einfach entzündlichen Affecte bald das charakteristische Gepräge der hereditär-syphilitischen diffusen Hauterkrankung verleiht.

Bezüglich der Differentialdiagnose zwischen Ekzema intertriginosum und diffuser syphilitischer Hautinfiltration ist an Folgendem festzuhalten: Die diffuse syphilitische Hautinfiltration verursacht niemals eine derart lebhafte Entzündungsröthe der Hautdecke, wie das intertriginöse Ekzem. Wann immer und wo immer sie sichtbar wird, stets ist ein Stich ins Kupferrothe oder Gelblichbraune dabei, welcher der intertriginösen Röthe in keinem Momente ihres Bestandes zueigen ist. Man erkennt auch bei einigermassen genauer Untersuchung, besonders wenn man eine kranke Hautfalte zwischen zwei Fingern emporhebt, an der Steifheit des Gewebes, ob ein wirklich festes Infiltrat in das Hautgefüge gesetzt ist, wie dies bei der diffusen Hautsyphilis der Fall ist, oder nicht. Bei Intertrigo besteht wohl, wie bekannt, active Hyperämie und Schwellung im Papillarkörper und im Corium. Diese Veränderungen geben sich aber dem tastenden Finger als etwas Weiches und Wegdrückbares und nicht als festes, unverschiebbares Infiltrat zu erkennen. Das Ganze sieht daher bei der hereditärsyphilitischen Infiltration der Nates- und Circumanalregion viel starrer und glätter aus, wie bei Intertrigo, es fehlt das lebhafte Roth und das Schwellungsbild, welches der acuten Dermatitis intertriginosa zueigen ist. Auch sieht man speciell in der Genitoanalregion der Säuglinge, wenn sie intertrigokrank sind, im Höhestadium der Erkrankung niemals Schuppung. Ein solcher Vorgang wird höchstens dann bemerkbar werden, wenn die acut entzündliche Röthung und Schwellung bereits zurückgegangen ist, wenn also der eigentliche Krankheitsprocess schon abgelaufen und der Heilung bereits sehr nahe ist. Bei diffuser Hautsyphilis der genannten Regionen aber können erodirte mit schuppenden Stellen abwechseln. Sehr häufig findet man die circumanalen Partien erodirt, die Nateshaut selbst aber trocken, glänzend und schuppend.

Ein weiterer Unterschied zwischen Ekzem der Genitoanalregion und diffuser Hautsyphilis derselben Gegend ist in folgenden Momenten gelegen: Bei Ekzem der Nates, gleichgiltig ob erodirte und nässende Stellen vorliegen oder nicht, klingt die Entzündungsröthe ganz allmählich gegen die normale Haut hin ab. Die syphilitisch infiltrirten Flächen hingegen grenzen sich haarscharf, sehr oft sogar mit zackigen oder buchtigen Rändern von der gesunden Haut ab. An der Grenze des diffus geschwellten Gebietes finden sich bei Intertrigo fast immer reichliche hirsekorn- bis linsengrosse ekzematöse Einzelefflorescenzen mit Bildung kleinster Bläschen oder auch ohne vesiculösen Charakter. Solche Efflorescenzen lassen dann die Ekzemnatur der Dermatose stets leicht erkennen. Selbstverständlich fehlt diese Erscheinung bei der diffusen syphilitischen Dermatose immer. Ueberhaupt ist es mir immer und immer wieder aufgefallen, wie selten sich reines Ekzem mit hereditär-syphilitischen Frühexanthemen combinirt. Wohl nur darum, weil bei einem hereditär-luetischen Säugling dasselbe Irritament, welches bei einem syphilisfreien ein Ekzem in Scene setzen würde, bald zu einer specifisch syphilitischen, flächenhaften Dermatose führt.

Die Differentialdiagnose zwischen Intertrigo und diffuser hereditär-syphilitischer Hautinfiltration der Aftergegend ist aber trotz der bisher namhaft gemachten differentiellen Momente nicht immer ganz leicht. Denn sowohl bei der rein ekzematösen, wie bei der diffusen syphilitischen Erkrankung der Säuglingshaut können sich auf den diffus erkrankten Hautpartien papulöse Einzelefflorescenzen erheben, welche epithelverlustig, erodirt oder auch ulcerirt sein können. Es handelt sich dann auch noch darum, die Differentialdiagnose zwischen erodirten syphilitischen Papeln und nässenden Ekzemefflorescenzen zu stellen.

Hierüber lässt sich Folgendes aussagen:

Die Efflorescenzen sind, wenn es sich um Ekzem handelt, lebhaft rothe, stecknadelkopf- bis erbsengrosse Knötchen, welche, bevor sie zum Nässen gelangen, nicht selten von einem Bläschen gekrönt erscheinen. Falls sie erodirt sind, zeigt das blosliegende Rete eine lebhaft rothe Färbung, blutet leicht und schmerzt sehr, kurz es ist das Bild der acuten Entzündung vorhanden. Syphilitische papulöse Efflorescenzen auf infiltrirtem Boden erscheinen, wenn sie, wie fast immer in diesen Regionen, erodirt sind, in Form von blaurothen oder rothbraunen, leicht erhabenen Infiltraten, welche niemals Bläschen tragen, immer zuerst im Centrum zerfallen und sich bald mit einem speckigen, graulichgelben Belage überziehen.

Sie machen den Eindruck vollständiger Reactions- und Empfindungslosigkeit und schmerzen weder noch jucken sie, während die intertriginösen Erosionen und Ekzempapeln von hellrothen Entzündungshöfen umgeben sind, leicht bluten, jucken und hitzen und sehr empfindlich sind.

Ein weiteres, nicht unwichtiges klinisches Unterscheidungsmerkmal besteht ausserdem noch in Folgendem: Intertriginöse Hautpartien der Säuglinge fühlen sich heiss an, syphilitisch infiltrirte zeigen wenigstens für die palpirende Hand normale Temperaturverhältnisse. Fast niemals ist man des Ferneren in der Lage, bei diffusen syphilitischen Hautinfiltrationen, seien sie auch noch so ausgebreitet, Kratzeffecte zu entdecken oder von den Angehörigen der betreffenden Säuglinge zu erfahren, dass die Säuglinge Bewegungen in ihren Hüllen vornehmen, welche auf Stillung eines Hitze- oder Juckgefühles hinweisen. Gerade das Gegentheil beobachtet man bei den intertriginösen Dermatiten der unteren Körperhälfte der Säuglinge.

Ich kann den klinischen Theil dieser Studie nicht zum Abschlusse bringen, ohne vorher nochmals mit dem grössten Nachdrucke darauf hingewiesen zu haben, dass — wenn auch selten, darum aber nicht minder sicher — Fälle von hereditärer Säuglingssyphilis vorkommen, bei welchen nicht eine einzige syphilitische Solitärefflorescenz aufzufinden ist und die cutane Manifestation der Erbsyphilis ganz ausschliesslich in Form diffuser Hautinfiltrationen ausgeprägt erscheint. Wer von diesen Eigenthümlichkeiten der hereditären Lues keine Kenntnis besitzt und sich nicht getraut, hereditäre Lues zu diagnosticiren, wenn er keine papulösen oder maculösen Einzelefflorescenzen sieht, der wird auch nicht im Stande sein, einen solchen Fall richtig zu beurtheilen. In der Regel wird, wie unsere Erfahrung lehrt, von ungeübten Aerzten in solchen Fällen „Ekzem“ diagnosticirt. Und aus diesem Grunde schliesse ich auch die Schilderung solcher Fälle an die differential-diagnostischen Betrachtungen über diffuses Syphilid und Ekzem, welche wir hier niedergelegt haben, unmittelbar an.

Zwei Fälle dieser Art, welche im Jahre 1897 in meiner Abtheilung zur Aufnahme gelangten, verdienen zunächst kurz skizzirt zu werden:[1])

1. Margarethe Sch., vier Wochen alt, das erste Kind in einer vor zwei Jahren geschlossenen Ehe mit syphilitischem Vater, kam als achtmonatliche Frühgeburt zur Welt.

Bei der Aufnahme (23. Februar 1897) fanden wir folgenden Status: Gewicht 2700 *g*, mangelhafte Körperentwicklung, fahlgelbes Colorit, schnüf-

[1]) Diese Fälle sind in unsere tabellarischen Zusammenstellungen (s. II. Capitel dieses Abschnittes) nicht mehr aufgenommen.

fehlende Nasenathmung: Coryza mit blutig-eitrigem Secret. Die Gesichtshaut, vorwiegend um die Lid-, Nasen-, und Mundöffnungen herum, weniger in den seitlichen Wangengegenden, diffus infiltrirt, braungelb verfärbt, theils schuppend theils mit seborrhoeartigen Krusten überzogen. An den Lid- und Nasenöffnungen mehrfache, speckig belegte rhagadiforme Ulcerationen. Die Mundlippen, das Lippenroth mit inbegriffen, sind diffus infiltrirt, zeigen mehrere tiefe, von starren Rändern begrenzte, mit erstarrtem Secrete überzogene Einrisse, welche von der cutanen Umrandung der Lippensäume ausgehen, das Lippenroth senkrecht zum Lippenverlaufe übersetzen und bis an die Umschlagstelle des Lippenroths zur Mundschleimhaut zu reichen. Vollkommener Defect der Ciliar- und Superciliarbehaarung. Fusssohlen und Handflächen in toto diffus infiltrirt und grosslamellös abschuppend. Die Infiltration greift zum Theile auch auf die Rückenflächen der Zehen und Finger über. Bei Volarflexion der Hände und Füsse erscheinen an den infiltrirten Palmar- und Plantarregionen deutliche polygonale Felderungen. Beide Fersen ödematös, stark geröthet, je mit einem decubitalen Geschwüre an der höchsten Prominenz versehen. Keine einzige maculöse oder papulöse Efflorescenz ist an dem Kinde zu entdecken.

Leber und Milz anscheinend nicht vergrössert. Obere und untere Extremitäten in Beugecontracturstellung. Kopfbehaarung und Nagel normal.

Ueber den zweiten Fall wäre Folgendes zu bemerken:

Sicher gestellte Lues des Vaters, vor fünf Jahren während der Ehe acquirirt. Dauer der Ehe: zehn Jahre. Erstes Kind lebt, ist gesund, gegenwärtig neun Jahre alt. Zweites Kind, zwei Jahre nach dem ersten, starb 18 Monate alt an Masernpneumonie. Drittes Kind, vor vier Jahren, war eine siebenmonatliche Todtgeburt. Viertes Kind, vor zwei Jahren, kam angeblich mit Ausschlag zur Welt und lebte nur sechs Wochen. Das fünfte Kind ist das in Rede stehende.

Aufnahmsbefund am 2. März 1897: Ziemlich gut entwickeltes Brustkind, 3600 *g* schwer, nur schwach fahlgelb, etwas Coryza. Diffuse rhagadiforme Erkrankung der Ober- und Unterlippen mit Krustenbesatz der Lippensäume. Fusssohlen und Fersen intensiv bläulichroth verfärbt, infiltrirt und in ihrer ganzen Ausdehnung von einer gerade in Ablösung begriffenen, dünnen Schuppenlamelle überkleidet. Die Infiltration, i. e. die Röthung, Starrheit und der Firnisglanz haben bereits auf die Fussrücken und über die Knöchel übergegriffen, so dass die Infiltration beiderseits vollkommen symmetrisch geradezu die Form eines Pantoffels angenommen hat. Das Scrotum und die Natesregion sind gleichfalls diffus infiltrirt. Vollkommener Defect der Cilien und Supercilien. Nirgends auch nur die Andeutung einer syphilitischen Solitäreffloreszenz zu entdecken.

Ein dritter Fall aus meiner Privatclientel, welcher hier angeschlossen zu werden verdient, lehrt Folgendes:

Das zweite Kind in der Ehe eines vormals syphilitischen Mannes mit einer gesunden Frau kam gesund und mit normalem Gewicht zur Welt. Der Vater hatte sich, da sein erstes Kind in der dritten Lebenswoche von Lues befallen wurde und verstarb, nochmals mercurialisiren lassen. Trotzdem meldete sich auch bei dem besagten zweiten Kinde, welches ich von seinem dritten

Lebenstage angefangen, tagtäglich zu sehen Gelegenheit hatte, in der dritten Lebenswoche die Lues an, und zwar in Form einer Coryza. Sofort wurde das Kind, ohne dass ein Exanthemausbruch abgewartet wurde, mit Protojoduret intern behandelt und die Behandlung drei Wochen lang fortgesetzt. Erst in der achten Lebenswoche, $1^1/_2$ Wochen nach Sistirung der Quecksilberbehandlung, erschien eine erythematöse diffuse Veränderung an den Fersen und Fusssohlen, welche in der neunten Lebenswoche zu desquamiren begann und unter neuerlich eingeleiteter Quecksilbertherapie innerhalb zweier Wochen spurlos verschwand. Dies war die einzige cutane Manifestationsform der Hereditärsyphilis bei diesem Kinde gewesen und geblieben.

* * *

Nach alledem, was wir bis nun über die diffuse Hautsyphilis der Säuglinge auseinandergesetzt haben, kann uns wohl das Recht nicht mehr abgesprochen werden, zu verlangen, dass seitens der Fachmänner in die Terminologie der hereditär-syphilitischen Exantheme etwas mehr Systematik hineingebracht werde, als dies bisher geschehen ist. Von syphilitischen, nässenden Ekzemen zu sprechen, wie beispielsweise dies Baginsky[1]) und viele andere pädiatrische Schriftsteller thun, halte ich nicht für ganz gerechtfertigt.

Baginsky hat bei seiner Terminologie „syphilitisches, nässendes oder impetiginöses Ekzem“ wohl stets das diffuse flächenhafte erosive Syphilid unserer Darstellung vor Augen gehabt und es sehr genau beschrieben, wie sich auf solch' ekzemähnlichen, diffus erkrankten Hautpartien hereditär-syphilitischer Kinder Schuppen, Borken, Krusten und Pusteln entwickeln können. Dennoch bin ich ein Gegner des Terminus „syphilitisches Ekzem“. Der Borkenbildung liegt bei der diffusen erosiven Hautsyphilis der Säuglinge nämlich ein wirkliches Infiltrat im Corium und im Papillarkörper zu Grunde und nicht blos eine einfach entzündliche Durchfeuchtung des Papillarkörpers, wie beim Ekzem. In dem Infiltrat, welches in den Papillarkörper gesetzt ist, liegt aber gerade die Wesenheit des Processes der hereditär-syphilitischen Hautinfiltration. Nennen wir dies ein Ekzem, dann bringen wir in die Köpfe der Leser nolens volens eine Verwirrung hinein, denn es gibt kein Ekzem im anatomischen und dermatologischen Sinne, welches auf Syphilis beruhen könnte. Selbst ein Ekzem bei einem syphilitischen Kinde ist und bleibt immer nur ein Ekzem und ändert sofort seinen Charakter, wenn aus der primären arteficiellen Dermatitis ein specifisch syphilitischer Infiltrationsprocess geworden ist.

Es kann ein Borkensyphilid im Gesichte, ad nates oder an der hinteren Schenkelfläche eines Säuglings wohl eine entfernte Aehnlichkeit mit

[1]) Baginsky: Lehrbuch der Kinderkrankheiten, 5. Auflage. Berlin 1896, S. 344.

Ekzem gewinnen, niemals aber kann es den Namen „Ekzem“ verdienen, denn es ist ein vom Ekzem klinisch und histologisch grundverschiedener Process, welcher hier vorliegt. Um so nothwendiger ist es aber gerade darum, in den Lehrbüchern der Kinderheilkunde darauf hinzuweisen, dass in solchen Fällen eben kein Ekzem, vielmehr etwas vom Ekzem Grundverschiedenes vorliegt, nämlich eine diffuse syphilitische Hautinfiltration.

Auch sollte in allen Lehrbüchern der Kinderheilkunde die Differentialdiagnose dieser syphilitischen Dermatosen des Säuglingsalters den Ekzemvarietäten gegenüber mit allem Nachdrucke festgestellt werden.

Ich spreche gerade in Bezug auf die Ekzem-Syphilisfrage aus grosser Erfahrung. Wir sehen es leider nur allzu oft, dass Kinder, welche an diffusen hereditär-syphilitischen Hautinfiltrationen der Genitoanalregion, der Nates, des Kopfes und des Gesichtes leiden, mit den fertigen Ekzem-Diagnosen seitens praktischer Aerzte in unsere Anstalt gebracht werden. Wir entnehmen dies aus den vorliegenden Recepten, auf welchen regelmässig nur Zink-, Borsäure- oder Diachylon-Salbe aufgeschrieben steht. Dem Gros der praktischen Aerzte scheint also der Unterschied zwischen diffusem Syphilid und intertriginösem und seborrhoischem Ekzem der Säuglinge noch nicht völlig klar zu sein. Es ist daher nothwendig, in den Lehrbüchern der Kinderheilkunde mit aller Schärfe das Krankheitsbild der diffusen hereditär-syphilitischen Hautinfiltration wiederzugeben und die Differentialdiagnose dieser Affection den entzündlich-irritativen Hautaffectionen der Säuglinge gegenüber in strikterer Weise zu entwickeln, als dies bis nun geschehen ist.

Dann werden die Fehldiagnosen, bei welchen auf squamöses, intertriginöses oder impetiginöses Ekzem statt auf diffuse Hereditärsyphilis erkannt wird, hoffentlich ganz aus der Praxis verschwinden. Hierin erblicke ich auch den hauptsächlichsten praktischen Nutzeffect, welcher aus dieser Abhandlung hervorgehen kann. Wie viel bei einem Säugling durch die frühzeitige Diagnose „Syphilis“ gewonnen ist, das braucht wohl nicht mehr auseinandergesetzt zu werden! Es gilt dies nicht allein in therapeutischer Hinsicht, was die Genesung des befallenen Kindes anbetrifft, sondern auch in Bezug auf die Prophylaxe einer Weiterverbreitung der Syphilis in der Familie des befallenen Kindes.

Sollte es mir gelungen sein, durch diesen Theil meiner „Studien“ die diffuse syphilitische Hautinfiltration der Säuglinge dem Verständnis und der Diagnose der pädiatrischen Praktiker näher gerückt zu haben, dann hätte ich den Zweck, welcher mir bei Abfassung dieser Arbeit vorschwebte, vollkommen erreicht.

Neuntes Capitel.

Die allgemeinen histologischen Charaktere der diffusen hereditär-syphilitischen Hautinfiltration der Säuglinge.

Die histologischen Angaben von Parrot, Kettner und Unna. — Specificirung des histologisch untersuchten eigenen Materiales. — Das Gebundensein der Zellinfiltration an die Gefässramificationen. — Die adventitiellen und periadventitiellen Erkrankungsvorgänge. — Morphologie der Entzündungszellen. — Einkernige Morphen. — Mastzellen. — Fehlen von Unna'schen Plasmazellen. — Mangel riesenzellenartiger Morphen. — Unterschiede im Zellbilde zwischen hereditärer und acquirirter Hautsyphilis.

Histologische Untersuchungsergebnisse über die cutanen Veränderungen, welche bei der hereditären Frühsyphilis der Säuglinge vorkommen, sind von Parrot in den Jahren 1877 und 1878 [1]) und von Kettner [2]) 1895 veröffentlicht worden. Keiner von diesen beiden Autoren hat jedoch, nach den betreffenden Publicationen zu urtheilen, diffus infiltrirte Hautparthien der Fusssohlen und Handteller, geschweige denn anderweitig localisirte, diffuse flächenhafte Syphilide der Säuglinge mikroskopisch untersucht.

In Unna's „Histopathologie der Haut" findet sich des Weiteren unter dem Schlagworte „bullöse Papel der Neugeborenen" zwar eine vorzügliche und in den meisten Punkten zutreffende Schilderung des histologischen Vorganges, welcher beim sogenannten Pemphigus syphiliticus neonatorum angetroffen wird, allein die diffuse, flächenhaft erscheinende hereditär-luetische Dermatose der verschiedenen Körperregionen ist auch von Unna nicht untersucht worden. Die einzige Arbeit, in welcher

---

[1]) Parrot. M. J.: Beiträge zur Syphilis hereditaria. Revue mens. de med. Sept. 1877. — Derselbe: Pathologische Anatomie der hereditären Syphilis. Le Progrés medic. 1878. Nr. 32–34.

[2]) Kettner: Bulletin international der böhmischen Akademie der Wissenschaften. Prag. 1896.

Andeutungen über die histologischen Veränderungen zu lesen sind, welche sich bei den verschiedenen Morphen der diffusen hereditären Hautsyphilis der Säuglinge vorfinden, ist wieder nur die Inaugural-Dissertation von Madier-Champvermeil. Doch bringt dieselbe thatsächlich kaum mehr als Andeutungen über die hier obschwebenden Verhältnisse. In Jullien's „Traité pratique des maladies vénériennes" finden sich auf S. 1097 die Angaben Madier-Champvermeil's reproducirt. Vielleicht ist daher die vorliegende Arbeit auch dazu ausersehen, eine kleine Lücke in unseren bisherigen Kenntnissen über die Anatomie der cutanen hereditären Frühsyphilis auszufüllen.

Das Materiale, welches meinen histologischen Untersuchungen über diffuse hereditär-syphilitische Hautinfiltrationen zugrunde liegt, stammt von fünf verschiedenen hereditär-syphilitischen Säuglingen. Es wäre zwecklos, die Krankengeschichten derselben hier mitzutheilen. Daher will ich mich nur auf ganz kurze Bemerkungen bezüglich der Provenienz der einzelnen Untersuchungsobjecte beschränken.

Fall I. wurde von Kassowitz im Jahre 1880 obducirt. Es handelte sich um ein drei Wochen altes Kind, welches mit Osteochondritis, diffuser Lebersyphilis, diffuser Infiltration der Fusssohlen- und Unterschenkelhaut und Pemphigusentwicklung auf den diffus erkrankten Partien behaftet war. Herrn Prof. Kassowitz, welcher mir Stücke der Unterschenkel- und Fusssohlenhaut dieses Falles zur histologischen Bearbeitung überliess, sei hiemit mein warmster Dank für die dadurch bewiesene Förderung meiner Studien abgestattet.

Fall II. Vier Wochen alter Säugling, wurde von mir am 14. November 1885 obducirt. Zur Untersuchung gelangten erodirte, diffus infiltrirte Hautstücke der Natesregion. Syphilitische Veränderungen fanden sich ausser in der Haut auch in der Leber, den Lungen, dem Pankreas, den Epiphysen der Röhrenknochen und im Dünndarm.

Fall III. Sieben Wochen altes Kind mit diffuser Plantar- und Palmarsyphilis und charakteristischer Feuersteinleber, obducirt von mir am 8. October 1896. Untersucht wurden Stücke der hochgradig erkrankten und starr infiltrirten Fusssohlenhaut.

Fall IV. Acht Wochen altes Kind, secirt von mir am 19. Februar 1897. Schweres papulo-crustöses Syphilid im Gesichte und diffuse Plantar- und Palmarerkrankung. Starre, diffus infiltrirte Lippen mit verkrusteten Rhagaden. Syphilitische Leber-, Nieren- und Lungenveränderungen hochgradiger Art. Untersucht und hier abgebildet sind Schnitte der frisch erkrankt befundenen Plantarhaut (Tafel II, Fig. 1 u. 2) und diffus erkrankte Schleimhaut der Lippenregion. (Tafel III, Fig. 2.)

Fall V. Obducirt von mir am 27. April 1897. Ausgebreitetes grossfleckiges Exanthem im Gesichte und an den Unterextremitäten nebst diffuser Plantar- und Palmarsyphilis bei einem drei Wochen alten Kinde. Diffuse Leber- und Nierensyphilis. Interstitielle Lungenaffection. Der histologischen

Bearbeitung wurden auch hier Hautstücke der Plantar- und Palmarregionen unterzogen.

Summa summarum liegt daher unseren histologischen Angaben folgendes verarbeitetes Hautmateriale zu Grunde:

1. Pemphigus syphiliticus, auf infiltrirter Fusssohlenhaut entstanden. (Fall I, s. Fig. 5.)

2. Erodirte Form der diffusen Infiltration ad nates. (Fall II, s. Fig. 4.)

3. Diffuse, glatte Infiltration der Fusssohlenhaut auf der Höhe des Processes. (Fall III, s. Fig. 3.)

4. Recente Form der diffusen syphilitischen Fusssohlenerkrankung. (Fall IV und V.)

5. Rhagadiforme diffuse Affection der Lippenregion. (Fall IV, s. Tafel III, Fig. 2.)

Aus dieser Zusammenstellung dürfte zur Genüge hervorgehen, dass wir so ziemlich alle Formen und Varietäten der uns beschäftigenden Affection histologisch durchgearbeitet haben.

* * *

Bevor wir an die Detailschilderung unserer histologischen Befunde schreiten, müssen wir vor Allem eines wichtigen Umstandes gedenken, welcher den Grundzug für die bei der diffusen hereditär-syphilitischen Hautinfiltration vorliegenden anatomischen Läsionen abgibt und dem histologischen Bilde erst das charakteristische Gepräge der Hereditärsyphilis aufdrückt, und dieser Umstand besteht in einer hochgradigen Erkrankung des Gefässbaumes im ganzen Bereiche der infiltrirten Hautgebiete. In welcher Form und an welcher Region immer das diffuse flächenhafte Syphilid von uns gesehen wurde, stets waren die Arteriolen und postcapillaren Venen der primäre Sitz der Erkrankung. Man kann sich angesichts dieser Thatsache des Eindruckes nicht erwehren, dass das durch Erbgang in den kindlichen Organismus überwanderte und in den Blutgefässen circulirende Syphilisvirus als locales entzündungserregendes Agens für die perivasculären Gewebsschichten wirkt und so das direct thätige ursächliche Moment für das strenge Gebundensein der specifischen Entzündung an die Gefässramificationen darstellt. Es ist nämlich ganz merkwürdig und gieng beispielsweise aus der Untersuchung der recent kranken Plantarhaut des Falles Nr. IV. mit aller erdenklichen Klarheit hervor, dass die krankhafte Zellwucherung sich in den Anfangsstadien des Processes ganz ausschliesslich an den Verlauf der Blutgefässramificationen hält und im

Schweissdrüsenkörper in der allermächtigsten Weise ausgebildet erscheint. (Tafel II, Fig. 1 [bei f und f¹] und Fig. 2.)

Nächst dem Gebundensein der congenital-syphilitischen, diffus entzündlichen Zellwucherung an die Blutgefässvertheilung hätten wir also noch eine zweite enge Beziehung derselben kennen gelernt, von welcher wir vorderhand einfach Notiz nehmen wollen, die Beziehung der hereditär-syphilitischen Entzündung zum Drüsenapparate der Haut.

Wir werden uns mit diesen eigentümlichen Verhältnissen noch im dritten Abschnitte dieses Buches in eingehender Weise zu beschäftigen haben und noch weitere Schlüsse von denselben ableiten.

In Präparaten, welche die fertig entwickelte diffuse Plantarerkrankung zum Ausdruck bringen, (Tafel II, Fig. 1 u. 2), erkennt man mit Leichtigkeit, dass die entzündliche Alteration in dreierlei Lagern des Hautgefüges ausgeprägt erscheint: 1. im stratum vasculosum profundum; 2. im stratum vasculosum superficiale; 3. im stratum papillare und dass weiterhin die entzündliche Zellwucherung in Form von Streifen und Strängen, welche den Verbindungsgefässen zwischen den genannten Gefässlagern entsprechen, angeordnet ist.[1]) Die Collagenbündel als solche sind anfänglich in den Entzündungsprocess nicht mit einbezogen: das zwischen dem tiefen und oberflächlichen Gefässnetz gelegene Zwischengewebe, die eigentliche pars reticularis cutis, zeigt anfänglich kaum nennenswerthe Veränderungen. Nur längs der von der Schweissdrüsenschichte zum oberflächlichen Gefässlager aufsteigenden Gefässverbindungsschleifen ist die entzündliche Zellwucherung in ähnlicher Weise entwickelt, wie in den namhaft gemachten Hauptlagern der cutanen Blutgefässkörper: sie steigt, vom Gefässkörper der Schweissdrüsen ausgehend, längs der Gefässramificationen nach aufwärts und gelangt schliesslich, allen Gefässverästelungen folgend, in die Papillen hinein.

In ganz besonders klarer Weise kommt dieses Verhalten bei der Untersuchung erkrankter Stücke der Fusssohlenhaut zur Anschauung, welche nach der ungemein sinnreichen Unna'schen Methode mit polychromem Methylenblau und Orceïn gefärbt sind. Alle zelligen Elemente, mit Ausnahme der Mastzellen, welche intensiv roth gefärbt sind, erscheinen blau bis blauviolett, die Collagenbündel hellrosa. Bei Untersuchung mit schwachen Vergrösserungen sieht man nun, wie ein dichter Wall von blaugefärbten Zellsträngen- und Blöcken, welcher im Schweissdrüsenlager beginnt, das ganze genannte Stratum durchfurcht, die Drüsenacini und Gänge umspinnt, wie weiters diese Zellanhäufungen in ihrer Mitte sehr häufig ein Blut-

[1]) Siehe Tafel II, Fig. 1 und die in den Text gedruckte Fig. 3.

gefäss entweder der Länge oder der Quere nach oder schräg getroffen bergen. Ein ebensolches Lager blauer Zellstränge und Blöcke mit denselben Charakteren erscheint im subpapillären Stratum, von welchem aus zartere, den Capillaren folgende, blaue Furchen in die Papillen aufsteigen. Dieses Bild findet sich an jeder Stelle der erkrankten Fusssohlenhaut, man mag Stücke der Fersenhaut oder der plantaren Zehendecke untersuchen. Die grössten Zellmassen sind jedoch stets um das Blutgefäss- und Capillarsystem der Schweissdrüsenknäuel angehäuft. (Fig. 1) Der ganze Gefässbaum des makroskopisch krank erscheinenden, ausgedehnten Hautgebietes erscheint also in einer, ich möchte sagen, in die Augen springenden Weise hochgradig verändert, von einer dichten Masse wuchernder Granulationszellen umgürtet.[1])

Nachdem eben darauf hingewiesen worden ist, dass sich das Gros der Veränderungen, welche bei der diffusen hereditär-syphilitischen Hautinfiltration anzutreffen sind, am Blutgefässkörper der Haut und des Drüsenlagers der Subcutis nachweisen lässt, wird es sich nun darum handeln, diesen Veränderungen in ihren Einzelheiten nachzugehen. Vor Allem lässt sich folgende wichtige Thatsache feststellen: Grössere Blutgefässe, insbesonders grössere, zuführende Arterienstämme zeigen sich immer vollkommen oder nahezu vollkommen frei von jeglicher entzündlichen Alteration. Die Erkrankung spielt sich fast ausschliesslich an den allerkleinsten Arterien und Venen des Hautgefüges ab und ergreift ausnahmslos stets zunächst das adventitielle und periadventitielle Gefüge derselben.

Betrachten wir beispielsweise ein wenig eingehender den Längsschnitt einer Arteriole aus dem Schweissdrüsengeflechte einer diffus infiltrirten Fusssohlenhaut (Tafel II, Fig. 2), so finden wir, dass die Endothelschichte des Gefässes, wie auch die Zeichnung der Längs- und Ringmuskulatur der Media keine auffallenden Veränderungen der Norm gegenüber aufweisen. Die Innenhaut des Gefässes lässt keine Wucherungsvorgänge erkennen, sie erscheint ganz im Gegentheil vollständig normal. Hingegen zeigt es sich, dass die äussere Umrandung des Blutgefässes und die Adventitia desselben von rundlichen einkernigen Zellen dicht besetzt sind und dass sich diese Zellwucherung längs des ganzen Verlaufes des betreffenden Blutgefässes weiter erstreckt. Man kann sich, so oft man will, davon überzeugen, dass die fragliche Zellwucherung den arteriellen

[1]) Die hier beschriebenen Veränderungen sind in Fig. 1 auf Tafel II, woselbst ein nach der Unna'schen Methylenblau-Orceïnmethode gefärbter Verticalschnitt durch die diffus infiltrirte Fusssohlenhaut eines hereditär-syphilitischen Säuglings zur Abbildung gelangt ist, besonders deutlich zu erkennen. Vgl. übrigens auch die in den Text gedruckten Abbildungen Fig. 1 und 3.

Blutgefässen in ihrer Auflösung zu Capillaren nachfolgt, so dass zwischen jenen Zellanhäufungen, welche die Schweissdrüsenläppchen umgeben, und den zu- und abführenden Gefässen, eine deutliche Continuität gewahrt erscheint. (Fig. 3.)

Jene Zellmassen, welche den Blutgefässen unmittelbar anliegen, welche sich also in der Adventitia und im perivasculären Gewebe finden, haben den Charakter kleiner, einkerniger Lymphocyten. Je weiter von den Rändern des Blutgefässlängsschnittes man sich nach aussen zu entfernt, umso deutlicher wird es, dass die Zellmassen an Grösse zunehmen und vielfach den Charakter sogenannter epitheloider Zellen annehmen, so dass die äusseren Zellen des perivasculitischen Infiltrates an Grösse beiweitem jene Entzündungszellen übertreffen, welche unmittelbar an den Gefässwänden anliegen oder sich in den Gefässwänden selbst befinden. Aber auch diese grossen peripheriewärts situirten Zellen zeigen im Grossen und Ganzen den Charakter gross- und einkerniger Zellen mit verschwindend geringem Protoplasmasaume, wenngleich hier eine kaum näher zu detaillirende Pleomorphie der Zellgestalten vorherrschend ist. Diese peripher gelegenen Zellmassen fallen durch ihre besondere Grösse, durch eine ovale, cubische, rhomboëdrische oder birnförmige Gestalt und durch die auffallend geringe Entwicklung von Granulis in der Innenstructur des Kernes auf: gleichzeitig ist auch das Protoplasma bei denselben sehr gering entwickelt und auf einen kaum färbbaren, feinen peripheren Saum reducirt.

Der Untersucher gewinnt aus der Beurtheilung dieser Verhältnisse den Eindruck, dass die in den äusseren Schichten befindlichen Zellen als hypertrophische, geblähte Entzündungszellen aufzufassen sind.

In der Nähe der Blutgefässwandungen, also im periadventitiellen Bindegewebe und in der Adventitia selbst, ist weiterhin noch eine reichliche Wucherung spindeliger, gleichfalls einkerniger Zellelemente festzustellen, und zwar in einer Massenhaftigkeit, wie dies bei den Syphiliden Erwachsener kaum jemals zu finden ist.

Nebst den kleinen einkernigen Morphen, den grossen mononucleären Zellformen und den Spindelzellen finden wir in der Umgebung der Blutgefässe noch eine vierte, besonders auffallende Zellform, welche in Schnitten, die nach Unna's Angabe mit polychromem Methylenblau gefärbt wurden, durch die purpurrothe Farbe und auffallende rubinrothe Körnung des Protoplasmas hervorsticht. Es sind dies basophile oder Mastzellen, welche — wie ich mich überzeugt habe — gerade in der diffus infiltrirten Haut hereditär-syphilitischer Kinder in einer besonders massenhaften Zahl zu finden sind. Sie sind sowohl in den breiten Zellblöcken und Zellsträngen, welche die Ge-

fässe umgeben, als auch in den von den Capillaren ausgehenden Zellproliferationen des Hautgefässes anzutreffen und finden sich an den erstbezeichneten Localitäten sowohl direct innerhalb des periadventitiellen Bindegewebes, als auch weiter peripheriewärts von demselben an den Grenzen der Zellwucherungsherde (Tafel II, Fig. 1 bei d und d^1). Diese Mastzellen zeigen eine ganz besondere Grössenentwicklung und die allerabenteuerlichsten Gestalten. In der Regel erscheinen sie längsoval geformt oder sie sind als zwei oder dreizipflige Zellen zu erblicken. Ihr Protoplasma scheint aus einer Menge dicht aneinander gehäufter rother Körner zu bestehen, welche um einen kleinen, dunkelblau gefärbten, chromatinreichen Kern herum gruppirt sind.

Wir begegnen diesen Mastzellen, wie schon angedeutet, in den perivasculitischen Herden sowohl des Schweissdrüsenlagers zwischen den einzelnen Drüsenläppchen, als auch längs des ganzen erkrankten Gefässbaumes der Haut bis in die Papillen hinein, ja gerade in der Papillarschicht finden sie sich in besonders üppiger Entwicklung und reichlicher Anzahl wieder.

Wenn auch über das wahre Wesen der Mastzellen noch kein endgiltiges Urtheil zu fällen ist, so spricht das so massenhafte Vorkommen derselben in unseren Präparaten dennoch dafür, dass es sich bei der diffusen Hautinfiltration hereditär-syphilitischer Säuglinge im Wesentlichen um das Resultat einer chronisch verlaufenden, specifisch entzündlichen Alteration handelt. Ich will es nicht unterlassen, mit besonderem Nachdrucke darauf hinzuweisen, dass dieser reichliche Gehalt an Mastzellen an allen Localisationen und Erscheinungsformen der diffusen hereditär-syphilitischen Hautinfiltrationen vorwaltet. Wir fanden die Mastzellenentwicklung an den Lippensäumen ebenso wie in der Natesregion, fügen jedoch hinzu, dass das diffuse plantare und palmare Syphilid des Säuglings an Massenhaftigkeit der Mastzellenansammlung alle anderen Morphen und Localisationen der flächenhaften Syphilide der Säuglinge übertrifft.

Ganz im Gegensatze zu dem Befunde üppigster Mastzellenentwicklung gelang es uns niemals, irgendwo in den diffusen hereditär-syphilitischen Hautinfiltrationen auch nur eine einzige Riesenzelle zu entdecken. Diese Thatsache verdient registrirt zu werden. Denn auch in den diffusen, auf hereditärer Lues beruhenden Veränderungen innerer Organe, von der Pneumonia alba abgesehen, vermissten wir diese Zellformen constant. Und in den syphilitisch afficirten Lungen sahen wir Riesenzellen, wo sie zu finden waren, stets nur im Inneren der Alveolen, so dass es stets den Eindruck machte, als wären diese Riesenzellen nur

durch Confluenz abgestossener und in Verfettung begriffener Alveolarendothelien vorgetäuscht.[1])

Des Ferneren konnten wir Plasmazellen im Sinne der Unnaschen Lehre in den perivasculitischen Infiltraten nur in äusserst spärlicher, ja geradezu verschwindend kleiner Menge und auch dann nur in den äussersten Schichten der perivasculären Entzündungsgebiete nachweisen. Es deckt sich daher das Ergebnis meiner diesbezüglichen Untersuchungen sehr genau mit den Angaben, welche Unna, der Vater dieser Zellmorphe, in seinem Werke „Die Histopathologie der Hautkrankheiten" betreffs der von ihm untersuchten Hautaffectionen syphilitischer Neugeborener aufgestellt hat. Unna sagt auf Seite 539 des vorerwähnten Werkes: „Es fehlen (scil. bei den erwähnten Affectionen der Neugeborenen) die Plasmazellen und Riesenzellen, während die Zahl und Grösse der Spindelzellen entlang der Gefässe allerdings die Norm übersteigt".

Da die Plasmazellen Unna's, wie ich aus dem Literaturstudium ersehen habe, in die Histopathologie der Haut kaum noch Eingang gefunden haben, obwohl sie, wie ich fest überzeugt bin, ein überaus charakteristisches Zellelement in chronisch entzündeten Geweben darstellen, so halte ich es für geboten, zur Orientirung des Lesers mit wenigen Worten die Definition dieser Zellgebilde nach Unna's eigener Schilderung hier vorzutragen.[2]) Unna versteht unter der Bezeichnung „Plasmazellen" eine Gattung von Zellen, welche in entzündlichen Granulationen mannigfaltiger Art zur Entwicklung gelangen und sich durch eine eigenthümlich elective Färbung, welche durch Behandlung der Schnitte mit polychromem Methylenblau an ihnen zu Stande kommt, von allen anderen in Entzündungsherden auftretenden Zellspecies differenziren. Sie besitzen einen nur schwach tingiblen, daher blass erscheinenden, in der Regel central oder an einem Ende des Zellleibes situirten Kern, während das Protoplasma durch tief dunkelschwarzblaue Körnung und excentrische Umlagerung des Zellkernes ausgezeichnet ist. Sie sind gemeinhin grösser, als die einkernigen Lymphocyten, und lassen sich, das ist vollständig klar, wenn man sie einmal gesehen hat, mit keiner anderen Zellform mehr verwechseln. Ohne mich nun irgendwie in die hochgehenden Wogen der Discussion bezüglich der Genese dieser Zellformen

---

[1]) Siehe das Capitel über angeborene Lungensyphilis im dritten Abschnitte dieses Buches.

[2]) Unna: Ueber die Plasmazellen insbes. bei Lupus. Monatsh. f. prakt. Dermat. Bd. XII. Nr. 7.

Derselbe: Ueber die Bedeutung der Plasmazellen für die Genese der Geschwülste der Haut etc. Berl. klin. Wochenschr. 1892. S. 1242 und 1893. S. 222.

Derselbe: Die Histopathologie der Hautkrankheiten. Berlin 1894.

einmengen zu wollen — Unna lässt sie aus den fixen Gewebszellen hervorgehen, Marschalkó[1]), Neisser[2]), Jadassohn[3]) und Paltauf[4]) betrachten sie als weitere Entwicklungsformen emigrirter Leukocyten — sei hier nur das eine uns interessirende Moment vermerkt, dass nämlich diese von Unna zuerst erkannten Zellelemente den wesentlichsten Theil der entzündlichen Zellproliferationen ausmachen, welche bei den Syphiliden der erworbenen Lues Erwachsener vorfindlich sind. In den diffus-entzündlichen Veränderungen jedoch, welche die hereditäre Lues nach sich zieht, — das können wir auf Grund unseres Untersuchungsmateriales mit Bestimmtheit aussagen — fehlen sie so gut, wie gänzlich. Auch in diesem Punkte zeigt sich eine merkwürdige Uebereinstimmung zwischen dem organischen Aufbau der diffus-entzündlichen Veränderungen, welche durch die congenitale Frühsyphilis an den Visceralorganen der Früchte hervorgebracht werden, und jenen, welche in der syphilitisch entzündeten Haut der Säuglinge zu Tage treten. Ebenso wenig wie es mir trotz eifrigen Suchens gelungen ist, die Unna'schen „Plasmazellen" im diffus erkrankten Bindegewebe der Lebern, Lungen und Nieren syphilitischer Früchte und Säuglinge zu entdecken, ebenso wenig bin ich — ganz vereinzelte, vollkommen vernachlässigenswerthe Ausnahmen abgerechnet — in der Lage gewesen, Elemente der beschriebenen Art in den Zellwucherungen ausfindig zu machen, welche der diffusen hereditär-syphilitischen Hautinfiltration der Säuglinge zueigen sind.

Dasselbe gilt von den Riesenzellen. Auch diesen bin ich, wie schon erwähnt, weder in den diffus entzündeten Visceralorganen, noch in den frühsyphilitisch veränderten diffusen Hautinfiltrationen der hereditär-syphilitischen Kinder jemals begegnet. Hierin liegen, wie ich vermeine, sehr wesentliche Unterschiede zwischen den anatomischen Charakteren der acquirirten und der angeborenen Syphilis, für welche eine plausible Erklärung abzugeben, ich mich ausser Stande fühle.

Bevor man überhaupt daran gehen könnte, einen Erklärungsversuch, das hier notificirte Verhältnis betreffend, vorzunehmen, müsste man vor Allem eine wichtige Vorfrage entscheiden, welche etwa folgendermassen

---

[1]) v. Marschalkó: Ueber die sog. Plasmazellen etc. Arch. f. Dermat. u. Syph. XXX. 1895.

[2]) Neisser: siehe bei v. Marschalkó.

[3]) Jadassohn: Bemerkungen zu Unna's Arbeit über seine Plasmazellen. Berl. klin. Wochenschr. 1893.

[4]) Paltlauf R.: „Entzündliche Neubildung" in Lubarsch u. Ostertag's Ergebnisse der allg. Path. etc. Bd. I. Abth. II. S. 261—286. Wiesbaden 1895.

zu lauten hätte: Sind die Abweichungen im Verhalten der Zellmorphen, welche die frühen Manifestationen der congenitalen Syphilis gegenüber den bei der acquirirten Lues vorkommenden auszeichnen, auf Kosten einer besonderen Wirkungseigenthümlichkeit des durch Erbgang übertragenen Syphilisvirus zu setzen oder sind sie in einer abweichenden Reactionsweise begründet, welche die jugendlichen Gewebe des Säuglings dem Syphilisvirus gegenüber zum Ausdruck bringen: oder beruhen diese auffälligen Erscheinungen im Zellbilde der congenitalen Frühsyphilis vielleicht gar auf dem Coëffect beider namhaft gemachter Möglichkeiten? Wer diese Vorfragen entscheiden wollte, der müsste vorerst kranke Hautstücke von Säuglingen histologisch untersuchen, welche auf dem Wege der Contactinfection syphilitisch geworden sind und sich darüber klar werden, ob in den von solchen Kindern stammenden Affectionen dasselbe Zellbild vorherrscht, wie bei den mit hereditär-syphilitischen Hautaffectionen behafteten oder nicht. Nur wenn Letzteres der Fall wäre, d. h. wenn bei acquirirter Syphilis der Säuglinge andere Zellbilder zu entdecken wären, als die hier geschilderten, dann könnte man sicher sein, dass die eigenthümliche Beschaffenheit der Zellproliferationsformen, welche bei der congenitalen Syphilis vorwalten, thatsächlich auf die Rechnung des *erblichen* Uebertragungsmodus der Infection zu stellen ist. Andernfalls wäre die Deutung zulässig, dass das Bindegewebe des Fötus und jungen Säuglings nicht in der Lage ist, auf die durch das Syphilisvirus inscenirte Reizung anders zu reagiren, als durch die Entwicklung einkerniger, leukocytenartiger oder spindeliger Zellenformen.

Zehntes Capitel.

Histologie der einfachen Formen des diffusen flächenhaften Syphilides der Säuglinge.

Veränderungen im Schweissdrüsenlager und an den Schweissdrüsen selbst. — Veränderungen im Papillarkörper. — Bevorzugung kleinerer Blutgefässe seitens der hereditär-syphilitischen Entzündung. — Veränderungen in der pars reticularis cutis. — Bedeutung der Oberhautveränderungen für die äussere Erscheinungsform der diffusen hereditär-syphilitischen Hautinfiltration. — Das Wesen der Oberhautveränderungen beim diffusen flächenhaften Syphilid der Säuglinge. — Veränderungen im Rete Malpighii. — Veränderungen in der Hornschichte. — Gegenüberstellung einer normalen und diffus syphilitisch infiltrirten Plantarhaut des Säuglings. — Anatomische Erklärung äusserer Verhältnisse bei der diffusen hereditär-syphilitischen Hautinfiltration. — Pigmentirungen nach diffusen Infiltrationen. — Ein interessanter Fall von Pigmentsyphilis.

Kehren wir nach dieser Abschweifung auf allgemeinere histologische und theoretische Probleme wieder zur Schilderung der anatomischen Veränderungen zurück, mit welchen wir es bei der diffusen hereditär-syphilitischen Hautinfiltration der Säuglinge zu thun haben. Zunächst wollen wir einen Blick auf die Verhältnisse werfen, welche sich am Schweissdrüsenkörper der erkrankten Partien feststellen lassen. Da zeigt es sich denn, dass die Knäueldrüsen selbst, respective das Epithel der Acini, in den Anfangsstadien des Processes nur wenig gelitten haben. Man bemerkt nach längerem Bestande des krankhaften Processes wohl häufig eine auffallende körnige Trübung der Epithelauskleidung, sonst aber findet man ganz gewöhnlich nur die einzelnen Acini durch die massenhafte Zellwucherung mechanisch auseinandergedrängt. Dass diese interacinöse Zellwucherung auf Kosten der Capillarendothelien zu Stande gekommen ist, dürfte unzweifelhaft feststehen. Diese Annahme gründet sich auf die Thatsache, welche beim histologischen Studium der vorliegenden Veränderungen sehr leicht zu ermitteln ist, dass man nämlich in allen Präparaten an Stelle der schmächtigen und länglichen Capillarendothelien, welche normalerweise zwischen den Acinis der Schweissdrüsenläppchen aneinander gereiht sind, eine Wucherung runder oder dickbauchiger, ovaler oder spindeliger

Zellen entdecken kann. Namentlich zwischen den Zellformen der letzterwähnten Art und den normalen länglichen Capillarendothelien finden sich alle möglichen Zwischen- und Uebergangsformen ausgebildet.

Die Zellwucherung, welche im Schweissdrüsenlager vor sich geht, ist nicht in allen Fällen gleich hoch entwickelt. Sie erreicht mitunter solch' hohe Grade, dass die Fettläppchen, in welchen die einzelnen Drüsenacini Unterkunft genommen haben, in ihrer Totalität in dem entzünd-

Fig. 1.

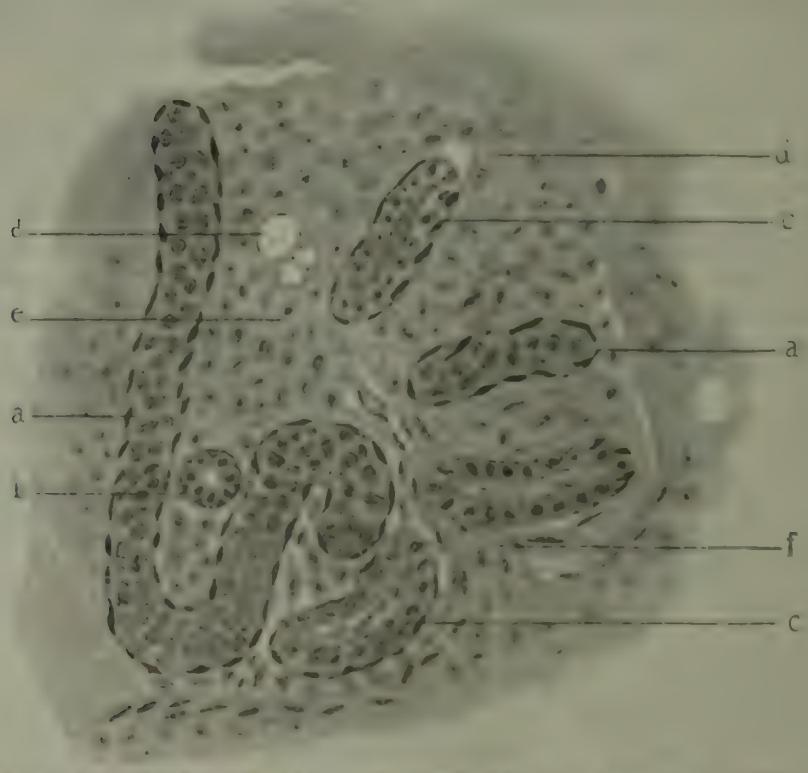

Schweissdrüsenknäuel in einem oberflächlich gelegenen, infiltrirten Fettläppchen der Fusssohlenhaut eines 9 Wochen alten hereditär-syphilitischen Kindes.

a = Ausführungsgang. b = Querschnitt eines Ganges. c = Flachschnitt eines Drüsenganges. d = Uebrig gebliebene Fettzellen. e = Entzündliche Rund- und Spindelzellenwucherung im Fettläppchen.

lichen Granulationsgewebe aufgegangen zu sein scheinen. Ein solches Bild ist in Fig. 1 wiedergegeben. Hier sind an dem Verticalschnitte eines solchen Fettläppchens im Ganzen nur mehr drei unversehrte Fettzellen (bei d) zu erblicken. Alles Uebrige ist von jungem Granulationsgewebe vollkommen ausgefüllt.

Blutgefässcontouren sind in der dichten Zellinfiltration nicht mehr deutlich zu erkennen.

Nebst den Blutgefässlagern sind die Papillen der hauptsächlichste Sitz der pathologischen Zellwucherung. An gelungenen Methylenblau- oder Hämatoxylinfärbungen erkennt man in den Papillen nebst kleinen, rundlichen, vollständig gleichmässig gefärbten, einkernigen Zellen, deren Protoplasmasaum verschwindend klein ist, auch grosse, blass gefärbte, kipfelförmige oder rundliche, eckige, birnförmige oder winkelig abgebogene Zellen von gleichfalls einkernigem Charakter mit spärlicher Körnung der Kernsubstanz und kaum wahrnehmbarem peripheren Protoplasmasaum. Daneben sieht man alle möglichen Abstufungen von Uebergängen zwischen den rundlichen kleinen und den grossen geblähten Zellen. Zwischen diesen Zellformen sind die Spindeln der Capillarendothelien deutlich hindurch zu erkennen. Aber auch diese sind gewuchert, ihre Anzahl ist vermehrt und die Spindeln selbst erscheinen abnorm lang und dickbauchig. In der Nähe der Schweissdrüsenausführungsgänge sieht man auch in der Papillarschichte hie und da dichtere Rundzellenherde, welche von dem übrigen, in Wucherung begriffenen Gewebe der Papillen scharf abgegrenzt erscheinen. Dort, wo solche scharf abgesetzte Herde vorkommen, kann man bei genauer Untersuchung stets erkennen, dass es sich um herdförmige Ansammlungen von Zellen um einen Gefässquerschnitt handelt. Diese Querschnitte stammen von dem Gefässnetz, welches die Schweissdrüsenausführungsgänge während ihres Verlaufes durch die pars reticularis circulär umspinnt.

Auch an solchen Gefässquerschnitten im Papillarkörper erkennt man, dass diejenigen Granulationszellen, welche dem Gefässlumen zunächst gelegen sind, die kleinsten und intensivst gefärbten sind, und dass die weiter nach aussen zu befindlichen Zellen grösser, blässer und von polymorpher Gestalt erscheinen.

Wir haben schon früher angedeutet, dass die vasculitische Erkrankung, welche wir in den durch die hereditäre Frühsyphilis afficirten Regionen antreffen, ausschliesslich nur kleinere Gefässe ergreift und dass anfangs auch die Intima derselben frei bleibt, dass sich hingegen die entzündliche Alteration zunächst ausschliesslich in den äusseren Gewebsschichten dieser Blutgefässe abspielt. In Tafel II, Figur 2, ist ein besonders eclatantes Beispiel, welches die Richtigkeit unserer Angaben zu erhärten in der Lage ist, ersichtlich. Wir finden bei a den Querschnitt einer zuführenden Arterie im Schweissdrüsenlager der Fusssohlenhaut. Betrachten wir diesen Gefässquerschnitt etwas genauer, so finden wir: Die Innenhaut des Gefässes erscheint ganz normal, auch in der Media zeigt sich nicht die mindeste Veränderung, blos in der äusseren Gefässschichte ist eine geringfügige Vermehrung der spindeligen

Elemente zu erkennen. Bei e jedoch sehen wir, entsprechend dem Abgange eines kleinen Gefässästchens, sofort eine grössere Ansammlung von Rundzellen um dieses abgehende Gefäss herum auftauchen. Ganz im Gegensatze zu der nahezu normalen Beschaffenheit des grösseren arteriellen Gefässes zeigt sich aber das aus einem verschlungenen Convolute von kleinen Arterien und Venen bestehende Gefässnetz, welches zwischen die Drüsenausführungsgänge und die Acini eingeschoben ist, zu einem dichten Conglomerat von massenhaft angehäuften Infiltrationszellen umgewandelt. Es ist hier ein förmlicher Zellblock entstanden, welcher sich zwischen die Arterie und das Schweissdrüsenläppchen eingeschoben hat. (Tafel II, Fig. 2, bei b.) Im Centrum dieses Blockes finden wir hier eine schräg getroffene kleine Vene, deren äussere Wandschichten gleichfalls intensiv erkrankt erscheinen.

Nachdem wir die Veränderungen, welche sich im Drüsenkörper und in der Papillarschichte bei der diffusen hereditär-syphilitischen Hautinfiltration der Säuglinge abspielen, kennen gelernt haben, erübrigt es noch, mit Nachdruck abermals darauf hinzuweisen, dass die eigentliche Pars reticularis in den Anfangsstadien des Krankheitsprocesses relativ geringfügige Veränderungen zeigt, wenn man von denjenigen absieht, welche sich längs der Blutgefässverzweigungen geltend machen. Die ausserhalb des Blutgefässkörpers constatirbaren Veränderungen beschränken sich zunächst auf Wucherung und Hyperplasie der fixen Bindegewebszellen der Fibrillenbündel. Die Spindelzellen des Bindegewebes erscheinen vermehrt und sehr häufig wesentlich vergrössert.

Erst bei längerem Bestande des in Rede stehenden pathologischen Processes kann es auch ausserhalb der Blutgefäss-Umgebungen zu stärkeren herdförmigen Zellanhäufungen in der Pars reticularis cutis kommen, und so zeigt z. B. Figur 3, welche einen Verticalschnitt aus der diffus infiltrirten Fusssohlenhaut eines 12 Wochen alten Kindes darstellt, auch die Pars reticularis des Corium, abgesehen von der Umgebung der Blutgefässe, über und über durchsetzt mit zelligen Elementen. Dem gegenüber finden sich in der auf Tafel II in Fig. 1 dargestellten Abbildung einer frischen diffusen Plantarerkrankung, obwohl die Erkrankung um die Blutgefässe herum eine auffallend hochgradige zu nennen ist, die Bindegewebsbündel des eigentlichen Hautgefüges in einem verhältnismässig nur geringen Grade von pathologischen Kernen durchsetzt.

* * *

Gehen wir jetzt zur Besprechung der Vorgänge über, welche sich bei der diffusen hereditär-syphilitischen Hautinfiltration der Säuglinge in der Oberhautschichte der erkrankten Hautregionen abspielen.

Eine wichtige Thatsache verdient hier in erster Linie hervorgehoben zu werden: Bei keinem einzigen der von uns untersuchten Fälle haben wir Veränderungen in der Epidermis vermisst, selbst nicht bei der glatten, einfach erythemartig erscheinenden Form. Ja noch mehr! Wir konnten feststellen, dass die Epidermis in allen untersuchten Fällen nicht nur stellenweise, sondern allenthalben in der ganzen Ausdehnung der flächenhaften Hautinfiltration miterkrankt war. Allerdings ist, soweit wir uns überzeugen konnten, der Grad der Mitaffection der Epidermis in den Einzelfällen ein verschiedener und hängt in erster Linie von der Höhe des Entzündungsprocesses ab, welcher im Papillarkörper vorherrscht. Doch ist die Art und Weise der Erkrankung der Epidermis für die äussere Erscheinungsform des diffusen Syphilides der Säuglinge in erster Linie massgebend.

Die Sache verhält sich also folgendermassen: Die Veränderungen in der Oberhaut sind das Wechselnde bei den verschiedenen Typen der in Discussion stehenden syphilitischen Dermatose, der perivasculitische Entzündungsprocess, welcher sich im Corium abspielt, ist das Bleibende im Wechsel, er stellt das stetige, sich immer gleich bleibende Moment bei der flächenhaften hereditär-syphilitischen Hautentzündung der Säuglinge dar. Die von Fall zu Fall ungleiche Art der Mitaffection der Epidermis ist wegen ihrer exponirten Lage als oberflächlichste Deckschichte des Hautorgans allerdings der massgebende Factor, welchem die Verschiedenartigkeit der äusseren Erscheinungsformen, unter denen sich die in Rede stehende Dermatose dem klinischen Beobachter bietet, zu verdanken ist.

Die Art und Weise der Mitbetheiligung der Epidermis hängt wieder von zweierlei Momenten ab: 1. Von dem absoluten Intensitätsgrade der im Papillarkörper vorwaltenden Erkrankung — darauf ist schon hingewiesen worden — und 2. von dem anatomischen Bau der Oertlichkeit der Hautdecke, an welcher sich der Process abspielt.

Letzteres ist so zu verstehen: Die Ausstattung der Haut des Säuglings mit Epidermis ist nicht überall eine gleiche. An Handtellern und Fusssohlen ist die Epidermislage, zumal gerade die Hornschichte derselben, eine besonders dicke, an anderen Stellen, besonders in den Gelenksbeugen eine sehr dünne. Caeteris paribus wird an einer dünnen Epidermislage der Effect einer vom Papillarkörper vordringenden Exsudation sich anders gestalten müssen, als an einer dicken. Von der Wechselbeziehung zwischen absolutem Grade der Erkrankung und physiologischer Beschaffenheit der Epidermislage der befallenen Hautregion hängt also in erster Linie das äussere Bild ab, unter welchem sich die diffuse hereditär-syphilitische Dermatose dem Beobachter präsentirt. Hiezu kommt

noch als ein drittes modificirendes Moment die eventuelle Einwirkung äusserer Reize (traumatischer oder chemischer Natur) hinzu, welche die Epidermis des Säuglings, ganz abgesehen von dem syphilitischen Virus, primär in einen krankhaften Zustand zu versetzen in der Lage sind.

Durch den in den Einzelfällen ungleichen Coëffect der drei oben namhaft gemachten Factoren erklären sich in ganz ungezwungener Weise die verschiedenen Typen der diffusen hereditär-syphilitischen Hautinfiltration der Säuglinge.

Man wird bei Berücksichtigung der vielfachen Schwankungen in der gegenseitigen Beeinflussung dieser Momente leicht begreifen, warum beispielsweise bei einem und demselben Kinde an den Fusssohlen ein Pemphigus, im Gesichte eine glatt infiltrirte, an der Stirne eine schuppende, in der Natesregion eine nässende an den Lippen eine rhagadiforme Dermatose sich herausgebildet hat u. s. w. Davon wird noch im Detail gesprochen werden.

Die pathologischen Processe, welche sich in der Epidermisschichte diffus infiltrirter Hautstellen abspielen, sind aber stets nur — und daran muss festgehalten werden — als secundäre Veränderungen, und zwar als Folgezustände der in den Papillen vor sich gehenden Entzündungsvorgänge aufzufassen. Bei den einfachsten Formen der Affection, bei der Infiltratio glabra oder erythematosa, kommt es zu keiner anderen Art von Veränderung in der Epidermis, als zu einfacher Erweiterung der interepithelialen Saftspalten im Rete Malpighii, und zwar nur in den basalen Zellschichten derselben. Anfänglich sind nur sehr spärliche Wanderzellen in diesen Spalten zu entdecken. Im Grossen und Ganzen zeigt sich die Reteschicht ein wenig geschwellt, der Norm gegenüber verbreitert. Die Hornschicht ist anfangs unverändert.

Bei längerem Bestande der Erkrankung jedoch zeigt es sich, dass die Saftspalten zwischen den einzelnen Retezellen sich stärker ausweiten, und zwar ist dieses Verhältnis in den von mir untersuchten Präparaten immer zunächst im Stratum cylindricum und spinosum besonders auffallend gewesen. Des Ferneren findet man die Epidermiszellen selbst in den unteren Epidermislagen in der Regel auffallend gebläht. Die Färbung der Kerne erscheint verwaschen, auch zeigten sich bei längerem Bestande der Affection vielfach Vacuolisirungen im Zellprotoplasma.

Dieselben Vorgänge spielen sich auch in den interpapillären Epidermisleisten ab. Hier sieht man auffallend weit klaffende Spalten zwischen den Epithelzellen, daneben auch viele hydropische Epithelien, zwischen welchen ein reichliches Vordringen von Wanderzellen fest-

gestellt werden kann. Es muss besonders hervorgehoben werden, dass in höheren Graden der diffusen syphilitischen Hautinfiltration eine Verschmächtigung und Verkürzung der interpapillären Leisten, bis zum vollständigen Verstreichen einzelner vorschreitend, zu Stande kommen kann. (Fig. 4.)

Im Uebrigen erscheint aber die Schleimschichte der Oberhaut über den infiltrirten Hautpartien wesentlich verbreitert, sie kann den doppelten Dickendurchmesser ihrer normalen Dimensionen erreichen (s. Fig. 3 und Tafel II, Fig. 1). Die Verbreiterung der Reteschichte ist die natürliche Folge der bei dem flächenhaften Syphilide der Säuglinge vor sich gehenden krankhaften Veränderungen in den unteren Epidermislagen.

* * *

Bevor wir in der Darstellung der histologischen Verhältnisse weiter schreiten, muss noch mit besonderem Nachdruck darauf hingewiesen werden, dass trotz der wesentlich verschiedenen äusseren Formen, unter welchen sich die diffuse hereditär-syphilitische Hautinfiltration dem Kliniker bietet, die Grundprocesse, auf welchen die Affection der Epidermis basirt, dennoch immer dieselben sind.

Sie setzen sich zusammen aus Erweiterung der interepithelialen Saftcanäle, aus hydropischer Schwellung der Epithelien und aus dem Auftreten von Entzündungszellen (Wanderzellen, Rundzellen) im Retegewebe. Je nach dem Ueberwiegen des einen oder des anderen dieser drei Factoren und der Intensität dieser Einzelveränderungen im gegebenen Falle ändert sich das klinische und anatomische Bild der in Rede stehenden Erkrankung.

Wir wollen nun die einzelnen Typen der diffusen syphilitischen Hautinfiltration, welche wir in den vorhergegangenen Capiteln aufgestellt haben, einer kurzen histologischen Detailuntersuchung mit besonderer Rücksichtnahme auf die Verhältnisse der Epidermisschichte unterziehen.

Wir beginnen mit der glatten erythematösen und einfach schuppenden Form der Affection, als deren Paradigma wir das diffuse plantare und palmare Syphilid der Säuglinge kennen gelernt haben.

Bei dieser Form des flächenhaften Syphilides sind die Veränderungen in der Oberhaut keine sehr hochgradigen. Man erkennt als ziemlich auffällige Erscheinung Blähung und mangelhafte Kernfärbung der Zellen

in den oberen Lagern des Rete, während in den basalen Schichten eine Ausweitung der interepithelialen Spalträume bemerkbar wird.

Im Allgemeinen muss betont werden, dass in allen zur Untersuchung gekommenen Fällen der diffusen hereditär-syphilitischen Hautinfiltration das Vorhandensein grösserer Mengen von Wanderzellen in den erweiterten interepithelialen Saftspalten constatirt werden konnte. Hiebei handelte es sich grösstentheils um ovale, oder grössere rundliche mononucleare Zellformen, welche bei den einfachsten Formen der Affection niemals grössere Herde in der Schleimschichte bilden, sondern nur zerstreut zwischen den Epithelzellen angetroffen werden. Auffallend ist mir des Weiteren stets auch die starke Granulirung des Protoplasmas der Cylinderzellen- und Stachelzellenschichte des Rete gewesen. Alle hier geschilderten Veränderungen lassen sich grösstentheils auch in den Epidermisleisten nachweisen, welche zwischen die einzelnen Papillen eingestülpt sind.

Die Veränderungen, welche unter Einem bei der in Rede stehenden syphilitischen Dermatose der Säuglinge in der Hornschichte stattfinden, reduciren sich bei den einfachen Formen der diffusen flächenhaften Syphilide, bei den Formen also, welche ohne Blasen- und Geschwürsbildung einhergehen, zunächst blos auf intensivere Abstossungsvorgänge der verhornten Epidermislagen. Wenn der Process eine gewisse Höhe erreicht hat, entstehen zuerst longitudinale Sprünge in der Hornschicht, welchen bald eine eigenthümliche Aufblätterung derselben folgt, wie dies in Figur 1 auf Tafel II ganz deutlich zu erkennen ist. Diese Aufblätterung führt weiterhin zu einer lebhafteren Abstossung der obersten Lagen von verhornter Epidermis. Bei längerer Dauer des Processes erfolgt diese Abstossung in Form von grösseren zusammenhängenden, nach Art der Zwiebelschalen geschichteten Lamellen.

Da aber der Regenerationsprocess im Stratum corneum nicht so rasch vor sich gehen kann, um den durch die fortwährende Abstossung von Lamellen sich immer häufenden Verlust an Hornmasse in ebenso rascher Frist wieder zu decken, und da die Verhornung selbst durch die starke seröse Imbibition, welche in der Schleimschichte herrscht, wesentlich verlangsamt ist, so wird bei längerer Dauer der Affection die Hornschichte eine beträchtliche Verschmächtigung ihres Höhendurchmessers erreichen müssen.

Aus diesen Wechselbeziehungen zwischen den pathologischen Vorgängen, welche sich in der Schleimschichte und Hornschichte gleichzeitig abspielen, resultirt nun ein eigenthümliches, ganz charakteristisches histologisches Bild, welches ich insbesondere bei der diffusen Plantar- und

Palmarsyphilis der Säuglinge, nach längerem Bestande der Affection, immer angetroffen habe. Die Schleimschichte der Epidermis erscheint durch seröse Imbibition wesentlich verbreitert, die Hornschicht sehr bedeutend verdünnt.

In diesem Stadium der Erkrankung finden wir die Affection in Figur 3 abgebildet. Das Präparat entstammt der Fusssohlenhaut eines 12 Wochen alten Kindes, welches seit seiner fünften Lebenswoche an diffuser Plantarsyphilis litt. Ein Vergleich des Höhendurchmessers der Hornschichte dieses Präparates mit der Dicke der Hornschichte der Fusssohlenhaut eines normalen, neugeborenen Kindes, wie dies aus der Gegenüberstellung der Abbildungen in Fig. 2 und Fig. 3 zu erkennen ist, spricht deutlicher, als jede in Worten ausdrückbare Erklärung. Auch die starke Quellung der Schleimschichte, sowie die Blähung der Epidermiszellen in den obersten Lagen des Rete Malpighi, ist trotz der schwachen Vergrösserung, bei welcher die Abbildung, um ein Uebersichtsbild zu gewinnen, aufgenommen wurde, in Fig. 3 ganz deutlich zum Ausdruck gekommen.

Zur besseren Orientirung des Lesers und auch, um mich selbst keiner Täuschung hinzugeben, habe ich nämlich je einen Verticalschnitt durch die normale und die syphilitisch infiltrirte Fusssohlenhaut eines Säuglings bei schwacher Vergrösserung abbilden und hier neben einander stellen lassen. Aus einem Vergleich dieser beiden Bilder werden die hauptsächlichsten Differenzen, welche zwischen den histologischen Eigenthümlichkeiten der in Rede stehenden Dermatose und den normalen Verhältnissen obwalten, auf den ersten Blick ersichtlich. Die grosse Differenz zwischen dem anatomischen Bilde der Coriumschichten in beiden Präparaten, bedarf keiner weiteren Erklärung. Im normalen Hautpräparat finden sich nur spärliche Kerne in der Pars reticularis cutis und in der Papillarschicht, in der erkrankten Haut hingegen zeigt sich eine massenhafte Kernwucherung längs der Blutgefässramificationen. Betrachten wir nun die Epidermisschichten in beiden Präparaten, so finden wir an der normalen Fusssohlenhaut des Säuglings (Fig. 2) eine sehr dicke, gut färbbare Hornschichte (h), welche von den spiralig gewundenen Enden der Ausführungsgänge (g) duschsetzt erscheint. Hierauf folgt das Rete Malpighii mit succulenter Stachelzellenschicht, stark ausgeprägten Epithelleisten und schöner Papillenzeichnung. An der syphilitisch infiltrirten Fusssohlenhaut (Fig. 3) sind die Papillen wesentlich flacher, die interpapillären Epidermisleisten kürzer, das Rete Malpighii erscheint im Ganzen bedeutend verbreitert, mit einem trüben Schimmer ausgestattet, wie gequollen. Die Hornschichte ist mindestens

Fig. 2.

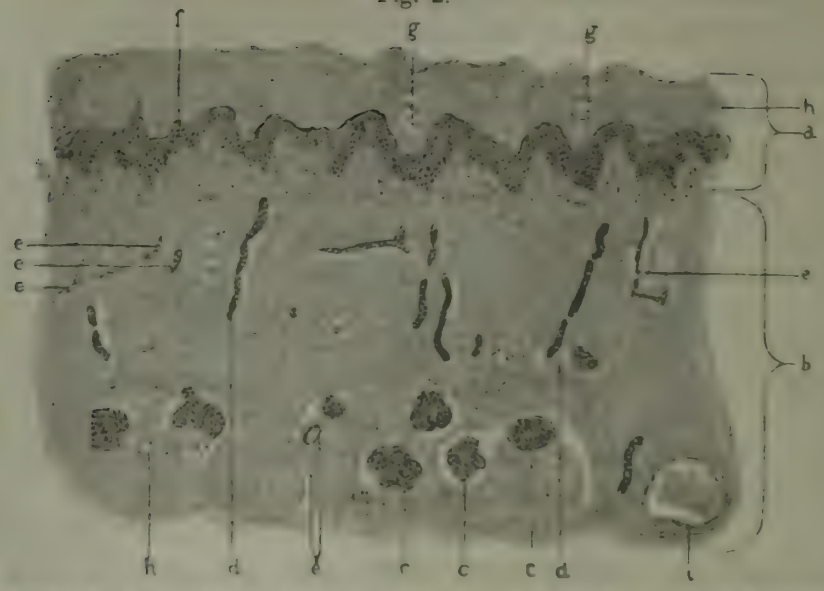

Normale Fusssohlenhaut eines drei Wochen alten Kindes.
a = Epidermis. h = Hornschicht. b = Corium. c = Schweissdrüsenknäuel. d = Ausführungsgänge der Schweissdrüsen. e = Blutgefässe. f = Papillarschlingen. g = Spiralige Endigungen der Schweissdrüsengänge in der Hornschichte. i = Vene im subcutanen Gewebe. k = oberflächliches Fettläppchen. (Schwache Vergrösserung.)

Fig. 3.

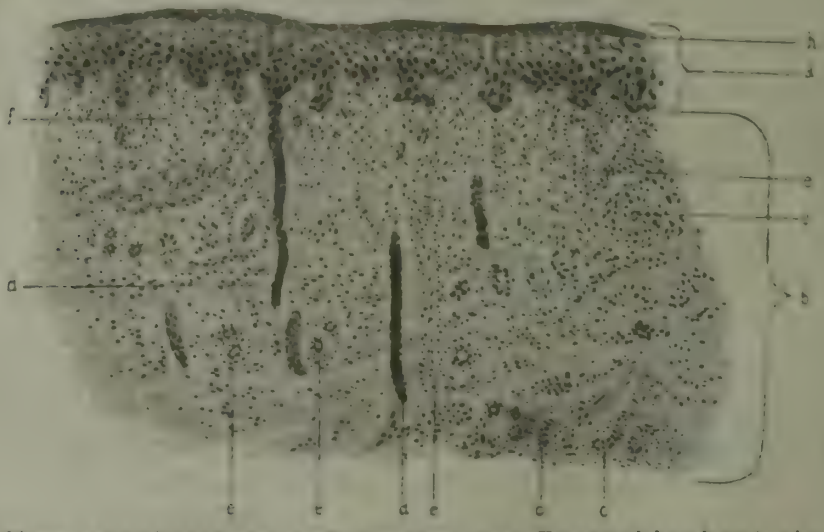

Diffuse syphilitische Infiltration der Fusssohlenhaut eines 12 Wochen alten Kindes.
a = Epidermis. h = Hornschicht. b = Corium. c = Schweissdrüsenknäuel in zellig infiltrirtem Fettgewebe. d = Schweissdrüsengänge. e = Blutgefässe mit perivasculärer Entzündung. f = Papillarschlingen von kleinzelliger Wucherung umgeben. (Schwache Vergrösserung.)

auf den dritten Theil ihrer normalen Dicke reducirt, schlecht färbbar und durch longitudinale Sprünge in Schollen abgetheilt.

* * *

Es erübrigt nun, noch darauf hinzuweisen, dass zwei besonders wichtige Momente, welche in klinischer und diagnostischer Hinsicht für die diffuse hereditär-syphilitische Hautinfiltration nicht erodirter Art charakteristisch sind, gerade auf dem Wege der histologischen Untersuchung vollkommene Erklärung finden. Diese Momente sind erstens die charakteristische Farbe und zweitens der eigenthümliche Glanz, welche an den diffus syphilitisch veränderten Hautpartien stets angetroffen werden. Beide diese Umstände sind schon im klinischen Theile dieser Abhandlung wiederholt besprochen worden.

Die eigenthümliche Glätte und der metallische, an den Glanz einer erstarrten Gummi-, Stearin- oder Wasserglaslösung erinnernde Schimmer, welcher den glatt gebliebenen, diffus infiltrirten Hautpartien zueigen ist, setzt sich aus mehreren Componenten zusammen. Die Grundbedingung für das Zustandekommen desselben ist starke Infiltration des Papillarkörpers, weil diese zu einer erhöhten Spannung des über demselben hinziehenden Oberhautgefüges führt. Weiterhin ist es ganz klar, dass, wenn ein zelliger Infiltrationsprocess im Papillarkörper über weite Hautgebiete hin ausgedehnt ist, das Resultat dieses Vorganges in Bezug auf die Spannungsverhältnisse der über dem Papillarkörper ausgestreckten Epidermis das einer viel bedeutenderen Dehnung sein wird, als wenn etwa nur eine fingernagelgrosse Partie der Haut sich in der gedachten Weise verändert findet. Daher ist der Glanz, welchen man über weithin diffus syphilitisch infiltrirten Flächen findet, ein wesentlich intensiverer als der, welcher über einer gewöhnlichen syphilitischen Einzeleffloreszenz bei einem Säuglinge vorherrscht. Nebst der starken Spannung, welche die ganze Oberhaut erleidet, kommt aber als zweite Componente noch die Schwellung der Schleimschichte der Epidermis hinzu, denn sie bedingt eine erhöhte Succulenz und Durchsichtigkeit. Die Hornschichte selbst ist aber in ausgebildeten Fällen der Affection so weit verdünnt, dass der starke Spannungs- und Infiltrationszustand, in welchem sich Papillarkörper und Schleimschichte befinden, in besonders auffallender Weise nach aussen hin zur Geltung kommen muss. In Folge aller dieser Momente wird sich der Spannungs- und Succulenzzustand, in welchem sich die gedachten Schichten des Hautgefüges befinden, durch die ad maximum gespannte und überaus verdünnte Hornschichte nach aussen hin durch besonderen Glanz und

Glätte zu erkennen geben. Daher findet man auch die feine Linienzeichnung der Epidermis an den befallenen Regionen in der Regel gänzlich verstrichen, Alles ist glatt und glänzend, wie mit Gummi oder Lack überzogen.[1])

Die pergamentartige Beschaffenheit der Haut, die eigenthümliche Felderung, welche, sowie man die infiltrirten Hautpartien in Bewegung setzt, zum Vorschein kommt (Tafel I, Fig. 2), sind auf den Verlust der normalen Elasticität zurückzuführen, welchen das ganze Hautgefüge in Folge der starken Zellwucherung in der Papillarschichte und der Schwellung und Verdickung der Schleimschichte zu erleiden hat.

Was die Farbe anbelangt, welche über syphilitisch infiltrirten Flächen der Säuglingshaut vorfindlich ist, so weicht die Erklärung, welche hier anwendbar ist, nicht von jenen Normen ab, welche auch sonst für die Erklärung des eigenthümlichen Farbentones syphilitischer Hautaffectionen massgebend sind. Dass an der eigenthümlichen Kupfer- oder Schinkenfarbe, welche auf der Höhe des Processes auch bei der in Rede stehenden hereditär-luetischen Dermatose bemerkbar ist, nicht eine besonders mächtige Anhäufung von Pigment führenden Zellen im Papillarkörper und in der Schleimschichte betheiligt ist, geht schon daraus hervor, dass es mir niemals gelungen ist, in den histologisch untersuchten Fällen von frischer diffuser hereditär-syphilitischer Hautinfiltration eine Vermehrung des Pigmentes in den erwähnten Regionen der erkrankten Hautpartien ausfindig zu machen. Vielmehr schliesse ich mich bezüglich der Erklärung des eigenartigen Farbentones, welcher hier obwaltet, ganz der Anschauung Unna's an, welcher den charakteristischen Farbenton der syphilitischen Efflorescenzen aus dem Coëffecte ableitet, welcher aus der Mischung der Blutfarbe und der Farbe des in die Haut infiltrirten zelligen Entzündungsproductes hervorgeht.

Der eigenthümlich blaue bis violette Farbenton, welchen man nebst dem kupferfarbenen Colorit, namentlich an der syphilitisch infiltrirten Fusssohlen- und Unterschenkelhaut der Kinder so häufig findet, ist die Folge des grossen Blutreichthums, welcher in den erwähnten Hautregionen der Säuglinge vorherrscht. In besonders intensiver Weise kommt dieser Stich ins Blauviolette dann zur Anschauung, wenn die

---

[1]) Es sei hier in parenthesi angemerkt, dass an Hautpartien mit zartem Integument das Infiltrat mitunter für den tastenden Finger gar nicht zu ermitteln ist. Dann erscheint die Glätte, der Glanz und die Verfärbung förmlich nur hingehaucht und nur ein erfahrener Kenner der Säuglingssyphilis wird im Stande sein, aus solchen klinischen Symptomen das zellige, diffuse syphilitische Infiltrat im Papillarkörper herauszulesen. An den Beugeflächen der Extremitäten und im Gesichte zeigen sich solche Infiltrationsformen am ehesten.

Kinder, während sie untersucht werden, die Beine herabhängen lassen, weil hiebei eine Stauungshyperämie der betreffenden Hautpartien künstlich in Scene gesetzt wird.

Auch der allmählig zustandekommende Uebergang aus der Kupfer-Lachs- oder Schinkenfarbe, welche auf dem Höhestadium des diffusen hereditär-syphilitischen Hautinfiltrationsprocesses vorherrschen, in ein eigenthümlich gelbbraunes oder strohgelbes Colorit, lässt sich ganz leicht aus den erwähnten Prämissen ableiten.

Wenn im späteren Verlaufe der Erkrankung die congestive Hyperämie abnimmt, dann schwindet vor Allem das gesättigte Roth, welches von der Blutfarbe ausgeht, und es beginnt der gelbe Teint zu überwiegen, welcher aus der Zellinfiltration der Cutis resultirt. In dem Masse, als auch die Infiltration zur Aufsaugung gelangt, wird der Teint stets ein lichterer. Alle diese Aenderungen vollziehen sich an der Säuglingshaut viel rascher und unvermittelter, als an der des Erwachsenen. Dass dies mit dem besonderen Blutreichthum, der hohen Turgescenz und der grösseren Transparenz der kindlichen Haut zusammen hängt, liegt klar zu Tage.

Dass bei der Rückbildung der diffusen syphilitischen Hautinfiltration zweifellos auch Pigment, welches im späteren Verlaufe der Affection hervortritt, mitwirkt, ist selbstverständlich nicht in Abrede zu stellen. Besonders ausgedehnte Pigmentirungen bleiben nach diffusen Infiltrationsprocessen zurück, welche lange Zeit bestanden und grosse Gebiete der Hautoberfläche occupirt hatten. Es wäre nur noch zu bemerken, dass ich in keinem einzigen Falle solch' eine diffuse Pigmentirung an Fusssohlen und Handtellern gesehen habe, hingegen ad nates, den Beugeflächen der Ober- und Unterschenkel und an der Kinn- und Wangenhaut dieselbe nicht selten beobachten konnte. Auch diese Verhältnisse lassen sich, wie ich glaube, in ungezwungener Weise aus den verschiedenen Dickenverhältnissen der Hornschichte in den einzelnen Hautregionen erklären. Dort, wo das Stratum corneum besonders mächtig entwickelt ist, wie an den Fusssohlen, kann das Pigment nicht so leicht nach aussen hin durchscheinen, wie an Hautpartien mit zarter Hornlamelle.

Ein besonders interessanter Fall von diffuser Pigmentirung der ganzen unteren Körperhälfte nach abgelaufenem hereditär-syphilitischem Infiltrationsprocess der Haut steht noch zur Zeit der Drucklegung dieses Buches in meiner Beobachtung. Ich habe selbst keinen zweiten Fall dieser Art gesehen und halte ihn daher für sehr mittheilenswerth.

Im Monate Mai 1897 wurde das Kind Eduard K., fünf Wochen alt, mit hereditärer, mütterlicherseits vererbter Syphilis in meine Abtheilung gebracht. Es zeigte den charakteristischen Schnupfen und diffus-infiltrirte Lippensäume, Fusssohlen und Handteller. Die gewohnte Therapie wurde ungesäumt verordnet. Nun sahen wir das Kind zwei Monate lang nicht wieder. Erst

anfangs Juli desselben Jahres wurde es wieder vorgestellt. Nun stand das Kind im vierten Lebensmonate, es war sehr abgemagert, von fahlgelber Gesichtsfarbe, dabei zeigte sich die Hautdecke der unteren Körperhälfte vom Kreuzbein bis zu den Fusssohlen hinab gleichmässig infiltrirt, braunroth verfärbt, stellenweise atlasartig glänzend, stellenweise abschuppend.

Der diffuse Infiltrationsprocess hatte offenbar aus dem Grunde die hier geschilderten Dimensionen angenommen, weil die von uns verordnete Therapie in ganz unvollkommener Weise, nämlich nur eine Woche lang, angewendet worden war. Dann wurde die Syphilis des Kindes sich selbst überlassen. Auch die neuerdings an die Mutter ergangene Mahnung, dem Kinde wenigstens jetzt die entsprechende Behandlung zu Theil werden zu lassen, blieb fruchtlos, denn Kind und Mutter blieben wieder aus und wir sahen sie erst am 20. October 1897 wieder.

Was fanden wir da?

Wir fanden ein sieben Monate altes, künstlich ernährtes, zahnloses, mageres Kind von 6000 *g* Gewicht, mit ausgesprochenem Caput quadratum und schwerer Schädel- und Thoraxrachitis. Es bestand completer Defect der Cilien und Supercilien, ferner hochgradige Alopecie der Kopfhaut, die Nase war sattelförmig eingesunken, die Milz enorm gross und von Knorpelhärte. An der unteren Körperhälfte, vom Kreuzbein angefangen, fanden sich zum Theile thalergrosse, zum Theile viel grössere, sepiabraune oder graulich verfärbte, ineinander übergehende, über das Hautniveau nicht erhabene Flachen, welche sowohl die Natesregion vollkommen occupirten, als auch die ganzen unteren Extremitäten umgurteten. Wenn auch die Haut der unteren Körperhälfte nirgends von normaler Farbe war, so konnten doch aus mannigfachen Unterschieden in der Farbennuance Grenzen zwischen einzelnen Abschnitten der pigmentirten Hautflächen construirt werden, welche auf die Confluenz ehemaliger scheibenförmiger Infiltrationen deutlich hinwiesen. Nur die Fusssohlenhaut war frei von Pigmentirung. Sowie das Kind schrie, trat in den pigmentirten Regionen ein eigenthümlich blaurother Farbenton hinzu; verhielt sich das Kind ruhig, so kehrte sofort der graubraune Farbenteint zurück. Nun ereignete sich der merkwürdige Zufall, dass das Kind bald nach seiner zweiten Wiedervorstellung an Masern erkrankte und uns dann mit einem höchst interessanten Doppelexanthem von Masern und Pigmentsyphilis zur Ansicht kam. Da zeigte sich nun die graubraune Pigmentirung plötzlich vollständig verschwunden. Die ehemals pigmentirten Flächen erschienen turgescent, deutlich von einander abgegrenzt und blauroth verfärbt, wobei man noch viel deutlicher als vorher erkennen konnte, dass die cyanotische Röthe aus ineinander geflossenen grossen Scheiben zusammengesetzt war. Auf diesen blauroth verfärbten Flächen waren nun gleichfalls Masereffloreszenzen aufgeschossen, welche sich durch das helle Roth ihres Farbenteints von dem blaurothen Colorit der ehemals pigmentirten Flächen sehr deutlich abhoben. Es war nun sehr merkwürdig festzustellen, dass die von der Syphilis herstammende Pigmentirung nach Verschwinden des Masernausschlages und Abblassen der durch denselben verursachten Röthung fast vollständig vergangen war. Das Kind steht noch immer in unserer Beobachtung. Es wurde nach Ablauf des Masernkatarrhs einer regulären Quecksilbercur unterworfen, während welcher die letzten Reste der Pigmentirung gänzlich verschwanden. Leukoderma blieb nicht zurück, wie ich denn überhaupt niemals in der Lage war, Leukoderma bei hereditärer Syphilis zu beobachten.

Elftes Capitel.

Histologie einzelner Varietäten des diffusen flächenhaften Syphilides der Säuglinge.

Veränderungen an Hautpartien, welche mit Talgdrüsen versehen sind. — Histologie der diffusen Lippenerkrankung hereditär-syphilitischer Säuglinge. — Anatomische Ursachen der Lippenrhagaden. — Histologie der erosiven und ulcerösen Formen des diffusen Syphilides der Säuglinge. — Ursachen derselben. — Gegensatz zwischen Blasen- und Geschwürsbildung bei der hereditären Säuglingslues. — Demonstration eines mikroskopischen Schnittes. — Der Pemphigus auf diffus syphilitisch infiltrirter Basis. — Vollkommene Denudation der Papillarschichte vom Rete Malpighii. — Analogie mit einem neuen Befunde Luithlen's beim Pemphigus vulgaris. — Demonstration eines histologischen Präparates. — Schwund der elastischen Fasern in dem demonstrirten Falle.

Wir haben bei unseren histologischen Beobachtungen bisher ausschliesslich nur jene flächenhaft ausgebreiteten Veränderungen der allgemeinen Decke im Auge gehabt, welche sich an der Haut der Fusssohlen und Handflächen der Säuglinge bei der diffusen hereditär-syphilitischen Hautinfiltration abspielen. Wir haben auch sonst bisher ausschliesslich nur jener Formen dieser Dermatose gedacht, welche ohne tiefergreifende Mitaffection der Oberhaut einhergehen. Es ist nun zweifellos richtig, dass die Verhältnisse, welche bei der diffusen Plantar- und Palmarsyphilis vorliegen, als Paradigma für alle durch diesen eigenthümlich diffusen Krankheitsprocess hervorgerufenen Erscheinungsformen dienen können, welche bei der diffusen cutanen Syphilis der Säuglinge vorkommen. Nur der ungleiche anatomische Bau der verschiedenen Hautregionen bringt es mit sich, dass, je nach der Oertlichkeit, an welcher die Erkrankung ihren Sitz aufgeschlagen hat, Modificationen des hier entworfenen Schemas platzgreifen können und müssen.

Vor Allem haben wir bisher noch mit keinem Worte jener Oertlichkeiten gedacht, an welchen nebst dem Schweissdrüsenlager auch noch ein Lager von Talgdrüsen normalerweise besteht. Diese Oertlichkeiten sind aber durch die ganze Hautdecke, ausgenommen die Plantar- und Palmarregionen, repräsentirt. Im histologischen Bilde ändert dies allerdings nicht viel.

An Oertlichkeiten, welche mit Talgdrüsen ausgestattet sind, findet man eben ganz analog den Veränderungen, welche sich in der Schweissdrüsenschichte der Haut abspielen, auch eine intensive Zellwucherung um die Talgdrüsen und Haarbälge herum, welche den kleinen Gefässen und Capillaren dieser Gebilde entspricht. Hierüber ist kein Wort weiter zu verlieren.

Nun dürfen wir aber nicht vergessen, dass wir noch eine andere Localisation der diffusen syphilitischen Hautinfiltration kennen gelernt haben, welche ein Grenzgebiet zwischen Cutis und Schleimhaut betrifft. Wir haben hier die diffuse Erkrankung im Auge, welche sich an den Lippensäumen und am Lippenroth hereditär-syphilitischer Säuglinge so häufig abspielt (Tafel III, Fig. 1). Bekanntlich fehlen an den Lippensäumen, als an dem rein häutigen Theile der Lippen, sowohl Talg- als Schweissdrüsen vollständig. Daher könnte es Befremden erregen und als ein Widerspruch zu unseren sonstigen Theorien aufgefasst werden, dass dennoch so häufig an den drüsenlosen Lippensäumen ein diffuser syphilitischer Infiltrationsprocess vor sich geht. Der Widerspruch klärt sich aber sofort auf, wenn man der Sache histologisch auf den Grund geht. An den häutigen Lippenrändern findet man nämlich gar nicht den primären Sitz der Erkrankung, vielmehr gelangt die diffuse hereditär-syphilitische Lippenerkrankung stets am eigentlichen Lippenroth von Haus aus zur Entwicklung, welches mit reichlichen Schleimdrüsen ausgestattet ist. Und hier am Lippenroth der hereditär-syphilitischen Säuglinge findet man die Erkrankung in ganz analoger Weise ausgebildet, wie im echten Hautgewebe. Ein Blick auf die diesbezügliche Abbildung (Tafel III, Fig. 2) zeigt dies in deutlicher Weise. Die zellige Wucherung ist in den Schleimhautpapillen in hochgradiger Weise entwickelt; des Ferneren findet man die Blutgefässe, welche von den Schleimdrüsen durch die netzförmige Schleimhautstructur gegen die Papillen hin aufsteigen (f und f'), in allen ihren Schichten hochgradig zellig infiltrirt, die grösseren venösen Gefässe im Zustande hochgradiger Stase (bei d und d'), und schliesslich erscheinen die Schleimdrüsen (e und e') selbst, genau so, wie die Hautdrüsen, in ganz charakteristischer Weise erkrankt, indem nämlich die einzelnen Acini und Ausführungsgänge von einer kleinzelligen Wucherung allenthalben umsponnen erscheinen, welche vom Blutgefässnetze des Drüsenapparates ihren Ausgang genommen hat. Durch die mächtige Einlagerung von wuchernden Zellen in die Schleimhautpapillen erscheint die Epithelschichte derselben stark gespannt; gleichzeitig setzt sich die im Papillarkörper herrschende seröse Imbibition in die Epithelschichte fort, auch reichliche Rundzellen dringen zwischen das Pflasterepithel

hinein. Es verhält sich also mutatis mutandis auch am Lippenroth Alles so, wie bei der diffusen Plantarsyphilis der Säuglinge. In den obersten Epithellagen findet ein Aufblätterungs- und späterhin ein continuirlicher Abstossungsprocess der Epithelplatten statt.

Unter diesen Verhältnissen ist es nun ganz klar, warum an den Lippensäumen hereditär-syphilitischer Säuglinge viel leichter und viel häufiger als an allen anderen Oertlichkeiten, welche von der diffusen hereditär-syphilitischen Hautinfiltration heimgesucht werden, Sprünge und Einrisse zu Stande kommen, welche weiterhin zu rhagadiformen Geschwüren Veranlassung geben können.

Gegenüber der mächtigen Infiltration des Papillarkörpers bietet die im Vergleiche zum Stratum corneum des echten Cutisgefüges nur zarte Hornschichte der Lippensäume eine sehr ungenügende Resistenz. Des Weiteren sind die obersten Epithellagen durch seröse Imbibition, durch Erweiterung der interepithelialen Spalten und durch Rundzellenzwischenlagerung, welche in den interpapillären Leisten und den tieferen Epithelschichten stattfinden, in ihrem Zusammenhalte wesentlich gelockert. Nichts ist daher leichter begreiflich, als dass die unter dem Einflusse der mimischen Bewegungen und der fortwährend sich wiederholenden Saugacte stehende, ungemein zarte Hornschichte, welche über der stark gespannten Epithelschichte hingestreckt ist, an vielen Stellen zum Bersten gelangt. Auf diese Weise ist die fast niemals ausbleibende Rhagadenbildung an den erkrankten Lippensäumen der hereditär-syphilitischen Kinder vollkommen erklärt. Nähere Angaben über die hier vorliegenden Verhältnisse sind übrigens bereits im klinischen Theile dieses Abschnittes (S. 179 u. ff.) gemacht worden.

* * *

Während an den Fusssohlen und Handtellern das Auftreten von Erosion und Geschwürsbildung auf dem Boden der diffusen hereditär-syphilitischen Hautinfiltration so gut wie vollkommen vermisst wird, finden wir ganz im Gegentheile andere Oertlichkeiten der Säuglingshaut sehr häufig unter dem eben angegebenen Modus afficirt. Diese Ausnahmsstellung, welche die Plantar- und Palmarregionen einnehmen, ist klinisch und histologisch wohl begründet. Ueber den klinischen Theil dieser Gründe haben wir uns schon auf S. 155 ausgesprochen. Es fehlen nämlich an den bezeichneten Oertlichkeiten der Säuglingshaut alle jene irritirenden Momente, welche zur Maceration der Epidermis Anlass geben, deren es an anderen Regionen der Körperoberfläche des Säuglings so viele gibt. Aber auch anatomischerseits ist der Grund

für dieses isolirte Verhalten der Fusssohlen und Handteller ein sehr klarer. Er ist vor Allem in der besonderen Dicke der Oberhaut, insbesondere aber des Stratum corneum derselben, zu suchen, deren sich die namhaft gemachten Hautpartien des Säuglings erfreuen. (s. Fig. 2 bei h.) Denn die dicke Hornmasse, welche das Retegefüge der Plantar- und Palmarhaut deckt, verhält sich auf der einen Seite den von aussen wirkenden mechanischen und chemischen Insulten gegenüber viel resistenter, als die wesentlich dünnere Hornlage aller anderen Hautregionen, anderseits aber ist sie auch kraft ihrer besonderen Derbheit und Mächtigkeit durch jedweden, von den Papillen aus der Schleimschichte entlang vordringenden Exsudationsprocess viel schwerer zu zerstören, als jede anderswo localisirte Hornlage der Epidermis. Auf diese Weise hat man sich auch den auffallenden Umstand zu erklären, dass selbst unter dem Banne der höchsten Gradationen diffuser hereditär-syphilitischer Entzündung des Hautgefüges, bei welchen ein reichlich seröses Exsudat in Verbindung mit zelligem Infiltrat die Schleimschichte durchsetzt, eher eine blasenförmige Abhebung der Epidermisdecke in toto an den Plantar-Palmarregionen zu Stande kommt, als eine Ulceration oder Erosion. Nur so kann man die Entstehung des Pemphigus plantaris et palmaris auf dem Boden der diffusen hereditär-syphilitischen Hautaffection und das nahezu constante Fehlen erodirter oder ulcerirter Erkrankungsformen an der Haut der Fusssohlen und Handteller hereditär-luëtischer Säuglinge verstehen. Selbstverständlich ist hier von jenen Geschwürsformen abzusehen, welche sich etwa secundär auf dem Boden geplatzter Pemphigusblasen entwickeln können.

An allen anderen Hautpartien des Säuglings wird, wenn eine intensive Mitbetheiligung der Oberhaut an der diffusen hereditär-syphilitischen Erkrankung eintritt, das zellig-seröse Exsudat in der dünnen Epidermisschichte und der zarten Horndecke der Säuglingshaut kein Hindernis für ein weiteres Vordringen nach der Oberfläche zu finden. Die Hornschicht selbst wird daher rasch einreissen, zerfallen u. dgl. m. Das Exsudat wird dann an die Oberfläche gelangen und ein diffuses nässendes oder crustöses Syphilid darstellen; keineswegs wird es aber an Stellen der Säuglingshaut mit dünner Rete- und Hornschicht leicht zu Blasenbildung über einem diffus-syphilitisch infiltrirten Papillarkörper kommen können. Die Epidermis zerfällt eben in der Regel früher, bevor es zur Abhebung in Blasenform kommen könnte. An Stellen mit dünner Rete- und Hornschicht, will sagen mit zarter Epidermisbekleidung, ist daher der Pemphigus syphiliticus der Säuglinge, wie allgemein bekannt, eine Rarität im Vergleiche zu der

Häufigkeit seines Auftretens an den Plantar-Palmarregionen, welche durch dickere Oberhautschichten ausgezeichnet sind. Dafür findet man wieder umgekehrt, aus leicht begreiflichen Gründen, an den eben genannten Hautpartien des Säuglings so gut wie niemals ein crustöses, erodirtes oder ulceröses diffuses Syphilid.

All' dies vorausgeschickt, schreiten wir in unseren histologischen Betrachtungen über die einzelnen Typen des diffusen Syphilides der Säuglinge weiter.

Die histologischen Vorgänge, welche bei erodirten diffusen Syphiliden stattfinden, dürften besser als durch jede Schilderung verständlich werden, wenn man nach dem eben Gesagten eine von diesem Process gewonnene histologische Abbildung näher betrachtet. Eine solche

Fig. 4.

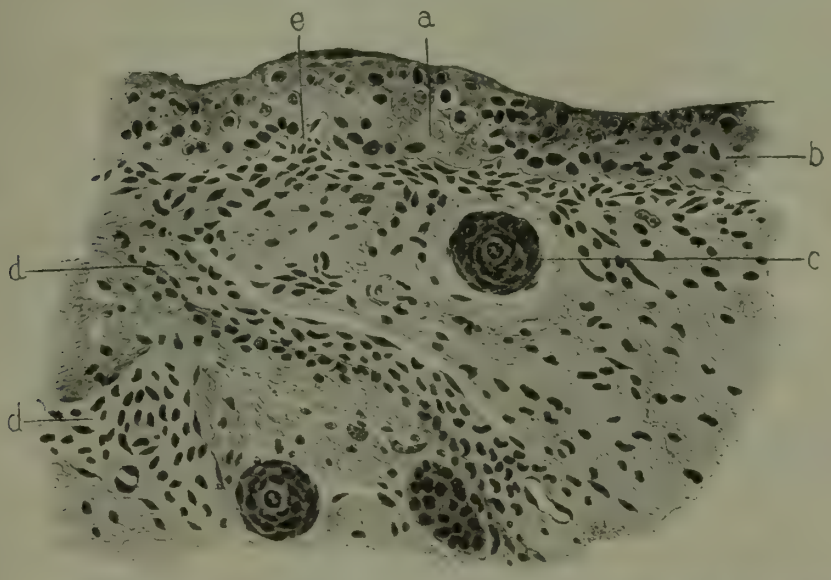

Erodirtes diffuses Syphilid der Natesregion eines vier Wochen alten, an hereditärer Syphilis verstorbenen Säuglings.

a = Epidermis. b = Rundzelleninfiltration der Epidermis. c = Drüsengang. d = Streifenförmige Zellwucherung längs der Blutgefässe. e = Rundzellennester aus der Papillarschichte, welche nahezu vollkommen verstrichen erscheint, in die Schleimschicht der Epidermis eindringend. Hornschichte gänzlich fehlend. Das Rete Malpighii liegt frei zu Tage und erscheint namentlich im linksseitigen Antheil der Abbildung zackig ausgebuchtet.

habe ich hier eingefügt. (Fig. 4.) Sie entstammt dem Präparate eines erodirten Syphilides aus der Natesregion eines vier Wochen alten, an Syphilis hereditaria verstorbenen Säuglings.

Vor Allem ist an diesem Bilde unschwer zu erkennen, dass die Blutgefässzüge des Corium (d) von einer streifenförmigen Zellwucherung

begleitet sind, und dass von dieser aus eine intensive Zellinfiltration in die Papillarschichte vordringt. Die Papillarschichte selbst und die oberen Coriumfibrillen erscheinen trübe, wie gequollen, die Papillen selbst sind durch völliges Verstrichensein der interpapillären Epidermisleisten vollkommen aufgehoben. Es ist ein Zustand eingetreten, welcher schon stark an beginnende Coagulationsnekrose gemahnt. Man sieht des Ferneren, wie die rundlichen Granulationszellen in die Oberhaut selbst hineindringen (bei e) und wie sie daselbst zu grösseren Herden zusammengeflossen sind (bei b). Die wenigen überhaupt noch als solche kenntlichen Epithelzellen des Rete Malpighii finden sich im Zustande der Vacuolisirung, das ganze Rete aber erscheint serös imbibirt, stellenweise in Coagulationsnekrose begriffen, die Hornschichte aber fehlt vollkommen. Das entzündete Rete Malpighii liegt vollständig entblösst und mit eigenthümlich angenagter Oberfläche frei zu Tage.

Aus diesem histologischen Befunde geht also hervor, dass der diffuse hereditär-syphilitische Entzündungsprocess an jenen Oertlichkeiten der Hautoberfläche des Säuglings, bei welchen die Hornschichte nur dünn und wenig resistent ist, wenn noch dazu, wie in der Natesregion, die Wirkung des syphilitischen Agens mit einer von aussen her thätigen Irritation sich verbindet, das Rete Malpighii in schwerer Weise zu verändern und die Hornschichte vollkommen zu zerstören im Stande ist.

Aus der blossen Betrachtung der hier beigesetzten Abbildung dürfte also schon die Richtigkeit des früher von uns aufgestellten Satzes klar geworden sein, dass die Art und Weise der Mitbetheiligung des Epidermisgefüges für die äussere Erscheinungsform des diffusen flächenhaften Syphilides der Säuglinge in erster Linie massgebend ist.

* * *

Der Vollständigkeit halber soll nunmehr jene eigenthümliche Form der diffusen syphilitischen Hautinfiltration besprochen werden, welche sich dadurch kennzeichnet, dass auf dem Boden einer gleichmässig flächenhaften Erkrankung der Säuglingshaut Blasen oder grössere Pusteln zur Entwicklung gelangen. Man bekommt es dann mit einer besonderen Unterart des sog. Pemphigus syphiliticus zu thun, welche schon im klinischen Theile dieser Arbeit Erwähnung gefunden hat und die ich „syphilitischer Säuglings-Pemphigus auf diffus infiltrirtem Boden" nennen möchte (s. S. 159—161).

Ohne mich hier in eine ausführliche Discussion der Frage des syphilitischen Pemphigus der Neugeborenen und Säuglinge einzulassen, sei an dieser Stelle nur darauf hingewiesen, dass wir uns hier nur mit

der Histologie jener bullösen und grosspustulösen Syphilide zu beschäftigen haben, welche nicht mit auf die Welt gebracht werden (zum Unterschiede vom Pemphigus syphiliticus congenitus sive neonatorum), sondern erst in den ersten Lebenstagen und -Wochen auf dem Boden einer flächenhaften diffusen Hauterkrankung zur Entwicklung gelangen. Diese Formen finden sich, wie schon begründet wurde, ebenso wie der congenitale Pemphigus, mit besonderer Vorliebe an den Fusssohlen und Handtellern der Säuglinge. Nur in sehr seltenen Fällen haben wir auch Unterschenkel, Oberschenkel, Natesregion und Vorderarme als Sitz dieser eigenartigen syphilitischen Dermatose kennen gelernt. Sie unterscheidet sich in ihrem Wesen von dem Pemphigus syphiliticus congenitus also nur dadurch, dass der letztere auf dem Boden eines scharf abgegrenzten, bereits intrauterin herausgebildeten, papulösen Hautinfiltrates entsteht, während die hier vorliegende Form syphilitischer Blasenbildung nichts anderes darstellt, als das Resultat einer stellenweise höher entwickelten entzündlichen Alteration in der Papillar- und Oberhautschichte über dem diffus infiltrirten Corium, dessen Infiltration aber erst im postfötalen Leben zur Entwicklung gelangt ist.

Die Veränderungen, welche wir an einer ausgebildeten solchen Pemphigusblase finden können, lassen sich aus der beigesetzten Figur 5 ohneweiters erkennen:

Das Corium bietet zunächst alle jene Veränderungen dar, welche wir auch sonst bei der diffusen hereditär-syphilitischen Hautinfiltration der Plantarflächen zu sehen gewohnt sind. In dieser Hinsicht möge ein Rückverweis auf die S. 221 u. ff. gegebene Schilderung genügen. Auffallend erscheint nur die übermässig starke Anfüllung der Hautpapillen mit Rundzellen, ferner auch die starke Verbreiterung und seröse Imbibition des Papillarkörpers. Besonders bemerkenswerth ist in dem hier abgebildeten Präparate vor Allem aber der Umstand, dass die Schleimschichte der Oberhaut vom Papillarkörper vollständig abgehoben erscheint. (Fig. 5 bei f.) Im Bereiche der Pemphigusblase ist eine vollkommene Denudation der Papillen von der Epidermisbekleidung eingetreten.

Das in diesem Falle vorliegende Verhältnis ist meines Wissens bislang für den Pemphigus syphiliticus der Neugeborenen und Säuglinge noch nicht beschrieben und auch beim Pemphigus vulgaris (non syphiliticus) der Erwachsenen erst in diesem Jahre zum ersten Male durch Luithlen [1]) festgestellt worden. Bisher wurde bezüglich des Pemphi-

[1]) Luithlen F. Pemphigus vulgaris und vegetans, mit besonderer Berücksichtigung der Blasenbildung und der elastischen Fasern. Arch. f. d. Dermatol. und Syph. XL. 1897 pag. 37.

gus syphiliticus der Neugeborenen und Säuglinge immer gelehrt, das Wesen der Pemphigusblasen bestehe bei diesem Leiden darin, dass die Hornschichte der Epidermis stellenweise über der Schleimschichte zur Blase emporgehoben werde, keineswegs aber, dass eine Continuitätstrennung zwischen Papillarkörper und Rete stattfinde. Nach der übereinstimmenden Aussage der Autoren liegt auch gerade in der Loslösung des Stratum corneum von Rete Malpighii durch serös-eitriges Exsudat die anatomische Wesenheit des bullösen Syphilides der Neugeborenen und Säuglinge begründet. (Vgl. auch Unna's Histopathologie der Hautkrankheiten S. 539.) Der hier zur Untersuchung vorgelegene Fall nimmt daher entweder eine Ausnahmsstellung in dieser Hinsicht ein oder die bisher vorgetragenen diesbezüglichen Lehren entbehren der Richtigkeit.

Fig. 5.

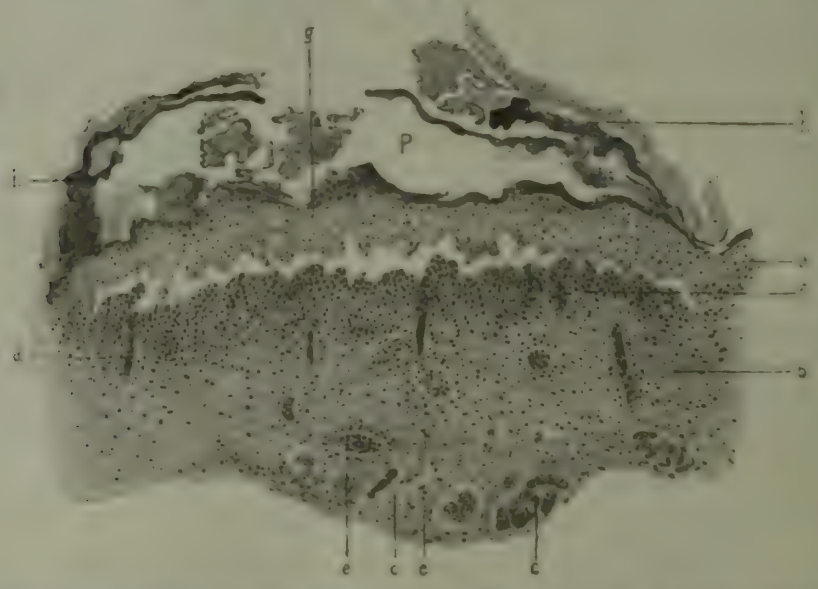

Pemphigus syphiliticus auf diffus infiltrirter Fusssohlenhaut.
Der Fall wurde von Prof. Kassowitz obducirt.

a = Rete Malpighii, von Rundzellen durchsetzt, bei g Rundzellen und Hohlräume in demselben. h = Abgehobene und eingerissene Hornschicht in mehreren Schichten aufgeblättert. b = Corium mit gewucherten Bindegewebszellen. c = Schweissdrüsen. d = Drüsengänge, in der Papillarschicht endend, ohne Verbindung mit der Epidermis. e = Blutgefässquerschnitte mit perivasculitischer Granulation. f = Mächtig infiltrirter und gequollener Papillarkörper — Zwischen a und f erscheint die Schleimschichte der Oberhaut vom Papillarkörper abgehoben. (Schwache Vergrösserung.)

Ich muss nun vorausschicken, dass der Säugling, dessen pemphiguskranke Fusssohlenhaut diesen meinen histologischen Untersuchungen zu Grunde liegt, bereits im Jahre 1885 von Kassowitz obducirt wurde

und dass die histologischen Präparate von mir im Jahre 1888 untersucht und 1894 manuscriptlich beschrieben worden waren, da ich einen diesbezüglichen Vortrag für die Naturforscherversammlung in Frankfurt a. M. 1895 angekündigt hatte, an deren Besuch ich jedoch verhindert war. Weiterhin verzögerte sich die Herausgabe dieses Werkes immer mehr, so dass ich erst jetzt in der Lage bin, diesen damals, wie ich glaube, noch gänzlich unbekannt gewesenen Befund einer Denudation des Papillarkörpers bei einer Pemphigusform zu publiciren. In der Zwischenzeit hat sich aber die Sachlage, wie ich mit grosser Genugthuung ersehen haben, wesentlich geändert. Im 40. Bande des Archivs für Dermatologie und Syphilis aus dem Jahre 1897 hat, wie schon gemeldet, Luithlen über mehrere Fälle von Pemphigus vulgaris und vegetans, welche an der Klinik Kaposi's in Behandlung standen, berichtet, denen Hautstücke behufs histologischer Untersuchung excidirt worden waren. Die histologischen Untersuchungen, welche in Paltauf's Institut für pathologische Histologie in Wien ausgeführt wurden, haben nun genau dasselbe ergeben, was auch die Untersuchung meines syphilitischen Säuglingspemphigus schon gelehrt hatte, dass nämlich, wie sich Luithlen ausdrückt, die Pemphigusblase durch totale Abhebung des Rete sammt basaler Schichte von den Papillen mit Zurücklassung einzelner interpapillärer Zapfen entsteht.

Der histologische Befund, welchen ich bei dem abgebildeten Falle von hereditär-syphilitischem Säuglingspemphigus zu erheben in der Lage war, stimmt, was die Beschaffenheit der Blaseneruption anbetrifft, geradezu bis auf's Haar mit den Angaben Luithlen's überein.

Ein Unterschied ergibt sich nur bezüglich des Verhaltens der Hornschichte, welche in unserem Falle über der abgehobenen Schleimschichte vielfach eingerissen, zwiebelschalenartig lamellirt ist und stellenweise eine zweite Blase (P) über der emporgehobenen Reteschicht zu bilden scheint (bei h).

Das Rete (a) erscheint im Bereiche der vollentwickelten Blasen vollständig vom Papillarkörper abgehoben, ist dabei von normaler Breite und zeigt gegen den Papillarkörper zu eine wellige Begrenzungslinie, entsprechend den ehemaligen Papilleneinlagerungen. Bei Hämatoxylin-Eosinfärbung erscheint es heller tingirt als unter normalen Verhältnissen. Im Inneren der abgehobenen Reteschichte finden sich zahlreiche blasige Hohlräume mit und ohne zelligen Inhalt (z. B. bei g). Einzelne dieser Hohlräume hängen jedoch direct mit der primären Blase zusammen, welche durch die Abhebung des Rete vom Papillarkörper (zwischen a und f) entstanden ist. Andere aber mussten sich auch nach oben zu eröffnet haben, sonst könnte die Hornschichte nicht vielfach

von der Reteschicht abgehoben erscheinen. Dies konnte nur durch Serienschnitte nachgewiesen werden. Zwischen einzelnen Papillen stecken noch Stücke der interpapillären Retezapfen fest, so bei f.

Die Papillen selbst erscheinen gequollen, ihre Fibrillen sind undeutlich und heller gefärbt, auseinandergedrängt. In den interfibrillären Spalträumen ist eine körnige Masse zu erkennen. Dabei sind die Papillen mit grossen einkernigen Zellen dicht angefüllt. Die elastischen Fasern scheinen im Papillarkörper nahezu vollkommen geschwunden. Vielfach erkennt man noch die Schweissdrüsenausführungsgänge zwischen den Papillen wie abgerissen endigen (bei d.)

An dem hier demonstrirten Schnitte findet sich zwischen dem blossliegenden Papillarkörper und der unteren Begrenzung der emporgehobenen Reteschicht ein leerer Raum, welcher in vivo durch flüssiges Exsudat erfüllt war. Dieses Verhältnis kommt nur im Höhestadium der vollen Blasenentwicklung zum Ausdruck. An vielen Stellen der Plantar-, Palmar- und Unterschenkelhaut, welche ich untersucht habe, lässt sich der Werdeprocess dieser Blaseneruptionen sehr deutlich verfolgen. Man kann unentwickelte Blasen sehen, welche im mikroskopischen Bilde dadurch charakterisirt sind, dass man über vier oder fünf in einer Schnittebene neben einander gelagerten Papillen ein fädiges Netzwerk von geringer Dimension ausgespannt sieht, welches nach oben hin mit der gequollenen Basalzellenschicht der Epidermis noch in Zusammenhang steht. In diesem Netzwerk erkennt man eine hyaline Masse, welche von feinen Granulis und zahlreichen Leukocyten durchsetzt erscheint. Die Reteschicht selbst zeigt stellenweise blasige Hohlräume und kleinere Rundzellenansammlungen in ihrem Inneren. Die Papillen, über welchen diese Ansätze von Blasenbildung wahrgenommen werden, sind durch eine mangelhafte Tinction, durch verwaschene Zeichnung und ein gequollenes Aussehen leicht von normalen zu differenziren. Zwischen diesen Initialstadien der Pemphigusbildung und den hochentwickelten Blaseneruptionen mit vollkommen aufgehobener Continuität zwischen Rete und Papillarkörper lassen sich alle möglichen Uebergangsbilder in unseren Präparaten nachweisen.

Wenn ich daher auch nicht in der Lage war, an dem mit Pemphigus syphiliticus behaftet gewesenen Säugling die einzelnen Stadien der Blasenentwicklung intra vitam verfolgen zu können, wie dies Luithlen bei seinen Untersuchungen vergönnt war, so kann es den hier geschilderten histologischen Befunden zufolge dennoch keinem Zweifel unterliegen, dass die Blasenbildung auch hier durch die Einwirkung eines Exsudates zu Stande gekommen war, welches zwischen Papillarkörper und Rete gesetzt wurde. Es ist bezeichnend, dass, so viele fertige

Blasen ich auch von dem betreffenden Falle untersucht habe, alle dieselbe Loshebung der ganzen Oberhaut mit völliger Entblössung der Papillen gezeigt haben, genau so wie die hier abgebildete Stelle eines mikroskopischen Schnittes es lehrt.

Wenn nun Luithlen zur Erklärung dieser eigenartigen Continuitätstrennung zwischen Cutis und Epidermis mit Kromayer[1]) annimmt, dass die Pemphigusflüssigkeit kraft einer eigenthümlichen chemischen Beschaffenheit im Stande ist, eine Lockerung des Zusammenhanges zwischen den namhaft gemachten Hautschichten herbei zu führen, so muss diese Annahme auch auf die hier beschriebene Form des Pemphigus hereditärsyphilitischer Säuglinge erweitert werden. Insbesondere muss das Lösungsvermögen für die elastischen Fasern, welches von dem genannten Autor dem Pemphigus-Exsudate zugesprochen wird, auch für unseren Fall zur Erklärung der Zusammenhangstrennung zwischen Papillarkörper und Epidermis angenommen werden. Wird daher die Bezeichnung „Pemphigus" für alle jene blasigen Epidermisabhebungen angewendet, welche in der gedachten Weise durch Lösung des Zusammenhanges zwischen Cutis und Epidermis vor sich gehen, dann verdient die hier beschriebene Form des Blasensyphilides der Säuglinge ohne Zweifel gleichfalls die Nomenclatur des „Pemphigus". Klar muss man sich darüber nur sein, dass die innere Noxe, welche in Fällen der letztgenannten Art die Aufhebung des Zusammenhanges zwischen Cutis und Epidermis bewirkt, ein Exsudat ist, welches unter dem Einflusse des in den Blutgefässen der befallenen Hautregionen circulirenden Syphilisgiftes abgesetzt wurde.

Ob auch der Pemphigus syphiliticus neonatorum auf papulöser Basis und alle sonstigen Fälle des Blasensyphilides der Säuglinge dieselben anatomischen Eigenschaften zeigen, wie der hier beschriebene Fall, wage ich nicht zu entscheiden. Dies kann nur durch weitere Untersuchungen einschlägiger Fälle klargestellt werden. Wie dem auch sein mag! Das hier beobachtete Verhalten der Pemphigusblasen auf specifisch syphilitisch erkrankter, diffus infiltrirter Fusssohlenhaut liefert nicht nur eine erfreuliche Bestätigung der Befunde Luithlen's rücksichtlich der Anatomie, sondern auch rücksichtlich der Pathogenese der unter dem Begriffe „Pemphigus" subsumirten bullösen Dermatosen.

---

[1]) Kromayer: Zur Pathogenese der Pemphigusblasen. Dermatologische Zeitschrift. Bd. I. H. 1. 1894.

III. Abschnitt.

Über diffuse viscerale Manifestationsformen der hereditären Frühsyphilis.

Erstes Capitel.

Eine neue Theorie der congenital-syphilitischen Frühaffectionen.

Vorwaltende Tendenz zu diffus-entzündlichen Processen in der congenitalen Frühsyphilis und Seltenheit grossknotiger Syphilome bei derselben. — Analogie zwischen den diffusen cutanen und visceralen Veränderungen der Hereditärsyphilis. — Allgemeine histologische Charaktere der angeborenen Frühsyphilis. — Die Affinität des vererbten Syphilisvirus zu den drüsigen Fötalorganen. — Prädilection der diffusen syphilitischen Veränderungen in den Darmdrüsen und an den Epiphysengrenzen des Fötus. — Frühzeitiges Befallenwerden der Leber, Lungen und Nieren während der Fötalperiode. — Entwicklungsgeschichtliche Gründe für dieses eigenthümliche Verhalten. — Erklärung der fötalen Osteochondritis syphilitica. — Das spätere Befallenwerden der Haut ist in der späteren Entwicklung der Hautdrüsen begründet. — Die Ursachen des diffusen Entzündungsbildes bei der congenitalen Frühsyphilis. — Erklärung der diffusen Plantar- und Palmarsyphilis und des relativ späten Auftretens von Exanthemen bei der hereditären Lues. — Virulenzhöhe des vererbten Virus und Manifestationsweise desselben.

Es ist eine ganz besondere, bisher noch viel zu wenig gewürdigte Eigenthümlichkeit der hereditären Lues der Fötal- und Säuglingsperiode, nicht so sehr knotenförmig abgegrenzte Zellwucherungen in den erkrankten Organen zu erzeugen, als diffus-entzündliche Affectionen des Gefässbindegewebes in den befallenen Structuren zuwege zu bringen. Bezeichnen wir der besseren Verständigung halber die Manifestationen der hereditären Syphilis in der Fötal- und ersten Säuglingsperiode kurz als „congenitale Frühsyphilis“, so können wir den Satz aufstellen: In der vorwiegenden Tendenz zu diffusen Infiltrationen und Zellwucherungen liegt ein besonderes Charakteristikon der congenitalen Frühsyphilis im Gegensatze zur erworbenen und auch zur hereditären Syphilis späterer Lebensperioden. Wir ersehen die Richtigkeit dieses Satzes klar und deutlich aus dem Studium der visceralen Veränderungen, welche bei congenital-syphilitischen Föten, Neugeborenen und Säuglingen aufzufinden sind. Die diffuse Hepatitis, die diffuse entzündliche Infiltration des Lungengerüstes, in ihren höchsten

Graden bis zur Pneumonia alba gesteigert, die interstitiellen diffusen Granulationen im Nieren- und Pankreasparenchym, welche die congenitale Frühsyphilis zeitigt, sind die Kronzeugen dieser Lehre, von welcher aber bis zum heutigen Tage noch viel zu wenig Notiz genommen wurde.

Ich habe seit den fünfzehn Jahren, während welcher ich mich am ersten öffentlichen Kinderkrankeninstitute in Wien mit dem Studium der Hereditärsyphilis befasse, die Organe von mehr als einem Dutzend syphilitischer Föten und junger Säuglinge makroskopisch und mikroskopisch durchforscht und nicht ein einziges Mal ein wirklich grossknotiges, makroskopisch erkennbares Syphilom bei denselben entdeckt. Einer mündlichen Mittheilung meines verehrten Lehrers Kassowitz zu Folge war derselbe bei einem Materiale von etwa 30 Obductionen hereditär-syphilitischer Todtgeburten und Säuglinge nur ein einziges Mal in der Lage, ein knotenförmiges Syphilom (von etwa Taubeneigrösse), und zwar in der Leber einer Todtgeburt, ausfindig zu machen.

Mit den eben vorgebrachten Untersuchungsergebnissen decken sich auch die Angaben anderer Autoren. Gegenüber der Unzahl von Befunden diffus-entzündlicher Veränderungen, welche bei der congenitalen Frühsyphilis in den verschiedenen Organen erhoben worden sind, ist die minimale Zahl der wirklich knotenförmigen Syphilome, welche bei Föten und jungen Säuglingen je gesehen wurden, eine geradezu vernachlässigenswerth kleine. Dabei ist noch zu bedenken, dass diese wenigen knotenförmigen Syphilome in der grossen Mehrzahl der Fälle nicht isolirte, gut abgegrenzte Knoten in gesundem Gewebe darstellten, sondern fast immer in diffus-infiltrirten Organen oder Organtheilen gefunden wurden. Demnach handelt es sich bei diesen Knotenbildungen zumeist blos um das Ergebnis einer local besonders weit gediehenen diffusen Zellwucherung, welche stellenweise herdförmigen Charakter angenommen hat. Von den sehr spärlichen, in der Literatur vorfindlichen Fällen wohl abgegrenzter Gummabildung bei Neugeborenen, welche nach Ausscheidung der eben namhaft gemachten Syphilomformen noch übrig bleiben, hält aber kaum irgend einer einer strengen Kritik Stand, weil Verwechslungen mit angeborener Tuberculose nicht ausgeschlossen sind und bakterioskopische Untersuchungen bei den wenigen angeblichen Fällen isolirter congenitaler Syphilome nicht vorgenommen wurden. Diesbezüglich möge ein Hinweis auf die ausgezeichneten Arbeiten Baumgarten's über Association von Tuberculose und hereditärer Syphilis [1]) und meine Mittheilung über „Syphilis

[1]) Baumgarten P: siehe Virchow's Archiv Bd. LXXVI und LXXXIV und Jahresbericht 1894.

congenita und Tuberculose“ genügen [2]), welche noch in einem späteren Capitel dieses Abschnittes eingefügt werden wird.

Nun aber kommt ein höchst wichtiges und interessantes Moment hinzu, welches bislang in seiner Bedeutung gleichfalls noch nicht erkannt worden ist. Dieses Moment besteht darin, dass die diffus-entzündlichen Veränderungen innerer Organe, welche die congenitale Frühsyphilis zuwege bringt, ihre Analogie in gewissen Anomalien der Haut hereditärsyphilitischer Säuglinge finden, welche sich dem Beobachter durch ein diffuses flächenhaftes Erkranken grosser Hautgebiete zu erkennen geben. Wir haben diesen eigenartigen Erkrankungsformen der Säuglingshaut den ganzen zweiten Abschnitt dieses Buches gewidmet und dortselbst darauf hingewiesen, dass die diffuse Infiltration der Plantar- und Palmarhaut hereditär-syphilitischer Säuglinge das bekannteste Paradigma dieser diffusen frühsyphilitischen Dermatose der Säuglinge ist. Auch hier fehlt, wie in den inneren Organen, die Bildung isolirter, scharf umschriebener Krankheitsherde, vielmehr erscheint ein ausgedehntes Hautgebiet weithin in völlig gleichartiger Weise diffus erkrankt, wie solches bei der acquirirten Syphilis und der hereditären Spätsyphilis niemals zu finden ist.

Es ist dies ein Gedankengang, welcher sich mir zum ersten Male beim histologischen Studium der congenital-syphilitischen Leber- und Lungenaffectionen und einem Vergleiche der hier vorliegenden Veränderungen mit den bei diffuser Plantar- und Palmarsyphilis der Säuglinge constatirbaren aufgedrängt hat, welchem ich überdies bereits in einem Vortrage über die angeborene Lebersyphilis der Säuglinge, welchen ich auf der Naturforscherversammlung zu Lübeck (1895) hielt, andeutungsweise Raum gegeben habe.

Bezüglich der histologischen Wesenheit dieser diffusen hereditär-syphilitischen Früherkrankungen in den inneren Organen können die Befunde, welche wir bei der diffusen Plantar- und Palmarsyphilis der Säuglinge erhoben haben, anstandslos als Paradigmen dienen. Um nicht in Wiederholungen zu verfallen, sei daher auf die schon im zweiten Abschnitte dieses Buches (S. 220 u. ff.) gemachten histologischen Angaben rückverwiesen. Hier soll nur nochmals eines wichtigen, geradezu in die Augen springenden Umstandes gedacht werden, welcher im wahrsten Sinne des Wortes den Grundzug für alle bei der diffusen hereditärsyphilitischen Hautinfiltration vorliegenden anatomischen Läsionen abgibt und dem histologischen Bilde des Krankheitsprocesses erst das charakteristische Gepräge der Hereditärsyphilitis aufdrückt, und dieser

[2]) Hochsinger: Syphilis congenita und Tuberculose. Verhandlungen des IV. deutschen Dermatologencongresses zu Breslau.

Umstand besteht in einer hochgradigen Erkrankung des Gefässbaumes im ganzen Bereiche der infiltrirten Hautgebiete.

Befremdlich und schwer erklärlich könnte bei der histologischen Betrachtung des diffusen hereditär-syphilitischen Hautinfiltrationsprocesses nur das einzige Moment erscheinen, dass nämlich bei einem congenitalluetischen Säugling eine derart hoch entwickelte entzündliche Alteration des Gefässbaumes auf so weite Hautflächen hin sich erstrecken kann. Aehnliches kommt bei der acquirirten Syphilis doch niemals vor. Den Kenner der hereditären Frühsyphilis können aber diese Verhältnisse nicht überraschen. Denn er wird bei einiger Ueberlegung in diesen eigenthümlichen Erkrankungsvorgängen der Haut nur ein Analogon zu den diffusen entzündlichen Processen erkennen, welche sich unter dem Einflusse syphilitischer Vererbung in den inneren Organen der Föten so häufig abspielen.

Wenn man weiterhin von der Thatsache Kenntnis hat, dass in schwereren Fällen von hereditärer Säuglingssyphilis mehr als die Hälfte der gesammten Hautoberfläche des Kindes in derselben Weise diffus syphilitisch afficirt sein kann und dass der Gefässbaum allüberall vom Wundernetz, welches die Drüsenknäuel umspinnt, angefangen, bis hinauf zu den Papillarspitzen, die nämlichen vasculitischen und perivasculitischen Störungen zeigt, wenn man sich weiterhin daran erinnert, dass die acquirirte Syphilis, auch selbst die des Säuglings, in ihren Frühsymptomen nie und nimmer ähnliche, diffuse, weit ausgebreitete, flächenhafte Erkrankungsvorgänge zuwege bringt, dann kann man sich des Gedankens nicht erwehren, dass der durch Erbgang in den kindlichen Organismus eingedrungene Infectionsstoff das Hautgefässsystem des jungen Kindes in ganz anderer Weise zu alteriren im Stande ist, als der durch Contactinfection übertragene. Dies hat, wie noch später gezeigt werden wird, eine tiefere Begründung.

Werfen wir doch einen Blick auf die Histopathologie der angeborenen Syphilis im Allgemeinen! In einer grossen Anzahl von Organen des hereditär-syphilitischen Neugeborenen wiederholt sich dasselbe Schauspiel. Ueberall eröffnet ein diffuses Erkranken ganzer Organe oder grosser Organgebiete, ausgehend vom Blutgefässsystem, die Scene. Das Gefässbindegewebe dieser Organe ist vor allem Anderen auf weite Strecken hin gleichmässig entzündet und in Wucherung begriffen. Schon dieser Umstand legt die Vermuthung nahe, dass das gleichzeitig mit dem Werden des Kindes, mit dem Wachsthum seiner Gefässe sich verbreitende und in seinem Blute kreisende Syphilisgift das

Gefässbindegewebe gewisser Organe schon während ihrer fötalen Entwicklung wesentlich zu schädigen im Stande ist.

Machen wir bei diesem Gedanken einen Augenblick Halt und vergegenwärtigen wir uns, dass ein und derselbe syphilitische Fötus oder Neugeborene dieselben weit ausgreifenden, diffus-entzündlichen Veränderungen in vielen inneren Organen gleichzeitig zeigen kann, und nun sehen wir nach, in welchen Organen des congenital-syphilitischen Fötus die angedeuteten Vorgänge anzutreffen sind. Hier zeigt sich nun ein ganz eigenthümliches Verhalten. Wir sehen nämlich, dass diese diffusen Entzündungen des Gefässbindegewebes sich nahezu ausschliesslich in den drüsigen Organen der Frucht abspielen. Wir finden beispielsweise, dass die Leber syphilitischer Todtgeburten niemals frei von solchen diffus-entzündlichen Affectionen ist, dass aber sehr häufig gleichzeitig auch das Gefässbindegewebe der Lungen, Nieren, des Pankreas und anderer drüsiger innerer Organe in gleichem Sinne diffus erkrankt befunden wird. Allerdings ist die diffuse Erkrankung, welche von einer zelligen Infiltration der Adventitien und des periadventitiellen Gefüges im interstitiellen Bindegewebe der Drüsenparenchyme ihren Ausgang nimmt, sehr häufig makroskopisch gar nicht wahrzunehmen. Vielmehr bedarf es sehr häufig erst der mikroskopischen Untersuchung, um die namhaft gemachten Veränderungen aufzudecken. Untersucht man aber bei allen zur Nekropsie gelangenden syphilitischen Früchten und Säuglingen die inneren Organe regelmässig auf mikroskopischem Wege, dann wird man sich von der Richtigkeit des Gesagten sicher überzeugen. Man wird dann ruhig behaupten können, dass die Leber einer syphilitischen Todtgeburt niemals vom diffusen Entzündungsprocess freizusprechen ist und dass mindestens bei zwei Dritttheilen aller syphilitischen Früchte Lunge, Niere und Pankreas in gleicher Weise afficirt erscheinen.

Immer und immer also — und dies muss mit besonderem Nachdrucke hervorgehoben werden — sind die frühesten Manifestationen der diffusen hereditär-syphilitischen Erkrankung, also die, welche bei Föten und Neugeborenen zu entdecken sind, an das Gefässbindegewebe drüsiger Organe gebunden. Im Gefässbindegewebe nicht drüsig angelegter Organe congenital syphilitischer Früchte fehlt in der mittleren Fötalperiode das Bild der diffusen syphilitischen Entzündung so gut wie vollkommen. In der Haut ist diese Beziehung zu drüsigen Texturen — allerdings in der Regel erst während des extrauterinen Lebens der syphilitischen Frucht — durch die in die Augen springende Erkrankung der Blutgefässe des Schweissdrüsengeflechtes zum Ausdruck gekommen, worauf schon zu Beginn un-

serer histologischen Betrachtungen mit grossem Nachdrucke hingewiesen wurde.[1])

Wenn man sich das bisher Vorgebrachte nur ein wenig zurecht legt, so muss man bald darauf kommen, dass vor Allem einmal in der ganz besonderen Art und Weise des Uebertragungsmodus des specifischen Virus auf die werdende Frucht, welcher bei der Hereditärsyphilis obwaltet, und zweitens in einer eigenartigen, noch zu erörternden Beziehung des Syphilisgiftes zu den Blutgefässen der Drüsenparenchyme die Erklärung für die eigenthümlichen, vom sonstigen Typus des Syphilisverlaufes abweichenden Erscheinungsformen der pathologischen Organveränderungen bei der congenitalen Syphilis zu suchen ist. Nur auf diese Weise wird es vollkommen verständlich, warum noch Niemand einen Säugling, welcher extrauterin, also per contactum, syphiliskrank geworden ist, an diffuser Plantar- oder Palmarsyphilis erkranken sah und warum noch Niemand beobachtet oder gehört hat, dass ein Kind, welches von acquirirter Syphilis befallen wurde, im Frühstadium seiner Erkrankung, etwa noch vor Ausbruch seines Exanthems, an diffusen entzündlichen Affectionen seiner drüsigen Visceralorgane erkrankt oder gestorben wäre. Ich kann also nur sagen: So sehr geeignet auch das Gefässbindegewebe des Säuglings als solches für irritative Proliferationsvorgänge sein mag, würde das Virus in dem sich entwickelnden Gefässbaume des Fötus nicht von Haus aus, während des Wachsthums und der intrauterinen Entwicklung der Blutgefässe circuliren und würde es nicht eine besondere Affinität zu den drüsigen Organen der unter dem Einflusse der vererbten Syphilis sich entwickelnden Frucht besitzen, nimmer könnten die namhaft gemachten vasculitischen Vorgänge solche in- und extensive Dimensionen annehmen, wie wir sie bei der hereditären Fötal- und Säuglingssyphilis und speciell auch bei den cutanen Manifestationen derselben antreffen.

Ich komme nun dazu, von diesen Prämissen ausgehend, eine neue Theorie zu entwickeln, welche, weil sie uns alle Eigenthümlichkeiten des diffusen hereditär-syphilitischen Entzündungsprocesses in natürlicher Weise, nämlich auf dem Wege der Entwicklungsgeschichte erklärt, wie ich glaube und hoffe, Anklang finden wird. Meine neue Theorie wird darüber Aufklärung geben, warum der diffuse, durch die angeerbte Syphilis angeregte Entzündungsprocess sich im Wesent-

[1]) Die diffus-entzündliche Affection an den Epiphysengrenzen der Röhrenknochen syphilitischer Früchte wäre die einzige Ausnahme von dieser Regel, sofern es sich hier nicht um die Erkrankung eines Drüsengewebes handelt. Diese Ausnahme steht aber nicht in Widerspruch zu unserer Theorie, wie noch später gezeigt werden wird.

lichen nur in ganz bestimmten Organen abspielt, warum in der Reihenfolge und Intensität der einzelnen Organaffectionen eine gewisse Gesetzmässigkeit herrscht und schliesslich wird unsere Theorie noch begründen, warum ganz bestimmte Organe des hereditär-syphilitischen Neugeborenen gerade mit Vorliebe in dieser eigenthümlich diffusen Form erkranken, in einer Weise, welche wir bei der acquirirten Lues in den Frühstadien nach der Infection niemals zu sehen bekommen.

Zunächst nur einige orientirende Worte über die histologische Wesenheit des diffusen hereditär-syphilitischen Entzündungsprocesses der inneren Organe überhaupt, welche ich allerdings bei jedem Leser dieser Abhandlung als vollkommen bekannt voraussetzen muss. Kleinzellige Infiltration des interstitiellen Gewebes der befallenen Organe, von den Gefässscheiden der kleinen Gefässe und von den Capillaren ausgehend, bilden den Grundtypus aller diffusen hereditär-syphilitischen Veränderungen im Organismus des Neugeborenen und Säuglings. Das Weiterschreiten der Zellwucherung zwischen die Parenchymzellen, das Erkranken der Innenhäute der Blutgefässe innerhalb der afficirten Parenchyme, die Wucherungs- und schliesslichen Schrumpfungsvorgänge des Organbindegewebes sind secundäre Vorgänge, welche sich alle aus dem eben kurz präcisirten Modus der Grunderkrankung ableiten lassen.

Nun gehen wir weiter!

Bei Durchmusterung der Organe, in welchen die fötale Erbsyphilis ihre Veränderungen setzt, ist es für mich zur unumstösslichen Gewissheit geworden, dass die anatomischen Frühmanifestationen der hereditären Syphilis sich nahezu ausschliesslich in den Darmdrüsen des Fötus abspielen, und zwar hier von den adventitiellen Gefässscheiden der kleinsten Gefässe und den Capillaren ausgehen, welche die jungen Drüsenacini umspinnen. Niemals findet man grössere Blutgefässe erkrankt, stets sind die feinsten Arteriolen und Venen, ganz besonders auch die im Range unmittelbar vor und nach der Capillarität stehenden, afficirt. So gut wie niemals findet man bei abgestorbenen syphilitischen Föten specifische Veränderungen im Nerven-, Muskel- und Sehnengewebe und in den Sinnesorganen. Auch die Haut ist, wenn man von seltenen, nur bei der Reife nahestehenden Früchten sich ereignenden Ausnahmen absieht, bei syphilitischen Föten und Frühgeburten immer frei von syphilitischen Affecten. Nur eine Reihe anatomisch scharf begrenzter Regionen einer bestimmten Gewebstype macht in diesem Punkte eine Ausnahme. Diese Regionen sind die Epiphysengrenzen der Röhrenknochen. Sie erkranken allerdings durchschnittlich viel später als die Drüsenparenchyme, sehr häufig erst im Extrauterinleben der Frucht.

Wenn man aber bei abgestorbenen Früchten der späteren Fötalmonate die Epiphysengrenzen fleissig mikroskopisch durchmustert, so findet man häufig genug auch noch im Intrauterinzustande herausgebildete Veränderungen an diesen Localisationen. Wir werden aber noch später hören, dass auch die syphilitischen Affectionen dieser Organtheile, welche wir ausschliesslich nur bei der congenitalen Lues finden, sich genau in derselben Weise erklären lassen, wie die Erkrankungen der Drüsenparenchyme, von welchen eben die Rede war.

Nach Alledem können wir nunmehr getrost den Satz aussprechen: Am frühzeitigsten äussert sich der vererbte luetische Infectionsprocess an den wachsenden Drüsenparenchymen des sich entwickelnden Fötus, vor allem Anderen im Leberparenchym.

In dem Umstande, dass die Lunge luetischer Neu- und Frühgeburten so häufig syphilitische Veränderungen zeigt, ist kein Widerspruch gegen diese Theorie zu erblicken. Man erinnere sich nur aus der Entwicklungsgeschichte daran, dass die Lunge als Darmdrüse angelegt ist, welche sich vom zweiten Fötalmonate an, und zwar als acinöse Drüse, zu entwickeln beginnt, und demgemäss in der ersten Fötalperiode ausschliesslich Cylinderepithelien führt. Erst in den letzten Monaten des intrauterinen Lebens — etwa vom 6. Fötalmonate angefangen — verwandelt sich die ursprünglich nur cylindrisches Drüsenepithel führende Drüse ganz allmälig in ein mit Plattenepithelien ausgestattetes System von Hohlräumen. Kurz, es unterliegt für mich keinem Zweifel, dass die diffusen Entzündungsvorgänge, welche die durch Erbgang dem Fötus einverleibte Syphilis während der intrauterinen Entwicklung desselben zeitigt, sich vor Allem in geradezu elective Weise an das Gefässbindegewebe der Drüsenparenchyme klammern.

Dabei kann man auch noch eine weitere Thatsache constatiren. Jenes drüsige Organ, dessen Epithelien unter allen Drüsen des Fötus zuerst fertig entwickelt und functionsthätig sind, die Leber, findet man unter dem Einflusse der vererbten Syphilis immer am hochgradigsten und am frühzeitigsten erkrankt. Dann erst folgen bezüglich Häufigkeit, Intensität und zeitlicher Entstehung der Affection Nieren, Lungen, Pankreas und die Drüsenkörper der Darmschleimhaut, deren Parenchyme, wie bekannt, erst später fertig gebildet und functionsfähig werden, als das der Leber.

Angesichts dieser Umstände scheint mir die Annahme wohl berechtigt, dass zwischen der zur fötalen Entwicklung und Ernährung der specifischen Epithelien eines Drüsenparenchyms nothwendigen Saftströmung und intensiven Blutgefässentwicklung und der diffusen Fötalsyphilis der Drüsengebilde ein Zusammenhang besteht.

Dieser Zusammenhang liegt aber meiner Ansicht nach klar zu Tage.

Die Darmdrüsen sind jene Organe des Fötus, welche am allerfrühesten zur Entwicklung und vollen Ausbildung gelangen. Der Grund hiefür ist ein sehr einleuchtender. Leber, Lunge, Nieren müssen ehestens absolut fertiggestellt werden, denn sie haben sofort nach erfolgter Geburt in vollkommene Function zu treten, soll das Leben der Frucht extrauterin weiter bestehen, ja ein Theil der genannten drüsigen Organe (Leber und Nieren) secernirt, wie wir wissen, bereits im Intrauterinleben der Frucht, so vor Allem die Leber, welche schon im dritten Fötalmonate Galle producirt. Während also die meisten anderen Gewebe der Frucht zur Zeit der Geburt noch rückständig in der Entwicklung sind, und erst im extrauterinen Leben sich zu voller Function ausbilden, müssen die drüsigen Visceralorgane des Fötus schon im intrauterinen Leben zur vollen Functionstüchtigkeit herangebildet werden; denn der Mensch bedarf ihrer — und zwar im Zustande ungeschmälerter Function — sofort mit Beginn seines ersten Athemzuges.

Es ist nun ganz klar, dass die zum Aufbau, zur Entwicklung, zum Wachsthum und zur Ernährung der complicirten Drüsenstructuren nothwendige Saftströmung und Blutgefässentwicklung gerade an diesen drüsigen Gebilden im intrauterinen Leben ungleich intensiver sein muss, als an den übrigen Organen des Embryo, bei welchen weder so complicirte anatomische Einzelheiten, wie die Drüsenepithelien, noch secretorische Functionen im embryonalen Leben aufrecht zu erhalten und voll zu entwickeln sind. Obenan stehen Leber und Nieren, welche schon in utero arbeitendes Drüsenepithel besitzen, dann kommt die Lunge, welche zwar nicht secernirt, bei welcher aber der überaus complicirte, für die nachmalige Athmung dienende Blutgefässapparat und das unendlich ausgebreitete Oberflächenepithel der Alveolen fertiggebildet sein müssen, damit sofort nach der Geburt die Athmung in Gang treten kann. Der gegenüber allen anderen Geweben des Embryo unvergleichlich hohe Vascularisationszustand der drüsigen Gebilde, welcher in denselben, bereits vom dritten Fötalmonate beginnend angetroffen wird, ist ein weiterer Fingerzeig dafür, dass in diesen Organen des Fötus am allerfrühzeitigsten die grössten nutritiven und formativen Reize herrschen und daher auch die grössten formativen und nutritiven Leistungen aufzubringen sind.

Nun stellen wir uns vor, was geschieht, wenn auf die Frucht in einem frühen Stadium ihrer Entwicklung das durch Erbgang überkommene syphilitische Virus einwirkt? Es wird, wie jeder entzündungserregende Factor allgemeiner Art, selbstverständlich zunächst in jenen Geweben und an jenen Gewebsstellen seine Wirksamkeit entfalten, in

welchen zur Zeit seiner Thätigkeit die intensivste Blut- und Saftströmung vorherrscht. Hier gilt dann nicht mehr der Lehrsatz: „ubi stimulus, ibi affluxus", sondern umgekehrt: Dort, wo der grösste physiologische Afflux ist, dort wirkt ein allgemein bestehender Stimulus am intensivsten. Dieser erhöhte Afflux herrscht aber nach Allem, was wir wissen, während der Entwicklung des Fötus gerade in den grossen Darmdrüsen desselben in besonderem Masse vor.

Des Weiteren wissen wir — und wir haben dies in der Einleitung zu unserer Theorie hervorgehoben — aus der mikroskopischen Untersuchung erkrankter Organe congenital-syphilitischer Neugeborener und Säuglinge, dass das im Blute der syphilitischen Frucht circulirende Agens der Syphilis immer zunächst die äusseren Gefässscheiden der kleinsten Gefässe und, von da ausgehend, das Gefässbindegewebe der betreffenden Organe attaquirt. Es ist daher einleuchtend, dass in jenen Fötalorganen, in welchen von Haus aus ein besonders hoher Vascularisationsgrad und eine besonders intensive Saftströmung herrscht, in welchen eine auffallend hohe formative und nutritive Leistung aufzubringen ist, die in anderen Geweben des Fötus nicht erfordert wird, unter dem irritirenden Einflusse des circulirenden Giftstoffes der Syphilis das Gefässbindegewebe besonders leicht in entzündliche Wucherung gerathen muss. Alle diese Factoren finden sich aber ausschliesslich in den drüsigen Organen des Fötus, und daher stammt nach meiner Theorie die überaus sinnfällige, eigenartige Beziehung der Erbsyphilis zu den Visceraldrüsen des Fötus, auf welche bisher noch von keiner Seite aufmerksam gemacht wurde. Daher kommt es, dass man syphilitische Föten schon vom 6. Lunarmonate an finden kann, deren Lebern dichte Schwielenzüge, deren Lungen interstitielle Pneumonie, deren Nieren interstitielle Zellwucherungen zeigen, während alle anderen Organe, insbesondere aber auch die Haut, das Nerven- und Muskelgewebe und häufig auch das Knochengewebe frei von jeder syphilitischen Anomalie sind. Die Entwicklung der grossen Darmdrüsen beginnt eben schon im zweiten Monate des intrauterinen Daseins der Frucht, zu einer Zeit, wo kein anderes Organ noch eine wesentliche Gewebsdifferenzirung, geschweige denn die Fertigstellung von functionstüchtigen Epithelien aufzuweisen hat.

Wir haben früher die Begründung nachzutragen versprochen, warum die bekannten Epiphysenveränderungen, welche man bei hereditärsyphilitischen Todtgeburten — zwar nie vor den drei letzten Lunarmonaten, und auch da nicht constant, aber immerhin doch häufig — findet, unserer Theorie nicht widersprechen, sie vielmehr nur zu stützen in der Lage sind.

An den Epiphysengrenzen der Röhrenknochen findet nämlich, namentlich in der zweiten Hälfte der intrauterinen Daseinsperiode der Frucht, etwas ganz Aehnliches statt, wie bei den Drüsenparenchymen des Fötus. Da nämlich das appositionelle Längenwachsthum der Röhrenknochen ausschliesslich an den Epiphysengrenzen vor sich geht, so muss gerade in diesen Regionen der Röhrenknochen des Fötus eine weit intensivere Saftströmung und Blutgefässentwicklung herrschen, als in allen anderen Knochenpartien desselben und auch in allen anderen gleichmässig wachsenden fötalen Geweben, von den drüsigen Parenchymen abgesehen. Das Längenwachsthum des Fötus vollzieht sich aber gerade in der zweiten Hälfte seiner intrauterinen Entwicklung mit besonderer Intensität und Schnelligkeit. Somit erklärt sich genau nach dem Muster der Darmdrüsenerkrankung syphilitischer Früchte auch die fötale Epiphysenerkrankung derselben, insbesondere aber auch das spätere Auftreten dieser Affection, als das der Darmdrüsenerkrankung. Nun erst wird es auch begreiflich, warum Föten der ersten sieben Lunarmonate fast niemals, solche aus höheren Entwicklungsstufen jedoch häufig die fragliche Epiphysenentzündung zeigen. Es ist daher auch nicht mehr nothwendig, auf diesen Punkt näher einzugehen.

Nun aber kommt ein besonders interessantes Moment, welches gleichfalls einzig und allein durch unsere Theorie vollkommen erklärbar wird. Es betrifft die Unterschiede zwischen den zeitlichen Verhältnissen des Auftretens der diffusen hereditär-syphilitischen Veränderungen in den inneren Organen und in der Haut.

Wenn man bisher beobachtete, dass ein hereditär-syphilitischer Säugling gleichzeitig von Exanthem und Visceralaffectionen befallen war, so half man sich über dieses Vorkommnis immer mit dem Satze hinweg, es sei eine Eigenthümlichkeit der angeborenen Syphilis, an ein und derselben Frucht gleichzeitig Erscheinungen der secundären oder papulösen und der tertiären, respective gummatösen Syphilisperiode hervorzubringen.

Diese Ausdrucksweise und Anschauung ist aber nach zweierlei Richtungen hin fehlerhaft:

Erstens treten die Visceralaffectionen der congenitalen Lues, wo sie vorhanden sind, nicht gleichzeitig, sondern immer viel früher auf, als die Hauterscheinungen. Denn, wenn ein hereditär-syphilitischer, mit Exanthem behafteter Säugling stirbt, und man ganz regelmässig bei der Nekropsie die Leber desselben diffus infiltrirt findet, so kann es doch gar keinem Zweifel unterliegen, dass die Leber viel früher erkrankt war, als die Haut des Kindes. So verhält es sich aber immer!

Zweitens aber sind die diffusen Visceralaffectionen der congenital-syphilitischen Kinder gar keine tertiären oder gummatösen Producte, sie sind vielmehr echte syphilitische Früherscheinungen, und zwar Früherscheinungen im wahrsten Sinne des Wortes, denn sie sind der erste Effect des Irritaments, welches die Hereditärsyphilis den in Entwicklung begriffenen Organen des Fötus zugefügt hat. Sie stellen doch nichts Anderes vor, als einfache zellige Infiltrationen des Stützgewebes der Parenchyme, ausgehend von den Adventitien der kleinen Gefässe, nichts, was man nicht auch in der syphiliskranken, und zwar nicht gummatös veränderten Haut des Neugeborenen und Säuglings — mutatis mutandis — constatiren könnte. Dass aber unter dem Einflusse des vererbten Syphilisgiftes die Entzündung dieses Gefässbindegewebes gerade in den visceralen Drüsenparenchymen frühzeitiger als anderswo, und zwar sehr häufig noch tief im embryonalen Entwicklungszustande der Frucht vor sich geht, ist, wie wir gezeigt zu haben glauben, entwicklungsgeschichtlich wohlbegründet, und hat mit der gebräuchlichen Stadieneintheilung des Syphilisverlaufes selbstverständlich absolut keine Berührungspunkte.

Nun wird es auch klar, warum der Fall so häufig eintritt, dass Säuglinge mit Producten der Fötalsyphilis, insbesondere mit diffuser Lebersyphilis, aber ohne Exanthem zur Welt kommen, und erst nachher im extrauterinen Leben von einer syphilitischen Hauteruption befallen werden.

Diese Vorkommnisse sind seitens der zuständigen Fachmänner vollständig unaufgeklärt gelassen worden. Ich habe erst vor Kurzem in der Wiener dermatologischen Gesellschaft ein 11 Tage altes hereditärsyphilitisches Kind vorgestellt, bei welchem kein Exanthem, wohl aber eine mächtige Leberschwellung und charakteristische Coryza bestanden, so dass ich in der Lage war, die Diagnose „Syphilis" noch vor Ausbruch des Exanthems zu stellen. Die ersten cutanen Erscheinungen traten bei dem fraglichen Säugling erst am 18. Lebenstage in Form von erythemartigen Scheiben an den Fusssohlen auf.

Hat etwa dieses Kind zuerst seine tertiären und erst später seine secundären Producte entwickelt?

Durchaus nicht!

Man hat nur ganz unmotivirter Weise bisher stets den Fehler begangen, die Visceralsyphilis der Föten und Säuglinge ohneweiters mit „tertiärer Syphilis" zu identificiren, anstatt die histologische Wesenheit der vorliegenden Veränderungen klar zu überdenken und den Dingen entwicklungsgeschichtlich nachzugehen (s. auch Abschnitt I. S. 73 und ff).

Mit Zuhilfenahme unserer entwicklungsgeschichtlichen Theorie lassen sich aber auch diese eigenthümlichen Erscheinungsformen der hereditären Frühsyphilis in vollkommen ungezwungener Weise erklären. Nach unserer Theorie erkrankt die Haut unter der Einwirkung des Agens der hereditären Syphilis deswegen später, als die drüsigen inneren Organe, weil der Drüsenapparat der Haut erst zu einer Zeit des Intrauterinlebens der Frucht sich zu entwickeln beginnt, in welcher die grossen Darmdrüsen längst schon fix und fertig gebildet sind, ja zum Theile sogar schon wirklich functioniren. So lange aber in der Haut des Embryo keine Drüsen sind, hat ihr Gewebe, vor allen übrigen Geweben des Embryo hinsichtlich der Disposition zu hereditär-syphilitischer Früherkrankung nichts voraus.

Erst wenn Drüsenepithelien aufzubauen, zu ernähren und in Function zu setzen sind, dann stellt sich jene lebhafte Vascularisation im Hautgewebe ein, welche die zur Einleitung einer Drüsenfunction nöthige intensive Saftströmung aufzubringen hat: es entsteht das Wundernetz der Schweissdrüsenknäuel, wieder ein Fingerzeig dafür, welche hohe ernährende Function der Blutgefässapparat gerade an den drüsigen Elementen zu verrichten hat. Die eigentliche Thätigkeit des Hautdrüsenapparates beginnt aber erst im extrauterinen Leben der Frucht, daher auch die exanthematischen Manifestationen der hereditären Syphilis in der Ueberzahl der Fälle erst im extrauterinen Leben einsetzen.

* * *

Wir haben die Frage bisher noch unerörtert gelassen, warum der Hauptcharakter der congenital-syphilitischen Früherkrankungen im Wesentlichen der einer diffusen, gleichmässigen Entzündung der befallenen Organe ist, während die acquirirte Syphilis sich auch in ihren Frühformen in der Production von vorwiegend herdförmig gestalteten Wucherungsvorgängen gefällt.

Streng genommen wäre es überflüssig, noch erklärende Worte für diesen bei der congenitalen Frühsyphilis obwaltenden Umstand zu verlieren; denn die Begründung muss sich Jedem, der unsere entwicklungsgeschichtliche Theorie aufmerksam verfolgt hat, von selbst ergeben haben. Wenn es richtig ist, dass das Virus der vererbten Syphilis in den Drüsenparenchymen des Fötus deshalb vor allen anderen Organen eine elective Wirkung entfaltet, weil die in den drüsigen Organen vorherrschende, im Vergleiche zu allen anderen Geweben weit intensivere

Saftströmung dem Giftstoffe der Syphilis besonders leichtes Spiel gewährt oder, besser gesagt, ihn geradezu attrahirt, dann kann selbstverständlich keine andere Veränderung aus der Combination dieser Verhältnisse resultiren, als die einer diffusen entzündlichen Erkrankung. Denn die Drüsenzellen und Drüsenacini entwickeln sich gleichmässig und wachsen gleichmässig, der Saftstrom ist an allen Stellen der sich aufbauenden und zur Function heranwachsenden Drüse ein gleichmässiger. Das Resultat des Zusammenwirkens von circulirendem Syphilisgift und gleichmässiger Drüsenentwicklung kann daher gar kein anderes sein, als das einer gleichmässigen, diffusen, von Haus aus interstitiellen Entzündung des ganzen Drüsenkörpers. Dass die sogenannten „miliaren Gummen" der Visceralorgane syphilitischer Früchte keine Gummen, sondern nur dichtere Ansammlungen von Infiltrationszellen im diffus entzündeten interstitiellen Gewebe sind, wird später noch ausführlicher erörtert werden.

Wie sehr gerade der eben vorgetragene Theil meiner Theorie berechtigt ist, das lehrt uns gleich wieder die Betrachtung der angeborenen syphilitischen Epiphysenaffectionen. Hier liegt die Sache puncto Ausbreitung der Affection wesentlich anders, als bei den Drüsenorganen. Niemals erkrankt durch congenitale Lues eine ganze Knochendiaphyse sammt den Epiphysengrenzen, etwa in der Weise, wie die Leber bei der Congenitalsyphilis in toto verändert gefunden wird. Vielmehr erkranken die Röhrenknochen der hereditärsyphilitischen Früchte gerade nur an den Epiphysengrenzen, und nicht im Diaphysenverlaufe, weil die Saftströmung und die formativen Reize an den Epiphysengrenzen und im Diaphysenverlaufe wesentlich von einander verschieden sind. Gerade an den Knochenknorpelgrenzen älterer Föten, an welchen das appositionelle Längenwachsthum der Röhrenknochen einzig und allein geleistet werden muss, besteht ein Wachsthumsafflux, welcher beiweitem über jene Saftströmung überwiegt, welche irgend anderswo im Röhrenknochen des wachsenden Embryo vor sich geht. Aus diesen Gründen erkrankt das Knochengewebe bei der hereditären Frühsyphilis zum Unterschiede von den Drüsenparenchymen nicht gleichmässig diffus, sondern immer nur an den Stellen der stärksten formativen Thätigkeit, somit nur an den Epiphysengrenzen der Röhrenknochen. Die Knochenschäfte sind stets frei von entzündlichen Veränderungen: die congenitale Syphilis spielt sich eben nur an jenen Stellen des Knochengewebes ab, in welchen zur Zeit ihrer Eruption eine besonders intensive Saftströmung vorherrscht, und diese Stellen sind die Epiphysengrenzen der Röhrenknochen.

Und nun kommen wir wieder auf den Ausgangspunkt dieser unserer Betrachtungen, auf die diffuse hereditär-syphilitische Hautinfiltration der Säuglinge, zurück. Jetzt erst sind wir in der Lage, das Wesen dieser interessanten Dermatose zu begreifen; jetzt erst werden wir verstehen, warum die Affection ausnahmslos erst viel später auftritt, als die diffuse syphilitische Infiltration drüsiger Organe, nämlich nach unseren Beobachtungen immer erst in der extrauterinen Lebensperiode, (s. S. 120) und warum ihre früheste und häufigste localisatorische Erscheinungsform die diffuse Plantar- und Palmarerkrankung ist.

Es wären hier mehrere Momente in Rücksicht zu ziehen:

1. Wir haben schon zu Beginn unserer histologischen Reflexionen darauf hingewiesen, dass das Gefässnetz der Schweissdrüsenknäuel der primäre Sitz der diffusen hereditär-syphilitischen Hautaffection ist. Dies wird uns jetzt vollkommen begreiflich erscheinen. Es wiederholt sich eben hier genau dasselbe, was über die anderen Drüsenapparate ausgesagt wurde, dass nämlich das Gefässbindegewebe, welches den Drüsenparenchymen dient, wegen der stärkeren functionellen Hyperämie, der intensiveren Entwickung des Blutgefässsystems und der kräftigeren Saftströmung, welche den secretorischen Enchymzellen nöthig ist, frühzeitiger und intensiver unter der Wirkung des circulirenden Syphilisgiftes erkrankt, als alles andere Bindegewebe. Auf diese Weise ist vor Allem der Zusammenhang zwischen der diffusen Zellwucherung und den Blutgefässen der Schweissdrüsen hergestellt.

2. Die ersten Schweissdrüsenanlagen finden sich aber nicht vor dem fünften Fötalmonate, die ersten Lumina in den Drüsenkörpern derselben nicht vor Ende des siebenten Monats, die erste Function der Hautdrüsen stellt sich erst im achten bis neunten Fötalmonate ein. Somit gehört der Schweissdrüsenkörper der Haut zu den am allerspätesten sich entwickelnden Drüsenenchymen des Fötus. Die Entstehung der Talgdrüsen fällt sogar in ein noch viel späteres Stadium der intrauterinen Entwicklung. Im Gegensatze also zum Drüsenkörper der Haut, welcher erst im 7.—8. Schwangerschaftsmonate fertig wird, sind beispielsweise die Epithelien der Leber, wie wir schon gehört haben, bereits im zweiten, die der Lunge und Niere im dritten bis vierten Fötalmonat gebildet und deren Parenchyme hoch vascularisirt.

Das zeitliche Intervall zwischen der Entwicklung der diffusen congenital-syphilitischen Visceral- und Hauterkrankungen ist daher durch den grossen Zeitunterschied, welcher zwischen Entwicklung der grossen Darm- und der Hautdrüsen besteht, vollkommen erklärt: das Gefäss-

bindegewebe von Leber, Lunge und Niere kann eben schon hochgradig erkrankt, ja der Fötus schon längst abgestorben sein, bevor überhaupt noch eine einzige Drüsenanlage im Hautgewebe zur Entwicklung gekommen ist.

3. Auf diese Weise wird auch, ganz allgemein genommen, das relativ späte, ja fast ausnahmslos erst im extrauterinen Leben erfolgende Auftreten von hereditär-syphilitischen Hautaffectionen verständlich, im Gegensatze zu den visceralen Erkrankungsvorgängen, deren Entwicklung nach Allem, was wir wissen, zum grössten Theile in die Fötalperiode zu verlegen ist.

Die Function der Hautdrüsen wird überhaupt erst in den beiden letzten Fötalmonaten merkbar, die Vernix caseosa, mit welcher das Kind zur Welt kommt, ist das einzige Zeichen der intrauterin vor sich gehenden Hautfunction. Im Grossen und Ganzen ist aber die Hautthätigkeit als solche, insbesondere aber auch die Drüsenthätigkeit der Haut, während der Fötalperiode eine minimale zu nennen im Vergleiche zu jener, welche sofort nach der Geburt vom Kinde zu leisten ist. Darüber sind wohl nicht viele Worte zu verlieren. Erst mit dem Beginne des extrauterinen Lebens werden die Verhältnisse rasch geändert. Es treten erst jetzt grössere Anforderungen an den Drüsen- und Ernährungsapparat der Haut heran, er gelangt erst jetzt zu vollkommener Entwicklung, mit einem Worte: es tritt in der Haut erst im extrauterinen Leben jener wesentlich erhöhte physiologische Afflux in Erscheinung, welcher an den grossen Darmdrüsen schon im Fötalleben thätig ist. Daraus allein erklärt sich der Umstand, dass bei der congenitalen Syphilis die Haut erst zu einer viel späteren Zeitperiode erkrankt, als die inneren Organe — also ganz anders, wie bei der acquirirten Lues. Hierin ist es auch begründet, warum jene Hautstellen des Kindes, an welchen eine besonders lebhafte Drüsenthätigkeit und Blutfülle herrscht, häufiger und früher von syphilitischen Veränderungen befallen werden, als andere diesbezüglich zurückstehende Hautregionen. Daraus erklärt sich des Weiteren, warum in der Haut des hereditär-syphilitischen Säuglings, geradeso wie in seinen inneren Organen, eine solch' bedeutende Tendenz zu gleichmässig flächenhaft und diffus auftretenden syphilitischen Entzündungen vorherrscht. Die Affinität des ererbten Syphilisvirus zum Blutgefässapparat der drüsigen Gebilde ist hier der massgebende Factor, welcher dem Auftreten der Dermatosen in diffuser Erscheinungsform zu Grunde liegt.

4. Nach dem Gesagten muss es auch vollständig klar werden, warum unter allen Localisationen der diffusen hereditär-syphilitischen Hautinfiltration die Plantar- und Palmarregionen der Säuglinge am allerfrühesten und intensivsten erkranken. Die Schweissdrüsen entwickeln

sich gerade wieder in diesen Regionen viel früher, als an allen anderen Hautpartien, und zwar vom 5. Fötalmonate an, zu welcher Zeit an anderen Hautstellen des Fötus noch keine Spur einer Schweissdrüsenanlage zu entdecken ist. (Minot.) Ferner sind die Schweissdrüsen an der Planta und Palma viel dichter gesäet, als sonst irgendwo in der Haut, überdies auch viel mächtiger entwickelt, als an anderen Orten, und ragen hier zudem abweichend von den sonstigen anatomischen Verhältnissen sogar in die Pars reticularis der Haut hinein, während sie sonst allüberall ausschliesslich im subcutanen Fettgewebe sesshaft sind. Demgemäss ist auch der Vascularisationszustand der genannten Hautregionen ein weit üppigerer, als sonst irgendwo an der allgemeinen Decke. Dieses Moment ist gerade bei Angehörigen der Säuglingsperiode ein besonders in die Augen springendes. Die intensive, auch unter normalen Verhältnissen herrschende Röthe der Plantar- und Palmarhaut der Säuglinge, welche die Blutfülle aller anderen Hautgebiete beiweitem überragt, ist der sichtbare Ausdruck dieses anatomischen Verhältnisses.

Alle diese Momente prädisponiren nach unserer Theorie die Plantar- und Palmarhaut des Neugeborenen und Säuglings in besonders hohem Maasse zur Entwicklung diffuser hereditär-syphilitischer Erkrankungsvorgänge, wenn überhaupt das Leben des Fötus nicht vorzeitig durch die Syphilis unterbrochen wird.

Nun verstehen wir aber auch, warum die wenigen angeborenen und mit auf die Welt gebrachten Exanthemformen der congenitalen Syphilis, wo sie sich ereignen, stets in electiver Weise an den Plantar- und Palmargegenden vorkommen, warum also der Pemphigus syphiliticus neonatorum, wenn er mit auf die Welt gebracht wird, fast ausnahmslos an der Haut der Fusssohlen und Handteller sesshaft ist.

* * *

Nicht näher ausgeführt, sondern nur angedeutet soll hier werden, dass eine innige Beziehung zwischen der Virulenzhöhe des vererbten Contagium und der Manifestationsform der Syphilis am Organismus der Frucht besteht.

Je virulenter der durch Erbgang übertragene Infectionsstoff, desto frühzeitiger wird er die Organe des sich entwickelnden Embryo afficiren. Am frühzeitigsten natürlich solche drüsige Organe, deren Entwicklung, Functionsbeginn und prävalirende Vascularisation mit dem Erwachen des infectiösen Agens zu seiner Thätigkeit zeitlich zusammenfällt.

So ist es zu erklären, warum die Früchte recent syphilitischer Zeuger in utero absterben und die schwersten Grade der visceralen Syphilis

aufweisen, warum man bei syphilitischen Todtgeburten die Leber in einem Zustande unausgebildeter Läppchenformation oder in hochgradiger schwieliger Entartung finden kann, warum man in der syphilitisch erkrankten Lunge älterer, ja selbst reifer Früchte, mit Cylinderepithel ausgekleidete Röhren, welche durch bindegewebige Stränge vom übrigen Lungenparenchym abgeschnürt erscheinen, als Residuen des Embryonalzustandes entdecken kann u. dgl. m. (s. Capitel 7 und 8 dieses Abschnittes).

All' dies wird durch unsere entwicklungsgeschichtliche Theorie leicht verständlich, wenn man in Betracht zieht, dass ein ungemein actives und darum frühzeitig wirkendes Syphilisagens auch frühzeitig und intensiv in die Entwicklung der drüsigen Fötalorgane eingreift, indem der unvergleichlich hohe Vascularisationszustand derselben der phlogogenen Wirkung des durch Erbgang dem Fötus zugemittelten Virus in hohem Maasse Vorschub leistet.

Ist das durch Erbgang überkommene Virus minder activ und abgeschwächt, erwacht es daher erst später zur Thätigkeit, dann wird es eher die schon fertig gebildeten drüsigen Organe unbehelligt lassen und sich in jenen Organgebieten manifestiren, welche zur Zeit seiner Activität eben erst ihre Entwicklungsphasen mitmachen, ihren Functionsbeginn einleiten und sich daher einer besonderen Blutfülle und Vascularisation erfreuen.

Auf diese Weise wird es verständlich, warum reife und lebend geborene Früchte latent syphilitischer Zeuger in der Mehrzahl der Fälle von visceralen Frühformen verschont bleiben, erst im Extrauterinleben an manifester Syphilis erkranken und dann vorwiegend von diffusen syphilitischen Hautaffectionen ergriffen werden.

Es soll damit aber durchaus nicht gesagt sein, dass nicht auch die Visceralorgane des Säuglings im extrauterinen Leben und nach dem Exanthemausbruch in diffuser Weise syphilitisch erkrankt befunden werden können. Wenn ich auch für meinen Theil von der Anschauung durchdrungen bin, dass klinische und anatomische Befunde von diffuser Visceralsyphilis, wenn sie bei Angehörigen der Säuglingsperiode erhoben werden, in der übergrossen Mehrzahl der Fälle als ein Hineinragen fötaler Syphilisproducte in die Extrauterinperiode der Frucht aufzufassen sind [1]), so lässt sich die Möglichkeit einer extrauterinen Entstehung diffuser syphilitischer Visceralaffectionen dennoch nicht in Abrede stellen. Da nämlich während der ersten extra-

[1]) Mit besonderem Nachdrucke hat Heubner diese Anschauung verfochten. Ich schliesse mich derselben aus voller Ueberzeugung an.

uterinen Lebenszeit der Frucht die drüsigen Apparate derselben überhaupt eine ungleich höhere Leistung zu verrichten haben, als beispielsweise die Muskeln, das Nervensystem und die Sinnesorgane, welche erst in einer späteren Zeitperiode eine vollkommene Entwicklung erlangen, so wird das Affinitätsverhältnis zwischen ererbter Syphilis und dem Blutgefässsystem der Drüsenparenchyme auch noch während der ersten Wochen der Extrauterinperiode in gewissem Grade aufrecht bleiben. Kurz und gut, man kann ruhig behaupten, dass es keine Erscheinungsform im regulären Verlaufe der congenitalen Frühsyphilis gibt, welche nicht durch unsere entwicklungsgeschichtliche Theorie erklärt, resp. aus der Beziehung zwischen Activitätsbeginn des vererbten Virus einerseits und Thätigkeit des Blutgefässapparates der verschiedenen Organe des Fötus andererseits abgeleitet werden könnte.

Zweites Capitel.

Die regulären Typen der hereditären Frühsyphilis.

Eintheilung der Erscheinungsformen der hereditären Frühsyphilis in vier Gruppen. — Die Wechselbeziehung zwischen Virulenz der elterlichen Infection und Manifestationsform der congenitalen Lues. — Postconceptionelle Infection und fötale Visceralsyphilis. — Unmöglichkeit eine väterlicher- und mütterlicherseits übertragene Hereditärsyphilis klinisch und anatomisch auseinander zu halten. — Es gibt keine sicheren Symptome einer congenitalen Toxinsyphilis. — Der „Syphilismus" Tommasoli's. — Combinirtes Vorkommen von angeborener Visceral-, Knochen- und Cutansyphilis. — Verschiedene klinische Darbietungsweisen der angeborenen visceralen Frühsyphilis. — Prognose der angeborenen diffusen Visceralsyphilis. — Prognostische Verschiedenheit zwischen diffusen syphilitischen Visceral- und Hauterkrankungen der Säuglinge. — Constanz diffuser Visceralaffectionen bei letal endenden Fällen von hereditärer Frühsyphilis. — Häufigkeit der hereditär-syphilitischen Osteochondritis. — Aehnliche Frequenzverhältnisse derselben wie die der diffusen Lebersyphilis. — Diffuse frühsyphilitische Erkrankungsvorgänge in anderen als den regulären Organen.

Nach alledem, was wir im eben abgehandelten Capitel gelegentlich der Entwicklung unserer neuen Theorie über die anatomischen und localisatorischen Charaktereigenthümlichkeiten der congenital-syphilitischen Frühmanifestationen auseinandergesetzt haben, kann es nicht mehr schwer fallen, in die Casuistik der Einzelformen der hereditären Frühsyphilis ein gewisses System zu bringen.

Bei Berücksichtigung der anatomischen und entwicklungsgeschichtlichen Verhältnisse lassen sich nämlich alle Fälle von hereditärer Frühsyphilis ohne Mühe in vier eigenartig charakterisirte Gruppen einstellen.

1. Die erste Gruppe wird repräsentirt durch alle jene syphilitischen Früchte, welche frühzeitig, etwa vor dem achten Fötalmonate, in utero absterben[1]). Sie sind nahezu ausnahmslos frei von Exanthemen, zeigen jedoch immer schwere diffuse Erkrankungen

[1]) Von jenen Frühaborten, welche sich unter dem Einflusse elterlicher Syphilis in den ersten Wochen oder Monaten nach der Conception ereignen, wird hier selbstverständlich ganz abgesehen. Denn diese sind auch einer anatomischen Untersuchung kaum zugänglich.

der Drüsenparenchyme und sehr häufig Ansätze von Osteochondritis epiphysaria.

2. Die zweite Gruppe umfasst alle jene Früchte, welche kurz vor oder zum normalen Termine des regulären Schwangerschaftsendes todt oder lebend, jedoch mit syphilitischen Hautaffectionen behaftet, zur Welt kommen (papulo-bullöses Syphilid der Neugeborenen). Gleichzeitig findet man gewöhnlich, wenn man in die Lage kommt, zu obduciren, schon makroskopisch, stets aber mikroskopisch, diffuse Entzündungsvorgänge in den Visceraldrüsen ausgebildet, besonders in der Leber, den Nieren und in der Lunge. Des Ferneren sind auch sehr häufig wohl ausgebildete Epiphysenaffectionen daneben zu constatiren.

3. Die dritte Gruppe setzt sich aus allen jenen hereditär-syphilitischen Kindern zusammen, welche ohne Exanthem lebend zur Welt gebracht werden und erst in einem späteren Termine nach der Geburt cutane Veränderungen erleiden, ohne Rücksicht darauf, ob viscerale und osteochondritische Affectionen angeboren sind oder nicht (was sich übrigens klinisch nicht immer mit apodiktischer Gewissheit feststellen lässt).

4. Die vierte Gruppe endlich umfasst eine Anzahl lebend geborener Kinder, welche, wie die klinische Untersuchung zeigt, bei oder bald nach der Geburt mit visceralen und osteochondritischen Manifestationen behaftet, dabei frei von Exanthemen erscheinen.

Vertreter der Gruppen 2 und 4 sind im Vergleiche zu denen der Gruppen 1 und 3 seltene Ausnahmen. Die Angehörigen der Gruppe 3 bilden das Gros der hereditär-syphilitischen Früchte, welche lebend zur Welt gebracht werden, und sind gleichzeitig jene Fälle, welche das Hauptcontingent für unsere klinischen Beobachtungen über die hereditäre Frühsyphilis abgeben.

Die Mitglieder der Gruppe 1 repräsentiren, kurz gesagt, den syphilitischen Fruchttod.

Es ist nun von grösstem Interesse, in eine nähere Betrachtung der Wechselbeziehungen sich zu verlieren, welche zwischen den congenital-syphilitischen Visceral-, Epiphysen- und Hautaffectionen unter einander obwalten. Wir haben zwar schon früher gesehen, dass bei einer genaueren Analyse der Einzelvorgänge, aus welchen sich die anatomischen und klinischen Bilder dieser drei Gruppen der Congenitalsyphilis zusammensetzen, die absolute anatomische und genetische Einheit sämmtlicher diffuser hereditär-syphilitischer Frühaffectionen, seien sie visceral, epiphysär oder cutan localisirt, unausweichlich hervorgeht. Nun wird sich aber aus unseren Beobachtungen noch ergeben, dass

alle jene Lehrmeinungen, bei welchen die Anschauung zum Ausdrucke kommt, dass die visceralen Frühaffecte der Erbsyphilis als Tertiärerscheinungen zu gelten haben, also nach Finger und v. Düring nicht der directen Wirkung des supponirten corpusculären Syphilisvirus zuzuschreiben wären, mit den von uns beobachteten Thatsachen und den aus diesen deducirten Lehren völlig unvereinbar sind. Von diesen Verhältnissen war schon im ersten Abschnitte dieses Bandes (S. 74) die Rede und wird auch noch später des Öfteren gehandelt werden müssen.

Bei syphilitischen Föten, welche in utero absterben, bei den syphilitischen Früh- und Todtgeburten also, welche nicht Gegenstand der klinischen Untersuchung sind, vielmehr nur Objecte für die anatomisch-histologische Untersuchung bilden, finden sich, wie schon im vorigen Capitel bemerkt wurde, die drüsigen inneren Organe immer hochgradig erkrankt, die Haut aber ist bei den vor dem achten Fötalmonate abgestorbenen Früchten immer, bei älteren Todtgeburten in der weitaus grössten Mehrzahl der Fälle noch von Veränderungen frei.

Wir haben eine grössere Anzahl syphilitischer Todtgeburten, zum grössten Theile aus der Sammlung Kassowitz' stammend, histologisch durchuntersucht, bei welchen, man kann wohl sagen, der ganze capillare, der prae- und postcapillare Gefässapparat der drüsigen Visceralorgane (Leber, Nieren, Lungen, Pankreas, Darm u. s. w.) intensiv erkrankt befunden wurde, die Haut aber frei von jeder Anomalie war. Ja noch mehr! Ein nicht geringer Theil aller hereditär-syphilitischer Säuglinge, welche am normalen Schwangerschaftsende, also ausgetragen, zur Welt gekommen sind, lässt sogar noch im extrauterinen Leben die klinischen Symptome der diffusen Erkrankung drüsiger innerer Organe oder der Epiphysengrenzen erkennen, bevor noch am häutigen Anzeichen einer syphilitischen Affection wahrnehmbar sind. Ich erinnere hier vor Allem an die Rhinitis specifica der congenital-syphilitischen Säuglinge, welche angeboren oder früher vorhanden sein kann, als das erste Exanthem, ich erinnere des Weiteren an die angeborene Lebersyphilis und die osteochondritische Pseudoparalyse der Säuglinge, welche man an syphilitischen Kindern der ersten Lebenstage gleichfalls noch vor Ausbruch des Exanthems vorfinden kann. Gerade im letzten Jahre habe ich bei je einem 7 und einem 11 Tage alten hereditär-syphilitischen Kinde beträchtliche Leberschwellung und syphilitische Osteochondritis noch vor Ausbruch des Exanthems gesehen. Ich werde noch später über die theoretische Bedeutung, welche diesen exanthemfreien Frühformen der Hereditärsyphilis beizumessen ist, zu sprechen haben.

Halten wir nun weiter Umschau, so finden wir, dass gerade jene Fälle, bei denen der Gefässbaum der inneren Parenchyme derart frühzeitig und hochgradig erkrankt ist, dass daraus der intrauterine Fruchttod resultirt, diejenigen sind, bei welchen das durch Vererbung übertragene Virus in einer ungemein activen Form und daher auch frühzeitig thätig war, gleichviel ob die Erbsyphilis der Frucht väterlichen oder mütterlichen Ursprunges war. Es sind dies erfahrungsgemäss jene Fälle, bei welchen zwischen der Syphilisinfection des zeugenden Theiles und der Zeugung der syphilitischen Frucht eine relativ kurze Frist gelegen ist, oder bei welchen ein durch Behandlung noch nicht abgeschwächtes und daher ungemein actionsfähiges, elterlicherseits überkommenes Virus im fötalen Kreislauf circulirte. Aber gerade bei diesen Fällen verhält sich das Hautorgan relativ immun, die übergrosse Mehrzahl der syphilitischen Todtgeburten zeigt eben schwere Visceralerkrankungen, aber keine Hautanomalien..

Jene Fälle hingegen, bei welchen ein minder actives und später zur Geltung kommendes Virus durch Vererbung auf die Frucht überkommen ist, welche daher lebend zur Welt gebracht werden, sind durch Erkrankungen des Hautorgans von den fötalen Syphilisformen ziemlich scharf geschieden.

Ich muss hier ausdrücklich bemerken, dass meine Theorie der congenital-syphilitischen Frühaffecte sowohl für die durch germinative Uebertragung als auch für die durch intrauterine Infection entstandene Hereditärsyphilis Geltung hat. Es kommt eben nur darauf an, in welcher Virulenzhöhe und eventuell auch zu welcher Zeit der embryonalen Entwicklung das Syphilisvirus im Fötus zu wirken beginnt und nicht darauf, ob das Virus direct durch Erbgang mit den Keimzellen oder durch Infection per vias placentares dem Embryo zugemittelt wurde. Dasselbe, was eine hochvirulente spermatische Infection beim Fötus in Scene zu setzen im Stande ist, muss auch das Uebertreten des syphilitischen Infectionsstoffes von der luetischen Mutter auf die von der Conception her gesunde Frucht auf dem Wege einer Placentarerkrankung zu bewirken in der Lage sein.

Wenn also die Frucht bei rein postconceptioneller Syphilis der Mutter ausschliesslich Visceralaffectionen und keine cutanen Veränderungen oder früher die ersteren als die letzteren zeigt, so spricht dies durchaus nicht gegen unsere Lehren und die im ersten Capitel dieses Abschnittes aufgestellte Theorie. Während der ganzen Fötalperiode, ja selbst noch während der letzten Monate der Gravidität, trifft das von der postconceptionell inficirten Mutter auf die Frucht überkommene Virus den Darmdrüsenapparat des Fötus, zumal die Leber

desselben, in einem Entwicklungs-, Wachsthums- und Vascularisationszustande, welcher von keinem anderen Organe des Fötus übertroffen wird. Und darum ist es für das Wesen der fötalen Visceralsyphilis ganz gleichgiltig, ob die Infection auf germinativem oder placentarem Wege der Frucht zugemittelt wurde. Daher kann auch eine rein postconceptionelle Syphilis der Mutter, wenn anders sie überhaupt den Fötus attaquirt hat, zu vorzeitigem Fruchttod mit rein visceralem Erkrankungstypus führen. Sie kann es, aber sie muss es nicht! Sie muss es ebensowenig, wie nicht jede hochvirulente spermatische Infection zu fötaler Visceralsyphilis führen muss. Allgemein giltige Gesetze gibt es überhaupt nirgends in der Krankheitslehre! Nur das Typische, das Regelmässige lässt sich in ein Schema bringen!

Die regelmässige Entstehungsform der Hereditärsyphilis ist aber die germinative Infection, die Ausnahme ist die postconceptionell-intrauterine Ansteckung der Frucht nach vorheriger Erkrankung der Placenta. Darum haben wir auch im vorigen Capitel bei Entwicklung unserer neuen Theorie ausschliesslich von der germinativen Hereditärsyphilis gesprochen und zur Ergänzung hier nur einige Worte über die Ausnahmen, nämlich über die Syphilis congenita postconceptionalis nachgetragen.

Bei der postconceptionellen Hereditärsyphilis spielen aber noch zwei gewichtige Umstände eine Rolle, welche gerade für die Möglichkeit einer frühzeitigen Entstehung diffuser visceraler Affectionen nicht belanglos sind.

1. Die postconceptionelle Syphilis der Mutter ist, wenn sie auf die Frucht übergeht, stets eine recente. Der Giftstoff wird daher schon in activer Form der Frucht einverleibt und muss sich nicht erst selbst allmählich entfalten, wie dies bei der germinativen Infection nothwendig ist. Umso eher wird er daher jene Organe afficiren können, welche sich einer besonderen Blutfülle und Arbeitsleistung erfreuen.

2. Bei der intrauterinen Infection wird den Visceraldrüsen, insbesondere aber der Leber, das inficirende Virus sozusagen aus erster Hand zugeführt. Denn es gelangt durch die Placenta aus der Nabelvene direct in die Leber des Fötus und dann zunächst in die Viscera abdominis desselben.

Der Fötus kann daher sehr wohl sofort an diffuser Lebersyphilis erkranken und demgemäss mit Lebersyphilis behaftet, viel früher absterben, als noch die Haut im mindesten von der Syphilis ergriffen worden ist. Es wiederholt sich dann hier dasselbe Schauspiel wie bei der fötalen Tuberculose. Genau so wie bei der angeborenen, mütterlicherseits übertragenen Tuberculose der menschlichen und thierischen Föten sehr häufig schwerste tuberculöse Veränderungen in der

Leber angetroffen werden, während andere Fötalorgane noch frei oder nur minder afficirt erscheinen (s. das vorletzte Capitel dieses Buches), so kann man auch bei postconceptionell inficirten syphilitischen Früchten schwerste Leber- und Visceralsyphilis vorfinden, gleichgiltig ob es zur Entstehung cutaner Veränderungen gekommen ist oder nicht.

Dass postconceptionelle Infection der Mutter, selbst wenn sie in vorgerückteren Stadien der Gravidität auf die Frucht übertragen wurde, auch Epiphysensyphilis zuwege bringen kann, ist völlig klar, da das epiphysäre Längenwachsthum der Frucht gerade in der zweiten Hälfte der Schwangerschaft in besonderer Blüthe steht.

Aber wir dürfen uns nicht verhehlen, dass es bezüglich der postconceptionellen Congenitalsyphilis nur schwer ist, einen Typus in den Erscheinungen zu finden und einen Typus für die Erscheinungen aufzustellen. Denn wenn auch bei der intrauterinen Uebertragung der Syphilis actives Virus direct auf die Frucht übergeht, so kann doch die Quantität, in welcher die Passage des Virus durch die Placenta stattfindet, in hohem Masse schwanken. Dies hängt in erster Linie von dem Umfange der pathologischen Läsionen ab, welche die mütterliche Syphilis in der Placenta in Scene gesetzt hat. Eines aber steht fest, dass alle Erscheinungen und Verlaufstypen, welche die germinativ überkommene Hereditärsyphilis bietet, auch bei der intrauterin acquirirten Congenitalsyphilis vorkommen können und müssen und dass in diesen Momenten nichts gelegen ist, was unserer Theorie über die Wesenheit der congenital-syphilitischen Frühaffectionen zuwiderlaufen könnte.

Daher glaube ich auch nicht, dass es gerechtfertigt ist, die von der Mutter herstammende Hereditärsyphilis anders zu taxiren als die, welche die Frucht etwa nur vom Vater her bezogen hat. Aber es ist in alter und auch in neuerer Zeit — meiner Ansicht nach ganz mit Unrecht — versucht worden, auch solche Trennungen vorzunehmen.

Was nun das Syptomenbild einer von der Ascendenz her übertragenen reinen Vergiftung mit den supponirten Syphilistoxinen anbetrifft, so bin ich nicht in der Lage, ein solches zu liefern, wage aber Folgendes zu behaupten: Wenn es überhaupt wirksame Bakterientoxine bei der Syphilis gibt, so müssen dieselben in der spermatisch inficirten Frucht, wie in der per vias placentares syphilisirten, in gleicher Weise zur Geltung kommen.

Die Lehre von den problematischen Syphilistoxinen hat aber nichts Gutes gestiftet!

Man hat sich gesagt oder sagt sich vielleicht: Wenn die Mutter der vererbende Theil ist, dann müssen nebst den Syphilis erregenden Parasiten, welche — sei es durch die Keimzelle, sei es durch die Pla-

centarwege — der Frucht zugekommen sind, stets auch während der Schwangerschaft Stoffwechselproducte der betreffenden Mikroben von der Mutter zur Frucht hindurch diffundiren. Diese Stoffwechselproducte werden sofort Krankheitserscheinungen bei der Frucht zu bewirken im Stande sein, welche bei rein spermatischer Vererbung der Syphilis anfänglich möglicher Weise nicht im Vordergrunde des Krankheitsbildes zu stehen brauchen.

Wohl müssen auch bei rein spermatischer Infectionsübertragung schliesslich Syphilistoxine, wenn es überhaupt einen Syphilisparasiten und von diesem herrührende Toxine gibt, im Blute des Fötus circuliren. Das ist ganz klar. Diese stammen dann aber von dem mit der Spermie seinerzeit übertragenen corpusculären Syphilisagens und können sich daher erst dann geltend machen, nachdem das corpusculäre Agens im Embryo selbst sich schon vervielfältigt und in Wirksamkeit zu treten begonnen hat. Diese Toxine könnten daher dort, wo es sich um reine spermatische Infection des Fötus handelt, erst dann zu nachweisbaren Veränderungen an der Frucht führen, nachdem das mikroparasitäre Agens selbst vorher Zeichen seiner örtlich entfalteten Wirksamkeit an den Tag gelegt hat.

Es könnte aber auch — so lässt sich vom Standpunkte der Toxinlehre argumentiren — einmal der Fall eintreten, dass von einer postconceptionell inficirten Mutter nur krankmachende Toxine und gar keine Parasiten auf die von der Conception her gesunde Frucht übergehen, falls die Placenta den Durchtritt des Syphilisparasiten nicht gestattet hat, und dann müsste beim Kinde unbedingt eine reine Toxinsyphilis, frei von virulenten Manifestationen, zu Tage treten. Und es wäre des Ferneren auch der Fall denkbar, dass eine schon vor der Conception luetisch gewesene Mutter aus was immer für Gründen irgend einmal den Syphilisparasiten weder durch die Keimzelle noch durch die Placenta auf die Frucht überträgt und ausschliesslich nur gelöste Stoffwechselproducte auf die Frucht übertreten lässt. Also auch dann noch könnte eine reine, mütterlicherseits bezogene Toxinsyphilis bei der Frucht zu Stande kommen.

Sofort müsste nun die Frage entstehen: Worin besteht das Charakteristikon einer angeborenen Toxinsyphilis und gibt es Symptome, welche auch nur mit annähernder Wahrscheinlichkeit die Diagnose eines solchen pathologischen Zustandes gestatten?

Diese beiden Fragen sind aber absolut nicht zu beantworten und darum ist die ganze Lehre von den sog. Syphilistoxinen und deren Symptomatologie für die Beurtheilung der bei der congenitalen Frühsyphilis vorliegenden Verhältnisse unbrauchbar.

Wer nun an der Theorie festhält, Tertiärsyphilis ist Toxinsyphilis, und dem Lehrsatze vertraut, nicht exanthematische Frühformen der Hereditärsyphilis sind wegen ihrer Exanthemlosigkeit directe Tertiärsyphilis der Früchte, beziehungsweise Säuglinge, der könnte schliesslich und endlich dazu gelangen, Formen von congenitaler Frühsyphilis der erwähnten Art, ja die ganze viscerale und osteochondritische Frühsyphilis der Föten, weil die letzteren doch in der Regel exanthemlos absterben, auf das Kerbholz mütterlicherseits beigebrachter Syphilistoxine zu schieben.

Dass dem nun nicht so ist, dies geht vor Allem aus der Thatsache hervor, dass der intrauterine Fruchttod auch bei rein spermatischer Uebertragung der Syphilis auf die Descendenz ein sehr häufiges Ereignis ist[1]) und dass bei vorzeitig aus dem Fruchthalter ausgestossenen syphilitischen Früchten mit rein spermatischer Infectionsübertragung die schwersten Visceralerkrankungen auffindbar sein können, während syphilitische Hautaffectionen noch vollkommen fehlen.

Wenn, was erst zu beweisen wäre, durch die Toxine des unbekannten Syphilisparasiten überhaupt entzündliche Erkrankungsformen mit den Charakteren der diffusen specifischen Granulationen im interstitiellen Bindegewebe zuwege gebracht werden könnten, dann müssten dieselben übrigens schliesslich und endlich auch beim spermatisch inficirten Fötus ebenso zum Ausdruck kommen, wie bei einer auf placentarem Wege syphilisirten Frucht. Denn die in der spermatisch inficirten Frucht wirksamen Toxine müssten doch zweifellos gleichfalls Symptome veranlassen können, wenn auch vielleicht später und in milderer Weise als jene Toxine, welche direct von der syphilitischen Mutter auf dem Placentarwege in die Säftemasse des in Entwicklung begriffenen Fötus direct übergegangen sind. Nur dass dann der Fall niemals sich ereignen dürfte, dass sogenannte directe Tertiärmanifestationen der congenitalen Frühsyphilis ohne die usuellen exanthematischen, sogenannten Secundärerscheinungen auftreten könnten.

Aber all' dies ist meiner Ansicht nach eine vollkommen unfruchtbare Debatte, wie es dann überhaupt ein durch nichts motivirtes Beginnen ist, bei einer Infectionskrankheit mit völlig unbekanntem Parasiten schon von seinen Toxinen und den pathognomonischen Erscheinungen ihrer Wirkung zu sprechen. Aber es ist leider so weit gekommen, dass man, um modern zu sein, sich klinischen Erfahrungen gegenüber blind und taub zeigt und die hereditäre Frühsyphilis nicht mehr vom

[1]) Vgl. die diesbezügliche tabellarische Zusammenstellung auf S. 17 und die Fussnote 1 auf S. 19, sowie die noch folgenden Auseinandersetzungen.

klinischen sondern ausschliesslich nur vom bacteriologischen Standpunkte aus zu zergliedern trachtet. Die interessanteste Blüthe, welche dieser modernen Richtung entsprossen ist, scheint mir in einer Schrift Tommasoli's[1]) gelegen, welche den volltönenden Titel „Syphilis und Syphilismus" trägt. Indem Tommasoli jene Phase der Lues, in welcher seiner Annahme zufolge nur noch die „Alexine" (i. e. die Producte der Producte des Syphilisparasiten) wirksam sind, „Syphilismus" nennt, stellt er den Satz auf, dass auf germinativem Wege überhaupt nur der Syphilismus, nicht aber virulente Syphilis (sic!) übertragen werden könne. Und fragen wir dann, welche klinische Symptomenreihe dieser Schriftsteller mit dem Terminus des „Syphilismus" bezeichnet, so bekommen wir zur Antwort, dass er darunter nicht blos die parasyphilitischen Erscheinungen der Fournier'schen Annahme[2]) begreift, sondern auch jene Modificationen des luetisch inficirten Organismus darunter versteht, welche ihn immun machen gegen eine Neuinfection mit syphilitischem Virus und dass er weiters auch das Gros der sogenannten Tertiärsymptome der Syphilis in den Begriff des Syphilismus mit einbezieht.

Gegen eine derartige Auffassung der hereditären Syphilis und des erblichen Uebertragungsmodus dieser Krankheit muss nun — dies ist meine Ansicht — die allerschärfste Opposition angewendet werden. Dass durch rein spermatische Infection virulente Syphilis bei der Descendenz übertragen werden kann, ist eine auf dem Wege der Krankenbeobachtung über jeden Zweifel sicher gestellte Thatsache. Dies geht vor Allem aus der Betrachtung der sogenannten Ausnahmen vom Colles'schen Gesetze hervor, das lehrt des Ferneren nebst vielen anderen Momenten der auf S. 5 dieses Buches mitgetheilte Fall meiner Beobachtung, wie ich denn überhaupt zur Bekräftigung dieser Thatsache auf die im ersten Abschnitte dieses Bandes (S. 52 und ff.) vorgetragenen Sätze rückverweisen muss.

---

[1]) Tommasoli: Sifilide e Sifilismo. Riforma medica 1896.

[2]) Die Nomenclatur „parasyphilitische Symptome", welche Fournier für eine Reihe von Veränderungen allgemeiner Natur eingeführt hat, die auf dem Boden syphilitischer Infection oder syphilitischer Vererbung sich entwickeln können, ohne selbst wirklich anatomisch Syphilis zu sein, halte ich für eine glücklich gewählte. Was speciell die Hereditärsyphilis betrifft, so wären unter dieser Bezeichnung einzureihen alle Arten von Hemmungsbildung, Wachsthums- und Entwicklungsstörung, rhachitischer, hydrocephalischer, scrophulöser Habitus, Idiotismus, Störungen in der Verknöcherung des Dentins, in der Entwicklung der Pubertät, Zwergwuchs etc. soferne sich Erscheinungen der genannten Art bei hereditär-syphilitischen Individuen oder bei Individuen mit sichergestellter syphilitischer Ascendenz auffinden lassen. Eine andere Frage ist und bleibt es natürlich, ob derlei Symptome als Folgewirkungen der Syphilistoxine aufgefasst werden dürfen.

Man müsste sich gegenüber den klinischen Befunden rücksichtlich der hereditären Frühsyphilis rein die Augen verbinden, wollte man den Theoremen Tommasoli's Gefolgschaft leisten. Dabei sehe ich vollkommen davon ab, dass der genannte Autor auf die „Alexine" des problematischen Syphilisparasiten schon ein ganzes Gebäude aufgerichtet hat und dass er diese Alexine bereits durch die Keimzellen auf die Descendenz wirken lässt, bevor die Frage einer auf germinativem Wege zu erzielenden Immunität bei Descendenten immunisirter Zeuger vom bacteriologischen Standpunkte aus überhaupt erledigt ist. [1])

Verlassen wir aber jetzt die unfruchtbare Discussion über vorderhand noch immaginäre Grössen in der Syphilisätiologie und wenden wir uns wieder zur anatomisch-klinischen Betrachtung der congenitalen Frühsyphilis zurück. Bei genauerem Zusehen zeigt es sich, dass alle namhaft gemachten Differenzen in den Erscheinungsformen der hereditären Frühsyphilis nur scheinbare, die äussere Form betreffende sind und durchaus nicht in einer verschiedenen Wesenheit des krankheitserregenden Stoffes bei den visceralen und cutanen Manifestationen ihren letzten Grund haben. Denn ganz abgesehen davon, dass sicherlich bei sehr vielen mit Exanthem behafteten Säuglingen gleichzeitig auch anatomische Veränderungen geringeren Grades in den inneren Organen vorliegen, welche sich der klinischen Erkenntnis entziehen, findet man doch gar nicht selten hereditär-syphilitische Säuglinge, welche zu irgend einem Zeitpunkte während der ersten extrauterinen Lebenswochen neben Exanthemen auch noch Visceral- und Epiphysenaffectionen in klinisch unanfechtbarer Weise erkennen lassen, und es hiesse wohl den Thatsachen grobe Gewalt anthun, wollte man angesichts solcher Verhältnisse den cutanen Affectionen eine andere ätiologische Dignität zumessen, als den visceralen und epiphysären Veränderungen. Vielmehr steht in solchen Fällen die Sache gewiss so, dass in Folge einer späteren Entfaltung der Thätigkeit des vererbten Syphiliscontagiums während der fötalen Entwicklung des Kindes die visceralen Organe und Epiphysengrenzen erst später und darum auch minder intensiv in Mitleidenschaft gezogen worden sind, so dass erstens die Kinder trotz visceraler Affectionen dennoch lebend zur Welt gebracht wurden und darum zweitens auch gleichzeitig cutane und viscerale, respective osteochondritische Veränderungen im Extrauterinleben erkennen lassen konnten.

---

[1]) Ehrlich war in der Lage, die sehr vereinzelt dastehenden Angaben über spermatische Uebertragung specifischer Immunitäten gegen Rabies und Tetanus (Tizzoni und Centanni. Centralblatt für Bacteriologie und Parasitenkunde 1893 XIII) zurückzuweisen. Vgl. Flügge: Die Mikroorganismen. Dritte Aufl., I. Th., S. 393 Leipzig 1896.

Was speciell das Verhalten der visceralen Drüsenapparate in solchen Fällen anbelangt, so gestattet dasselbe nur den einen Rückschluss, dass bei derartigen Formen von hereditärer Frühsyphilis die visceralen Entzündungsvorgänge während der Fötalperiode nur so geringfügiger Art waren, dass durch dieselben die Lebensfähigkeit des Fötus im Uterus nicht unterbunden wurde. Damit ist aber noch immer nicht ausgeschlossen, dass die hereditär-syphilitischen, in der Fötalperiode angeregten, entzündlichen Erkrankungen der inneren Organe sich nicht im Extrauterinleben weiter entwickeln und erst in dieser Daseinsperiode das tödtliche Ende des mit hereditärer Syphilis behafteten Kindes zu bewirken im Stande sind.

In der grossen Mehrzahl der Fälle sind aber bei den am normalen Schwangerschaftsende lebend geborenen, ausgetragenen und am Leben bleibenden Kindern syphilitischer Descendenz viscerale Affectionen nicht vorhanden und wenn, doch in der Regel viel schwächer markirt, als bei den syphilitischen Todtgeburten, deren intrauterines Absterben zum grossen Theile doch nur der Ausdruck ihrer schweren intrauterin entstandenen Visceralerkrankung ist.

Ueberhaupt ist es nothwendig, bei lebend geborenen hereditär-luetischen Kindern rücksichtlich des Vorhandenseins visceraler Affectionen zweierlei Gattungen von Fällen zu unterscheiden. Die erste Gattung betrifft jene Fälle, deren viscerale Syphilis schon klinisch, — wenn auch nicht immer in den ersten Lebenstagen — diagnosticirbar ist, welche durch schwere Anämie, durch mächtige Leber- und Milzschwellung, durch Dyspnoe und Albuminurie in genügender Weise für eine klinische Diagnose zugänglich erscheinen. Diese Fälle von visceraler Frühsyphilis sind es, welche auch Bedeutung für den Praktiker haben.

Das Gros der Visceralaffectionen lebend geborener hereditär-syphilitischer Säuglinge rangirt aber in eine zweite Kategorie, welche sich dadurch von der eben besprochenen Sorte von Fällen unterscheidet, dass sich die mitbestehenden Veränderungen der inneren Organe bei Lebzeiten des Säuglings vollkommen unserer Kenntnis entziehen, weil sie nicht durch Symptome der vorhin erwähnten Art klinisch charakterisirt sind. Wir haben die Berechtigung, eine solche unscheinbare Verlaufsweise der visceralen Säuglingssyphilis anzunehmen, weil man gelegentlich bei Sectionen syphilitischer Kinder, die zu Lebzeiten keine klinisch sicher verwerthbaren Anzeichen einer visceralen Erkrankung erkennen liessen, schwere diffuse Affectionen in Leber, Lunge, Niere und Pankreas nachweisen kann.

In einer grossen Anzahl von Fällen mögen des Ferneren viscerale Affectionen nebst den exanthematischen wohl vorhanden sein, sind aber

nur unscheinbarer Art und klinisch nicht nachweisbar, gehen während der antisyphilitischen Behandlung vollkommen zurück und sind daher nicht von solch' einschneidender Bedeutung für das Leben des Säuglings, wie jene Veränderungen, welche intra vitam klinisch diagnosticirbar sind. Hingegen ist und bleibt die Prognose der klinisch manifesten visceralen hereditären Frühsyphilis der Säuglinge stets eine recht ernste, wenngleich wir, wie noch in einem der nächsten Capitel gezeigt werden wird, eine nicht unbedeutende Zahl von specifischen Leberaffectionen bei hereditär-luetischen Säuglingen und einen Fall von hereditärer Nierensyphilis heilen gesehen haben.

In grellem Gegensatze zu der vitalen Bedeutung, welche den diffusen Visceralerkrankungen bei der hereditären Frühsyphilis zukommt, stehen daher die diffusen hereditär-syphilitischen Veränderungen des Hautorganes. Sie treten, wie wir schon im zweiten Abschnitte dieses Bandes gehört haben, immer erst im Extrauterinleben des Kindes zu Tage, stehen bei den hereditär-syphilitischen Säuglingen sogar vielfach im Vordergrunde des Krankheitsbildes, gestatten aber, ganz im Gegensatze zu den visceralen Affectionen, im Allgemeinen eine günstige Prognose.

Die namhaft gemachten Differenzen, welche zwischen diffusen visceralen und Hautaffectionen bestehen, sind aber keineswegs durch eine verschiedene Wesenheit des wirksamen Giftstoffes, welcher bei den cutanen Früherkrankungen etwa ein corpusculärer, bei den visceralen ein chemischer wäre, bedingt, diese sind vielmehr, wie wir schon im vorigen Capitel auseinandergesetzt haben, lediglich entwicklungsgeschichtlich begründet.

Was nun die diffuse syphilitische Hautinfiltration der Säuglinge anbetrifft, so dürfte noch erinnerlich sein, dass wir in unserer diesem Thema gewidmeten Arbeit (S. 117) auseinanderzusetzen Gelegenheit genommen haben, dass uns unter 341 hereditär-syphilitischen Säuglingen kein einziger Fall von diffuser Hautsyphilis vorgekommen ist, bei welchem diese Affection mit auf die Welt gebracht worden wäre, dass vielmehr die fragliche diffuse Hauterkrankung, welche wir 198mal beobachteten, nie vor der zweiten Lebenswoche von uns gesehen wurde. Die diffusen hereditär-syphilitischen Haut- und Visceralaffectionen stehen also nach zweierlei Richtung in lebhaftem Contrast zu einander: 1. Die diffusen Hautaffectionen entstehen erst extrauterin, die visceralen intrauterin. 2. Die diffusen Hautaffectionen liefern eine günstige, die visceralen im Allgemeinen eine viel ungünstigere Prognose.

Wenn sich aber Hautaffectionen mit visceralen combiniren, dann steht die Sache wesentlich anders, als wenn Hautaffectionen allein vor-

handen sind. Dann wird die Prognose immer eine sehr zweifelhafte. Wenigstens haben wir, so oft wir noch Gelegenheit gehabt haben, einen mit diffusen Exanthemen behafteten hereditär-syphilitischen Säugling zu obduciren, niemals diffuse viscerale Affectionen vermisst, welche nicht als die factische Todesursache für den betreffenden Fall zu betrachten gewesen wären. Hierin liegt wohl ein nicht zu verkennendes Merkzeichen dafür, dass der tödtliche Ausgang einer klinisch etwa nur durch Exanthem und Anämie charakterisirten Hereditärsyphilis dennoch stets auf das Conto specifischer visceraler Mitaffectionen zu setzen ist — selbstverständlich, wenn man von jenen letal endenden Fällen absieht, bei welchen eine septische Secundärinfection oder irgend eine andere complicatorische Erkrankung mitwirksam war, welche zum tödtlichen Ausgang führen musste. Daher bin ich der Ansicht, dass die Prognose des Einzelfalles von hereditärer Säuglingssyphilis im Wesentlichen von dem Mitbestande und dem Grade der begleitenden diffusen Visceralerkrankungen abhängig ist, wovon übrigens noch an anderer Stelle dieses Buches die Rede sein wird.

Man vermisst, wie wir schon auseinandergesetzt haben, diffuse viscerale Affectionen bei keinem zur anatomischen Untersuchung gelangenden Kinde, welches der hereditären Frühsyphilis erlegen ist, gleichgiltig ob es lebend oder todt geboren, ob es exanthemfrei oder mit Exanthem behaftet war. Dies lehren nicht allein die Erfahrungen, welche bisher an den zur Obduction gekommenen hereditär-luetischen Kindern unserer Anstalt gewonnen wurden, dies geht nicht allein aus dem anatomischen Materiale hervor, welches die Sammlung Kassowitz' und die meinige liefert, vielmehr stimmen alle Literaturberichte der neueren Zeit, welche diesem Gegenstande gewidmet sind, mit diesen unseren Anschauungen überein. Die Sache steht heute thatsächlich so, dass nahezu in keinem einzigen histologisch durchuntersuchten Falle von hereditärer Frühsyphilis der Fötal- oder Säuglingsperiode diffus-entzündliche Veränderungen in den inneren Organen gefehlt haben [1]).

Die Literatur über die congenitale Syphilis der älteren Zeit, etwa die bis zu Anfang der Siebzigerjahre bekannte, lehrte das allerdings noch nicht. Sie litt aber auch an dem grossen Mangel genauer Angaben über vorgenommene histologische Untersuchungen der inneren Organe. Da aber sehr häufig Leber und Nieren solcher Säuglinge makroskopisch kaum verändert erscheinen, wie von vielen Autoren und auch von uns wiederholt beobachtet wurde, trotzdem schwere diffus-entzündliche Affec-

[1]) Vgl. auch die Angaben von H. Chiari in „Festschrift für Virchow" 1891. Bd. II.

tionen, welche nur durch die mikroskopische Untersuchung erschlossen werden können, sich in ihnen abspielen, wurde sehr häufig in Fällen, bei welchen makroskopisch keine Anomalie vorzuliegen schien, die histologische Untersuchung vernachlässigt. Die Ueberzeugung hatte eben noch nicht feste Wurzel gefasst, dass trotz negativen makroskopischen Befundes in den Organen hereditär-syphilitischer Säuglinge diffus-entzündliche Processe bestehen können. Kurz, unsere eigenen Beobachtungen und das Studium der Literatur lehren uns, dass bei syphilitischen Todtgeburten ausnahmslos und bei an Syphilis verstorbenen Säuglingen fast ausnahmslos diffus-entzündliche Veränderungen in der Leber, häufig aber auch in Lungen, Nieren, Pankreas und im Darmcanal vorhanden sind.

Dass gleichzeitig auch an den Epiphysengrenzen der Röhrenknochen durch die mikroskopische Untersuchung sehr häufig Veränderungen aufgedeckt werden, ist eine bekannte Thatsache, welche hier nur berührt, nicht aber weiter verfolgt werden soll. Allerdings deckt sich die Anzahl der Fälle, welche mit mikroskopisch zu ermittelnden Epiphysenerkrankungen behaftet sind, durchaus nicht mit der Häufigkeit des Vorkommens von Osteochondritisfällen, welche durch die klinische Untersuchung festgestellt werden können. Während sich kaum eine syphilitische Todtgeburt aus den späteren Graviditätsmonaten oder kaum ein seiner Lues erlegener Säugling finden wird, bei welchem nicht da oder dort an den Epiphysengrenzen der langen Röhrenknochen charakteristische Veränderungen constatirbar wären, lehrt uns die Klinik der hereditären Frühsyphilis, dass nur ein relativ kleiner Theil der histologisch diagnosticirbaren Osteochondritisfälle zu klinisch nachweisbaren und diagnosticirbaren Symptomen intra vitam führt. Die Ueberzahl der hereditär-luetischen Osteochondritiden verläuft symptomlos, ohne dem Träger irgend welche Beschwerden zu verursachen und fällt daher ausschliesslich in die Domäne des pathologischen Anatomen. Es geht uns also mit der Osteochondritis geradeso, wie mit der diffusen Leberentzündung congenital syphilitischer Neugeborener und Säuglinge. Erkennbar ist die Lebersyphilis für den untersuchenden Arzt erst dann, wenn es zu klinisch nachweisbarer Intumescenz des Organs gekommen ist.[1]) Geringere Grade und die Initialstadien der diffusen Lebersyphilis entziehen sich aber ebenso vollkommen unserer Kenntnisnahme, wie die gewöhnliche, den Anatomen geläufige, mildere Form der epiphysären Osteochondritis. Somit obwalten bei der diffusen Leberentzündung im Früh-

[1]) Vgl. hierüber die beiden später folgenden Capitel über die angeborene Lebersyphilis der Säuglinge.

stadium der Hereditärsyphilis dieselben Verhältnisse, wie bei der initialen congenital-luetischen Osteochondritis.

Wir diagnosticiren die Osteochondritis klinisch erst dann, wenn Schwellung an den Epiphysengrenzen, Pseudoparalyse oder Epiphysenlösung eingetreten ist. Die minderen Entwicklungsgrade und Initialstadien der Affection lassen sich nur durch die anatomisch-histologische, nicht aber durch die klinische Untersuchung feststellen, sind aber dennoch, vom anatomischen Standpunkte betrachtet, fast ebenso häufige Befunde, wie die der diffusen Lebersyphilis.

Trotz alledem bleibt aber die Häufigkeit der klinisch-diagnosticirbaren Fälle von hereditär-syphilitischer Osteochondritis im Säuglingsalter noch immer eine ziemlich grosse. Unter 224 hereditär-syphilitischen Säuglingen, welche ich während meiner fünfzehnjährigen Thätigkeit am ersten öffentlichen Kinderkranken-Institute in Wien selbst beobachtet und protokollirt habe, fand ich 73mal osteochondritische Pseudoparalyse klinisch ausgebildet, was einem Häufigkeitsverhältnis von 32·5% gleichkommt. Wenn ich nun gleich hier darauf aufmerksam mache, dass aus meinen statistischen Aufstellungen über die congenitale Lebersyphilis der Säuglinge die Thatsache hervorgeht, dass ich in einer 148 hereditär-syphilitische Säuglinge betreffenden Untersuchungsreihe 45mal klinisch nachweisbare syphilitische Leberschwellung gefunden habe, was einem Frequenzsatz von 30·4% entspricht, so zeigt sich auch in Betreff der Häufigkeit des Vorkommens klinisch nachweisbarer Hepatitis und Osteochondritis syphilitica im Säuglingsalter eine ganz merkwürdige Uebereinstimmung. Beide diese Formen congenital-luetischer Frühmanifestationen, die Hepatitis und die Osteochondritis, besitzen ungefähr dasselbe Häufigkeitsverhältnis sowohl auf dem Sectionstisch, als auch bei der klinischen Untersuchung.

Gegenüber der grossen Frequenz der Visceralerkrankungen und der Epiphysenaffectionen bei syphilitischen Föten treten diffuse hereditär-syphilitische Frühmanifestationen in anderen Organen weit in den Hintergrund. Zwar ist es eine bekannte Thatsache, dass es eigentlich kein Organ des Fötus gibt, welches nicht gelegentlich einmal der Sitz einer frühsyphilitischen diffusen Entzündung sein könnte, doch aber sind anders geartete, als Darmdrüsen- und Epiphysenerkrankungen, nur als Ausnahmen vom regulären Bilde der Syphilis fötalis und neonatorum zu betrachten. Hieher gehören die spärlichen Befunde von entzündlichen Veränderungen im Bereiche des Centralnervensystems, des Muskelapparates und des Auges. Auch hier handelt es sich aber fast immer um diffus-entzündliche Veränderungen, welche an den

Blutgefässapparat der in Entwicklung begriffenen Organe geknüpft sind, und so muss ich auch hier wiederum mit grossem Nachdrucke betonen, dass die relativ seltenen Frühmanifestationen der Erbsyphilis in anderen als den — sit venia verbo — regulären Organen unserer im vorigen Capitel aufgestellten Theorie durchaus nicht zuwiderlaufen.

Durch unsere Theorie ist eben nur der Grundcharakter der congenitalen Frühsyphilis, das gesetzmässige und reguläre Bild derselben, dem Verständnisse näher gerückt worden. Dass ausser jenen Organen, welche als die regulären Träger der Fötalsyphilis zu betrachten sind, hie und da noch andere miterkranken, darf Niemanden Wunder nehmen. Wenn man sich daran erinnert, dass, wie unsere Theorie besagt, die Erscheinungen der congenitalen Frühsyphilis auf dem Zusammenwirken zweier Componenten beruhen, welche unter Umständen auch an anderen als den drüsigen Organen und den Epiphysengrenzen vorliegen können, wird man auch die Ausnahmsfälle gut verstehen. Die eine Componente ist in dem Vorhandensein einer starken Saftströmung und eines höheren Vascularisationszustandes in einem Gewebe oder in einer beliebigen Gewebspartie zu suchen, die zweite ist auf das Circuliren eines activen Syphilisvirus in der Blutbahn der Frucht zurückzuführen, und zwar zur Zeit, da die ersterwähnte Componente irgendwo im embryonalen Organismus gegeben ist. Dass unter besonderen Verhältnissen, welche sich unserer Erkenntnis vollständig entziehen, während der fötalen Entwicklung auch in anderen, als den drüsigen Organen und den Epiphysengrenzen die namhaft gemachten Bedingungen für das Zustandekommen einer diffusen syphilitischen Entzündung vorhanden sein können — wer wollte das in Abrede stellen? Dadurch wird aber der Typus, der Grundcharakter und die gesetzmässige Beziehung der hereditären Frühsyphilis zu bestimmten Apparaten und Organtheilen des Fötus nicht im Mindesten verschoben.

Drittes Capitel.

Die aetiologische Einheit der congenital-syphilitischen Frühaffectionen.

Ueber die Definition des Tertiarismus. — Der Gummabegriff. — Gumma und hereditäre Frühsyphilis. Toxinwirkung und hereditäre Frühsyphilis. — Lebend geborene Kinder mit visceralen und osteochondritischen aber frei von exanthematischen Symptomen. — Sechs einschlägige Fälle eigener Beobachtung. — Bedeutung dieser Fälle für die Frage der Syphilis hereditaria tarda. — Eigenthümlichkeiten der Frühexantheme der Hereditärsyphilis. — Intrauteriner Exanthembeginn. — Widersprüche gegenüber der Toxinlehre und der Aufstellung einer angeborenen Tertiärsyphilis. — Unmöglichkeit zu beweisen, dass die visceralen Frühmanifestationen nicht ebenso infectiös sind, wie die cutanen. — Gleichwerthigkeit des mütterlichen und väterlichen Einflusses rücksichtlich der visceralen und osteochondritischen congenitalen Frühsyphilis. — Das Wesen der Placentarsyphilis. — Der syphilitische Fruchttod. — Fruchttod bei väterlicher und mütterlicher Syphilis. — Die fötale Kachexie bei syphilitischer Vererbung. — Prognostische und Verlaufsunterschiede zwischen cutaner und visceraler hereditärer Frühsyphilis.

Wir haben schon andeutungsweise zu dem in der Syphilidologie weitverbreiteten Lehrsatze Stellung genommen, welcher aussagt, es sei eine besondere Eigenthümlichkeit der congenitalen Syphilis, an den von ihr befallenen Neugeborenen und jungen Säuglingen gleichzeitig Symptome der secundären und tertiären Periode zuwege bringen zu können. Wir haben auch schon darauf hingewiesen, dass es ein grosser Irrthum ist, wenn man die visceralen Affectionen der congenitalen Frühsyphilis ohneweiters als tertiäre Erscheinungen betrachtet, und zwar als jene Tertiärformen, welche gleichzeitig mit den als Secundärerscheinungen geltenden exanthematischen Frühformen der Hereditärsyphilis vorkommen können.

Wir haben auch schon mit grossem Nachdrucke betont, dass man weder vom histologischen noch vom aetiologischen Standpunkte aus ein Recht zu einer solchen Annahme hat. Es soll nun Sache unserer weiteren Auseinandersetzungen sein, den Beweis für diese unsere Aufstellung zu erbringen.

Vor allem eine abwehrende oder vorbeugende Bemerkung!

Es kommt mir durchaus nicht in den Sinn, mich hier in eine Discussion über die Definition des Tertiarismus als solchen einzulassen.

Hiefür halte ich mich nicht für competent. Nothwendig scheint es mir nur darauf hinzuweisen, dass nach dem gegenwärtigen Stande unserer Anschauungen die Wesenheit des Tertiärstadiums der Syphilis in einem Lichte erscheint, welches mit dem, was uns die Visceral- und Epiphysensyphilis der Neugeborenen, also die congenitale, nicht exanthematische Frühsyphilis zeigt, absolut nicht vereinbar ist. Es gilt — meiner Ansicht nach allerdings nicht mit Recht — momentan als Lehrsatz, dass die tertiären Syphiliserscheinungen nicht mehr als directe Wirkung des ursprünglichen Syphilisgiftes angesehen werden dürfen, sondern nur eine eigenthümliche Nachkrankheit darstellen,[1]) welche auf dem Boden des durch die vormalige Infectionskrankheit in seiner Widerstandsfähigkeit veränderten Gewebes unter Umständen zur Entwicklung kommen kann. Die Frage, ob hiebei der noch unbekannte Syphilisparasit mitwirksam ist oder nicht, wird von den Syphilidologen in verschiedener Weise beantwortet. Manche Autoren vindiciren dem fraglichen Syphilisparasiten überhaupt gar keine besondere Rolle mehr bezüglich des Zustandekommens tertiärer Producte, manche, wie Neisser, stellen die Mitwirkung desselben nicht vollkommen in Abrede, legen aber gleichwohl den Hauptwerth auf eine durch den vorausgegangenen Syphilisprocess veränderte Reaction des Gewebes. Keineswegs aber gelten die Tertiärformen als das Resultat einer durch einen hochvirulenten Infectionsträger veranlassten allgemeinen weitausgebreiteten Gewebserkrankung. Die Entwicklung verschiedenartig localisirter, geschwulstartiger oder entzündlicher Veränderungen in unterschiedlichen Geweben, welche in ihrer Resistenzfähigkeit gegenüber Schädigungen äusserer und innerer Art nachgelassen haben, gewährt vielmehr dem Tertiarismus, wie vielfach angenommen wird, sein eigenartiges Gepräge. Nun kommt noch hinzu, dass Tertiärformen relativ seltene Syphilisformen darstellen, dass zwischen ihrem Auftreten und dem des ehemals erfolgten Einbrechens des Syphiliscontagiums in die Blutbahn eine in der Regel sich auf Jahre belaufende Frist verstreicht, lauter Dinge, welche bei den visceralen Affectionen der congenitalen Frühsyphilis nicht zu treffen sind.

Zum Schlusse darf auch nicht übersehen werden, dass die tertiäre Syphilis in der Regel durch ein ganz bestimmtes anatomisches Product charakterisirt ist, das knotenförmige Gumma, eine zellige Neubildung mit Tendenz zur centralen Erweichung und Verflüssigung.

Man kann zwar nicht sagen, dass der Gummabegriff ein vollkommen klarer und von allen Autoren und Aerzten für dieselbe

[1]) Rücksichtlich der Finger'schen Toxintheorie des Tertiärstadiums der Syphilis vgl. Abschnitt I, Capitel III, S. 63 u. ff.

Veränderung in der gleichen Weise verwendeter ist. Zunächst ist doch der Begriff „Gumma“ nur ein rein klinischer, mit welchem sich die Vorstellung eines pathologischen Productes verknüpft, das in einem relativ späten Termine nach der stattgehabten Syphilisinfection zum Vorschein kommt und die vorhin angegebenen anatomischen Charaktere an sich trägt. Und da man diese Manifestationsweise der Syphilis eben in jenem Stadium der Erkrankung findet, welches man als das „tertiäre“ bezeichnet, hat sich mit dem Begriffe und Worte „Gumma“ auch der klinische Begriff des Tertiarismus eng verknüpft. So ist es gekommen, dass man ein pathologisches Product, welches der Tertiärperiode der Syphilis entsprungen ist, auch eo ipso als ein gummöses betrachtet und so promiscue die Worte „tertiärsyphilitisch“ und "gummatös“ zur Bezeichnung derselben klinischen und anatomischen Erscheinungsformen der Syphilis anwendet. Spricht man nun von diffusen gummösen Veränderungen innerer Organe, so stellt man sich ebenfalls darunter vor, dass es sich um diffus-entzündliche Veränderungen handle, welche gleichbedeutend mit tertiär-syphilitischen Veränderungen sind. In der That wird auch das Epitheton „gummös oder gummatös“ den diffusen visceralen Erkrankungsformen bei der fötalen und congenitalen Frühsyphilis fast regelmässig vindicirt und so der Glaube gefestigt, dass es sich bei diesen Manifestationsformen der Syphilis thatsächlich um ein pathologisches Product handelt, welches sich anatomisch und klinisch mit dem Gummabegriffe deckt.

Beides ist nun, das haben wir im Verlaufe unserer Studien schon des Oefteren klargestellt, in Bezug auf die visceralen und osteochondritischen Vorgänge, welche die hereditäre Syphilis bei Föten, Neugeborenen und Säuglingen zur Anschauung bringt, nicht der Fall. Denn wenn wir es hiebei auch mit diffusen, nicht exanthematischen, hereditärsyphilitischen Entzündungsvorgängen zu thun haben, so fehlt bei den namhaft gemachten Manifestationsweisen der hereditären Frühsyphilis vor Allem das von klinischer Seite unerlässliche Postulat, nämlich die Beziehung der Entzündungsproducte zu einem späten Stadium der Syphilis. Diesbezüglich sei schon an dieser Stelle auf eine Serie noch weiter unten abzuhandelnder Fälle verwiesen, bei welchen wir auch durch die klinische Beobachtung feststellen konnten, dass viscerale und osteochondritische Manifestationen der Hereditärsyphilis früher vorhanden waren, als der erste Exanthemausbruch.

Sprechen wir aber von einem Gumma im anatomischen Sinne des Wortes, so knüpft sich daran sofort die Vorstellung eines abgegrenzten, knotenförmigen, grösseren Herdes von jungem Granulationsgewebe innerhalb einer bindegewebigen Grundsubstanz, welches

fähig ist, central eine fettig-schleimige Metamorphose einzugehen, oder auch wirklich eingeht, während peripheriewärts eine bindegewebige Hyperplasie zum Vorschein kommt.

Gerade diese anatomische Definition des Gummabegriffes stimmt aber mit dem, was man bei den visceralen Erkrankungsvorgängen an syphilitischen Föten und Neugeborenen regelmässig findet, fast niemals überein. Auf diesen Umstand haben wir bei Gelegenheit der Entwicklung unserer neuen Theorie der congenital-syphilitischen Frühaffectionen bereits aufmerksam gemacht. Um Wiederholungen zu vermeiden, sei daher auf die im ersten Capitel dieses Abschnittes gemachten Angaben rückverwiesen.

Vor Allem wäre den eben auseinandergesetzten Umständen gegenüber nochmals zu betonen, dass die Veränderungen, welche man an den visceralen Organen und den Knochenknorpelgrenzen der hereditär-syphilitischen Früchte und neugeborenen Kinder findet, keine Spät-, sondern die ersten Frühmanifestationen der hereditären Infection sind, welche die Erbsyphilis bei den betreffenden Individuen zur Geltung gebracht hat. Dies geht mit überzeugender Klarheit aus zahlreichen anatomischen Befunden hervor, welche an den Organen todtgeborener syphilitischer Früchte zu erheben sind. Abgeschnürte drüsenähnliche Gebilde in den Lungen, vollkommen aufgehobene Läppchenbildung in der Leber, rückständige Glomerulusentwicklung in der Niere, Persistenz epithelialer Hohlräume in der Thymus sind Befunde, welche darauf hinweisen, dass es sich bei den frühsyphilitischen Organerkrankungen der Föten um die allerersten Wirkungen eines virulenten, entzündungserregenden Agens handelt, welches die Organe in ihrer embryonalen Entwicklung tief geschädigt, ja ein Stehenbleiben in ihrer Weiterentwicklung zuwege gebracht hat.

Ich gerathe hier zunächst abermals in Widerspruch mit einem Theile der Finger'schen Syphilistheorie (s. S. 63). Zwar fällt es mir nicht ein zu behaupten, dass das Ergebnis meiner Untersuchungen den theoretischen Auseinandersetzungen Finger's in Allem und Jedem zuwiderläuft, aber gerade jene von Finger als überaus beweiskräftig betonten Momente, welche er der Klinik der hereditären Frühsyphilis entlehnt halten einer strengen Kritik und einer genauen anatomisch-histologischen Prüfung nicht stand.

Wie schon im ersten Abschnitte dieses Buches erwähnt wurde, hat es Finger versucht, eine Theorie der Syphilis vom Standpunkte der modernen Bacteriologie aus zu entwickeln, d. h. jene Erfahrungen, welche man bei einigen gut gekannten, mit sichergestellten mikroparasitären Erregern ausgestatteten Infectionskrankheiten gewonnen hat, mutatis

mutandis auf das Gebiet der Syphilis zu übertragen. So hat er denn, ausgehend von der Ueberzeugung, dass unbedingt nur ein corpusculäres, beziehungsweise mikroparasitäres Virus als Erreger der Syphilis gelten könne, angenommen, dass die durch die Syphilis verursachten pathologischen Processe, analog den bei anderen mikroparasitären Erkrankungen vorfindlichen Verhältnissen, zweierlei Art sein müssen: Erstens solche, welche sich auf die unmittelbare Wirkung des corpusculären Agens beziehen, und zweitens solche, welche als der Effect der durch den supponirten Syphilisparasiten hervorgerufenen Toxine zu betrachten sind.

Indem ich hier alle sonstigen Details der Finger'schen Theorie ausser Acht lasse, will ich vorzüglich den einen Satz der Finger'schen Lehre, welcher uns betreffs der hereditären Frühsyphilis interessirt, fixiren, nämlich den, welcher aussagt, dass die sogenannten tertiären Erscheinungen der Fötal- und Säuglingssyphilis nicht als der Effect des corpusculären Giftes, vielmehr als das Ergebnis der Wirkung der Stoffwechselproducte desselben, also der Syphilistoxine zu betrachten seien. In weiterer Verfolgung seiner Theorie betont nun Finger im Speciellen, dass der syphilitische Fruchttod, die sogenannte fötale Kachexie Fournier's und die angeborenen tertiären Erkrankungsformen, welche man bei hereditär-syphilitischen Kindern so häufig findet, das Ergebnis dieser Toxinwirkungen sein müssten.

Was den letzterwähnten Punkt anbelangt, könnten wir uns eigentlich sehr kurz fassen, da wir schon im ersten Capitel dieses Abschnittes nachgewiesen haben, dass die Trennung der congenital-syphilitischen Frühmanifestationen in solche secundärer und tertiärer Art eine vollkommen willkürlich und rein schablonenhaft geschaffene ist. Aber es kommt noch Folgendes hinzu: Alle drei vorhin angeführten Modalitäten der Beeinflussung der Frucht durch die Erbsyphilis finden sich ebenso in jenen Fällen, bei welchen der Vater, als in jenen Fällen, bei welchen die Mutter der vererbende Theil ist. In jenen Fällen, bei denen die Frucht ihre Syphilis vom Vater her bezogen hat, müsste man also annehmen, dass die Stoffwechselproducte, welche von dem Contagium animatum ausgehen, die erwähnten Veränderungen, welche auf Toxinwirkung zu beziehen sind, zustande gebracht hätten. Wenn nun ein ex patre syphilitischer Fötus, mit diffusen Visceralerkrankungen behaftet, exanthemlos in utero abstirbt, wo bleibt dann die Wirkung des corpusculären Virus, welches ihm durch das syphilitische Sperma eingepflanzt wurde? Man kann es sich wohl nur sehr schwer vorstellen, dass der Syphiliskeim, wenn er sich in dem befruchteten Ei entwickelt, nur durch seine Toxine, nicht aber durch seine local irritirende Wirkung Erkrankungsvorgänge hervorrufen sollte.

Wohl ist es ganz richtig, dass ererbte Syphilis vorkommt, bei welcher das Hautorgan absolut frei von jeder pathologischen Erscheinung ist und bleibt, und richtig ist es auch, dass in einer grossen Reihe von Fällen die hereditäre Frühsyphilis sich ausschliesslich durch Erkrankungen der visceralen Organe und der Epiphysengrenzen der Röhrenknochen ausprägt. Haben wir doch selbst mit dem grössten Nachdruck betont, dass bei intrauterin abgestorbenen syphilitischen Früchten dieses Verhältnis geradezu als Regel hinzustellen ist. Aber auch bei solchen Kindern, welche lebend zur Welt gebracht werden, ist es nicht von der Hand zu weisen, dass thatsächlich Veränderungen der letzterwähnten Art ohne jede Hautaffection einzig und allein vorliegen können, ja es ist des Öfteren vorgekommen — und ich selbst verfüge über derartige Beobachtungen, — dass notorisch hereditär-luetische Kinder in ihren ersten Lebenstagen, -Wochen und -Monaten vollständig frei von exanthematischen Affectionen geblieben sind, während sie klinisch sicher nachweisbare syphilitische Veränderungen in visceralen Organen oder am Knochensystem dargeboten haben.

Ich verfüge über sechs einschlägige klinische Beobachtungen, welche hier kurz mitgetheilt werden sollen.

1. Fall: Ludwig F., zum ersten Male vorgestellt am 27. Februar 1889, vier Tage alt. Das Kind war rechtzeitig zur Welt gekommen und die zweite Leibesfrucht einer syphilisfreien Mutter. Das erste Kind derselben Frau stammte von einem anderen Manne, ist 3 Jahre alt und gesund; beide Kinder ausserehelich. Die Mutter hatte nie abortirt. Der Vater des vorgestellten Kindes hatte sich während seiner Militärdienstzeit, und zwar vor sieben Jahren, inficirt und in einem Militärspitale eine mercurielle Cur durchgemacht.

Status präsens des Kindes: Fahlgelbes Colorit, Coryza, complete Aphonie. Absolut keine Hauterscheinungen wahrnehmbar, jedoch Pseudoparalyse der rechten oberen Extremität mit Verdickung und Empfindlichkeit im Bereiche des rechten Ellbogengelenkes, bedeutende Intumescenz der Leber und leichte Schwellung der Milz.

Das Kind, welches bis zum 1. April desselben Jahres jeden fünften Tag in unsere Anstalt gebracht wurde, blieb stets frei von Hauterscheinungen. Die Knochenaffection war nach vierwöchentlicher, die Leberschwellung nach zehnwöchentlicher Protojoduret-Behandlung vollständig geschwunden. Das Kind wurde während seines ganzen ersten Lebensjahres von uns weiter beobachtet und späterhin stets gesund, insbesondere aber exanthemfrei befunden.

2. Fall: Marie H., $2^1/_2$ Wochen alt. Mutter des Kindes 32 Jahre alt, seit 13 Jahren verheiratet. Vor der Eheschliessung mit 18 Jahren ein uneheliches Kind von einem anderen Manne, welches 14 Monate lebte und an Darmkatarrh starb. In der Ehe zunächst zwei Kinder, welche leben, und zwar ist das erste gegenwärtig 12 Jahre, das zweite 10 Jahre alt. Nach einer Pause von 10 Jahren erschien das uns jetzt beschäftigende hereditär-syphilitische

Kind, welches zur rechten Zeit geboren wurde. Der Vater hatte sich während eines längeren Aufenthaltes in der Fremde, fern von seiner Familie, inficirt, und zwar $3^1/_2$ Jahre vor der Geburt des fraglichen Kindes.

Status 4. Juni 1889: Kräftiges, gut entwickeltes Kind, frei von Exanthem. Seit der Geburt verstopfte Nase, seit dem vierten Lebenstage Unbeweglichkeit beider oberer Extremitäten und Schmerzensäusserungen bei jedem passiven Bewegungsversuch. Die unteren Enden der Vorderarme und die Handgelenke geschwollen und verdickt, in pseudoparalytischer Haltung. Das Kind wurde bis zum Abschlusse seines vierten Lebensmonates regelmässig in unserer Anstalt beobachtet: die Osteochondritis gelangte unter Schmiercur (0·5 Ungt. hydrargyri pro die) innerhalb dreier Wochen zur Heilung, von Exanthem war nie eine Spur zu entdecken.

3. Fall: Bertha L., aufgenommen 7. December 1892, sieben Wochen alt. Die sehr intelligente Mutter gibt an, das Kind habe nie ein Fleckchen am Körper gehabt, seit drei Wochen, also in der vierten Lebenswoche des Kindes, hätte sich eine Lähmung des rechten Armes eingestellt. Das vorgestellte Kind ist das zweite eheliche Kind, das erste ist $3^1/_2$ Jahre alt und ganz gesund. Das uns beschäftigende Kind ist eine achtmonatliche Frühgeburt und leidet seit den ersten Lebenstagen beständig an Schnupfen.

Status: Stark eingesunkener Nasenrücken, schnüffelnde Athmung, aber nicht die mindeste Hautanomalie. Der rechte Arm ist schlaff, wie gelähmt, am Thorax angehalten, jeder passive Bewegungsversuch desselben verursacht Schmerzensäusserungen.

Das Kind wurde zwei Monate lang beobachtet. Die Osteochondritis kam zur Heilung, Exanthem wurde niemals beobachtet.

4. Fall: Heinrich B., aufgenommen am 3. April 1894, 16 Tage alt. Die Mutter, 47 Jahre alt, war zwei Mal verheiratet, hat 13 Mal entbunden. Am Leben sind die zehn ersten Kinder, welche vom ersten Manne stammen. Vom zweiten Manne zuerst drei todte Kinder und dann das in Rede stehende, welches am normalen Schwangerschaftsende geboren wurde und in der zweiten Lebenswoche an osteochondritischer Pseudoparalyse beider Ellbogengelenke erkrankte: dabei Coryza, Leberschwellung, Milztumor. Das Kind wurde bis zum 18. Juni desselben Jahres, also bis zum Beginne seines vierten Lebensmonates, regelmässig zwei Mal wöchentlich untersucht, niemals aber wurde irgend eine exanthematische Aeusserung der vererbten Syphilis entdeckt.

5. Fall: Leopoldine P., 11 Tage alt, aufgenommen am 10. Jänner 1897, erstes uneheliches Kind einer 21 Jahre alten Handarbeiterin, welche von mir am ganzen Körper genauestens untersucht und frei von Lues und Luesverdacht befunden wurde. Bedeutende Vergrösserung der Leber und Coryza sind die einzigen Erscheinungen, welche an dem Kinde vorliegen. Die Diagnose Syphilis wird aus diesen Symptomen gestellt, ohne dass Exanthem vorhanden ist. Fünf Tage später, also am 16. Lebenstage, entwickelten sich die ersten Efflorescenzen in Form von erythemartigen Scheiben an den Fusssohlen und ad nates. Hier hatten also viscerale Affectionen vor den exanthematischen vorgelegen. Das Kind wurde bis zu seinem 15. Lebensmonat constant beobachtet und hatte niemals exanthematische Erscheinungen erkennen lassen. Es starb an Masernpneumonie.

6. Fall: Ernestine P., sieben Tage alt, zum ersten Male vorgestellt am 15. Jänner 1897.

Anamnese nicht zu eruiren. Beiderseitige Pseudoparalyse der oberen Extremitäten mit nachweislicher Schwellung der Gelenksenden der Ellbogen- und Handgelenke, Coryza, bedeutende Vergrösserung der Leber, geringfügiger Milztumor, von Exanthem keine Spur. Das Kind ist gegenwärtig circa ein Jahr alt, vollkommen gesund und stets frei von Exanthem geblieben.

Die hier vorgetragenen sechs Fälle scheinen mir von besonderer Wichtigkeit. Denn, soweit ich die Literatur zu überblicken in der Lage bin, finde ich nirgends exanthemlos aufgetretene Fälle von hereditärer Frühsyphilis bei Säuglingen einer Dauerbeobachtung unterworfen, wie es in den geschilderten Fällen von mir geschehen ist. Ich glaube daher, dass die Frage, ob hereditäre Säuglingssyphilis exanthemlos verlaufen kann oder nicht, erst durch die hier vorgebrachte Casuistik als in positivem Sinne erledigt betrachtet werden kann. Insbesondere aber Fall 1, 5 und 6, welche von den allerersten Lebenstagen angefangen, während des ganzen ersten Lebensjahres, regelmässig beobachtet und fast allwöchentlich zweimal von uns gesehen worden waren, ohne jemals eine syphilitische Hautaffection gezeigt zu haben, lassen absolut keinen Einwand zu. Da alle meine Fälle selbstverständlich sofort nach der Diagnosestellung mercuriell behandelt worden waren, kann ich mich allerdings darüber in keiner Weise äussern, ob ein solcher exanthemloser Verlauf der hereditären Säuglingssyphilis auch ohne Quecksilbertherapie möglich ist. Denn die Deutung lässt sich — das gebe ich gerne zu — nicht von der Hand weisen, dass in den erwähnten Fällen die Eruption eines Exanthems durch die frühzeitig eingeleitete antisyphilitische Behandlung coupirt worden ist.

Wie dem auch sein mag! Thatsache ist und bleibt es nunmehr, dass hereditär-syphilitische Kinder viscerale und osteochondritische Symptome vor den exanthematischen zeigen, ja dass sie heranwachsen können, ohne jemals ein Frühexanthem besessen zu haben. Dieser Umstand hat, wie hier einschaltungsweise bemerkt werden soll, eine gewisse Bedeutung für die Frage nach der Existenzberechtigung einer Syphilis hereditaria tarda sensu strictiori Denn nach den Ergebnissen meiner Beobachtung hat man nunmehr nicht das Recht, eine solche Syphilis hereditaria anzunehmen, d. h. eine hereditäre Spätsyphilis, bei welcher die tardiven Erscheinungen abseits vom Zeitpunkte der Geburt im späteren Kindes- oder im Jünglingsalter ohne vorherige Frühsymptome aufgetreten wären. Da man bisher diese Frage im Allgemeinen nur nach dem vormaligen Bestande oder Fehlen von cutanen Symptomen beantwortet hat, so wird man nach Kenntnisnahme dieser meiner Fälle von nun an wohl auch mit dem Factor rechnen müssen, dass unscheinbare, spontan abgelaufene, viscerale oder epiphysäre Veränderungen bestanden haben können, welche nicht in der Lage waren,

klinische Erscheinungen, geschweige denn erkennbare Residuen, für die spätere Lebensdauer zu bedingen. Wenn es demnach auch Fälle von Hereditärsyphilis geben mag, welche, ohne Frühexantheme der Erbsyphilis gezeigt zu haben, in späterer Lebenszeit an Tertiärsymptomen erkranken, so ist damit noch nicht bewiesen, dass die betreffenden Individuen nicht in ihrer Säuglingsperiode andere, als cutan localisirte Frühmanifestationen geboten haben. Daher steht der Beweis für die Existenz einer hereditären Tardivsyphilis ohne Frühmanifestationen in der ersten Lebensepoche vollkommen aus, und es ist sogar in hohem Grade unwahrscheinlich, dass die in späterer Lebenszeit wahrnehmbaren Tertiäraffectionen bei Individuen dieser Annahme die ersten Syphilismanifestationen ihrer hereditären Infection gewesen sind.

Nun kehren wir wieder zu unserem Hauptthema zurück.

Bevor wir aber weiter gehen, noch eine Bemerkung! Wir haben bei der Mittheilung der Krankengeschichten der erwähnten sechs Fälle das Hauptgewicht auf den Umstand gelegt, dass bei lebend geborenen und am Leben gebliebenen hereditär-syphilitischen Neugeborenen viscerale oder osteochondritische Erscheinungen ohne oder früher als exanthematische Affectionen bestanden haben. Wer nun die Daten über die vorgetragenen Fälle etwas oberflächlicher betrachtet und speciell die Verlaufseigenthümlichkeiten der hereditär-syphilitischen Frühexantheme nicht genau kennt, der könnte leicht die Einwendung erheben, dass bei den Fällen Nr. 2, 3 und 4 dieser Serie trotz der negatorischen Aussagen der Mütter und des gleichfalls negativen klinischen Befundes von unserer Seite, dennoch ein leichtes Exanthem angeboren gewesen oder in den ersten Lebenstagen zu Tage getreten sein konnte, welches rasch verschwunden und darum übersehen worden wäre. Wer aber mit den Charaktereigenthümlichkeiten der hereditär-syphilitischen Frühexantheme wohl vertraut ist, wird eine solche Einwendung mit vollem Rechte als unbegründet zurückweisen müssen.

Die Frühexantheme der congenitalen Syphilis sind nämlich ganz anders beschaffen, als die Frühexantheme der acquirirten Lues. Eine leichte Roseola syphilitica bei acquirirter Lues kann rasch verschwinden und in wenigen Tagen vorüber sein, ohne dass der geringste Pigmentfleck als Zeichen des ehemaligen Exanthems zu entdecken wäre. Alles kann in zwei bis drei Wochen spurlos abgelaufen sein.

So viel ich gesehen habe, kommt so etwas bei der hereditären Frühsyphilis aber nie und nimmer vor. Vor Allem gibt es hier gar keine Roseola in dem Sinne oder in der Art, wie wir diese Exanthemform von der Contactsyphilis her kennen. Die ersten cutanen Manifestationen der Hereditärsyphilis bestehen immer in scheibenförmigen blassen Flecken

oder flachen Papeln oder diffusen Erythemen an den Fusssohlen. Die solitären Efflorescenzen nehmen stets bald ein braungelbes Colorit an, sind keineswegs flüchtiger Art und persistiren stets längere Zeit, zum Mindesten aber mehrere Wochen lang. Und selbst wenn sie ganz verblasst sind, was doch immerhin erst nach Tagen oder Wochen festzustellen sein wird, bleiben pigmentirte Flecke charakteristischer Art regelmässig noch Wochen lang zurück. Diffuse Erytheme an den Fusssohlen hinwiederum führen stets zu Abschuppung. Wenn also ein hereditär-syphilitisches Kind, dessen Alter erst nach wenigen Wochen zählt, keine Desquamation an den Fusssohlen oder Fersen und auch nicht die geringste Spur eines Exanthems, insbesondere aber auch keine Pigmentscheiben an seiner Hautdecke zeigt, so hat es gewiss noch kein Exanthem gehabt. Es ist für die Beurtheilung der mitgetheilten Serie von Fällen exanthemloser Hereditärsyphilis wichtig, all' das zu wissen. Denn selbst von ganz unscheinbaren scheiben- oder fleckförmigen Efflorescenzen der hereditären Frühsyphilis bleiben stets Wochen lang sichtbare Reste in Form von leicht pigmentirten oder cyanotisch aussehenden Kreisen zurück, deren Wesenheit dem Kenner nicht lange verborgen bleiben kann. In den Fällen Nr. 1, 2 und Nr. 4, welche wenige Tage nach der Geburt zur ersten Untersuchung kamen, konnte, da an ihnen auch nicht die Spur eines Exanthemrestes wahrzunehmen war, mit Rücksicht auf ihre erst nach Tagen betragende Lebensdauer ein Exanthem auch noch nicht bestanden haben. Dasselbe müsste man auch der Einwendung gegenüber entgegenhalten, dass diese Kinder möglicher Weise schon intrauterin von Exanthem ergriffen gewesen sein konnten. Solche Kinder kommen dann aber stets mit Pigmentirungen oder mit floridem Exanthem zur Welt, sind dabei aber in der Regel vorzeitig geboren und so decrepid, dass sie kaum jemals weiter kommen. Gelingt es aber, sie durchzubringen, dann kann Einem das Exanthem oder der Rest eines solchen auch nicht verborgen bleiben.

In Fall 3, welcher zur Zeit der ersten Untersuchung in der siebenten Lebenswoche stand, wäre eine Einwendung der vorhin angedeuteten Art wohl noch am ehesten berechtigt. Aber gerade dieses Kind war ein besonders kräftig entwickelter Säugling, dessen Hautdecke sich frei von jeglicher Anomalie erwies, wozu noch zu bemerken wäre, dass die Mutter dieses Kindes, eine ungewöhnlich intelligente Frau, vollkommen negative Aussagen rücksichtlich des Vorausgegangenseins einer exanthematischen Affection zu machen in der Lage war.

Bei den eben genauer analysirten und den übrigen drei Fällen, welche schon in den allerersten Lebenstagen zur Ansicht gelangt waren, bei welchen demnach eine längere Zeit durchgeführte Beobachtung festgestellt hatte, dass entweder gar kein Exanthem zum Ausbruch gelangt

war oder doch später kam, als die nicht exanthematischen Erscheinungen, müsste man nun nach dem Vorgange Finger's annehmen, dass die tertiären, respective die Toxinsymptome, entweder die alleinigen Erscheinungen der hereditären Syphilis gewesen sind, oder aber in den Fällen, bei welchen ein Exanthem später zum Ausbruche kam, als die visceralen Erscheinungen, dass die secundären, beziehungsweise mikroparasitär bedingten Symptome erst später als die tertiären, toxisch verursachten in Erscheinung getreten sind.

Verfolgt man aber die Finger'sche Theorie weiter und betrachtet man gleichzeitig nach dem Vorgange der meisten Syphilidologen die Osteochondritis und die visceralen Erkrankungsvorgänge der congenitalen Frühsyphilis als angeborene Tertiärmanifestationen, sohin nach Finger als den Ausdruck der Wirkung der syphilitischen Toxine, dann kommt man zu der merkwürdigen Annahme, dass bei der hereditären Frühsyphilis die Stoffwechselproducte des Parasiten früher wirksam sein könnten, als das corpusculäre Agens selbst, von welchem die Toxine gebildet worden sind. Für eine solche Annahme gibt es aber, wenigstens soweit mir bekannt, in der Bacteriologie kein Analogon. Es ist nirgends noch gesehen worden, dass ein Parasit, welcher sonst die Fähigkeit besitzt, localisirte Entzündungsherde zu bilden, einmal nur durch seine Toxine und gar nicht durch die Production von mikroparasitären Gewebsveränderungen wirken sollte. Man kann sich vorstellen, dass ein solcher Mikroparasit gleichzeitig mit den Effecten seiner local irritativen Wirksamkeit Erscheinungen veranlasst, welche auf Kosten der sich gleichzeitig entwickelnden Toxine zu setzen sind. Wenn man noch weiter gehen will, kann man sich auch denken, dass die Wirkung der chemischen Gifte, welche der sich vermehrende Parasit im Thierkörper bildet, wenn der Giftstoff besonders rasch in die Saftströmung diffundirt, um eine kurze Spanne Zeit früher manifest werden könnte, als die örtlich-entzündlichen Veränderungen, welche der Mikroorganismus selbst hervorruft, wenngleich auch dies, wie ich glaube, noch für keine Infectionskrankheit, deren pathogenes Bacterium überhaupt locale phlogistische Wirkung zu üben im Stande ist, bewiesen worden ist. Dass aber die Erscheinungen, welche der Toxinwirkung ihren Ursprung verdanken, Wochen, ja Monate sich früher einstellen sollten als die, welche der Parasit selbst in Scene setzt, oder dass nur die Toxinsymptome zur Offenbarung gelangen sollten, die direct phlogogenen jedoch nicht, das steht in der Lehre von den pathogenen Mikroorganismen ohnegleichen da und kann daher keinen Anspruch auf Glaubwürdigkeit erheben. Was bleibt also anderes übrig, als von der Lehre abzugehen, dass die visceralen und Knochenaffectionen, welche im Frühstadium der here-

ditären Syphilis des Neugeborenen und Säuglings zu finden sind, tertiäre Erscheinungen im vulgären Sinne des Wortes, respective Toxinsymptome sein können. Alles weist vielmehr darauf hin, dass die namhaft gemachten Manifestationen der angeborenen Syphilis nichts anderes sind, als vollkommen specifische syphilitische Entzündungsproducte, welche in allen Punkten den bei der hereditären Frühsyphilis und bei der acquirirten secundären Syphilis an der Haut vorkommenden virulenten Manifestationen vollkommen an die Seite zu stellen sind. Ja nicht einmal das für die Tertiärproducte der Contactsyphilis angeblich so charakteristische Verhalten der Nichtinfectiosität lässt sich ohneweiters auf die visceralen und ossalen Frühaffectionen der Hereditärsyphilis übertragen. Auf klinischem Wege wird der Nachweis selbstverständlich niemals zu erbringen sein, ob die bei den visceralen und osteochondritischen Frühmanifestationen vorliegenden Entzündungsproducte infectiöse Eigenschaften besitzen oder nicht. Ich für meinen Theil kann mich aber auf Grund meiner histologischen Untersuchungen nur schwer von der Ansicht trennen, dass der Gewebssaft oder das Entzündungsproduct, welches etwa bei der diffusen Lebersyphilis der Säuglinge vorliegt, nicht gerade so infectiös ist, wie das Secret der diffusen Coryza oder der cutanen Entzündungsproducte, welche bei der hereditären Frühsyphilis anzutreffen sind.

Ich kann diese Bemerkungen nicht zum Abschlusse bringen, ohne nicht auch darauf hingewiesen zu haben, dass auch von anderer Seite Berichte über das Vorkommen von visceralen und osteochondritischen Symptomen bei lebend geborenen, hereditär-syphilitischen Kindern ohne Mitbestand von Exanthem vorliegen. Die betreffenden Fälle sind aber nur cursorisch gesehen und nicht längere Zeit hindurch regelrecht beobachtet worden. Es würde zu lange aufhalten, alle mitgetheilten Fälle dieser Art im Einzelnen durchzugehen und ich begnüge mich daher mit der einfachen Angabe, dass solche auch von Bärensprung, Boeck, Anton, Parrot, Caspary, O. Pollak, Chiari und Tobeitz beschrieben wurden, wenngleich alle die genannten Fälle weder so frühzeitig noch so lange andauernd durchbeobachtet werden konnten, wie die eben von mir veröffentlichten.

Finger scheint, um seine Theorie halten zu können, einen Werth auf den Nachweis zu legen, dass in allen jenen Fällen, bei welchen die hereditäre Frühsyphilis sich durch angeblich tertiäre Symptome declarirt, die Mutter des Kindes syphilitisch ist. Denn das passt sehr gut zu seiner Toxintheorie der Tertiärmanifestationen. Es ist nun ganz richtig, dass, wenn man hinsichlich dieser Frage Arbeiten zu Rathe zieht, welche aus Gebäranstalten stammen, man in der grössten Mehr-

zahl mütterlicherseits vererbte Syphilis des Kindes vorliegend finden wird, und zwar aus dem einfachen Grunde, weil in Gebäranstalten eben nur die Mütter gesehen werden, daher nur über die Mütter der Kinder nähere Daten zu bekommen sind und alle anderen Frühgeburten, Föten und exanthemfreien sonstigen Kinder, welche in Gebäranstalten zur Welt gebracht werden, aber von syphilisfreien Müttern stammen, deswegen nicht auf Syphilis untersucht werden, weil absolut kein Grund dazu vorliegt, bei denselben nach Syphilis zu forschen. Hingegen werden aber alle Früchte, insbesondere aber die Todtgeburten, welche von notorisch syphilitischen Müttern geboren werden, auch wenn sie, wie das zumeist der Fall ist, exanthemfrei zur Welt kommen, anatomisch auf Syphilis hin untersucht. So kann es wohl kommen, dass wenn man sich blos auf Publicationen, welche aus Entbindungsanstalten stammen, verlässt, der Schein vorgetäuscht werden könnte, als wäre in der That nicht exanthematische Frühsyphilis der Frucht in einem überwiegenden Häufigkeitsverhältnis bei mütterlicher Vererbung der Syphilis festzustellen. Denn, wie wir schon im ersten Capitel dieses Abschnittes gehört haben, ist die fötale Syphilis, also diejenige, um welche es sich bei Todtgeburten handelt, fast immer nur eine viscerale und epiphysäre und nur ausnahmsweise eine cutane.

Dem ist aber nicht so!

Wenn man vollständige Klarheit darüber gewinnen wollte, ob der väterliche Einfluss bezüglich des Zustandekommens fötaler Syphilis überhaupt, bezüglich des syphilitischen Fruchttodes und des Zustandekommens von visceralen Affectionen im Besonderen, ein minderwerthigerer ist, als der mütterliche, dann müsste man — und dies wäre eine sehr dankbare Aufgabe — die inneren Organe und Knochenknorpelgrenzen sämmtlicher Fehl- und Frühgeburten, welche sich in den Entbindungsanstalten ereignen, gleichgiltig, ob dieselben von syphilitischen oder syphilisfreien Müttern herrühren, mikroskopisch untersuchen, insbesondere müsste man aber Leber, Lungen und die Epiphysengrenzen der langen Röhrenknochen in jedem Falle einer histologischen Prüfung unterziehen. Diejenigen auf anatomischem, respective mikroskopischem Wege sichergestellten Syphilisfälle bei Föten, welche von sicher syphilisfreien Müttern stammen, müssten selbstverständlich ihre Syphilis von einem syphilitischen Vater bezogen haben und so könnte man auf indirectem Wege auch in Entbindungsanstalten über dieses Verhältnis Aufklärung gewinnen. Ich kann aber gerade für die ersten fünf der sechs Fälle, welche ich angeführt habe, mit der allergrössten Wahrscheinlichkeit feststellen, dass die viscerale Frühsyphilis der betreffenden Kinder vom Vater herstammt. In keinem einzigen Falle konnten an der Mutter verdächtige Erscheinungen nachgewiesen

werden. Im Falle 1, bei welchem es sich um das zweite ausserehelichе Kind einer vollkommen gesunden, 24jährigen Mutter handelte, welche $3^1/_2$ Jahre zuvor von einem anderen Manne ein gesundes Kind geboren hatte und nun, von einem zweiten Manne geschwängert, sofort ein syphilitisches Kind zur Welt bringt, ist doch keine andere Auffassung zulässig als die, dass der Zeuger des zweiten syphilitischen Kindes latent syphilitisch war, daher die Syphilis auf das Kind vererbte, die Mutter aber nicht inficirte. Ganz dasselbe lässt sich von dem zweiten Falle aussagen. Hier sind zwei gesunde Kinder in der Ehe erschienen, dann folgte eine zehnjährige Pause in den Geburten, während welcher sich der Zeuger erhobenermassen inficirt hatte; hierauf erfolgte die Geburt eines syphilitischen Kindes; die Mutter erschien völlig frei von Syphilis und Syphilisverdacht. Der dritte Fall stellt sich so dar, dass hier latente Lues des Vaters vorlag, dass das in Rede stehende Kind bereits das vierte syphilitische, aus derselben Ehe stammende Kind war und dass die Mutter des Kindes, welche über alles informirt und sehr intelligent erschien, ebensowohl mit Bestimmtheit anzugeben wusste, dass das Kind bis zu seiner siebenten Lebenswoche frei von Exanthem war, weil sie von ihren früheren Kindern bereits wusste, dass ein Ausschlag das sichere Zeichen der vererbten Infection seitens des Vaters ist, als sie auch Kenntnis davon hatte, dass sie trotz des ehelichen Verkehres mit dem latent-syphilitischen Manne niemals von demselben inficirt worden war.

Im vierten Falle liegt die Sache besonders klar. Hier handelt es sich um eine Frau, welche zwei Mal verheiratet war, von ihrem ersten Manne zehn lebende Kinder geboren hatte und nun, seitdem sie die zweite Ehe eingegangen war, lauter todte Kinder zur Welt brachte. Hier ist die väterliche Vererbung seitens des zweiten Gatten ausser jeder Frage. Ueber den fünften und sechsten Fall kann ich nur aussagen, dass die Mütter, zwei junge Primiparae, welche ich genau, auch ad genitalia untersucht hatte, vollständig frei von Syphilis waren.

Resumiren wir nun alle Daten, welche über die mitgetheilten sechs Fälle von exanthemloser hereditärer Frühsyphilis des Säuglingsalters erhoben werden konnten, so kommen wir zu dem Schlusse, dass in keinem einzigen der sechs beobachteten Fälle, bei denen die ersten Symptome der vererbten Syphilis visceraler und osteochondritischer Natur waren, auch nur der mindeste Verdacht einer mütterlichen Vererbung der Syphilis vorgelegen war.

Konnte es also noch glaubwürdig erscheinen, dass bei Vorliegen mütterlicher Syphilis in der unmittelbaren Ascendenz, durch ein Uebertreten der gelösten Syphilistoxine aus der Blutbahn der Mutter in die der Frucht sich ausschliesslich Erscheinungen der supponirten Toxin-

wirkung bei der letzteren einstellen können, so ist es ganz unmöglich anzunehmen, dass, wenn die Syphilis durch das Sperma des Vaters auf das Kind übertragen worden ist, Erscheinungen der Toxinwirkung ausschliesslich oder der wirklichen mikroparasitären Entzündung vorangehend zu Tage treten sollten. (Vgl. auch die auf S. 282 erhobenen Einwendungen.)

Ich muss es daher als einen missglückten Schematisirungsversuch betrachten, wenn es unternommen worden ist, die anatomisch wahrnehmbaren Früherscheinungen der congenitalen Lues nach Tertiär- und Secundärstadium, beziehentlich nach Toxin- und Mikroorganismenwirkung, zu trennen. Ich glaube vielmehr in meiner neuen Theorie und in den der Entwicklung derselben vorangegangenen Erläuterungen den Beweis dafür erbracht zu haben, dass zwischen den hereditär-syphilitischen Erkrankungen der Haut und denen der Viscera und Knochenknorpelgrenzen der Neugeborenen keine trennende Wand besteht, dass vielmehr alle diese Manifestationsweisen der Erbsyphilis anatomisch und genetisch vollständig gleichwerthig zu erachten sind.

Wesentlich zu Ungunsten aller Unterscheidungsversuche zwischen secundärer und tertiärer congenitaler Frühsyphilis, also auch zu Ungunsten der diesbezüglichen Lehrsätze der Finger'schen Theorie, sprechen des Weiteren die Ergebnisse der anatomisch-histologischen Untersuchungen der Placenta bei syphilischen Früchten. Aus den Arbeiten von Ernst Fränkel,[1]) Zilles,[2]) Thiel,[3]) Rosinski[4]) und Schwab[5]) ist vor allem mit absoluter Sicherheit hervorgegangen, dass sich in der Placenta genau dieselben diffusen vasculitischen und perivasculitischen Entzündungsprocesse unter dem Einflusse des vererbten Syphilisvirus abspielen, wie in den inneren Organen des Fötus. Es ist hier nicht der Ort, die höchst interessanten histologischen und anatomischen Befunde, welche betreffs des Mutterkuchens syphilitischer Früchte festgestellt worden sind, zu erörtern, im Grossen und Ganzen sind aber aus den mir bekannt gewordenen Untersuchungen zwei Lehrsätze als unumstössliche Wahrheiten hervorgegangen, welche ich etwa in nachstehender Weise formuliren möchte: 1. Es gibt eine diffuse und eine herdförmige syphilitische Placentitis, die diffuse Form

---

[1]) E. Fränkel (Breslau): Ueber Placentarsyphilis. Breslau 1873.

[2]) Zilles: Mittheilung aus der geburtsh. Klin. z. Tübingen H. 2. 1885.

[3]) Thiel: Ueber Placentarsyphilis. Inaug.-Dissert. Würzburg 1889.

[4]) Rosinski: Die syphilitischen Erkrankungen der Placenta. Inaug.-Dissert. Königsberg i. P. 1889.

[5]) Schwab: Syphilis placentaire. Presse médicale. 1895.

ist bei weitem häufiger als die herdförmige. 2. Bei vom Vater aus syphilitischen Früchten erkrankt sehr häufig zuerst oder ausschliesslich die Placenta foetalis, bei mütterlicher Syphilis findet man die Decidua als den mütterlichen Antheil des Fruchtkuchens frühzeitiger und hochgradiger syphilitisch afficirt.

Wenn es also wirklich nur die Toxine wären, welche die visceralen Erkrankungen der hereditär-luetischen Föten zu Wege brächten, wie wäre es dann zu erklären, dass die Entzündung der Placenta sich bei spermatischer Syphilis der Frucht vorwiegend im Chorion und an den Zotten, welche Gewebe vom Fötus allein herstammen, manifestirte? Die Toxine sind doch in der Säfte- und Blutmasse des spermatisch inficirten Fötus gelöst vorhanden, auch unterliegt es keinem Zweifel, dass gelöste Stoffe aus dem mütterlichen in den fötalen und aus dem fötalen in den mütterlichen Kreislauf übertreten können, daher ebenso die mütterliche, wie die fötale Placenta fortwährend durchströmen müssen. Wären also die diffusen Erkrankungen, welche sich bei hereditär-syphilitischen Früchten während ihrer fötalen Entwicklung abspielen, wirklich blos der Effect einer Toxinwirkung, dann wären die eigenthümlichen Verhältnisse, wie wir sie an den Placenten syphilitischer Früchte constatiren können, einfach unverständlich. Diese anatomischen Eigenthümlichkeiten sind eben nur durch die Annahme zu erklären, dass dasselbe corpusculäre Virus, welches auch sonst in den Geweben des spermatisch syphilitischen Fötus haust, auch die Placenta foetalis in den Kreis seiner phlogogenen Wirkung miteinbezieht, die Placenta materna aber erst dann pathologisch zu verändern im Stande ist, wenn das Virus die unter normalen Verhältnissen Stand haltenden Scheidewände durchbrochen hat.

In besonders klarer Weise ist dieses Verhalten der Placenta von Rosinski in einer Arbeit auseinandergesetzt worden, welche unter der Aegide von Dohrn (Königsberg i. P.) publicirt wurde. Dieser Autor untersuchte die Placenten von 5 syphilitischen Föten, deren Mütter an der Königsberger kgl. Entbindungsanstalt in Pflege standen. Zwei dieser Mütter zeigten zur Zeit der Entbindung syphilitische Symptome, doch ging aus der Anamnese klar hervor, dass die Lues dieser Mütter bereits lange vor der Conception bezüglich des syphilitischen Fötus entstanden sein musste. Hier war der mütterliche Antheil der Placenta der nahezu ausschliessliche Sitz der syphilitischen Entzündung. Umgekehrt aber war bei jenen Placenten, welche von syphilisfreien Müttern stammten, deren Trägerinnen vollkommen gesund waren und bei denen absolut keine Zeichen oder verdächtige Symptome vorhandener oder überstandener Syphilis nachzuweisen waren, der mütterliche Antheil intact oder nahezu intact, der fötale aber in höchstem Grade erkrankt.

In diesem Stadium unserer Erörterungen muss eine Einschaltung vorgenommen werden, welche mir von grosser Wichtigkeit zu sein scheint. Man hat sich nämlich daran gewöhnt, auch für alle syphilitischen Erkrankungsformen der Placenta den Ausdruck „gummatös“ anzuwenden, wie man denn überhaupt ganz allgemein sich die Usance angeeignet hat, fast jedwede nicht exanthematische Erkrankung, welche durch Syphilis irgendwo im Organismus zuwege gebracht wird, als etwas „gummatöses“ zu bezeichnen. Handelt es sich um eine diffuse syphilitische Affection der Placenta, dann spricht man von einer diffusen „gummatösen“ Placentitis, handelt es sich um einen mehr herdförmig gestalteten Process, dann wendet man wohl auch die Bezeichnung „Placentargumma“ an. Sowie man aber das Wort „Gumma“ an sein Ohr klingen hört, verbindet sich damit sofort die Vorstellung eines tertiärsyphilitischen Krankheitsproductes. Und so könnte man thatsächlich glauben und nimmt man auch vielfach in Wirklichkeit an, dass die syphilitische Placentitis eine gummöse Erkrankung im Sinne eines Productes des tertiären Syphilisstadiums sein muss. Ich für meinen Theil halte eine solche Annahme für eine vollkommen fehlerhafte. Der Process, welcher sich bei der Placentarsyphilis abspielt, ist der einer diffusen syphilitischen Entzündung und unterscheidet sich nicht im Geringsten von jenem, welcher in den Visceralorganen des Fötus bei vererbter Syphilis anzutreffen ist. Und ebensowenig wie man ein Recht hat, die visceralen und osteochondritischen Frühaffectionen als gummatöse oder Tertiärproducte aufzufassen, weil sie andere Organe als das Hautorgan betreffen, ebensowenig ist es gestattet, die syphilitischen Placentarerkrankungen schlankweg als gummatöse zu bezeichnen. Die frisch einbrechende Syphilis kann sich eben nur in Form diffuser oder herdförmiger Infiltrationen und nicht anders in der Placenta manifestiren und daher ist es ebenso unzulässig, diese Entzündungsformen der Placenta ausschliesslich auf Toxinwirkung zurückzuführen, wie es nicht statthaft ist, den visceralen und osteochondritischen Frühmanifestationen der Hereditärsyphilis eine ausschliesslich auf Toxinwirkung beruhende Aetiologie zu vindiciren.

Die Erörterung der auf die Placentarsyphilis bezüglichen Verhältnisse führt uns zur Besprechung zweier anderer Punkte aus dem Gebiete der Hereditärsyphilis, welche von den Anhängern einer genetischen Zweitheilung der hereditär-syphilitischen Frühmanifestationen als besonders beweiskräftige Momente für ihre Lehre hingestellt worden sind.

Diese Vorkommnisse sind erstens der syphilitische Fruchttod und zweitens die fötale Kachexie, welche Erscheinungen die Anhänger dieser Lehren gleichfalls lediglich als Folgen einer Intoxication mit den Syphilistoxinen hinzustellen geneigt sind.

Bevor ich in der Erörterung dieser Verhältnisse weiter schreite, nur eine principielle Bemerkung! Ich möchte durchaus nicht missverstanden werden. Es fällt mir nicht ein, in Abrede zu stellen, dass es Toxine eines Syphilisparasiten geben könne, natürlich aber nur dann, wenn ein solcher überhaupt existirt und wenn derselbe den Typus der Lebenseigenschaften anderer Mikroparasiten einhält. Sollte dem so sein, was wir aber nicht im Entferntesten wissen, dann müssten selbstverständlich auch bei hereditär-syphilitischen Neugeborenen und Säuglingen Wirkungen dieser Toxine vorhanden sein. Es wäre aber selbst dann noch eine kaum zu erledigende Frage, welche von den Manifestationen der hereditären Frühsyphilis auf das Conto dieser Toxine und welche auf das Conto der Parasitenwirkung selbst zu setzen wären. Dass es nicht angeht, die nicht exanthematischen Formen als etwas Anderes zu betrachten, wie die exanthematischen, wirklich und nachweislich infectiösen, haben wir des Langen und Breiten auseinandergesetzt. Was es nun für eine Bewandtnis mit dem syphilitischen Fruchttod und der syphilitischen Kachexie der Nachkommenschaft syphilitischer Eltern hat, ob diese Folgewirkungen elterlicher Syphilis auf der Wirkung von Syphilistoxinen beruhen oder nicht, liesse sich aber auch dann noch nicht mit Sicherheit entscheiden, wenn wir uns in der glücklichen Situation befänden, das Syphilisagens wirklich zu kennen. Denn beide diese Effecte der Syphilisvererbung lassen sich auch ohne Zuhilfenahme der Toxinlehren auf rein anatomischem Wege erklären, und beide diese Manifestationsformen elterlicher Syphilis bei der Descendenz finden wir sowohl bei Einwirkung mütterlicher, wie bei Vorliegen väterlicher Syphilis in der directen Ascendenz der befallenen Sprösslinge.

Ich habe schon an anderer Stelle dieses Capitels auseinandergesetzt, dass die an Entbindungsanstalten gewonnenen Daten über Todtgeburten, welche sich bei nachweislich syphilitischen Müttern ereignen, die Frage des syphilitischen Fruchttodes in ganz einseitiger Weise zur Beantwortung bringen. Diese Daten — wir finden beispielsweise solche in einer Dissertation von Anton aus der Klinik Gusserow's in Berlin [1]) — beweisen nichts anderes, als dass in dem untersuchten Materiale von Wöchnerinnen von so und sovielen syphilitischen Müttern so und soviele Todtgeburten geleistet wurden. Wie viele Todtgeburten aber, welche sich an derselben Klinik ereignet haben, einer väterlichen Vererbung der Syphilis ihren Ursprung verdanken mögen, das lässt sich aus diesen Angaben absolut nicht eruiren, weil das Vergleichsobject sicher spermatisch inficirter Föten an einer solchen Klinik nicht zu gewinnen

[1]) Anton: Ueber hereditäre Syphilis. Inaug.-Dissert. Berlin 1880.

ist. Da nun die Literatur über den syphilitischen Fruchttod hauptsächlich mit Angaben aus Entbindungsanstalten gefüllt ist, so könnte man, wenn man diesen allein Vertrauen schenken würde, zur Anschauung gelangen, dass der mütterliche Einfluss beim Zustandekommen des Fruchttodes thatsächlich ein wesentlich prävalirender ist. Und das würde allerdings sehr zu Gunsten der Toxintheorie des syphilitischen Fruchttodes sprechen. Ich messe mir selbstverständlich kein stichhältiges Urtheil zur Lösung dieser Frage bei, da der Einzelne doch nicht in der Lage ist, über eine solche Anzahl von Todtgeburten zu berichten, welche sicherlich nur einer rein väterlichen Syphilis ohne Infection der Mutter zur Last gelegt werden dürfen, dass sie sich mit den aus Entbindungsinstituten stammenden Zahlen, welche sich auf sicher mütterliche Vererbung beziehen, messen könnten. Das eine aber geht aus den vielfachen Anamnesen hervor, welche im Laufe von ungefähr 30 Jahren bei der Aufnahme hereditär-syphilitischer Kinder in unserer Anstalt verbucht worden sind, dass Todt- und Frühgeburten bei einer grossen Anzahl von Müttern sich ereignet haben, welche, selbst gesund und stets gesund geblieben, Jahre lang mit syphilitischen Männern verheirathet gewesen waren.

Ein Blick auf die im ersten Abschnitte dieses Buches veröffentlichte Tabelle (S. 17) veranschaulicht gerade dieses Verhältnis in drastischer Weise. Denn aus dieser Tabelle ist die sehr bemerkenswerthe Thatsache zu entnehmen, dass in 72 Ehen mit syphilitischen Vätern von den gesunden und gesund gebliebenen Müttern 110 Todtgeburten neben 197 lebend geborenen Kindern producirt wurden. Des Weiteren ergibt sich aus dieser Zusammenstellung, dass die 110 Todtgeburten sich auf 47 dieser 72 syphilisfrei gebliebenen Frauen luetischer Männer vertheilten und dass nur 25 der in die Tabelle eingereihten Familienmütter, welche mit syphilitischen Männern verheirathet waren, ohne selbst inficirt worden zu sein, dem Ungemach der Production todter Kinder entgangen sind. Demnach ereigneten sich, unserem Beobachtungsmateriale zufolge, in ungefähr 65 Procent der Ehen mit ausschliesslich väterlicher Syphilis Todtgeburten, während in 35 Procent dieser Ehen nur lebende Kinder geboren wurden.

Wenn ich nun diesen Daten gegenüber eine Serie anderer protokollirter Beobachtungen in Vergleich bringe, welche an Familien mit sicher mütterlicher Syphilis in unserer Anstalt angestellt wurden, so kann ich einen Unterschied zu Gunsten des mütterlichen Einflusses nicht herausbekommen. Allerdings ist die Serie, welche ich hier im Auge habe, eine relativ kleine zu nennen, denn sie erstreckt sich, wie schon auf S. 15 gemeldet wurde, blos auf 26 Familien. Nichtsdesto-

weniger verdient es hervorgehoben zu werden, dass, in Gemässheit unserer protokollarischen Aufnahmen, 19 von diesen 26 Müttern, bevor sie lebende Kinder geboren hatten, von todten Früchten entbunden worden waren und dass von diesen 26, beziehungsweise 19 Müttern im Ganzen 34 Todtgeburten herrührten. Ein wesentlicher Unterschied zwischen mütterlichem und väterlichem Einfluss bezüglich des Zustandekommens syphilitischer Todtgeburten geht also aus unserem Vergleichsmateriale nicht hervor. Eher erscheinen sogar in unserem Materiale die Familien mit väterlicher Syphilisvererbung mehr von Todtgeburten heimgesucht zu sein, als die mit mütterlicher Infectionsübertragung.[1]) Ich lege aber dieser Differenz zu Ungunsten des mütterlichen Einflusses keine wesentliche Bedeutung bei, weil die Zahl der von uns in Evidenz geführten Familien mit sicher rein mütterlicher Vererbung zu gering ist, als dass nicht auch Zufälligkeiten mit im Spiele gewesen sein können. Das Eine glaube ich aber bewiesen zu haben, dass der intrauterine Fruchttod bei Ehen mit rein väterlicher Syphilisvererbung viel zu häufig vorkommt, als dass ein durchgreifender Unterschied zwischen mütterlichem und väterlichem Einfluss in dieser Beziehung statuirt werden könnte.

Wir haben uns nun zu fragen:

Auf welche Weise kommt der syphilitische Fruchttod überhaupt zustande? Ich glaube auf zweierlei Art: 1. entweder durch eine syphilitische Erkrankung der Placenta oder 2. durch viscerale Erkrankung des Fötus.

Es bedarf keiner weiteren Erörterung, dass eine ausgedehnte placentare Erkrankung dem Fötus die Nahrungszufuhr abschneidet, und da wir gesehen haben, dass die durch das Sperma des Vaters auf den Fötus überkommene Syphilis zur Syphilis der Placenta foetalis führen kann, so liegt eigentlich die Sache sehr häufig so, dass sich die vom Vater her luetische Frucht im Uterus selbst ihr eigenes Grab gräbt Sie schneidet sich die Nahrungszufuhr von der Mutter her ab, indem nämlich das in der Blutbahn derselben circulirende Virus auch die heranwachsende Placenta in den Zustand einer entzündlichen Proliferation versetzt (vgl. auch S. 32) und besonders leicht und häufig zu ausgebreiteten endo- und perivasculitischen Affectionen der Zottengefässe Anlass gibt.

Die Placentarsyphilis bei vorzeitig und todt ausgestossenen Früchten und die anatomischen Verhältnisse, welche bei derselben vorliegen, liefern,

---

[1]) Denn 72 verhält sich zu 110 wie 26 zu 39. Da von den 26 syphilitischen Müttern unserer Zusammenstellung aber nur 34 todte Kinder geboren worden waren, so zeigt sich in unserem Materiale ein Prävaliren des väterlichen Einflusses rücksichtlich des syphilitischen Fruchttodes.

wie ich hier noch rasch einschalten möchte, einen weiteren Beweis für die Richtigkeit unserer Theorie der congenital syphilitischen Frühaffecte. Die Placentarsyphilis zeigt uns nämlich von neuem, dass gerade jene Organe, welche während der intrauterinen Fruchtentwicklung durch ein besonders rasches Wachsthum, durch eine besonders intensive Vascularisation und eine mächtige Saftströmung ausgezeichnet sind, mit besonderer Vorliebe der Sitz diffuser syphilitischer Veränderungen im intrauterinen Leben werden. Ein rascher wachsendes und mächtiger vascularisirtes Organ als die Placenta vermag der menschliche Organismus nicht aufzuweisen, daher auch die mächtige Attraction der Placenta für das im Fötus circulirende Syphilisgift leicht verständlich ist.

Aber auch die fötale Kachexie, der Umstand, dass neugeborene Kinder, welche von syphilitischen Zeugern stammen, mit geringerem Gewicht, mit geringerer Körperlänge, als ihrer Altersentwickelung de norma zukommen sollte, zur Welt gebracht werden, auch dieser Umstand findet zum Theil seine Erklärung in den pathologischen Verhältnissen, welche in der Placenta unter dem Einflusse der Erbsyphilis vorherrschen. Wir haben nämlich keine annähernde Vorstellung darüber, in welcher percentuellen Häufigkeit placentare Erkrankungsformen bei der hereditären Syphilis vorkommen, zumal durchaus nicht bei allen Föten und Todtgeburten, welche sich ereignen, die visceralen Organe und die Placenten histologisch untersucht werden. Ebenso aber, wie man sehr häufig nur durch die histologische Untersuchung der Visceralorgane abgestorbener Früchte sicher nachweisen kann, ob der Fruchttod durch Syphilis bewirkt worden ist oder nicht, ebenso kann man nur dadurch, dass man bei allen Föten, welche sich bei der mikroskopischen Untersuchung als syphilitisch erwiesen haben, die Placenta gleichfalls mikroskopisch durchforscht, gleichgiltig, ob die Mutter frei von syphilitischen Symptomen oder behaftet mit solchen gefunden wird, ein Urtheil darüber gewinnen, in welcher Frequenz die placentare Syphilis überhaupt vorkommt.

Es wäre eine dankenswerthe Aufgabe, diese Verhältnisse an einer grösseren Entbindungsanstalt bei einer grösseren Reihe von Todtgeburten zu eruiren. Es mögen ja geringfügigere Veränderungen im Chorion oder auch in der Decidua häufig vorkommen, welche bei der makroskopischen Betrachtung der Placenta gar nicht auffallen, welche aber dennoch hinreichen können, um die Blut- und Säftezufuhr zum Fötus derart zu erschweren, dass infolge einer mangelhaften Ernährung während des Intrauterinzustandes der Frucht eine geringere Körperentwicklung derselben zustande kommt. Man braucht nicht erst auf die immerhin noch sehr problematischen Toxine des unbekannten Syphilisparasiten zurückzugreifen, wenn die Erklärung so leicht verständlich zutage liegt

und wenn man weiss, dass bei der placentaren Syphilis eine hochgradige Verengerung und Compression zahlreicher Zotten an der Tagesordnung ist.

Dass die Erkrankung der visceralen Organe des Fötus zum intrauterinen Fruchttode und zur fötalen Kachexie führen kann und gewiss auch in einer sehr grossen Anzahl von Fällen zu denselben führt, dies bedarf keiner weiteren Auseinandersetzung. Es ist nicht erst nothwendig, zur Erklärung der fötalen Kachexie und des syphilitischen Fruchttodes Momente heranzuziehen, welche vollständig hypothetischer Natur sind, da es doch auf der Hand liegt, dass eine durch Erbgang auf die Frucht übertragene Infectionskrankheit, welche anatomische Veränderungen der angedeuteten Form zu bedingen in der Lage ist, nach jeder Hinsicht hemmend auf die Entwicklung und störend auf das Wachsthum der Frucht einzuwirken imstande sein wird.

Aus allen den bisher namhaft gemachten Gründen glaube ich daher behaupten zu dürfen:

Bei allen anatomischen Frühmanifestationen der congenitalen Syphilis, seien sie visceral, osteochondritisch, cutan oder placentar localisirt, seien sie durch väterliche oder mütterliche Infection veranlasst, liegen genau dieselben ätiologischen und genetischen Verhältnisse vor. Sie sind der erste anatomisch sichtbare Ausdruck der irritativ-entzündlichen Einwirkung des specifisch-infectiösen Agens der Syphilis auf die Gewebe der hereditär oder intrauterin inficirten Frucht. Ob und inwieweit hiebei nebst dem erregenden Syphilisparasiten, wenn es einen solchen gibt, auch Toxine desselben thätig sind, darüber können wir uns bei dem heutigen Stande des ätiologischen Theiles der Syphilislehre auch nicht im Entferntesten eine Vorstellung machen.

* * *

Zum Schlusse noch eine Bemerkung! Es könnte sich Jemand daran stossen, die diffusen visceralen Erkrankungsformen mit den exanthematischen Früherscheinungen der angeborenen Syphilis genetisch und anatomisch zu identificiren, weil die Veränderungen der letztangeführten Art einer raschen Involution fähig sind, was von den visceralen Frühmanifestationen der hereditären Syphilis nicht ausgesagt werden kann.

Dem gegenüber wäre folgender Erwägung Raum zu geben:

Es ist ganz richtig, dass die diffusen visceralen Erkrankungen eine im Allgemeinen viel schlechtere Prognose

gewähren, als die exanthematischen Formen der hereditären Frühsyphilis: doch glaube ich nicht, dass dies in einer differenten Beschaffenheit der Entzündungsproducte bei visceraler und cutaner hereditärer Frühsyphilis begründet ist, vielmehr bin ich der Ansicht, dass diese Verlaufsdifferenzen der visceralen und exanthematischen Formen in der Verschiedenheit der vitalen Bedeutung gelegen sind, welche zwischen den inneren Organen und der Haut obwaltet. Die Organe, welche bei der visceralen Syphilis leiden, sind nämlich derart construirt, dass eine syphilitische Entzündung derselben im Fötalleben eine ganz andere Bedeutung für den Gesammtorganismus gewinnt, als eine blos exanthematische Syphiliseruption. Ich glaube, das liegt auf der Hand! Es ist doch ein grosser Unterschied, ob das Leber- und Nierenparenchym, deren Thätigkeiten zur Aufrechterhaltung des Stoffwechsels unumgänglich nothwendig sind, ob ferner das Lungengerüste in diffuse syphilitische Entzündung versetzt ist, oder ob blos längs der Arteriolen der Haut ein zelliges Entzündungsproduct abgesetzt erscheint.

Es ist ferner zu berücksichtigen, dass die Syphilis der visceralen Organe des Fötus sehr häufig schon in einer frühen Lebensperiode einsetzt und daher schon in ihrer Anlage die Entwicklung der befallenen Organe in intensiver Weise schädigt. Bevor noch eine rettende Therapie die gewucherten zelligen Massen zur Resorption zu bringen vermag, ist sehr häufig schon dichtes Bindegewebe an Stelle functionirenden Parenchyms getreten und hat daher schon von Haus aus die Thätigkeit der ergriffenen Organe in einen irreparablen Lähmungszustand versetzt.

Wenn es sich bei Säuglingen, welche man mit visceralen Erkrankungen behaftet findet, so verhalten würde, dass diese ihre viscerale Syphilis erst zur selben Zeit entsteht, wie das etwa mitbestehende Exanthem, und wenn Haut und Viscera vital gleichwerthige Organe wären, dann allerdings könnte man, wenn es sich herausstellen würde, dass unter mercurieller Therapie das Exanthem schwindet, die viscerale Erkrankung aber bestehen bleibt, die Annahme wagen: beide diese Affectionen seien genetisch von einander verschieden.

Da aber die viscerale Syphilis, wenn man sie bei Säuglingen findet, in der Regel als ein Hineinragen fötaler Syphilisproducte in das extrauterine Leben der Frucht zu betrachten ist, wie von Heubner in zutreffender Weise hervorgehoben wurde, so ist es selbstverständlich, dass eine mercurielle Therapie auf einen Process, der schon so frühzeitig in der Entwicklung des Fötus begonnen und solch' lebenswichtige Organe desselben ergriffen hat, nicht denselben Einfluss wird nehmen können, wie auf die exanthematische Erkrankung, welche, kaum erkannt, schon durch das entsprechende Mittel beeinflusst werden kann.

Also nicht allein durch die wesentlichen Unterschiede, welche in der vitalen Bedeutung der befallenen Organe gelegen sind, ist die prognostische und Verlaufsdifferenz[1]) zwischen visceraler und cutaner hereditärer Frühsyphilis zu erklären, sondern auch durch die entwicklungsgeschichtlichen Verhältnisse, indem die visceralen Veränderungen zumeist tief in der Fötalperiode wurzeln, während die cutanen in der Regel der extrauterinen Daseinsperiode entsprungen sind.

---

[1]) Nebenher sei die Bemerkung eingeschaltet, dass, wie meine Beobachtungen lehren, weder die diffusen visceralen noch die diffusen cutanen Manifestationen der hereditären Frühsyphilis fieberhaft verlaufen. Auch sonst habe ich den Eindruck gewonnen, dass in uncomplicirten Fällen von hereditärer Frühsyphilis ein fieberfreier Verlauf, selbst während der ersten Eruption des Exanthems, beiweitem häufiger vorkommt, als ein mit Temperaturerhebung verbundener. In drei der Privatclientel angehörigen Fällen, bei welchen genaue Temperaturmessungen vorgenommen wurden, fehlte während der Exanthemeruption jede Temperatursteigerung.

Viertes Capitel.

Ueber die klinischen Verhältnisse bei der angeborenen Lebersyphilis der Säuglinge.

Skizzirung des beobachteten Materiales. — Klinische Merkmale und prognostische Verhältnisse. — Concomitirende Syphilissymptome. — Reaction der syphilitischen Leberintumescenz auf Quecksilbertherapie. — Diagnose der angeborenen Lebersyphilis der Säuglinge. — Fehlen von Icterus und Ascites bei der Lebersyphilis im Säuglingsalter. — Kritik der Casuistik über angeblich mit Icterus combinirte Fälle von Lebersyphilis bei Säuglingen. — Angeborene biliäre Cirrhose und Syphilis. — Die Peripylephlebitis congenita Schüppel's. — Keine hereditäre Frühsyphilis der Leber ohne Coryza. — Ueber Icterus congenitus perstans afebrilis. — Icterus congenitus in Folge angeborener Misbildungen des galleführenden Apparates. — Diagnostische Irrthümer. — Anaemia pseudoleukaemica und echte Leukämie mit Leberschwellung bei hereditärer Syphilis.

Das Substrat für meine nun folgenden Mittheilungen über die angeborene Lebersyphilis der Säuglinge bildet eine Serie von 172 Fällen hereditärer Syphilis, welche ich in den Jahren 1883 bis 1894 beobachtet und bezüglich des klinischen und — soweit eruirbar — auch des anatomischen Verhaltens der Leber genau untersucht habe.

Ich gehe ohne weitere Einleitung gleich zum Thema dieses Capitels über. Die einschlägigen Fälle sind in den Protokollen unserer Anstalt genau verbucht worden. Es hat sich zunächst nun Folgendes ergeben: 148 Kinder dieses Beobachtungsmateriales hatten das erste Lebensjahr noch nicht zurückgelegt, gehören also in das Säuglingsalter. Unter diesen 148 congenital-luetischen Säuglingen, mit welchen wir uns vorderhand ausschliesslich befassen wollen, waren 46 mit klinisch constatirbarer beträchtlicher Lebervergrösserung behaftet. Dreissig dieser Fälle wurden durch antisyphilitische Behandlung geheilt, bei neun Kindern erhielten wir eine Todesfallanzeige, fünf dieser als verstorben gemeldeten Kinder wurden von mir obducirt und die restlichen sieben Fälle entzogen sich der Controle, noch bevor sie von uns aus der Behandlung entlassen worden waren. Es ist mehr als wahrscheinlich, dass auch diese sieben Fälle mit Tod abgegangen sind, da wir dieselben sonst nicht aus den Augen verloren hätten. Wir können also sagen:

Unter 46 Fällen von congenitaler Frühsyphilis mit klinisch festgestellter Leberintumescenz hatten wir 30 Heilungen und 16 Todesfälle zu verzeichnen.

Ich will nicht durch langathmige Statistik ermüden und führe daher nur aus, dass die durch Leberintumescenz ausgezeichneten Fälle von Syphilis congenita zum grössten Theile den ersten sechs Lebensmonaten angehörten, denn es entfielen laut unseren Protokollen 34 von den 46 Fällen auf das erste Lebenssemester.

Unter den fünf secirten Fällen von Lues congenita mit Leberschwellung wurde einmal ein nicht der Syphilis zugehöriger anatomischer Befund erhoben, nämlich eine tuberculöse Verkäsung der Leber. Ich habe über diesen Fall, welcher sich als ein Unicum darstellte und sich als der erste beobachtete Fall von angeborener Doppelinfection zwischen Syphilis und Tuberculose erwies, auf dem Dermatologencongresse in Breslau im Jahre 1894 Bericht erstattet.[1]) Nachdem in allen übrigen Fällen entweder die Reaction des Lebergewebes auf die Quecksilberbehandlung, oder — wo eine Section gemacht werden konnte — der anatomische Befund die syphilitische Art der Leberintumescenz festgestellt hat, so geht von den 46 gemeldeten Fällen von Leberaffection nur einer als nicht der Lebersyphilis zugehörig ab und es verbleiben daher 45 Fälle von klinisch beobachteter Lebersyphilis bei Säuglingen, von welchen — wie schon erwähnt — dreissig sicher geheilt wurden. Unter diesen geheilten Fällen befinden sich auch Säuglinge mit schwerer allgemeiner Syphiliserkrankung und mit sehr grossen und harten Lebertumoren. Ich kann daher die seinerzeit von Gubler[2]) vertretene Anschauung, dass die grosse Sterblichkeit congenital-syphilitischer Säuglinge hauptsächlich von der Mitaffection der Leber abhängt, nicht bestätigen, wenngleich die von Gubler zuerst festgestellte Thatsache, dass es kaum eine syphilitische Todtgeburt gibt, in welcher nicht die Leber Veränderungen aufweist, auch heute noch zu Recht besteht, ja — wie noch gezeigt werden soll — durch histologische Untersuchungen neueren Datums in allem Wesentlichen bekräftigt worden ist.

Die grösste Anzahl der von uns beobachteten Fälle zeigte gleichzeitig eine Vergrösserung der Milz. Nur zweimal fehlte jede Spur einer Volumszunahme dieses Organes. Hingegen fanden wir in unserem Beobachtungsmaterial von hereditär-syphilitischen Kindern in vier Fällen eine bedeutende Vergrösserung der Milz bei normalen Leberverhältnissen

---

[1]) Derselbe wird auch noch in diesem Buche an anderer Stelle zur Besprechung kommen.

[2]) Gubler: Affection der Leber als Symptom der ererbten Syphilis der Neugeborenen. Gaz. med. 1851.

verzeichnet. Von geringfügigen Milzschwellungen, wie solche bei der Syphilis congenita gang und gäbe sind, wird hier vollkommen abgesehen. Dieselben bieten weder klinisch noch anatomisch ein besonderes Interesse.[1])

Die Grösse der Leber war in den Einzelfällen selbstverständlich eine verschiedene. Jedoch muss ich bemerken, dass nur solche Fälle in die Tabelle „Lebersyphilis" aufgenommen wurden, bei welchen die Leber unter dem Rippenbogen mindestens mehrere Centimeter weit hervorragte. Mitunter fanden wir auch ganz enorm grosse und harte Intumescenzen, welche bis unter die quere Nabellinie hinunter reichten oder auch die ganze rechte Bauchhälfte einnahmen. Solche Verhältnisse wurden auch schon bei ganz jungen, nur wenige Wochen alten Säuglingen angetroffen. Fälle dieser Art, welche durch die allerhöchsten Grade klinisch erkennbarer Leberintumescenz ausgezeichnet waren, waren auch nach jeder anderen Richtung hin Syphilisfälle allerschwerster Sorte und endeten stets letal.

Die Oberfläche der Leber war in allen von uns untersuchten Fällen glatt zu fühlen, daneben war in der Mehrzahl der Fälle eine auffallende Härte des Organes constatirbar. Mehrmals fand sich der rechte Leberlappen kugelschalenartig gewölbt. Knoten- oder Lappenbildungen konnten durch die palpatorische Untersuchung niemals wahrgenommen werden. In keinem einzigen Falle bestand Icterus oder Ascites.

Viele der bezeichneten Fälle befanden sich zur Zeit der ersten Untersuchung in einem elenden Allgemeinzustande. Eine grosse Zahl der fraglichen Säuglinge war, wie bei der hereditären Syphilis so häufig, hochgradig anämisch und abgemagert. In erster Linie betrafen diese Verhältnisse Säuglinge der ersten Lebenswochen. Allein wir haben auch ganz ausgezeichnet genährte und kräftige hereditär-luetische Säuglinge mit Lebervergrösserung behaftet gefunden. Es ist daher nicht ganz zutreffend, wenn man glaubt, jeder Fall von hereditärer Lebersyphilis müsse schon wegen seiner Leberaffection eo ipso ein schwerer Krankheitsfall sein. In der Ueberzahl der Fälle verhält es sich wohl so. Generalisiren lässt sich dieser Satz jedoch durchaus nicht, wenngleich ich bemerken muss, dass die wenigen Fälle von syphilitischer Leberintumescenz, welche kein schweres Krankheitsbild boten, durchaus Kinder betrafen, welche schon den zweiten Lebensmonat hinter sich hatten. Zwei Ausnahmsfälle habe ich im verflossenen Jahre gesehen. Hier han-

[1]) Die klinischen und anatomischen Verhältnisse der Milz, des Pankreas und Darmtractus bei der hereditären Frühsyphilis haben im Rahmen dieser meiner Studien keine besondere Bearbeitung gefunden, weil ich rücksichtlich dieser Organe nichts hätte berichten können, was nicht schon längst bekannt gewesen wäre.

delte es sich um Kinder, welche lebend mit manifester Leberintumescenz geboren und unter mercurieller Therapie dennoch geheilt wurden. (Vgl. auch S. 298.) Im Allgemeinen habe ich jedoch den Eindruck gewonnen, dass der mit hereditärer Lebersyphilis behaftete Säugling um so schwerer in seinem Allgemeinzustand betroffen erscheint, in einem je früheren Alter die Leberintumescenz bei demselben klinisch manifest wird.

Auch scheint mir die Prognose des Einzelfalles von syphilitischer Leberintumescenz umso günstiger zu stehen, je weiter sich der hereditär-luetische Säugling schon hinter dem zweiten Lebensmonate befindet.

Die meisten Fälle unseres Beobachtungsmateriales datiren aus einer Zeit, in welcher auf die methodische Untersuchung des Blutes noch kein besonderer Werth gelegt wurde, und in welcher die Methodik derselben noch eine sehr unvollkommene war. Nähere Angaben über die Blutbeschaffenheit bei den angeführten Fällen von Syphilis hepatis congenita bin ich daher nicht in der Lage, zu erstatten. Erst in den letzten Jahren wurden bei einzelnen Fällen, welche durch besonders grossen Milztumor und eigenthümlich wachsbleiches Colorit auffielen, Hämoglobinbestimmungen und Blutkörperchenzählungen vorgenommen. Davon wird noch später die Rede sein.

Einige wenige Ausnahmen abgerechnet, war die Lebererkrankung immer mit floriden syphilitischen Exanthemen verbunden. In einer bedeutenden Zahl hatten wir es mit gleichzeitiger hereditär-syphilitischer Knochenerkrankung zu thun, wobei vornehmlich Pseudoparalysen, Daktylitiden und Entzündungen der Hand- und Fusswurzelknochen vertreten waren.

Stets war gleichzeitig mit der Affection der Leber eine Erkrankung der Nase vorhanden. Diese spielt überhaupt bei syphilitischen Neugeborenen und Säuglingen eine grosse diagnostische Rolle. Ich habe noch nie einen manifest hereditär-syphilitischen Säugling gesehen, dessen Nase gesund gewesen wäre.

Die durch syphilitische Entzündung intumescirte Leber des Säuglings reagirt nach meinen Beobachtungen anfänglich sehr rasch auf das in den Körper desselben eingebrachte Quecksilber. Bei Leberintumescenzen von mittlerer Grösse und nicht zu bedeutender Härte konnten wir in der Regel schon nach zweiwöchentlicher Darreichung von Protojoduretum hydrargyri[1]) eine Abnahme des Lebervolumens verzeichnen.

[1]) Rp. Hydrargyri jodati flavi 0·10, Pulv. gummosi 4·0; div. i. dos. aequ. Nr. XII. D. S. 3 Pulver täglich in Milch zu reichen.

Nur sehr grosse und harte Lebern widerstanden, wenn die Kinder überhaupt am Leben blieben, einer mehr als vierwöchentlichen Behandlung, ohne Verkleinerung zu zeigen. Ich habe daher die Ueberzeugung gewonnen, dass in jenen Fällen von Lebervergrösserung bei hereditärsyphilitischen Säuglingen, welche trotz zweckmässig durchgeführter mercurieller Cur unverändert bleiben, noch eine andere, nicht der Syphilis zugehörige anatomische Veränderung mitwirken müsse. Gewöhnlich handelt es sich dann um eine hochgradige Fettinfiltration, wie ein von mir secirter und mehrere in der Literatur verzeichnete Fälle lehren.

An den Fällen, bei welchen das Lebervolumen unter der antisyphilitischen Behandlung zur Norm zurückkehrt, haben wir die Beobachtung gemacht, dass die anfänglich mitvorhandenen begleitenden Haut- und Knochenaffectionen immer schon längst verschwunden waren, während die Leber noch vergrössert erschien. Noch langsamer als der Lebertumor bildet sich unter der antisyphilitischen Behandlung — unseren Erfahrungen zufolge — die mitbestehende Milzvergrösserung zurück. Auch konnte ich mehrmals beobachten, dass während des Zurückgehens der Leberintumescenz die Milz unter gleichzeitig auftretender Leukocytose und Hämoglobinverminderung an Grösse zunahm.

Als Beispiel führe ich ein dreimonatliches Kind an, welches mit schwerem Syphilid der Kopfhaut, der Haut der Genitalgegend und der Unterextremitäten, intensiver suppurativer Rhinitis mit Septumverlust im Monate Mai 1894 in meinem Ambulatorium erschien. Das Kind hatte eine harte, bis zur Spina anterior superior reichende Leber und eine Milz, welche drei Querfinger unter dem Rippenbogen hervorragte. Die Haut- und Nasenaffection war innerhalb eines Zeitraumes von vier Wochen geheilt. Das Volumen der Leber verkleinerte sich in der ersten Zeit der Behandlung derart, dass nach Ablauf von vier Wochen die untere Grenze derselben nur mehr bis zur queren Nabellinie reichte. Dann aber blieb das Lebervolumen wochenlang auf demselben Niveau. Fünf Monate später war die Leber noch immer nicht ganz zur Norm zurückgekehrt, fühlte sich hart an und ragte auch später noch bis nahe zur queren Nabellinie, während alle anderen Syphilissymptome längst geschwunden waren. Die Milz aber hatte bedeutend an Volumen zugenommen. Dabei entwickelte sich der Blutbefund einer Anaemia pseudoleukaemica. Das Kind starb unter urämischen Erscheinungen am Ende des ersten Lebensjahres.

Sechs bis acht Wochen ist in unserem Beobachtungsmateriale der kürzeste zur Heilung eines syphilitischen Lebertumors erforderliche Zeitraum gewesen. Als Heilmittel verwendeten wir in früheren Jahren nahezu ausschliesslich das Protojoduretum hydrargyri in der Dosis von 25 *mg* pro Tag.

Im Jahre 1896, dessen Fälle in die vorgetragene Statistik noch nicht aufgenommen erscheinen, haben wir zwei Mal die Inunctionscur

mit Ung. hydrarg. ciner. (0·5 pro dosi) angewendet, und zwar beide Male in Fällen, bei welchen eine sechswöchentliche interne Behandlung mit Hydrargyrum jodatum flavum, unbeschadet der vollständigen Rückbildung aller anderen Syphilissymptome, die Lebervergrösserung nicht vollständig zum Schwinden zu bringen vermochte. Im ersten Falle erzielten wir durch nachträgliche Application von 25 Inunctionen eine Rückkehr des Lebervolumens zur Norm, im zweiten Falle half auch diese nachträgliche Einreibungscur nichts. Es unterliegt keinen Schwierigkeiten, für solche Ereignisse die richtige Erklärung zu finden, wenn man sich mit den pathologisch-histologischen Vorgängen vertraut gemacht hat, welche bei der Lebersyphilis der Säuglinge zu beobachten sind. Hat die Bindegewebswucherung in der Leber einen nicht mehr restitutionsfähigen Grad erreicht, dann kann selbstverständlich keine specifische Cur mehr helfen.

Hinsichtlich der Diagnose der hereditären Lebersyphilis der Säuglinge kann ich auf Grund meines Materiales Folgendes aussagen: Dieselbe ist gewöhnlich sehr leicht zu stellen, weil in der Regel nebst der Leberschwellung Erscheinungen von Syphilis cutanea und epiphysaria bei den betreffenden Kindern vorhanden sind. Schwerer wird die Diagnose in jenen, allerdings seltenen Fällen, bei welchen keine Hautsymptome bestehen. Ich habe deren sechs beobachtet. Wenn man aber genau nachsieht, so wird man auch in solchen Fällen immer gewisse Anomalien an den befallenen Kindern finden, welche die Diagnose „Syphilis" sicherstellen.

Vor Allem haben wir in sämmtlichen von uns beobachteten Fällen charakteristische Veränderungen der Nase gefunden. Weiters zeigten die meisten Kinder ein fahles, blassgelbes Colorit und eine mangelhafte Behaarung der Ciliar- und Superciliarbögen. (s. S. 194.)

Icterus und Ascites haben wir — wie schon erwähnt — in keinem einzigen Falle von sicherer hereditärer Lebersyphilis des Säuglingsalters[1]) beobachtet.

Ascites in Folge von Lebersyphilis ist meines Wissens bei Säuglingen noch niemals in einwandfreier Weise constatirt worden und auch die wenigen publicirten Fälle von Lebervergrösserung syphilitischer Säuglinge in Verbindung mit Icterus scheinen nicht ganz eindeutig, weil der syphilitische Charakter der Erkrankung bei keinem einzigen dieser Fälle zweifellos feststeht.

---

[1]) Ich spreche hier ausdrücklich nur von Säuglingen und den klinischen Verhältnissen der syphilitischen Leberaffection, welche bei solchen festgestellt worden sind. Die anatomischen Verhältnisse der fötalen Lebersyphilis und die klinischen Verlaufsweisen der Lebersyphilis späterer Lebensperioden kommen hier nicht in Betracht.

So weit meine Literaturstudien reichen, war nämlich in keinem einzigen der durch Icterus ausgezeichneten angeblichen Fälle von hereditärer Syphilis des Säuglingsalters ausser der Leberschwellung, welche man als eine syphilitische betrachtete, irgend ein wahrhaftiges Syphilissymptom nebenbei vorhanden. Dies bezieht sich sogar auch auf die wenigen einschlägigen Fälle, welche in den allerletzten Jahren veröffentlicht worden sind.

Ich will mich einige Momente bei denselben aufhalten.

Henoch[1]) hat in der letzten Auflage seiner „Vorlesungen" einen Fall namhaft gemacht, ein neunwöchentliches Kind betreffend, welches mit sehr grosser Leber und mit Icterus behaftet, jedoch frei von Ascites war, ohne dass bei demselben sonstige Zeichen von Lues intra vitam vorhanden gewesen wären. Bei der Obduction fanden sich dichte, weisse Bindegewebsstränge zwischen den Acinis, nebstbei waren die Gallenblase und die grösseren Gallenwege in Schrumpfung begriffen. An den Rippenepiphysen bestand eine osteochondritische Zone.

Letzteres Moment hielt Henoch für hinreichend, um aus demselben die Diagnose „Lebersyphilis" zu erschliessen. Meiner Ansicht nach kann aber dieser Fall aus dem Grunde nicht als ein sicherer Syphilisfall angesehen werden, weil eine einfach osteochondritische Wucherungszone an den Rippenepiphysen ebenso gut auch durch Rippenrachitis bedingt sein kann, deren Häufigkeit im frühen Säuglingsalter eine geradezu enorme genannt werden darf. Da nirgends eine Epiphysenlösung oder sonst eine charakteristischere Knochenaffection, als die oben angeführte, vorlag, an der Haut und den Schleimhäuten sich aber weder klinisch noch anatomisch irgend welche Veränderungen entdecken liessen, welche mit Syphilis hätten in Zusammenhang gebracht werden können, so erscheint mir der stricte Beweis für die syphilitische Natur des fraglichen Casus nicht erbracht.

Aehnlich steht es mit einem von Hansemann im Jahre 1893 beschriebenen Falle[2]): Fünfmonatliches Kind mit Icterus congenitus und grosser Leber ohne sonstige Erscheinungen von Lues. Die Section zeigte das Bild einer hypertrophischen biliären Cirrhose. Die Knochen boten kaum nennenswerthe pathologische Veränderungen. Dennoch wurde auch hier mit Wahrscheinlichkeit auf ererbte Syphilis geschlossen, trotzdem nicht die geringste anderweitige Erscheinung einer solchen Annahme unterstützend zu Hilfe kam.

---

[1]) Henoch: Vorlesungen über Kinderkrankheiten. 9. Auflage. Berlin 1897. S. 96.

[2]) Hansemann: Befund bei einem an schwerem Icterus gestorbenen Kinde im Alter von $3^1/_2$ Monaten. Allg. Med. Centralzeitung 1893, Nr. 5.

Ein analoger Fall wurde auch von H. Neumann[1]) mitgetheilt. Es handelte sich um ein von Geburt an gelbsüchtiges Kind, welches zu Ende des vierten Lebensmonates an intercurrirender Pneumonie verstarb. Die Leber war bei Lebzeiten des Kindes stark vergrössert gewesen, ohne dass ihr pathologisches Volumen durch Calomeldarreichung beeinflusst werden konnte. Bei der Section zeigte sich das Bild einer biliären Cirrhose mit Verschluss interacinös gelegener grösserer Gallengänge. Das interacinöse Bindegewebe war stark verbreitert und innerhalb desselben fand sich eine ungewöhnlich üppige Wucherung der Gallencapillaren. Der Autor nimmt nicht Anstand, die Leberaffection bei dem in Rede stehenden Säugling auf Syphilis zurückzuführen, wenngleich sonst absolut kein Sympton von Syphilis bei dem Kinde wahrzunehmen war.

Ausser diesen drei erwähnten Fällen von Henoch, Hansemann und H. Neumann existiren in der älteren Literatur noch einige ähnliche Fälle von biliärer Cirrhose infolge von Atresien der grossen Gallenwege und pericholangitischen Entzündungsformen bei neu- und frühgeborenen Kindern und Säuglingen, welche entweder todt zur Welt kamen oder unter Vergrösserung der Leber und Icterus bald verstarben. Bei keinem einzigen dieser Fälle konnte ich jedoch sichere Angaben über den Mitbestand zweifelloser Syphilissymptome ausfindig machen. So z. B. liegt unseres Erachtens nicht der geringste Anhaltspunkt für die Annahme von Syphilis bezüglich eines im Jahre 1868 von M. Roth[2]) veröffentlichten Falles von angeborenem Defect der Gallenwege vor. Es handelte sich um ein angeblich seit Geburt icterisches Kind, welches im vierten Lebensmonate verstarb und bei welchem die Section Lungentuberculose, partielle Obliteration der Gallenblase und Schwund der intrahepatalen Gallenwege erkennen liess. Weder die klinische Beobachtung noch irgendwelche anderweitige anatomische Erhebung sprachen in diesem Falle für Syphilis, obwohl auch seitens dieses Autors zur Erklärung der Wesenheit des Falles die syphilitische Aetiologie herangezogen wurde.

Dass aber angeborene Atresie der Gallenausführungsgänge und congenitale Lebercirrhose ohne Syphilis bei Neugeborenen und Säuglingen thatsächlich vorkommen, geht aus einer Abhandlung von S. Freund[3]) hervor, welcher Autor dieses Ereignis — selbstverständlich unter Be-

---

[1]) Neumann H.: Fall von angeborener Lebercirrhose. Berlin. klinische Wochenschrift 1894, Nr. 19

[2]) Roth M.: Congenitaler Defect der Gallenwege. Virchow's Archiv XLIII, 2, p 296.

[3]) Freund S.: Congenitale interstitielle Hepatitis mit Anomalie der Gallenausführungsgänge. Jahrb. f. Kinderheilk. N. F. IX. 1875, p. 178.

gleitung von Icterus — bei einem zu drei Monaten verstorbenen Kinde durch die Obduction feststellte. Dasselbe war frei von syphilitischer Vererbung, es war ein Zwillingskind, dessen Zwillingsbruder am Leben blieb und frei von Syphilis war. Freund citirt aus der Literatur zwei analoge Fälle von Virchow und F. Weber, welche gleichfalls syphilisfreie Säuglinge betrafen. Zwei weitere Obductionsbefunde von angeborener biliärer Lebercirrhose mit Icterus bei sicher syphilisfreien Säuglingen sind von Rolleston und Kanthack[1]) der Oeffentlichkeit übergeben worden. Im ersten Falle handelte es sich um ein einmonatliches, im zweiten um ein dreitägiges Kind. In beiden Fällen hatte sich Vacuolisirung der Leberzellen und Etablirung kleinster Cysten im Leberparenchym infolge einer chronisch entzündlichen pericholangitischen Erkrankung eingestellt.

Der einzige absolut sicherstehende Befund von angeborener, auf syphilitischer Grundlage basirender pericholangitischer Erkrankung ist von H. Beck unter der Aegide von H. Chiari in Prag veröffentlicht worden[2]). Hier handelte es sich um eine achtmonatliche, mit syphilitischem Exanthem behaftete Frühgeburt, bei welcher nebst Schwielenbildung um den Pfortaderstamm Schrumpfungsvorgänge in der Umgebung der Gallenblase und Bindegewebswucherung in der Umgebung der Gallengänge nachweisbar waren. Hier handelte es sich aber um eine todte Frühgeburt, nicht um ein lebend zur Welt gekommenes und am Leben verbliebenes Kind. Somit können wir diesen Fall für die Frage des syphilitischen Icterus der Säuglinge nicht verwerthen.

Von zweifelhafter syphilitischer Natur ist ein dem vorerwähnten sonst nicht unähnlicher, von R. Lomer[3]) in Berlin beschriebener Fall. Der Autor selbst ist jedoch über die luetische Aetiologie desselben nicht völlig mit sich im Reinen. Es handelte sich um eine angeborene Verödung des rechten Ductus hepaticus und des Ductus cysticus mit consecutiver cystischer Entartung des rechten Leberlappens bei einer macerirten Frucht aus dem siebenten Fötalmonate. Die angeführten Veränderungen machen viel eher den Eindruck angeborener Hemmungsbildungen im Sinne unserer weiter unten zu erörternden Anschauung und ähneln auch sonst sehr den vorhin mitgetheilten, von Rolleston und Kanthack erhobenen Leberbefunden bei nicht syphilitischen

[1]) Rolleston und Kanthack: Ein Beitrag zur Pathologie der cystischen Erkrankung der Leber bei Neugeborenen. Virchow's Arch. Bd. 130.

[2]) Beck H.: Congenital-luetische Erkrankung der Gallenblase und der grossen Gallenwege. Prager Med. Wochenschr. 1884, Nr. 26–29.

[3]) Lomer: Ueber einen Fall von congenitaler partieller Obliteration der Gallengänge. Virchow's Arch. Bd. 99, H. 1.

Säuglingen. Dass aber ein Fötus, bei welchem derartige Bildungsanomalien an den Gallenwegen und der Leber vorliegen, vorzeitig in utero absterben kann, wird Niemanden Wunder nehmen, und es ist nicht nöthig, zur Erklärung dieses Ereignisses noch eine syphilitische Vererbung heranzuziehen, vorausgesetzt, dass eine solche nicht klar zu erweisen ist.

Um nicht der Vernachlässigung von Daten geziehen werden zu können, welche zu Ungunsten meiner Anschauung sprechen könnten, muss ich hier der bekannten Publication von Schüppel[1]) über die hereditär-syphilitische Peripylephlebitis Erwähnung thun. Schüppel fand nämlich bei drei syphilitischen Neugeborenen in der Leber schwielige Bindegewebsentzündung, von der Pfortader ausgehend. Zwei dieser Kinder hatten, als sie zur Obduction kamen, Icterus. Dieser Icterus kann aber nichts gegen unsere Anschauung beweisen, da die Fälle der erwähnten Publication nur Kinder betrafen, welche in den ersten Lebenstagen verstarben, somit unter der Wirkung des Icterus neonatorum physiologicus gestanden sein können. Ueberdies bietet der dritte Fall Schüppel's, welcher am achten Lebenstage verstarb und bei der Obduction hochgradige Verengerung der Pfortader und Einbettung des Ductus hepaticus in einen fibrösen Strang nebst Icterus und Ascites erkennen liess, absolut keine sicheren Anzeichen von Syphilis. Da seitens der Eltern des betreffenden Kindes nichts auch nur annähernd Wahrscheinliches für Syphilis constatirt werden konnte und in der icterischen Leber des fraglichen Kindes nicht einmal das gewöhnlichste Kriterium der hereditär-luetischen Hepatitis, nämlich diffuse Rundzelleninfiltration im Parenchym, vorhanden war, so erscheint die syphilitische Natur des in Rede stehenden Obductionsfalles nicht ganz einwandlos.

Es muss hier noch eines Falles von H. Chiari[2]) Erwähnung geschehen. Dieser Forscher fand bei der Section eines drei Wochen alten hereditär-syphilitischen Kindes, welches mit Pemphigus syphiliticus zur Welt gekommen und icterisch war, ohne eine Vergrösserung der Leber zu zeigen, in den Lungen erbsen- bis haselnussgrosse Knoten, in welchen nach den Syphilisbacillenfärbungsmethoden von Lustgarten und de Giacomi Bacillen nachzuweisen waren,[3]) weiters aber

---

[1]) Schüppel: Ueber Peripylephlebitis bei congenitaler Syphilis. Arch. f. Heilk. Bd. XI, 1869.

[2]) Chiari H.: Lues hereditaria mit gummöser Erkrankung des galleleitenden Apparates und des Magens. Prager Med. Wochenschr. Nr. 47, 1885.

[3]) Der Verdacht auf Mitbestand einer angeborenen Tuberculose der Lungen ist nach diesem Bacillenbefunde hier nicht vollkommen von der Hand zu weisen, da sich Tuberkelbacillen vermittelst der Methoden von Lustgarten und Giacomi sehr wohl färben. Vgl. das Capitel über angeborene Doppelinfection mit Syphilis und Tuberculose.

in der normal grossen Leber ein eigenthümliches Bild. Im Hilus bestand eine mächtige weisse Schwiele, welche den Ductus choledochus und cysticus umscheidete, die Wandungen der Gallenblase waren infiltrirt und verdickt, die Vena portae sowohl, wie die Art. hepatica jedoch waren vollkommen frei. Wenn auch gerade dieser letztere Umstand, das Freibleiben des Pfortader- und Leberarteriengeflechtes, bei der Syphilis congenita der Leber gewiss ein äusserst selten vorkommendes Ereignis genannt werden muss, sind wir dennoch nicht berechtigt, an der syphilitischen Natur der von H. Chiari beschriebenen Veränderungen des gallebildenden Apparates bei dem erwähnten congenital-syphilitischen Säugling Zweifel zu hegen. Ganz im Gegensatze zu den vorhin angeführten Fällen bestand aber in diesem Falle keine Vergrösserung der Leber, dafür aber fanden sich sichere Zeichen einer schweren cutanen Hereditärsyphilis vor.

Demnach wäre der erwähnte Fall von Chiari meines Wissens der einzige in der Literatur vorfindliche, sichergestellte Fall von mit Icterus verbundener syphilitischer Lebererkrankung im Säuglingsalter.

Da wir nun aber gerade in Erfahrung gebracht haben, dass in dem Falle Chiari's das Lebervolumen nicht vergrössert war, so steht, soweit ich die Frage des Icterus syphiliticus der Säuglinge übersehe, die Angelegenheit gegenwärtig folgendermassen:

In allen, mit notorischen anderweitigen, manifesten Syphiliserscheinungen behafteten Fällen von Leberintumescenz bei hereditär-syphilitischen Säuglingen, also auch bei meinen 45 Fällen, über deren luetische Provenienz kein Zweifel existirt, fehlte Icterus. Wo aber Icterus mit Leberschwellung bei Säuglingen bestand, fehlten immer sichere Zeichen der Syphilis. Es scheint mir daher eine gezwungene Annahme, Fälle von angeborener oder im Säuglingsalter in Erscheinung tretender hypertrophischer Lebercirrhose mit Icterus, blos weil die Leber cirrhotisch ist, als Fälle von Syphilis zu erklären.

Mehrere dieser als Syphilis ausgegebenen Fälle kamen bis in den vierten und fünften Lebensmonat hinein. (Neumann, Hansemann.) Wenn man nun auch zugeben muss, dass ein neugeborenes Kind hereditär-syphilitisch sein kann, ohne dass man noch syphilitische Haut- oder Schleimhautsymptome an demselben wahrzunehmen braucht, so ist eine solche Annahme bei einem Kinde, welches über den dritten Monat hinaus ist, dabei aber nicht mercuriell behandelt werden konnte, und schwere viscerale Syphilis besitzt, unseren Beobachtungen zufolge kaum zulässig. Es ist nämlich absolut nicht vorstellbar, dass ein syphilitisches Kind mit schwerer Lebersyphilis vier oder fünf Monate alt werden sollte,

ohne dass klinische Symptome der Syphilis nicht zum Mindesten an der Nasenschleimhaut desselben auftreten sollten. Auch steht es mit unseren Erfahrungen in Widerspruch, dass ein Kind, welches mit schwerer angeborener Lebersyphilis zur Welt gebracht wird, nur diese syphilitische Erkrankungsform und sonst kein anderes Zeichen der floriden Erkrankung, insbesondere aber keinen syphilitischen Schnupfen, an sich tragen sollte. In den Publicationen über angebliche Fälle von syphilitischer Leberschwellung mit Icterus bei Säuglingen ist aber nirgends des Mitbestandes einer solchen zweifellos luetischen Affection Erwähnung geschehen.

Ich habe in allerletzter Zeit drei Fälle von Lebervergrösserung bei Säuglingen in Verbindung mit Icterus congenitus beobachtet, ohne dass es mir dabei in den Sinn gekommen wäre, Syphilis zu diagnosticiren. Der Icterus war nach Angabe der Eltern stets von Geburt an vorhanden gewesen, respective ging er aus dem Icterus neonatorum physiologicus ohne Grenzmarke hervor. Dabei nahm die Leber unter unseren Augen sehr beträchtlich an Umfang zu. Eines dieser Kinder, welches wir von der dritten bis zur zwölften Lebenswoche beobachteten, verstarb in dem genannten Alter trotz antisyphilitischer Cur unter zunehmendem Marasmus. Die Obduction wurde leider nicht gestattet. Der zweite ganz analoge Fall, ein kräftiges Kind betreffend, verlief derart, dass das Kind vom ersten Lebenstage an icterisch war und unter zunehmender Vergrösserung der Leber bis zum vierten Lebensmonate hochgradig icterisch blieb, zu welcher Zeit sich eine langsame Abnahme der Gelbsucht und der Lebergeschwulst bemerkbar zu machen begann. Gegen Ende des fünften Lebensmonates waren Icterus und Leberschwellung vollständig gewichen, so dass die Leber sich für Palpation und Percussion als vollkommen normal erwies. Der dritte Fall gleicht dem ersterwähnten, wie ein Ei dem anderen und endete gleichfalls tödtlich. Nekroskopie wurde gleichfalls nicht gestattet. Diese Fälle haben mit den Fällen von Henoch, Hansemann und H. Neumann das Gemeinsame, dass bei denselben der Icterus immer aus der Gelbsucht der ersten Lebenstage unmittelbar hervorgegangen war und dass sich in keinem dieser Fälle irgend etwas auf luetische Vererbung Bezügliches, weder anamnestisch noch klinisch, mit Sicherheit eruiren lassen konnte. Auch zeigte keines dieser drei Kinder auch nur andeutungsweise irgend eine Erscheinung, welche man bei hereditär-syphilitischen Säuglingen zu sehen gewohnt ist, ganz besonders aber — und darauf lege ich ein grosses Gewicht — waren in allen drei Fällen die Nasen frei von jedem Affecte. Es bestand weder die charakteristische Schnupfenerkrankung noch ein Eingesunkensein des knöchernen Nasengerüstes. Unter allen 148 hereditär-syphilitischen

Säuglingen dieses Beobachtungsmateriales habe ich aber nicht ein einziges Mal die charakteristische Nasenaffection vermisst. Das mindeste, was bei unseren hereditär-syphilitischen Kindern zu constatiren war, war Schnupfen, welcher — wie die Mütter der Kinder stets in gleichlautender charakteristischer Weise aussagten — seit der Geburt oder seit den ersten Lebenstagen bestand. Nasenaffection fehlte in meinem Materiale auch nicht bei jenen Fällen von Syphilis congenita, deren Träger frei von syphilitischem Exanthem waren und nur ossale oder viscerale Symptome zeigten, so dass ich noch niemals in der Lage war, bei einem Säugling Verdacht auf angeerbte Syphilis zu hegen, geschweige denn Syphilis congenita zu diagnosticiren, ohne Vorhandensein einer Nasenaffection, gleichviel ob dieselbe durch floriden syphilitischen Schnupfen oder die Folgezustände eines solchen — Eingesunkensein des knöchernen Nasengerüstes — oder beides gleichzeitig ausgedrückt erschien.[1])

Besonderes Interesse hinsichtlich der diagnostischen Bedeutung der Nasenaffection verdient einer meiner Fälle, ein dreimonatliches Kind betreffend, welches keine cutanen Erscheinungen, jedoch eine ulceröse Rhinitis zeigte, dabei eine harte, bis unter die quere Nabellinie reichende, sehr stark gewölbte, voluminöse Leber besass und icterusfrei war. Die Milz war unbedeutend vergrössert, kaum palpabel. Nach $4^1/_2$-wöchentlicher Behandlung mit Protojoduretum hydrargyri war die Leber auf die Hälfte des angeführten Volumens zurückgegangen. Nach weiteren vier Wochen war das Kind geheilt. In diesem Falle wurde die Diagnose „Syphilis hepatis" aus der Concurrenz der Leberschwellung mit der eitrigen Rhinitis und der sicheren Syphilis des Vaters gestellt.

Da aber in den herangezogenen Fällen von Icterus mit Leberschwellung bei Säuglingen die Nase frei und auch anamnestisch nichts auf Lues Bezügliches zu eruiren war, so darf in diesen an Lues nicht gedacht werden. Denn es ist nicht anzunehmen — und das gilt auch für alle früher besprochenen Fälle, welche mit Icterus verbunden waren — dass das für die ererbte Lues empfindlichste Organ, die Nase, da frei von Erkrankung bleiben sollte, wo die Infection des kindlichen Organismus eine so schwerwiegende ist, dass sie schon im Fötalleben zu einer hochgradigen Erkrankung der Leber geführt hat.

---

[1]) Nicht einmal bei jenen sechs auf S. 297—299 angeführten Fällen exanthemfreier hereditärer Frühsyphilis des ersten Lebensjahres fehlte die charakteristische Nasenerkrankung.

Nach alledem werde ich mich erst dann dazu herbeilassen, einen Fall aus dem Alter der Säuglingsperiode mit Lebervergrösserung und Icterus als Syphilis anzuerkennen, wenn Jemand berichten wird, er habe die letzterwähnten Symptome bei einem Säugling in Verbindung mit anderweitigen zweifellosen Syphiliserscheinungen gesehen.

Es fragt sich nun, wie soll man sich derartige Fälle, welche sich unter die Sammelbezeichnung „Icterus neonatorum perstans afebrilis" rubriciren lassen, erklären?

Meiner Ansicht nach kann dies keine grossen Schwierigkeiten bereiten. Man braucht blos an die fötale Endocarditis zu denken. Es fällt Niemandem bei, diese Affection auf syphilitische Vererbung zurückzuführen und doch handelt es sich bei derselben sehr häufig um einen chronischen, intrauterin einsetzenden und verlaufenden Entzündungsprocess des Endocards. Und so wie dieser Process das eine Mal ein primärer Entzündungsvorgang sein kann, ein anderes Mal jedoch ein secundärer ist — ausgehend von einer angeborenen Miss- oder Hemmungsbildung des Herzens — so liegt auch nichts im Wege, die Fälle von angeborener Schrumpfung, Atresie und Verödung der Gallenwege und von biliärer Cirrhose im frühesten Alter auf angeborene Hemmungsbildungen oder fötale Entzündungsvorgänge im Bereiche der Gallenwege zurückzuführen. Wenn man nun annimmt, dass sich in weiterer Folge an die durch die erwähnten hypothetischen intrauterinen Erkrankungsvorgänge bedingte Gallenstauung eine cirrhotische Wucherung des Leberbindegewebes — von dem Gallengefässsystem ausgehend — anschliesst, so ist das Vorkommen einer biliären hypertrophischen Cirrhose bei Neugeborenen und Säuglingen auch ohne syphilitische Vererbung vollständig erklärt, wie übrigens auch die citirten Fälle von Rolleston und Kanthack, S. Freund, Virchow und Weber deutlich erweisen.

Bei der von uns aufgeworfenen Frage des syphilitischen Icterus der Säuglinge kommt noch ein berücksichtigenswerthes Moment in Erwägung, nämlich das des Icterus physiologicus neonatorum. Da wir nämlich wissen, dass mehr als 80% aller Neugeborenen bald nach der Geburt icterisch werden, und dass dieser Icterus zwei Wochen und auch noch etwas länger andauern kann, ohne darum in das Gebiet des Pathologischen eingereiht werden zu dürfen — von gewissen seltenen, mit Icterus einhergehenden Krankheiten der Neugeborenen abgesehen — so sind erst jene Fälle von congenitaler Syphilis für die Frage des Icterus syphiliticus der Säuglinge verwerthbar, welche auch noch nach Ablauf der ersten zwei Lebenswochen am Leben verbleiben. Man könnte zwar einwenden, der Icterus neonatorum ist bei der Geburt des Kindes noch

nicht entwickelt, sondern bildet sich in der Regel erst am zweiten oder dritten Lebenstage heraus, ein Icterus syphiliticus infolge congenitaler Gallengangserkrankung müsste aber dem Kinde angeboren sein. Diese Einwendung ist berechtigt. Allein die in der Literatur vorkommenden Fälle von Icterus syphiliticus der Säuglinge waren niemals vom ersten Lebenstage an beobachtete Krankheitsfälle, vielmehr bezieht sich die Annahme der congenitalen Natur der Gelbsucht in den mitgetheilten Krankengeschichten stets nur auf die anamnestische Erhebung — wo überhaupt eine solche vorliegt — die Gelbsucht bestehe seit der Geburt. Es lässt sich daher nicht ausschliessen, dass in einzelnen für Lebersyphilis mit Icterus erklärten Fällen der ersten Lebenswochen der physiologische Icterus der Neugeborenen mitgespielt hat.

Vielleicht, dass sogar in dem einen oder dem anderen Falle die bei der physiologischen Gelbsucht der ersten Lebenstage bestehende Gallenstauung zu einer secundären Erkrankung der Gallenwege geführt hat, welche entweder restitutionsfähig war (Fall II unserer Icterusbeobachtungen) oder im weiteren Verlaufe zu einer wahren biliären Cirrhose geworden ist: keinesfalls ist man aber berechtigt, aus dem anatomischen Befunde einer angeborenen totalen oder partiellen Gallengangsatresie oder dem klinischen und anatomischen Bilde einer biliären hypertrophischen Lebercirrhose im Säuglingsalter allein hereditäre Syphilis zu deduciren. Denn nur aus dem Grunde etwas für ererbte Syphilis zu halten, weil man keine andere Aetiologie für die jeweils vorliegende Erkrankungsform weiss, ist kein wissenschaftlich zu begründender Standpunkt, welcher aber gerade in Bezug auf die Lehre von der hereditären Syphilis ungemein häufig acceptirt erscheint. Speciell bezüglich des Themas der Lebersyphilis der Kinder hat denselben in extremster und daher besonders tadelnswerther Weise Seiler[1]) (Dresden) in einer Arbeit vertreten, in welcher nicht Anstand genommen wird, jeden Fall von Ascites im Kindesalter, bei welchem Tuberculose und Entzündung des Bauchfelles ausgeschlossen erscheinen, auf hereditär-syphilitische interstitielle Cirrhose der Leber zu beziehen. Ich halte es nach dem vorhin Auseinandergesetzten nicht mehr für nothwendig, die Anschauung Seiler's einer weiteren Discussion zu unterziehen.

* * *

Es ist nicht ausgeschlossen, dass gegen die Vollgiltigkeit meiner eigenen Beobachtungen von Lebererkrankungen bei hereditär-syphilitischen

[1]) Seiler: Ascites im kindlichen Alter. Berl. klin. Wochenschr. 1881, Nr. 26.

Kindern als „Lebersyphilis“ Einwendungen erhoben werden. Bekanntlich ist die angeborene Syphilis sehr häufig die veranlassende Ursache für eine eigenthümliche Blutveränderung der Kinder, welche man seit der grundlegenden Abhandlung von v. Jaksch[1]) mit dem Namen Anaemia pseudoleukaemica infantum“ bezeichnet. Loos[2]) hat sogar den Blutbefund der Anaemia pseudoleukaemica als einen ganz charakteristischen für schwerere Formen von hereditärer Syphilis hingestellt, was allerdings mit meinen Untersuchungen nicht völlig übereinstimmt. Da nun diese Blutveränderung immer mit Milzvergrösserung einhergeht und sehr häufig auch mit Leberschwellung vergesellschaftet ist, so liegt es nahe, daran zu denken, dass ein Theil der Leberaffectionen, da fast immer die Milz gleichzeitig vergrössert war, auf das Conto der Anaemia pseudoleukaemica zu setzen ist. Zugestehen könnte man diese Möglichkeit nur bezüglich einiger weniger Fälle, bei welchen die Leber nicht hochgradig vergrössert und in ihrer Consistenz nicht verändert war, während die Milz hochgradige Intumescenz und grosse Härte zeigte. Denn die Anaemia pseudoleukaemica infantum bedingt wohl stets eine wesentliche Intumescenz der Milz, aber immer nur eine geringfügige der Leber.

Das Verhalten der Leber bei Anaemia pseudoleukaemica infantum ist von allen Autoren, welche sich mit diesem Thema beschäftigt haben, in ganz übereinstimmender Weise geschildert worden. Die Leber wurde wohl zumeist vergrössert gefunden, doch stand die Vergrösserung des Organes niemals in einem proportionalen Verhältnisse zur Grösse des gleichzeitig vorhandenen Milztumors. Immer steht bei Anaemia pseudoleukaemica der Milztumor im Vordergrunde des klinischen Bildes.

Histologische Befunde über die Veränderungen der Leber bei Anaemia pseudoleukaemica infantum sind nur von Luzet[3]) und Loos geliefert worden. Dieselben haben gelehrt, dass die Leberaffection bei Anaemia pseudoleukaemica infantum weder mit der wahrhaft leukämischen, noch mit der syphilitischen Leberbeschaffenheit etwas gemein hat. Die fragliche Affection der Leber hat in Gemässheit der Schilderung Luzet's kaum eine andere Bedeutung als die einer trüben Schwellung des Leberparenchyms mit geringfügiger reactiver interacinöser Zellwucherung.

Loos hat in ganz analoger Weise auf Grund von fünf obducirten Fällen von Anaemia pseudoleukaemica infantum die Angabe gemacht, dass die Leukämie in histologischer Hinsicht mit der Anaemia pseu-

---

[1]) v. Jaksch: Ueber Leukämie und Leukocytose im Kindesalter. Prager Med. Wochenschr. 1890, Nr. 22, 23.

[2]) Loos: Die Anämie bei hereditärer Syphilis. Wiener klin. Wochenschr. 1892, Nr. 20.

[3]) Luzet: Etudes sur les anémies de la première enfance etc. Paris 1891.

doleukaemica infantum keinen Berührungspunkt hat. Dennoch scheint mir das Verhältnis zwischen Anaemia pseudoleukaemica infantum und Leukämie — wie hier einschaltungsweise betont werden soll — nicht genügend klargestellt. Es wird auf der einen Seite behauptet, die Anaemia pseudoleukaemica infantum habe keine Verbindung und keinen Zusammenhang mit Leukämie, auf der anderen Seite lassen sich aber Stimmen vernehmen, welche die Möglichkeit des Uebergehens der genannten Affection in Leukämie zugestehen. So hat gerade Loos, welcher, wie wir eben gehört haben, auf Grund seiner histologischen Befunde einen Zusammenhang zwischen Leukämie und Anaemia pseudoleukaemica infantum in Abrede stellen zu müssen glaubte, an einem 12jährigen Knaben bei der Obduction die Diagnose „Leukämie" festgestellt, trotzdem der klinische Blutbefund lange Zeit dem Bilde der Anaemia pseudoleukaemica infantum glich und erst unmittelbar vor dem Tode typisch leukämische Beschaffenheit annahm. In einem Falle unserer Beobachtung erhoben wir bei einem achtmonatlichen, mit enormer Milz- und Lebervergrösserung behafteten Säuglinge wenige Tage vor seinem Tode einen Blutbefund, welcher dem Bilde der Anaemia pseudoleukaemica infantum zukam [1]) und dennoch fanden wir in der Leber die ausgesprochenen Symptome einer wahrhaft leukämischen Erkrankung. Daraus geht nur hervor, dass der Blutbefund allein noch nicht die Krankheit ausmacht und dass der der Anaemia pseudoleukaemica infantum beigemessene Grad der Leukocytose mitunter schon einer echten Leukämie zugehören kann. Ein Berührungspunkt zwischen Leukämie und Anaemia pseudoleukaemica infantum ist aber gerade wieder durch die hereditäre Lues gegeben. Denn diese chronisch verlaufende, angeborene Infectionskrankheit kann bei Säuglingen, ebenso wie sie unter Umständen zur Anaemia pseudoleukaemica infantum führt, auch zur Entstehung von echter Leukämie Veranlassung geben. Solche Fälle einer echten syphilitischen Säuglingsleukämie sind von Baginsky [2]) von Monti und Berggruen [3]) und von mir [4]) gesehen worden. Es könnte daher die Leberschwellung bei einem congenitalluetischen Säugling einmal auch auf Leukämie anstatt auf Syphilis beruhen.

---

[1]) Hämoglobingehalt 40%, Zahl der rothen Blutkörperchen $2^1/_2$ Millionen, Verhältnis der weissen zu den rothen 1 : 75.

[2]) Baginsky: Lehrb. d. Kinderkrankh. III. Aufl. 1889, p. 287.

[3]) Monti und Berggruen: Die chronische Anämie im Kindesalter. Leipzig 1892, p. 77.

[4]) Fall aus dem Jahre 1884 mit einem Verhältnisse zwischen weissen und rothen Körperchen wie 1 : 15. (Nicht publicirt.)

Milzbeschaffenheit und klinischer Habitus der Anaemia pseudoleukaemica infantum wurde in drei Fällen meines Materiales angetroffen. Dem Alter nach standen die betreffenden Kinder im zweiten, vierten und sechsten Lebensmonate. Zwei von denselben verstarben, das Schicksal des dritten ist uns nicht bekannt geworden. Einer dieser Fälle gelangte zur Obduction [1]). In der Leber desselben fanden sich keine Veränderungen, welche mit der in Rede stehenden Blutanomalie in Zusammenhang gebracht werden konnten, wie aus der später folgenden histologischen Beschreibung noch zu ersehen sein wird.

[1]) Fall IV unserer Obductionsbefunde.

Fünftes Capitel.

Ueber die anatomisch-histologischen Verhältnisse bei der angeborenen Lebersyphilis der Säuglinge.

Bericht über fünf Obductionsfälle. — Histologische Befunde. — Intraacinöse Zellwucherung. — Entzündliche Veränderungen an den Blutgefässwänden. — Einige schätzenswerthe Literaturangaben über Vasculitis heredosyphilitica in verschiedenen Organen. — Die Bedeutung der Vasculitis für die pathologisch-anatomische Charakterisirung der congenital-syphilitischen Gewebsalterationen. — Abwehr gegen R. Fischl's Aufstellungen bezüglich der Gefässalterationen bei der hereditären Syphilis. — Miliare Gummata. — Seltenheit wahrer Gummabildung bei der Lebersyphilis der Säuglinge. — Histologische Gleichwerthigkeit der diffusen hereditär-syphilitischen Leber- und Hautentzündungen. — Zwei autoptische Leberbefunde bei syphilitischen Todtgeburten. — Varietäten der histologischen Verhältnisse. — Resumé.

Die Fälle von Syphilis congenita mit Lebervergrösserung, über deren Abgang mit Tod wir Kenntnis erhielten, waren durchwegs schwerste Fälle von hereditärer Syphilis gewesen. Fünf derselben waren weniger als drei Monate alt, das älteste der verstorbenen Kinder stand im sechsten Lebensmonate, woraus hervorgeht, dass die Sterblichkeit syphilitischer Säuglinge mit Leberintumescenz besonders in den ersten Lebensmonaten eine hohe ist.

Es sei mir nunmehr gestattet, in Kürze die klinischen und anatomisch-histologischen Daten der von mir obducirten Fälle von congenital-syphilitischen Leberintumescenzen zu skizziren.

1. Elf Wochen altes Kind, Namens L. Leber intra vitam vier Querfinger unter den Rippenbogen reichend, auf der Schnittfläche braungelb, derb, doch glatt, von vermehrter Consistenz. Histologisch findet sich eine auffallend intensive Verdichtung des perivasculären interstitiellen Bindegewebes, welches sich bereits als schwielig und sehr kernarm erweist, dabei besteht ausgebreitete Vasculitis arteriarum und stellenweise das Bild einer Endarteriitis obliterans. Junges, kernhältiges Bindegewebe findet sich noch zwischen den einzelnen Leberbälkchen, welche durch die Wucherung desselben auseinandergedrängt und rareficirt erscheinen.

2. Viermonatliches Kind, Namens B. Enorme Leber und beträchtlich vergrösserte Milz. Sehr auffallende Verdichtung des Glisson'schen Gewebes.

welches noch in üppiger Proliferation begriffen ist. Hochentwickelte periarteriitische Gefässerkrankung. Das intraacinöse Stroma ist von wucherndem jungem Zellgewebe durchsetzt.

3. Siebenwöchentliches Kind, Namens S. Leber bis in die quere Nabellinie. Das ganze Lebergewebe durchsetzt von dichtester Rundzelleninfiltration, welche inter- und intraacinös fortschreitet. Frische Wucherung der Arterien-Endothelien und adventitielle und periadventitielle üppige Wucherung von Granulationszellen (Fig. 6).

4. Fünfmonatliches Kind, Namens G. Enorme Leber- und Milzvergrösserung. Blutbefund der An. pseudol. infant. Fettinfiltration der Leberzellen, diffuse

Fig. 6.

Diffuse hereditär-syphilitische Leberentzündung bei einem siebenwöchentlichen Kinde.

Sowohl das interstitielle Bindegewebe als auch die Leberläppchen von Rundzellen infiltrirt. Perivasculitische, adventitielle und Endothelerkrankung an einem Leberarterienaste. — A = Leberarterienast. Al = Arterienlängsschnitt. Aqu = Arterienquerdurchschnitt. G = Gallengang, längsgetroffen. R = Rundzelleninfiltration im interstitiellen Bindegewebe. JL = Infiltrirtes Leberparenchym. 500fache Vergrösserung. Färbung mit Alauncarmin.

Fig. 7.

Diffuse syphilitische Leberentzündung mit fettiger Infiltration des Leberparenchyms bei einem fünfmonatlichen hereditär-syphilitischen Kinde.

Verdichtung und zellige Infiltration des interstitiellen Bindegewebes (J B). Bei V p Querschnitt eines Pfortaderastes, rings von infiltrirtem Bindegewebe umgeben. Bei Aqu ein quer getroffener Leberarterienast mit perivasculitischer und vasculitischer Erkrankung und gewuchertem Endothel. Der Gallengang G frei von entzündlicher Wucherung. Die zellige Wucherung greift in das acinöse Gefüge des Leberparenchyms über und durchsetzt dasselbe allenthalben (J L). Das Leberparenchym ist fettig infiltrirt, die Leberzellen sind zum grössten Theile zu Grunde gegangen, nur wenige schwach gefärbte Leberzellenkerne sind zu entdecken. Alauncarmin-Präparat. Vergrösserung 500fach.

Rundzelleninfiltration des interstitiellen und intraacinösen Gewebes. Gefässerkrankung, wie im vorhergehenden Falle (Fig. 7). Histologische Veränderungen, welche auf die Anaem. pseudoleuk. zurückzuführen gewesen wären, liessen sich nicht feststellen.

Es soll nicht unerwähnt bleiben, dass bei den obducirten Fällen ausnahmslos schwere anderweitige Syphilissymptome, besonders aber Exantheme und Nasenerkrankungen bestanden, deren Specificirung wir uns ersparen zu können vermeint haben.

Wenn wir diese anatomischen Befunde kurz resumiren, so stellt sich die Sache so dar, dass wir niemals rein interstitielle, sondern immer gleichzeitig diffuse Erkrankungen des gesammten Lebergewebes vor uns gehabt haben. Wir fanden entweder die Leberzellenacini von jungem, wucherndem Granulationsgewebe völlig durchsetzt oder wir sahen ein junges, bereits organisirtes, mehr weniger zellreiches, manchmal noch zartes, manchmal schon derberes Bindegewebe zwischen die Leberzellenbälkchen und die einzelnen Leberzellen eingeschoben. Diese unsere Befunde stimmen mit denen der meisten Autoren überein, welche über die Lebersyphilis der Säuglinge gearbeitet haben. Daher bin ich auch der Ansicht, dass die Mitbetheiligung des intra acinösen Stromas und der Blutgefässcapillaren am entzündlichen Processe zu den unumgänglich nothwendigen Bedingungen für die histologische Diagnose der syphilitischen Säuglingshepatitis gehört. Keinesfalls aber möchte ich es wagen, aus dem Befunde einer einfachen Kernvermehrung im interstitiellen Leberbindegewebe des Neugeborenen und Säuglings allein die Diagnose einer syphilitischen Leberaffection zu deduciren. Vielmehr ist daran festzuhalten, dass das interstitielle Leberbindegewebe in diesen Lebensaltern dem embryonalen Bindegewebe noch sehr nahe steht und daher noch sehr reich an Rundzellen ist. Verwechslungen zwischen normalem juvenilen Gewebszustande und frischer syphilitischer Alteration des Bindegewebes könnten daher möglicherweise unterlaufen, wenn man lediglich dem Zustande des interstitiellen Bindegewebes, also dem Gefüge der Glisson'schen Kapsel allein seine Aufmerksamkeit zuwendet, ohne das Verhalten der Leberacini ernstlich zu berücksichtigen.

Einen absolut beweisenden Werth für die Feststellung einer Syphilis hepatis congenita messe ich histologischerseits — nebst dem Befunde einer mehr minder diffusen Affection des Leberparenchyms — der Anwesenheit entzündlicher Veränderungen an den Blutgefässen, an den Scheiden und in der unmittelbaren Umgebung derselben zu. In den von uns untersuchten Fällen war das die Verzweigungen der Pfortader und Leberarterie umscheidende Bindegewebe allenthalben erkrankt. Nebst der perivasculären Entzündung bestand

in allen Fällen eine Erkrankung der Adventitia, in den Fällen Nr. I, III und IV waren stellenweise auch entzündliche Veränderungen an der Innenhaut von Leberarterienästen zu constatiren (s. Fig. 6 u. 7).

Meine histologischen Untersuchungen über die angeborene Syphilis und speciell meine Befunde an den Blutgefässen der luetisch erkrankten Visceralorgane zwingen mich, zu einer Arbeit von R. Fischl[1]) Stellung zu nehmen, deren Inhalt, wie ich aus dem Literaturstudium ersehen habe, viel zu wenig bekannt ist. In dieser Veröffentlichung suchte der geschätzte Prager Autor zunächst zu erweisen, dass die bei congenital-syphilitischen Säuglingen mitunter vorkommende hämorrhagische Diathese (Syphilis haemorrhagica neonatorum) mit Erkrankungen der kleinen Blutgefässe nicht in Zusammenhang gebracht werden könne, während andere Autoren vor Fischl und auch noch nach ihm (Mraček) anderer Meinung waren und sind.

Die citirte Arbeit Fischl's richtete sich eigentlich zunächst blos gegen eine Mittheilung von E. Schütz[2]) aus dem Jahre 1878, in welcher eine solche gegentheilige Behauptung auf Grund eines Sectionsbefundes aufgestellt worden war. Schütz hatte nämlich in der Leiche eines an hämorrhagischer Syphilis verstorbenen Neugeborenen eine universelle Erkrankung der kleinen Arterien constatiren zu müssen geglaubt, welche verschiedene Organe, so die Haut, das subcutane Gewebe, die Nieren, die Leber und das intermusculäre Bindegewebe betraf. Histologisch stellte sich die vorgebliche krankhafte Affection der Blutgefässe in der Weise dar, dass an den kleinen Arterien, bei normaler Intima, die Muscularis hypertrophisch und die Adventitia concentrisch verdickt erschien, während sich im periadventitiellen Bindegewebe Zellinfiltration vorfand. Auch ich habe aus der Schilderung von E. Schütz nicht die absolut feste Ueberzeugung gewonnen, dass eine universelle syphilitische Erkrankung der kleinen Arterien in dem von ihm beschriebenen Falle vorgelegen war. Denn man muss, wie ich auch vorhin andeutungsweise hervorgehoben habe, zugestehen, dass das periadventitielle und adventitielle Gefüge beim Neugeborenen succulenter und auch etwas zell- und kernreicher ist, als in allen späteren Lebensperioden. Doch ist dieses für den Neugeborenen typische Verhältnis der Gefässscheiden von der zelligen Infiltration der Adventitia bei Syphilis sehr leicht zu unterscheiden und man darf daher nicht so weit gehen, die adventitielle

[1]) Fischl R.: Zur Kenntnis der hämorrhagischen Diathese hereditär-syphilitischer Neugeborener mit besonderer Rücksicht auf das Verhalten der kleinen Gefässe. Archiv der Heilkunde VIII. Bd. 1887.

[2]) Schütz E.: Zur Anatomie der Syphilis des Neugeborenen Prager Med. Wochenschrift. 1878

und periadventitielle syphilitische Gefässerkrankung in syphiliskranken Organen von Säuglingen als etwas Nebensächliches und Unwesentliches hinzustellen und zu behaupten, dass nur eine Erkrankung der Gefässintima eine für Syphilis charakteristische Bedeutung in den Organen hereditär-syphilitischer Kinder besitze, welche übrigens, wie noch nachgewiesen werden wird, bei der hereditären Syphilis, geradeso wie bei der acquirirten, zu beobachten ist.

In allerentschiedenstem Widerspruch befinde ich mich demnach gegenüber der in der citirten Arbeit Fischl's zum Schlusse erscheinenden Aeusserung, „dass die Gefässerkrankung beim hereditärsyphilitischen Process eine gewiss nur untergeordnete Rolle spielt und Befunde, wie sie beim Erwachsenen zu den Alltäglichkeiten gehören, beim Säugling nur in den seltensten Fällen gemacht werden". Ich wage es, gerade das Gegentheil zu behaupten!

Man kann die Blutgefässerkrankungen, welche durch Syphilis veranlasst werden, ihrer Wesenheit nach in zwei Formen gruppiren: Die erste ungemein häufige und weitverbreitete betrifft die Vasculitis der kleinen Gefässe, zumal der Arterien, innerhalb der Continuität syphilitischer Bindegewebsinfiltrate, die zweite, viel seltenere, besteht in der isolirten Erkrankung von Arterien ausserhalb syphilitischer Entzündungsherde sub forma der Heubner'schen Endarteriitis der Hirnarterien. Beide diese Formen der Vasculitis syphilitica kommen nun bei der hereditären Syphilis vor und insbesondere die ersterwähnte Art der syphilitischen Gefässerkrankung spielt in der Pathologie der hereditären Eingeweidesyphilis eine hochbedeutende Rolle.

Nicht weil ich das Ergebnis meiner Untersuchungen obenan stellen will, sondern um erst die Discussion über diese zu absolviren, gestatte ich mir nochmals, die Aufmerksamkeit des Lesers auf meine histologischen Befunde bei der Lebersyphilis der Säuglinge hinzulenken. Ein Blick auf die beiden diesem Capitel beigegebenen Abbildungen lehrt, dass die Rundzelleninfiltration sich hier direct an die interacinösen Verzweigungen der Pfortader und Leberarterienäste hält. In Fig. 6 sehen wir ein kleines Leberarterienästchen im Längs- und Querschnitt. Wir erkennen an dem Längsschnitte unschwer die intensive periadventitielle und adventitielle Rundzellenwucherung, während wir am Querschnitte eine auffallende Verdickung des Endothels, welches kaum mehr eine Kernfärbung annimmt, gewahr werden. Auch ist eine deutliche Grenzmarke zwischen Media und Intima im Querschnitte nicht mehr zu unterscheiden. Dasselbe Bild wiederholt sich auch in Fig. 7 bei Aqu. Es ist mir nun sehr wohl bekannt, — und Fischl hat dies bei Gelegenheit meines diesbezüglichen Vortrages auf der Naturforscherversammlung

in Lübeck (1895) ausdrücklich wieder hervorgehoben — dass seiner Meinung zufolge die Arteriole des Neugeborenen durch relativ dickere Gefässwände ausgezeichnet ist und daher leicht als pathologisch verdickt und in ihrer Lichtung verengt erscheinen kann. Allein zur Erklärung unserer Bilder ist die — übrigens für mich durchaus noch nicht feststehende — Anschauung des geschätzten Autors nicht anwendbar. Denn erstlich betreffen meine Untersuchungen keine Neugeborenen, sondern ausschliesslich mehrmonatliche Säuglinge und zweitens fehlen in allen Präparaten meines Obductionsfalles Nr. II Bilder von verengten Leberarterienästen, welche, falls dies auch beim Säugling die Norm wäre, constatirbar sein müssten, vielmehr beschränkt sich in diesem Falle die vasculitische Affection lediglich auf die äussere Gefässhaut und das periadventitielle Gefüge, daher auch ein gewuchertes und das Arterienlumen einschränkendes Endothel dortselbst nirgends zu erblicken ist.

Ein schätzenswerther Beitrag zu der Frage nach der Vasculitis bei der hereditären Syphilis der Neugeborenen findet sich in einer im Jahre 1891 unter Ziegler's Patronanz erschienenen Inauguraldissertation von Christodulos G. Spanudis.[1]) Wir verdanken dieser Mittheilung, nebst der Kenntnis zweier werthvoller histologischer Befunde von angeborener Lungensyphilis, auch eine detaillirte Beschreibung vasculitischer Erkrankungsvorgänge im Bereiche des luetisch erkrankten Lungengewebes. Die kleinen Arterien in der Nähe und im Bereiche des infiltrirten Lungengewebes — so heisst es in der nominirten Publication — zeigten vor Allem periadventitielle und adventitielle Infiltration zum Theile aber auch endarteriitische Wucherung. Die Verbreiterung und Verdickung der Adventitia der Arterien war in den erkrankten Partien der Lunge eine besonders auffällige.

Perivasculitische und adventitielle Infiltrationszustände sind auch in den wenigen Fällen von congenital-syphilitischer Nierenerkrankung nachgewiesen worden, welche bisher zur anatomischen Untersuchung und Publication gelangt sind. So fand Marchiafava[2]) bei zwei congenital-syphilitischen Kindern diffuse Arteriitis der interlobulären kleinen Nierenarterienäste und Stroebe[3]) bei Ziegler fand perivasculäre, streifenförmig dahinziehende Infiltrationszustände bei einem here-

[1]) Spanudis Ch. G.: Ueber congenitale Lungensyphilis. Inauguraldissert. Freiburg im Breisgau 1891.

[2]) Marchiafava: Sopra alcune alterazione dei reni nella sifilide ereditaria Arch. per l. scienze med. VIII. Bd. 1885.

[3]) Stroebe: Zur Histologie der congenitalen Nieren- und Lungensyphilis. Centralblatt für allgemeine Pathologie und pathologische Anatomie 1891. Nr. 24.

ditär-syphilitischen, mit congenitaler Lungen- und Nierensyphilis behafteten Neugeborenen.

Einen nicht unwichtigen Beitrag zur Frage nach der Existenz der Gefässalterationen bei hereditärer Säuglingssyphilis lieferte weiterhin kürzlich Massalongo.[1]) Ein sechsmonatliches, mit cutaner Syphilis und Erscheinungen von Nephritis behaftetes Kind einer syphilitischen Mutter gelangt zur Obduction. Man findet vorgeschrittene Veränderungen an den Nierenarterienästen, und zwar sowohl periarteriitische Infiltration als auch Intimawucherung und starke Wucherung des interstitiellen Bindegewebes. Die Schwere der Gefässalteration und der interstitiellen Erkrankung war eine so überraschend ausgebildete, dass der Verfasser der Ansicht Raum gibt, die syphilitische Arterien- respective Organerkrankung müsse bereits intrauterin begonnen haben.[2])

In sehr eingehender und ausführlicher Weise haben des Ferneren Hutinel und Hudelo[3]) die anatomischen Veränderungen geschildert, welche an den Lebern syphilitischer Neugeborener anzutreffen sind. Auch diese Autoren fanden nahezu ausnahmslos in der Leber hereditär-syphilitischer Neugeborener histologische Veränderungen entzündlicher Natur an den kleinen Arterien und konnten mehrere Stadien von congenital-syphilitischer Leberaffection feststellen.

1. Ein Stadium der Hyperämie und beginnenden Emigration von Leukocyten.

2. Ein Stadium von diffuser Rundzelleninfiltration, an welcher sich die Leberzellen, besonders die in der Läppchenperipherie befindlichen, activ betheiligen.

3. Ein Stadium der bindegewebigen Sklerose.

Charakteristisch für die syphilitische Natur aller syphilitischen Entzündungsvorgänge in den Lebern Neugeborener ist aber nach Angabe der genannten Autoren das Vorwiegen der Zellwucherung im periportalen Bindegewebe und die ausgesprochene perivasculäre Ausbreitung der Erkrankung, weiters das constante Mitergriffensein der äusseren Schichten der Gefässhaut der kleinen Arterien von der Affection.

Von unzweifelhafter Beweiskraft für die Richtigkeit unserer Ansicht betreffs der Bedeutung der vasculitischen Entzündung bei der congenitalen

---

[1]) Massalongo: Sifilide renale congenita. Gazetta degli ospedali e delle cliniche. 1894, Nr. 59.

[2]) Genauere Angaben über die klinischen und anatomischen Verhältnisse bei der angeborenen Lungen- und Nierensyphilis enthalten die Capitel 6 bis 9 dieses Abschnittes.

[3]) Hutinel et Hudelo: Etude sur les lésions syphilitiques de foie chez les foetus et les nouveaux-nés. Arch. de méd. expér. et d'anat.-pathol. 1890, Nr. 4.

Syphilis sind auch die Ergebnisse der classischen Untersuchungen Mračeks über die hereditäre Darmsyphilis der Neugeborenen.[1]) Bei der mikroskopischen Untersuchung der syphilitischen Infiltrate des Säuglingsdarmes fand dieser Autor als die auffälligste Erscheinung immer die allgemeine Erkrankung der arteriellen Gefässchen. Die kleinen Arterien, welche von den Infiltrationsherden etwas weiter entfernt waren, erschienen nur in ihren Aussenschichten zellig infiltrirt, je näher sie den kleinzelligen Wucherungsherden gelegen waren, um so weiter schien die Entzündung gegen die inneren Schichten der Arterienwände vorgedrungen und im Bereiche der syphilitischen Entzündungsherde selbst erschienen die Gefässlumina verengt, die ganze Arterienwand verdickt, die Intima gewuchert, stellenweise bis zur Obliteration des Arterienlumens hyperplasirt. Ueberhaupt ist Mraček der Anschauung, dass sich die syphilitischen Infiltrationen der Darmschleimhaut an den Verlauf der arteriellen Gefässe anschliessen, ja in vielen Bildern gewinnt es für ihn den Anschein, als ob von vornherein die arteriellen Gefässe der Ausgangspunkt der Erkrankung seien. Weiterhin fand gerade wieder Mraček[2]) bei an hämorrhagischer Syphilis verstorbenen Neugeborenen ganz im Gegensatze zu Fischl sowohl Wandinfiltration als auch Endothelwucherung an den venösen Gefässen der Schädelschwarte, des Unterhautzellgewebes, der Submucosa des Darmes und an anderen Orten. Des Ferneren constatirte er einmal auch Infiltration und Verdickung der Arterienwände, stellenweise bis zur Verschliessung der Lumina vorgeschritten, in Lungen und Nieren eines solchen Säuglings. Ja noch mehr! Derselbe Autor sagt in seiner monographischen Bearbeitung über die Syphilis des Herzens:[3]) „Gerade die hereditäre Syphilis scheint uns durch die Localisation der Infiltration an und um die Gefässe ausgezeichnet zu sein.“ Einen schärferen Gegensatz als der, welcher zwischen den Aeusserungen Mračeks und Fischls über die Gefässalterationen bei der Syphilis congenita obwaltet, kann man sich nach alledem kaum mehr denken.

Ein weiterer Befund, welcher das vereinte Beisammensein von diffuser interstitieller Leberentzündung mit Vasculitis genau in derselben Weise bietet, wie unsere Fälle, ist aus einer neueren Mittheilung Tobeitz'[4])

[1]) Mraček: Ueber Enteritis bei Lues hereditaria. Vierteljahrschr. f. Dermat. u. Syph. X. 1883, p. 209.

[2]) Mraček: Syphilis haemorrhagica neonatorum. Vierteljahrschr. f. Dermat. u. Syph. XIX, 1887, p. 117.

[3]) Mraček: Die Syphilis des Herzens bei erworbener und ererbter Lues. Arch. f. Dermat. u. Syph. 1892, XXV. Erg.-Bd., p. 279.

[4]) Tobeitz: Ein Beitrag zur Casuistik der Syphilis hereditaria. Arch. f. Kinderheilk. Bd. XVI, 1893, p. 45.

zu entnehmen. Bei einem zu 7 Wochen verstorbenen, hereditär-luetischen Kinde, welches mit bedeutender Leberintumescenz, Milzschwellung und multipler Osteochondritis behaftet war, zeigte sich bei der Section folgendes charakteristisches Leberbild: Das Organ bedeutend vergrössert, mit unkenntlicher Zeichnung der Acini auf der Schnittfläche, auf welcher zahlreiche weisslich-gelbe, regellos zerstreute, miliare Herde schon mit freiem Auge zu erkennen sind. Mikroskopisch findet man diffuse Zellinfiltration und Wucherung des inter- und intraacinösen Bindegewebes, sowie der Gefässscheiden. An den Centralvenen und den kleineren interacinösen Arterien und Venen ist deutlich Endothelwucherung zu erkennen, welche stellenweise eine auffallende Verengerung des Gefässlumens zur Folge hat. Den schon mit freiem Auge erkennbaren miliaren Fleckchen entspricht mikroskopisch eine dichtere Ansammlung von Rundzellen.

Es wäre eigentlich gar nicht nöthig gewesen, so weit ausgreifende Literaturbelege aus dem Gebiete der congenitalen Syphilis vorzuführen, um zu beweisen, dass die Anschauung Fischl's bezüglich der Bedeutung der Gefässalterationen bei der congenitalen Syphilis keinen Anspruch auf allgemeine Giltigkeit erheben darf. Ein einfacher Hinweis auf die allgemeine Pathologie der Syphilis hätte das Irrige einer solchen Anschauung sofort klar machen müssen. Betrachten wir doch nur die Histologie der hereditären Formen der Hautsyphilis. Ist die papulöse Syphiliseffloreszenz beim Säugling eine andere, wie beim Erwachsenen? Gehört das perivasculäre Auftreten des syphilitischen Rundzelleninfiltrates und die Erkrankung der Gefässadventitien in den cutanen Blutgefässlagern nicht zu den legitimsten Erscheinungen der Syphilis cutanea? Man untersuche doch — wir wollen das Gebiet der Lues hereditaria nicht ganz verlassen — nur ein Hautstück, entstammend aus dem Rayon einer diffusen hereditär-syphilitischen Hautinfiltration, etwa der Fusssohlen oder Handteller, und man wird die Hauptmasse der Exsudatzellen, wie bei der Papel des Erwachsenen, längs des Verlaufes der Arteriolen vorfinden und man wird je nach dem Grade des Erkrankungsvorganges eine bald mehr, bald minder ausgesprochene Mitaffection der Gefässwände constatiren können.[1]) Noch mehr! Die Untersuchungen von I. Neumann[2]) haben uns gelehrt, dass man sehr oft, selbst Jahre lang nach überstandener Syphilis, in Haut- und Schleimhautstellen, welche früher einmal Sitz von syphilitischen Efflorescenzen gewesen waren, wenngleich sie makro-

[1]) Vgl. hierüber unsere Darlegungen S. 221 u. ff.

[2]) Neumann J.: Ueber die verschiedenen Reproductionsherde des syphilitischen Virus. Wiener Med. Wochenschr. 1887, Nr. 8 u. 9.

skopisch bereits ganz normal erscheinen, dennoch Exsudatzellen im Hautgewebe nachweisen kann und dass diese Exsudatzellen, gerade nur dem Verlaufe der Hautgefässe folgend, im adventitiellen und periadventitiellen Gefüge derselben anzutreffen sind. Diese perivasculären Exsudatzellen sind, wie I. Neumann erläutert hat, die Träger des Syphiliscontagiums während der Latenzperiode der Syphilis. Ein neuerliches Proliferiren derselben, angeregt durch äussere Reize, welche das Hautgefüge treffen, kann zu localen Syphilisrecidiven führen. Kann dies — so fragen wir — beim Säugling anders sein, als beim Erwachsenen?

Man könnte nach dem bisher Gesagten Fischl etwa nur in dem Punkte beipflichten, wenn er bezüglich des Zustandekommens der Syphilis haemorrhagica neonatorum eine universelle adventitielle Erkrankung, respective Verdickung der Adventitien der kleinen Arterien als nicht genügend erwiesen ansieht. In syphiliskranken Organen der Neugeborenen und Säuglinge besteht aber immer eine entzündliche Gefässalteration in den Zonen der syphilitischen Gewebserkrankung und den angrenzenden Partien derselben. Sie betrifft vor allem Anderen die Adventitia und greift nicht selten auch auf die Intima über. Diese Thatsache ist durch die Publication Fischl's vom Jahre 1887 nicht im Mindesten erschüttert worden.

Sollte aber Fischl durch unsere Beweisführung noch immer nicht die Ueberzeugung gewonnen haben, dass die Gefässerkrankung beim hereditär-syphilitischen Process keine untergeordnete Rolle spielt, so sei noch besonders darauf hingewiesen, dass auch die isolirte Heubner'sche Endarteriitis der Gehirnarterien schon bei hereditärer Syphilis anatomisch beobachtet worden ist. H. Chiari hat nämlich diese Affection einmal bei der Section eines 15monatlichen congenital-syphilitischen Kindes in classischer Weise entwickelt gefunden und den einschlägigen Fall im Jahre 1881 beschrieben.[1]) Späterhin sind auch noch von anderen Autoren analoge Beobachtungen gemacht worden. Kurz das Vorkommen von Hirnarterienlues bei hereditärer Syphilis ist nunmehr eine erwiesene Thatsache.

Ich muss mich noch mit einigen Aeusserungen Fischl's befassen, welche er gelegentlich meines kurzen Berichtes über das Thema der congenitalen Lebersyphilis auf der Naturforscherversammlung in Lübeck vorgebracht hat. Fischl glaubte meinen Befunden keinen beweisenden Werth beimessen zu dürfen, weil er in den von mir geschilderten histo-

[1]) Chiari: Hochgradige Endarteriitis luëtica an den Hirnarterien eines 15monatlichen Mädchens bei sicher constatirter Lues hereditaria. Wien. Med. Wochenschrift 1881, Nr. 17 und 18.

logischen Bildern den Befund von Gummabildung vermissen musste, welche allein er als die typische Form der congenital-syphilitischen Lebererkrankung betrachtet. Allein auch in diesem Punkte hat Fischl gewiss Unrecht. Wirkliche Gummen in den Lebern congenital-syphilitischer Säuglinge und Neugeborener gehören zu den grössten Seltenheiten, während, wie selbst eine ganz oberflächliche Durchmusterung der Lehrbücher der pathologischen Anatomie und der Literatur über die Syphilis hepatis congenita zeigt, gerade die diffuse intra- und interacinöse Zellinfiltration des Lebergefüges die allerhäufigste, durch Syphilis congenita hervorgerufene und darum sozusagen die typische Veränderung der congenital-syphilitischen Säuglingsleber darstellt. Als Belege für die Richtigkeit meiner Angaben dienen die bekannten Lehrbücher der pathologischen Anatomie und Histologie von Ziegler, Birch-Hirschfeld, Rindfleisch, Orth, Weichselbaum, ferner Arbeiten von Hessler,[1]) Ory und Déjérine,[2]) Sinéty,[3]) Samuel Wilks,[4]) E. Wagner,[5]) R. Müller,[6]) Gaëtano Casati,[7]) denen ich noch viele Andere hinzufügen könnte und schliesslich die Untersuchungen Fischl's selbst, welcher in der schon des Oefteren hier herangezogenen Abhandlung unter sieben Fällen von Syphilis congenita fünfmal interstitielle Infiltrations- und Wucherungsvorgänge in der Leber — ohne echte Gummabildung — constatiren konnte. Ja, nicht einmal die sogenannten miliaren Gummata, welche in Lebern congenital-syphilitischer Früchte so häufig gefunden werden, sind wirkliche Gummen im Sinne des anatomischen Gummabegriffes und die Bezeichnung „miliare Gummata" wäre besser nie erfunden worden. Vielmehr stellen die miliaren Gummen der Leber, welche von Virchow und Parrot zuerst bei Lues congenita beschrieben worden sind, nichts Anderes dar, als dichtere, herdförmig gestaltete Rundzelleninfiltrate innerhalb der gleichfalls von Rundzellen durchwucherten Leberläppchen. Sie haben also durchaus keine andere Bedeutung, als die einer graduellen, localen Steigerung des diffusen zelligen Infiltrationsprocesses, an welchem das

---

[1]) Hessler: Congenital Syphilis. Report of a case. Journ. of cut. and gen.-ur. diseases, 1893.

[2]) Ory und Déjérine: Lebersyphilis bei einem 2 Monate alten Kinde. Progrès méd. 1875, Nr. 52.

[3]) Sinéty: Syphilit. Veränderungen bei einem Fötus. Le Progrès méd. 1877, Nr. 48.

[4]) Wilks S.: Schmidt's Jahrb. 1864, I. S. 175.

[5]) Wagner E.: Das Syphilom der Leber. Arch. d. Heilkunde, V, 1864, p. 121.

[6]) Müller R.: Beiträge zur patholog. Anat. d. Syph. hered. der Neugeb. Virch. Arch. Bd. 92, 1883, p. 532.

[7]) Casati: Studien und Beobachtungen über die infantile Syphilis. Arch. f. Dermat. et Syphilis, IV, 1873.

ganze Leberparenchym des hereditär-syphilitischen Neugeborenen oder Säuglings betheiligt ist. In unserem Falle Nr. 3 ist dieses Verhältnis besonders klar zum Ausdruck gekommen.

Nach dem bisher Gesagten ist es auch ganz klar, dass ich mich gegen den Ausspruch Fischl's wenden muss, eine interstitielle Hepatitis bei Säuglingen sei in dem schon normal sehr zellreichen Leberbindegewebe während dieser Lebensperiode nur sehr schwer zu diagnosticiren. Das Charakteristische der diffusen congenital-syphilitischen Hepatitis interstitialis liegt ja gerade darin, dass nicht allein das Bindegewebe der Glisson'schen Kapselzüge und das interacinöse Gewebe von Rundzellen durchsetzt ist, sondern dass die zellige Wucherung gleichzeitig innerhalb der Leberbälkchen zwischen den Leberzellen als eine in die Augen springende Veränderung erkennbar ist, Verhältnisse, wie sie in normalen Säuglingslebern niemals angetroffen werden. Es kann diese Rundzelleninfiltration im Leberparenchym so weit gedeihen, dass man im mikroskopischen Bilde — unter Anwendung geeigneter Kernfärbemittel — der Hauptsache nach nur intensiv dunkel tingirte pathologische Rundzellenkerne erkennt, welche die in regressiven Metamorphosen befindlichen und daher nur wenig gefärbten Leberzellenkerne um ein Vielfaches an Zahl übertreffen (Fig. 7).

Es scheint mir nicht überflüssig, mit besonderem Nachdrucke darauf hinzuweisen, dass sich die Lebern syphilitischer Neugeborener und Säuglinge bei der histologischen Untersuchung nur selten normal erweisen, und zwar selbst dann nicht, wenn das genannte Organ keine Vergrösserung seines Volumens zeigt. Kernvermehrung im interstitiellen Bindegewebe ist eine fast regelmässige Erscheinung, ganz gewöhnlich befindet sich das Leberparenchym in einem hyperämischen Zustande, sehr häufig sind auch Rundzellenanhäufungen in der Umgebung der Blutgefässcapillaren innerhalb der Leberacini festzustellen. Es ist auch ein Irrthum, auf welchen nochmals mit Nachdruck hingewiesen werden muss, wenn man der Anschauung huldigt, die Schwiele oder das grossknotige Syphilom, id est das wahre Gumma, sei die charakteristische histologische Form der syphilitischen Leberaffection des Neugeborenen und Säuglings. Ganz im Gegentheile! Die diffuse, frische Bindegewebs- und Parenchymerkrankung, welche durch Proliferation eines aus Rundzellen bestehenden Granulationsgewebes ausgezeichnet ist, ist die typische Form der syphilitischen Säuglingsleber. Schon Samuel Wilks[1]) hat dies sehr gut

[1]) Wilks: Ueber syphilitische Erkrankungen innerer Organe. Guy's Hospit. Report. III. Serie, IX. Bd. 1863, p. 1.

gewusst und im Jahre 1863 in anschaulicher Weise die diffuse Zellwucherung in der Leber congenital-syphilitischer Neugeborener geschildert und E. Wagner's[1]) diffuses Syphilom der Leber bei hereditärer Syphilis — im Jahre 1864 beschrieben — kennzeichnet nur mit einem anderen Namen den Process, welcher bei der diffusen syphilitischen Leberentzündung der Neugeborenen und Säuglinge vorliegt. Durchforscht man weiter die in der Literatur niedergelegten histologischen Daten über Fälle von Lues congenita, so vermisst man nur in sehr wenigen, deren Lebern mikroskopisch untersucht wurden, die Angabe über pathologische Zellwucherung im interstitiellen Gewebe und im Parenchym der Leber, während die Casuistik über grossknotige Lebersyphilome im Säuglingsalter eine ungemein dürftige und — wie weiter unten noch dargelegt werden soll — auch nicht ganz klare ist.

Ich kann nicht umhin, hier einem Gedankengange Raum zu geben, welcher sich mir beim histologischen Studium der congenitalen Leber- und Lungensyphilis und einem Vergleiche dieser Processe mit den sonst bei der Hereditärsyphilis der ersten Lebenszeit in Erscheinung tretenden Vorgängen aufgedrängt hat. Es ist dies ein Gedankengang, welcher meines Wissens bislang nirgends zum Ausdrucke gebracht worden ist. Ich glaube nämlich nicht fehl zu gehen, wenn ich das eigenthümliche diffuse Erkranken grosser innerer Organe unter dem Einflusse der congenitalen Syphilis, wie das bei der diffusen Hepatitis und der diffusen syphilitischen Nieren- und Lungenerkrankung syphilitischer Säuglinge und Neugeborener der Fall ist, jener diffusen allbekannten luetischen Erkrankungsform an die Seite stelle, welche zu den alltäglichsten Manifestationen der angeborenen Syphilis zu zählen ist und sich durch diffuse, gleichmässige Infiltration grosser Hautgebiete dem Beobachter auch makroskopisch zu erkennen gibt. Ich erinnere an die typische diffuse Infiltration der Plantar- und Palmarhaut syphilitischer Säuglinge, bei welcher das ganze cutane Gefüge der erwähnten Regionen gleichmässig infiltrirt und darum starr, faltenlos, wie gefirnisst oder lackirt erscheint.[2]) Ein Vergleich der histologischen Bilder der vorerwähnten diffusen Visceralerkrankungen mit den mikroskopischen Befunden, welche sich beim Studium eben dieser diffusen hereditär-syphilitischen Hauterkrankungen bieten, lehrt, dass im Grunde genommen da und dort derselbe pathologische Process vorliegt: diffuse, kleinzellige Infiltration aller Gewebscomponenten mit klar ausgesprochener entzündlicher Alteration der Gefässcheiden, resp. der Gefässwände selbst.

---

[1]) Wagner E.: Das Syphilom der Leber. Arch. d. Heilk. V, 1864, p. 121.

[2]) Vgl. auch S. 206 im zweiten Abschnitte dieses Buches.

An der Hand der Analogie mit der erwähnten wohlbekannten cutanen Erscheinungsform der hereditären Syphilis verliert das auffallende Vorwiegen der diffusen entzündlichen Erkrankungsformen der Leber und Lunge bei der Syphilis congenita — wie ich vermeine — auch jeden Schimmer des Befremdlichen. Und so scheint mir gerade in der Neigung zu diffusen chronisch-entzündlichen Erkrankungsformen grösserer Organe und Organgebiete eine der wesentlichsten Eigenthümlichkeiten der angeborenen Syphilis gegenüber der erworbenen zu obwalten. Es hat sich mir schon an einem anderen Orte Gelegenheit geboten, für diese Eigenthümlichkeiten der ererbten Syphiliserkrankungsformen eine plausible Erklärung abzugeben.[1])

Anhangsweise sei es mir noch gestattet, zweier von mir erhobener Obductionsbefunde an Lebern syphilitischer Todtgeburten Erwähnung zu thun, welche das vorhin Auseinandergesetzte klar illustriren.[2]) In beiden Fällen war die Leber von normaler Grösse. Dennoch zeigte die mikroskopische Untersuchung charakteristische Veränderungen. In einem der erwähnten Falle schimmerte unter der Leberkapsel eine grosse Zahl graulichgelber minimaler Flecke durch, welche auf Durchschnitten noch besser erkennbar waren, da sie sich auf der Schnittfläche durch ihre lichtere Farbe noch viel deutlicher von dem übrigen Lebergewebe abhoben, ohne jedoch über das Niveau der Leberschnittfläche hervorzuragen. Bei der mikroskopischen Untersuchung dieser Leber fanden wir diffuse Infiltration des Lebergewebes mit kleinzelliger Granulation, wobei die Hauptmasse der Rundzellen in Form kleiner zelliger Herde innerhalb der Leberacini conglomerirt war (sog. miliare Gummen). Im zweiten Falle bestand Verdichtung und zellige Infiltration älteren Datums im periportalen Gewebe und wohl nicht hochgradige, aber immerhin deutlich ausgeprägte, kleinzellige Infiltration innerhalb des Leberparenchyms zwischen den Leberbälkchen. Beide Male waren die Gefässscheiden der Pfortader- und Leberarterienäste vorzugsweise an der Rundzellenwucherung betheiligt.

Wenn die interstitielle Bindegewebserkrankung der Leber schon in einem frühen Stadium des intrauterinen Lebens einsetzt, so wird durch die Bindegewebsentwicklung, welche sich schliesslich als Resultat der Zellwucherung zwischen den Leberacinis und Leberzellenbälkchen etablirt, die Gruppirung der Bälkchen zu Acinis förmlich hintangehalten, und es erscheinen dann, wie sich Stroebe (l. c.) ausdrückt, die Balken von dem sie durchwachsenden Bindegewebe zu kleinen, nicht zu Läppchen

[1]) Capitel I dieses Abschnittes.

[2]) Ein Fall stammt aus der Sammlung Kassowitz'.

vereinigten Zellgruppen auseinandergesprengt, wobei man unschwer erkennen kann, dass die Blutcapillaren durch ein junges Fasergewebe von den Leberzellenbälkchen getrennt sind. Ein ähnliches Bild entwirft auch Orth in seiner „Pathologisch-anatomischen Diagnostik“ [1]) und auch in einem meiner obducirten Fälle (Nr. I) wurde ein ganz analoger Befund erhoben.

Auch Rindfleisch [2]) findet, dass die Veränderungen in den Lebern hereditär-syphilitischer Neugeborener viel durchgreifender sind, als es bei Betrachtung mit dem unbewaffneten Auge den Anschein hat. Ja Rindfleisch steht nicht an, zu behaupten: „Einen einzigen normalen Leberacinus, ja nur eine grössere Menge als solcher leicht erkennbarer Leberzellen in der Leber eines hereditär-syphilitischen Neugeborenen aufzufinden, ist — namentlich bei der ganz diffusen Form der ererbten Lebersyphilis — kaum möglich. Ueberall ist ein kleinzelliges Rundzellengewebe so vorherrschend, dass man daneben eigentlich nur noch die Blutgefässe erkennt, um welche herum die Rundzelleninfiltration am allermächtigsten entwickelt ist.“

Der Angabe desselben Autors zufolge ist die Frage, um welche Gefässe herum die Infiltration stattgefunden hat, in vielen Fällen gar nicht mehr zu beantworten, da im interstitiellen Bindegewebe der Leber Arterien, Venen, Pfortaderäste und Gallenwege neben einander verlaufen.

Bilder, wie sie von Rindfleisch geschildert werden, sind von uns im Falle III gesehen worden.

Wenn man in der von uns durchgeführten Weise kritisch vorgeht, nur jene Fälle als hereditär-syphilitische Leberaffectionen der Säuglinge zulässt, bei welchen die Syphilis sicher erweisbar ist, die anatomischen bezw. histologischen Befunde, welche hiebei erhoben worden sind, durchstudirt und sodann mit etwaigen eigenen Untersuchungsresultaten vergleicht, so kann man vielleicht zu Ergebnissen gelangen, welche möglicherweise Anspruch auf allgemeine Giltigkeit erheben können. Vor Allem sind wir auf diese Weise zu dem Resultate gelangt, dass, wenn man von der hereditär-syphilitischen Lebererkrankung des „Säuglings“ spricht, die Fälle von mächtiger Schwielenbildung an der Leberpforte, welche zu intrauterinen Schrumpfungsvorgängen des cholagogen Apparates führen, fast ganz ausgeschlossen werden müssen. Die wenigen Fälle dieser Art, welche sich mit Sicherheit auf Syphilis zurückführen lassen, betrafen entweder früh- oder neugeborene Kinder, welche ent-

[1]) Rindfleisch: Lehrb. der patholog. Gewebelehre. Leipzig 1886, S. 491.
[2]) Orth S.: Pathologisch anatomische Diagnostik. S. 543, Fig. 312. Berlin 1891.

weder todt zur Welt kamen oder in den ersten Lebenstagen abgestorben sind. Wir haben aber auch gesehen, dass nicht Alles, was diesbezüglich als Syphilis publicirt wurde, einer ernsthaften Kritik standhält, und gefunden, dass die Mehrzahl der in der Literatur niedergelegten Fälle der erwähnten Art auf fötale Hemmungsbildungen oder Entzündungsvorgänge im Bereiche der Gebilde der Leberpforte zurückführbar sind, welche Processe, ohne mit Syphilis in Verbindung zu stehen, ein frühzeitiges Absterben der Frucht zur Folge haben konnten. Unterzieht man aber die Veränderungen, welche während der Periode des Säuglingsalters an den Lebern syphilitischer Kinder beschrieben und beobachtet worden sind, einer eingehenden Berücksichtigung, so wird man alsbald herausfinden, dass in dieser Lebensperiode der Hauptsitz der syphilitischen Erkrankung im interstitiellen Leberbindegewebe und im acinösen Lebergefüge gelegen und dass der Blutgefässapparat dem cholagogen Apparate gegenüber in ganz unvergleichlich intensiver Weise afficirt erscheint. Bei der Lebersyphilis der Säuglinge findet man das Bindegewebe um die Verästelungen der Pfortader und Arteria hepatica herum als den Haupt- und primären Sitz der Erkrankung. Dabei ist die Erkrankung niemals auf das interstitielle Gewebe allein beschränkt. Stets sind Zeichen eines frischen oder eines bereits in Ablauf begriffenen entzündlichen Infiltrationsprocesses im Bereiche der Leberläppchen erkennbar.[1])

Die anatomischen Veränderungen, welche bei den hereditär-syphilitischen Leberaffectionen der Säuglinge anzutreffen sind, lassen sich demnach in vier Gruppen eintheilen, welche wir der Häufigkeit ihres Vorkommens nach in folgender Reihe aufzählen:

1. Diffuse kleinzellige Infiltration. Häufig ist die Leber hiebei in ihrem makroskopischen Aussehen nicht verändert und nicht

[1]) Eine vollkommene Bestätigung meiner Befunde über die hereditäre Lebersyphilis der Säuglinge findet sich neuestens in einer Mittheilung M Cohn's aus der Kinderpoliklinik H. Neumann's in Berlin „über eine ungewöhnliche Form der angeborenen Lebersyphilis" (Vortr. geh. auf der 68. Versammlung deutsch. Naturf. und Aerzte zu Frankfurt a. M. 1896. Das Ungewöhnliche an dem Falle Cohn's bestand in einer umfangreichen, scharf abgegrenzten, geschwulstartigen Bildung mit einem narbigen Centrum, welche sich als ein durch die syphilitische Bindegewebsneubildung abgeschnürtes Stück Leberparenchym darstellte. Innerhalb dieses abgeschnürten Leberstückes, welches dem rechten Lappen angehörte, fand sich zum Theile üppige Rundzelleninfiltration, zum Theile eine Bindegewebswucherung, an welcher sich sowohl das perivasculäre als auch das die Gallengänge umscheidende Bindegewebe betheiligte. Auch sonst war in der Leber allenthalben diffuse inter- und intraacinöse Zellenwucherung zu constatiren. Icterus und Ascites bestanden auch in diesem Falle nicht.

vergrössert. Mikroskopisch findet sich kleinzellige Infiltration des interstitiellen Bindegewebes, welche fast ausnahmslos auch zwischen die Leberacini und die Leberzellenbalken vordringt. In der Regel finden sich entzündliche Veränderungen an den kleinen Leberarterienästen im erkrankten Bindegewebe.

2. Bindegewebige Hyperplasie. Die Leber ist beträchtlich vergrössert, von vermehrter Consistenz, hellgelb bis graubraun gefärbt. Die Läppchenzeichnung ist auf der Schnittfläche nur schwer oder gar nicht zu erkennen. Histologisch nimmt man eine Bindegewebsneubildung wahr, welche vom periportalen Gebiete aus, den Blutgefässen folgend, in unregelmässiger Weise in die Acini eindringt und die Leberzellenbälkchen in regelloser Form umscheidet. Die Wucherung kann man noch in zellreichem oder schon in zellarmem, schwieligem Zustande antreffen. Häufig sind die Leberzellen fettig infiltrirt oder atrophirt. Die Gefässadventitien sind entweder noch zellig infiltrirt oder bereits schwielig verdickt, gehen ohne scharfe Grenze in die Media über, hie und da besteht Intimawucherung an den kleinen Arterien.

3. Miliare Gummata. Diese sind nichts Anderes als dichter gehäufte kleinzellige Infiltrationsherde im interacinösen Bindegewebe. Makroskopisch findet man auf der Schnittfläche der Leber gewöhnlich stecknadelkopfgrosse graugelbe Fleckchen in die Lebersubstanz eingestreut (Feuersteinleber).

4. Wahre knotenförmige Gummositäten sind äusserst seltene Befunde im Säuglingsalter. Vorgetäuscht können solche werden durch knotenförmig abgeschnürte Stücke von diffus erkranktem Leberparenchym, wie der eben angeführte Fall M. Cohn's deutlich zeigt.

Es muss aber ausdrücklich hervorgehoben werden, dass die hier einzeln angeführten pathologischen Veränderungen nicht isolirt in einer syphilitischen Säuglingsleber angetroffen werden müssen, vielmehr finden sich die sub 1—3 aufgezählten Veränderungen häufig in ein- und derselben Leber gleichzeitig vor, ja es ist eine grosse Seltenheit, die sub 3 und 4 erwähnten Befunde isolirt in der Leber eines syphilitischen Säuglings vor sich zu haben. Auch findet man sehr häufig Uebergangszustände zwischen den einzelnen angegebenen Formen in einem und demselben Präparate deutlich ausgesprochen.

Zum Schlusse kann ich die Bemerkung nicht unterdrücken, dass auch die wenigen mitgetheilten Fälle von knotigen Lebergummen bei Säuglingen nicht durchwegs einwandfrei sind. Zumal grossknotige Formen, welche im Centrum hochgradig verkäst befunden worden sind, erwecken nur allzu sehr den Verdacht auf Tuberculose. Da keine Unter-

suchungen bezüglich der Anwesenheit oder des Fehlens von Tuberkelbacillen in solchen verkästen Knoten bei hereditär-syphilitischen Kindern unternommen worden sind, lässt sich dieser Verdacht, welchen übrigens auch Baumgarten theilt, wohl nicht ganz von der Hand weisen[1]) und das um so weniger, als die Zahl der Mittheilungen über Fälle von Tuberculosis congenita im frühesten Kindesalter von Jahr zu Jahr in Zunahme begriffen ist.

---

[1]) Vgl. auch unsere später eingeschaltete Abhandlung „Ueber angeborene Doppelinfection mit Syphilis und Tuberculose."

Sechstes Capitel.

Ueber angeborene Lungensyphilis und nicht-syphilitische Lungenentzündungen der ersten Lebenstage.

Bericht über das untersuchte Material. — Diagnostische Schwierigkeiten bezüglich der congenitalen Lungensyphilis der Säuglinge. — Verwechslung mit angeborener Tuberculose. — Disposition hereditär-syphilitischer Kinder für entzündliche, nicht-syphilitische Affectionen des Respirationsapparates. — N. Miller's Arbeit über Lungenentzündung bei kleinen Kindern. — Nicht-syphilitische Lungenentzündungen bei hereditär-luetischen Säuglingen. — Angeborene Tuberculose bei Neugeborenen und jungen Säuglingen. — Acute pneumonische Affectionen in den ersten Lebenstagen. — Influenzainfection Neugeborener. — Aspirationspneumonien.

Eingehendere histologische Studien über die Wesenheit der visceralen Frühmanifestationen der hereditären Syphilis habe ich — abgesehen von den in den beiden früheren Capiteln schon veröffentlichten Untersuchungen über die angeborene Lebersyphilis der Säuglinge — während der letzten Jahre an fünf Fällen von hereditärer Frühsyphilis angestellt. Zweimal handelte es sich um Todtgeburten aus den letzten Monaten der Gravidität, dreimal um hereditär-luetische Säuglinge, welche ich klinisch zu beobachten und dann zu obduciren Gelegenheit hatte.

Es ist durchaus nicht in meiner Absicht gelegen, an dieser Stelle die ohnehin wohlbekannten Veränderungen, welche bei der diffusen Form der syphilitischen Visceralerkrankungen der Neugeborenen und Säuglinge vorliegen, neuerdings in detaillirter Weise auseinanderzusetzen. Bei Gelegenheit der Mittheilung meiner neuen Theorie der congenital-syphilitischen Frühaffectionen und in den Capiteln über die angeborene Lebersyphilis der Säuglinge ist das Wesentlichste über die hier zu ermittelnden Vorgänge ohnehin schon vorgebracht worden. Ich werde mich vielmehr bei der in den nächsten Capiteln folgenden Mittheilung von histologischen Befunden über hereditär-syphilitische Lungen- und Nierenerkrankungen bei Neugeborenen und jungen Säuglingen, welche ich festzustellen in der Lage war, ganz kurz fassen und nur besonders wichtige und von den gewöhnlichen Bildern abweichende Verhältnisse in etwas eingehenderer Weise auseinandersetzen. Hingegen

scheint es mir angemessen, über die klinischen Verhältnisse der Lungen- und Nierensyphilis im Säuglingsalter, soweit dieselben einer Besprechung überhaupt zugänglich sind und aus meinem Beobachtungsmateriale erschlossen werden können, einige Notizen einzufügen.

Zunächst einige Daten über das anatomisch verarbeitete Material.

Fall I.

Todtgeburt aus dem neunten Lunarmonat: Mutter Primipara, vor zwei Jahren syphilitisch inficirt, zur Zeit der Entbindung frei von syphilitischen Erscheinungen.

Zur Untersuchung gelangten: Leber, Lungen, Nieren und Pankreas. Ein besonderes Interesse beansprucht nur die Art und Weise der Veränderungen, welche in den Lungen constatirt werden konnten. Sonst fand sich die charakteristische Feuersteinleber, Induration des Pankreas, Glomerulonephritis und interstitielle Bindegewebswucherung der Nierenrinde.

Fall II.

Todtgeburt aus dem letzten Schwangerschaftsmonate, exanthemfrei. Mutter vor einem Jahre inficirt, bereits mercuriell behandelt, zur Zeit der Entbindung von Condylomen heimgesucht.

In der Leber des todtgeborenen Kindes fiel eine vollständige Aufhebung der Läppchenzeichnung auf, die Interstitien zwischen den einzelnen Leberzellen schienen beträchtlich erweitert und durch junges, neugebildetes, feinfaseriges, dabei kernarmes Bindegewebe ausgefüllt. Das interstitielle Gewebe, welches die einzelnen Läppchen von einander trennt, hat einen schwieligen Charakter angenommen, ist kernarm und enthält hie und da schwach tingirte Spindelzellen. In der Niere fanden sich die charakteristischen adventitiellen Gefässveränderungen und ausnehmend viele Glomeruli von abnormer Kleinheit, insbesondere in den unmittelbar unter der Kapsel gelegenen Rindenpartien.

Nun kommen drei Säuglinge aus den ersten Lebenswochen, welche in unserem Ambulatorium zur Untersuchung gelangten, und die ich selbst klinisch zu beobachten und späterhin auch zu obduciren Gelegenheit hatte.

Fall III.

Rosa G., vier Wochen alt: Vater Taglöhner, 35 Jahre alt, während seiner Militärdienstzeit syphilitisch inficirt. Mutter 27 Jahre alt, lebt seit sechs Jahren im Concubinat mit dem Erzeuger des zur Obduction gekommenen Kindes. Drei Todtgeburten bereits vorausgegangen.

Dieses Kind, das erste aus dieser Verbindung, welches lebend zur Welt gekommen war, ist rechtzeitig geboren. Wenige Tage nach der Geburt stellte sich bei demselben Schnupfen ein: seit 14 Tagen unter Abmagerung und schlechtem Aussehen Ausbruch von Exanthem.

Status: Hochgradig kachektisches Kind von gräulich-gelbem Colorit: blutig eitrige Coryza: vollständiger Defect der Cilien und Supercilien: Alopecie der Kopfhaut mit pseudoseborrhoischer Hautinfiltration. Nase stark ein-

gesunken. Diffuse syphilitische Hautinfiltration an den Fusssohlen, ad nates und der Oberschenkelhaut. Zwei speckig belegte, fingernagelgrosse, reactionslose, von infiltrirten Rändern umgebene, schüsselförmige Geschwüre an der Hinterfläche des rechten Oberschenkels. Rechts hinten unten und links hinten oben über den Lungen unbedeutende Schalldämpfung (?), kein Fieber, keine Diarrhöen, beträchtliche Cyanose und Dyspnoe. Trotz eingeleiteter mercurieller Therapie ändert sich in dem Zustande des Kindes nichts. Zehn Tage nach der ersten Vorstellung erscheint das Kind sehr verfallen, hochgradig dyspnoisch, zwei Tage später, also in der sechsten Lebenswoche, tritt Exitus ein.

Bei der Obduction fanden sich der rechte mittlere und untere Lappen der Lunge im Zustande weisser Infiltration; das Lungengewebe blutarm, die Leber bedeutend vergrössert, stumpfrandig, auf dem Durchschnitte dunkelbraungelb, die Schnittfläche trocken, mit miliaren lichtgelben Pünktchen wie besäet (Feuersteinleber), sehr derb, die Milz beträchtlich vergrössert, indurirt. Im Dünndarm zum Theile ringförmige, zum Theile fingernagelgrosse, plaqueartige Infiltrate. (Befund von Darmsyphilis, wie bei Mračeк vgl. S. 342).

Der Fall wies bei der histologischen Untersuchung keine wesentlichen Abweichungen von dem gewöhnlichen Bilde der diffusen congenitalen Frühsyphilis der Eingeweide auf. Mikroskopisch konnten schwere Veränderungen in Lunge, Leber, Pankreas, Dünndarm und in den Nieren und Nebennieren festgestellt werden. Ueber einige besonders interessante Veränderungen, welche in den Lungen vorlagen, werden wir noch später berichten.

Fall IV.

Franz St., sechs Wochen alt, aufgenommen am 13. Februar 1897. Mutter Prostituirte, vor $4^1/_2$ Jahren von einem todten Kind entbunden; seit damals weder eine Entbindung noch ein Abortus. Vorliegendes Kind angeblich am normalen Schwangerschaftsende zur Welt gekommen, gleich nach der Geburt durch schnüffelndes Athmen und verstopfte Nase auffallend. In der dritten Lebenswoche entstanden Pemphigusblasen an den gleichmässig infiltrirten Fusssohlen, ad nates, an den Handtellern und vereinzelt auch an den Handrücken, von welchen noch Reste zu sehen sind. Seit einer Woche trat eine auffallende Krustenbildung im Gesichte ein, so dass das Kind, als mit dem sogenannten „Vierziger“ behaftet, betrachtet wurde. Von der Stirnhaargrenze bis zur unteren Kinnfurche, entsprechend den Augenlidern, der Nasen- und Mundöffnung, ferner die Glabella und Stirne, den Nasenrücken, die Nasolabialfalten und Lippensäume occupirend, finden sich dunkelbraungelbe, harte Krusten mit schüsselartiger centraler Vertiefung, welche auf einem eigenthümlich reactionslosen, nicht nässendem Grunde aufsitzen. Die Haut der Wangen, des Halses und Nackens erscheint unverändert, insbesondere fehlen daselbst Einzelefflorescenzen vesiculösen oder papulösen Charakters. Zahlreiche strahlenförmige Rhagaden finden sich in der Umgebung aller Körperöffnungen; dabei besteht hochgradige Madarosis der Lidränder, ferner eine diffuse Infiltration der Haut der Fusssohlen und Handteller und ein reichlich gesäetes, grosspapulöses Syphilid an der unteren Körperhälfte. Das Kind schien sehr verfallen, kurzathmig und cyanotisch. Die Milz ein wenig unter dem Rippenbogen tastbar, Leber vier Querfinger unter dem Rippenbogen, massiv, stumpfrandig, kugelschalen-

förmig gewölbt, von vermehrter Consistenz. Im Harn reichlicher Albumingehalt. An dem der ersten Untersuchung nachfolgenden Tage trat Exitus ein.

Bei der Obduction fanden wir Folgendes: Die Lungen beiderseits in den Oberlappen stark gebläht: der Mittellappen der rechten Lunge von hellgrauer, nahezu grauweisser Farbe und völlig homogener Schnittfläche: beide Unterlappen von geringem Luftgehalte, homogen weiss erscheinend. Ueber der Pleura pulmonalis rechterseits zahlreiche, stecknadelkopf- bis linsengrosse Ekchymosen: Bronchialdrüsen nahezu unverändert. Thymus nicht vergrössert. Der Herzbeutel mit zahlreichen Ekchymosen bedeckt. Die Leber auf der Schnittfläche derb, vollständig glatt, Läppchenzeichnung aufgehoben. An der Schnittfläche des Organs erkennt man eine grosse Anzahl von mohnkorngrossen, hellgelben Flecken, welche sich von der dunkelbraunrothen Organfarbe scharf abheben. Milz leicht vergrössert, ziemlich derb; Nieren beträchtlich vergrössert, die Kapsel leicht abziehbar, das Nierenparenchym stark erbleicht. Rinden- und Marksubstanz nur undeutlich von einander abgegrenzt. Pankreas, Nebenniere, Darmschleimhaut makroskopisch nicht wesentlich verändert. Doch finden sich bei der mikroskopischen Untersuchung die bekannten diffusen Veränderungen im Pankreas und Darm, welche für hereditäre Frühsyphilis charakteristisch sind, deutlich ausgesprochen.

Fall V.

Katharina M., drei Wochen alt. Die Mutter des Kindes vor $1^1/_2$ Jahren luetisch inficirt, gegenwärtig noch mit Resten condylomatöser Syphilis behaftet. Das Kind zeigt ein ausgebreitetes, grossfleckiges Exanthem im Gesichte und an der Stirne, seborrhoiforme Infiltration der Kopfhaut, diffuses flächenhaftes Syphilid an den Handtellern und Fusssohlen. Schnüffelnde Athmung, verstopfte Nase, hochgradige Atrophie, anhaltender Durchfall vervollständigen das Krankheitsbild. Leber und Milz erscheinen nicht wesentlich vergrössert. Die Haut der grossen Labien und Fussrücken ödematös. Das Kind ist sehr verfallen doch vollkommen fieberfrei. Am zweiten Tage nach der Aufnahme erfolgt Exitus. Harn konnte nicht untersucht werden.

Bei der Section finden sich beide Lungen, insbesondere im Bereiche der Unterlappen, von gleichmässig grauweisser Farbe; durch die Pleura sind mehrfache Vorwölbungen durchzusehen und zu fühlen. Diese Vorwölbungen entsprechen dichteren Infiltrationsherden von hellerer Färbung, als das übrige Gewebe. Die Leber erscheint auf der Schnittfläche dunkelbraun, sehr derb und hart, Milz vergrössert, gleichfalls verdichtet. Nieren von normaler Grösse, die Kapsel stark adhärent: auf der Schnittfläche zeigt sich die Rindensubstanz dunkelbraunroth verfärbt, scharf abgesetzt von der gelblich schimmernden Marksubstanz. Nebennieren, Pankreas und Darm makroskopisch frei von Veränderungen.

* * *

Zunächst nun einige klinische Auseinandersetzungen über die pneumonischen Frühmanifestationen der Erbsyphilis in den frühesten Lebensperioden der Kinder.

Es ist eine sehr merkwürdige Thatsache, welche, soweit ich die Literatur überblicke, bisher noch nicht genügend erörtert worden ist, dass nämlich zwischen den anatomischen Befunden von weisser Pneumonie, beziehungsweise hereditär-syphilitischer Lungeninfiltration, und den klinischen Erscheinungen, welche an Säuglingen, die von dieser Affection befallen sind, bei Lebzeiten vorliegen, keine Congruenz besteht. Vor Allem verdient festgestellt zu werden, dass eine erhebliche Schalldämpfung, welche auf eine vorhandene Verdichtung des Lungengewebes hätte schliessen lassen können, in keinem einzigen meiner drei Fälle nachweisbar war. Vielmehr geht aus den kurzen Schilderungen über den Krankheitsverlauf der drei hereditär-luetischen Säuglinge, deren Lungen post mortem sowohl bei der makroskopischen, als auch bei der mikroskopischen Untersuchung hochgradig syphilitisch infiltrirt gefunden wurden, hervor, dass die klinischen Symptome, welche diesen anatomischen Veränderungen zukommen, durchaus nicht solcher Art sind, dass sie die stricte Diagnose einer syphilitischen Lungenaffection ohneweiters zu stellen gestatten. Demgemäss will ich auch nicht unterlassen, darauf hinzuweisen, dass es mir in keinem einzigen meiner drei Fälle gelungen ist, die syphilitische Pneumonie, welche sich bei der Obduction herausstellte, bei Lebzeiten der Kinder zu diagnosticiren, vor Allem wohl aus dem Grunde, weil keine sicheren physikalischen Symptome feststellbar waren, welche auf eine ausgebreitete Verdichtung des Lungengewebes bei Lebzeiten der Säuglinge hätten schliessen lassen können. Ohne sicherstehende Verdichtungssymptome entschliesst man sich aber nur schwer zur Statuirung der Diagnose einer entzündlichen Veränderung im Lungengewebe. Allerdings muss, wie wir noch hören werden, für die congenital-syphilitischen Pneumonien dieser Standpunkt von nun an fallen gelassen und durch eine andere Argumentation substituirt werden.

In früherer Zeit habe ich mich manchmal bei hereditär-syphilitischen Säuglingen, wenn bei denselben physikalische Symptome einer Lungenverdichtung feststellbar waren, hinreissen lassen, die Annahme einer mitbestehenden syphilitischen Pneumonie zu machen, und thatsächlich habe ich auch bei drei syphilitischen Säuglingen die Wahrscheinlichkeitsdiagnose „syphilitische Pneumonie“ auf Grund dieser Annahme gestellt. So oft ich aber die Diagnose „hereditäre Lungensyphilis“ zu Lebzeiten der Säuglinge gestellt habe, erwies sich dieselbe bei der anatomischen Untersuchung als falsch. Wo sich aber bei der Obduction angeborene Lungensyphilis zeigte, dort hatte ich sie niemals intra vitam diagnosticirt. Bei der Obduction fand sich nämlich in allen drei Fällen, bei welchen ich intra vitam das Vorhandensein syphilitischer

Pneumonie annehmen zu dürfen glaubte, dass die betreffenden Lungenaffectionen durchaus nicht syphilitischer, sondern tuberculöser Natur waren, so dass die betreffenden Fälle als Doppelinfectionen mit angeborener Syphilis und Tuberculose aufzufassen waren.

In meiner 1894 publicirten Arbeit über „Syphilis congenita und Tuberculose", welche anschliessend an das vorliegende Capitel auch in dieses Buch aufgenommen werden wird, habe ich diese drei Fälle mitgetheilt. Ich habe dort erwähnt, dass ich zwei dieser Fälle in der Wiener dermatologischen Gesellschaft als Fälle von syphilitischer Pneumonie demonstrirt habe, ja dass ich in den Fehler verfallen war, sogar nach erfolgter Nekropsie die theils knotenförmig, theils diffus ausgebreiteten verkästen Granulationsherde in den Lungen, der Leber und der Milz eines dieser Fälle als syphilitische Producte zu demonstriren und dass erst die histologische und bakterioskopische Untersuchung mit unzweifelhafter Sicherheit das ausschliessliche Vorhandensein von Tuberculose in den betreffenden Präparaten festgestellt hat.

Es darf eben niemals übersehen werden, dass hereditär-luetische Kinder auch schon in den frühesten Perioden des Extrauterinlebens eine grosse Neigung zur Entwickelung entzündlicher Affectionen der Respirationswege darbieten, welche Affectionen aber durchaus nicht immer syphilitischer Art zu sein brauchen. Des Weiteren ist es nothwendig, sich mit der Thatsache vertraut zu machen, dass die syphilitische Pneumonie der Säuglinge eigentlich nur ein Hineinragen diffuser fötaler Lungensyphilis in die Extrauterinperiode des Kindes darstellt, dass daher bei älteren syphilitischen Säuglingen nach dem ersten Lebensvierteljahr kaum mehr eine syphilitische Pneumonie zu beobachten sein wird.

Der Grund hiefür ist ein sehr einfacher und naheliegender. Ein Kind, welches eine diffuse syphilitische Pneumonie mit auf die Welt gebracht hat, kommt kaum jemals dazu, den dritten Lebensmonat zu überleben. Denn die athmende Oberfläche seines Lungenparenchyms ist eine viel zu geringe, um dem mit syphilitischer Lungenaffection geborenen Kinde eine längere Lebensdauer zu gestatten. Zudem ist aber in Rücksicht zu ziehen, dass, wenn angeborene Lungensyphilis besteht, diese Manifestationsform der visceralen Lues nie und nimmer die einzige, im betreffenden Falle vorliegende ist. Vielmehr kann man es geradezu als Regel hinstellen, dass Kinder mit congenitaler Lungensyphilis, wenn sie, was ohnehin schon eine Ausnahme ist, lebend zur Welt kommen, bald nach der Geburt absterben. Für die Annahme aber, dass bei einem congenital-syphilitischen Kind erst im extrauterinen Leben die

diffuse Lungensyphilis sich entwickeln könnte, fehlen uns anatomische, klinische und entwicklungsgeschichtliche Anhaltspunkte vollkommen. Denn alle jene syphilitischen Säuglinge, welche bei der Obduction mit syphilitischen Lungenaffectionen ausgestattet befunden werden, zeigen vor Allem solch' hochgradige interstitielle Entzündungsvorgänge im Lungengewebe, dass diese ganz unmöglich in der kurzen Spanne Zeit, welche sie extrauterin gelebt haben, entstanden sein konnten. Des Weiteren sind aber alle diese Säuglinge schon von Geburt aus als durchwegs schwer afficirte Kinder charakterisirt, denen die schwere Visceralsyphilis, ich möchte sagen, an der Stirne geschrieben steht. Diejenigen entzündlichen Lungenaffectionen jedoch, welche sich bei congenitalsyphilitischen Kindern erst jenseits der ersten Lebenstage entwickeln, sind so gut wie niemals echte syphilitische Pneumonien. Alle unter diesem Titel in der Literatur beschriebenen Vorkommnisse sind, wie noch an einzelnen Beispielen gezeigt werden wird, durchaus anfechtbar.

Findet man daher bei congenital-syphilitischen Säuglingen physikalisch diagnosticirbare Lungenverdichtungen, so darf man keineswegs alsogleich „syphilitische Pneumonie" diagnosticiren; vielmehr muss man vor Allem mit dem Factor rechnen, dass entzündliche Lungenaffectionen im frühen Kindesalter überhaupt, namentlich aber in den niederen Bevölkerungsclassen und hier insbesondere wiederum bei hereditär-syphilitischen Kindern, ungemein häufige Erkrankungsformen sind. Eine nachweisbare Lungeninfiltration bei einem hereditär-syphilitischen Säuglinge braucht also, weil sie bei einem hereditär-luetischen Kinde gefunden worden ist, darum durchaus noch keine syphilitische Pneumonie zu sein und ist es in der Regel auch gar nicht; vielmehr liegt in der Ueberzahl solcher Fälle neben der hereditären Säuglingssyphilis eine katarrhalische, fibrinöse, oder tuberculöse Entzündungsform der Lunge vor und dies umso eher, als, wie wir oben gehört haben, die Respirationsorgane hereditär-luetischer Säuglinge eine besondere Vorliebe für entzündliche Erkrankungszustände an den Tag legen.

Eine vorzügliche Orientirung über die Häufigkeit des Vorkommens von Lungenentzündungen in den ersten Lebenstagen des Kindes gewinnen wir aus einer vor einigen Jahren erschienenen Arbeit von N. Miller[1]) aus dem Moskauer Findelhause. Wir entnehmen derselben folgende Daten:

Die Gesammtzahl der an Lungenentzündung während des Decenniums 1880—1890 in der bezeichneten Anstalt verstorbenen

[1]) Miller N.: Ueber Lungenentzündung bei kleinen Kindern. Jahrbuch für Kinderheilkunde Bd. XXXVII, S. 113—144, 1894.

Kinder betrug 14.411 (7570 Knaben und 6841 Mädchen) von 155,459 eingebrachten Kindern, somit 9·2% aller zugewachsenen Säuglinge. Wie man also sieht, eine ganz namhafte Ziffer! Ja! es hatte sich herausgestellt, dass die Lungenentzündung in dem genannten Decennium die Haupttodesursache für das ganze Kindermaterial in der genannten Pflegeanstalt war und dass die Zahl der dortselbst an Lungenentzündung verstorbenen Kinder überhaupt den vierten Theil der Gesammtsterblichkeit an Krankheiten der Athmungsorgane bildete, welche in demselben Zeitraume in Moskau zur Geltung gekommen war. Hiebei wäre noch zu bemerken, dass die grössere Hälfte der pneumonisch erkrankten Kinder der Moskauer Anstalt innerhalb der ersten sechs Lebenswochen verstorben war.

Wenn auch zugegeben werden muss, dass die von Miller an's Tageslicht geförderten Erkrankungs- und Sterblichkeitsziffern der Moskauer Findelanstalt durchaus keinen Anspruch auf Verallgemeinerung erheben können, da glücklicher Weise eine derart hohe Pneumonie-Mortalität bei jungen Säuglingen in anderen Findelhäusern und auch in der Privat- und poliklinischen Praxis nicht annähernd erreicht wird, so beweist diese Statistik dennoch, dass selbst in den allerersten Wochen und Tagen des Extrauterinlebens Lungenentzündungen auch bei nicht-syphilitischen Kindern schon sehr häufige Vorkommnisse sind, mit welchen man daher auch in der Praxis rechnen muss. Aus dem Vorhandensein einer entzündlichen Lungenverdichtung bei einem congenital-syphilitischen Kinde kann daher der Schluss, dass diese Lungenaffection auch wirklich syphilitischer Natur ist, durchaus nicht ohne Weiteres abgeleitet werden.

N. Miller constatirte des Ferneren, dass in der arbeitenden Bevölkerung Moskau's Tuberculose und Syphilis ungemein häufig anzutreffende Krankheiten sind und dass tuberculöse, ja mit cavernöser Schmelzung des Lungengewebes einhergehende Processe bei den Findelhauskindern der ersten Lebensmonate öfters gesehen wurden, Fälle, welche dann als Beispiele von angeborener Tuberculose zu deuten wären. Es ist weiters ungemein interessant zu erfahren, dass derselbe Autor bei dem zehnten Theile aller in das Moskauer Findelhaus eingebrachten Neugeborenen regelmässig Syphilis zu constatiren in der Lage war und des Weiteren auch fand, dass etwa der vierte Theil aller dieser syphilitischen Kinder an Pneumonie verstarb, obgleich nicht an der specifischen Form, welche der Autor bei lebend geborenen hereditär-luetischen Kindern überhaupt nur sehr selten angetroffen hat.

Aus alledem geht nur das Eine mit Sicherheit hervor, dass hereditär-syphilitische Neugeborene und Säuglinge sehr häufig von entzünd-

lichen Erkrankungen der Lunge befallen werden und dass Lungenentzündung eine der häufigsten Todesursachen für hereditär-syphilitische Kinder abgibt.

In einer von mir angestellten continuirlichen Untersuchungsreihe, welche sich auf 124 hereditär-syphilitische Säuglinge der ersten Lebensmonate erstreckte, fand ich 56mal während der Beobachtung dieser Kinder innerhalb des ersten Lebenssemesters pneumonische Veränderungen ausgebildet, welche klinisch nachweisbar waren; 14 davon endeten tödtlich. Mit der angegebenen Ziffer ist aber ganz gewiss die Zahl der von Lungenaffectionen befallenen Säuglinge dieser Gruppe nicht erschöpft, weil es sich doch bei unseren Beobachtungen nur um ein ambulatorisches Material handelt und eine grosse Anzahl der einmal protokollirten Kinder sich der Beobachtung noch während der Behandlung entzog, so dass gar nicht festgestellt werden kann, wie viele von diesen 124 Kindern noch während florider Syphilissymptome von Lungenaffectionen ergriffen wurden, ohne dass wir davon Kenntnis zu erhalten in der Lage waren, und wie viele derselben, abgesehen von den uns zur Kenntnis gekommenen, ausserdem an pneumonischen Erkrankungen zu Grunde gegangen sind.

Angeboren waren die Lungenentzündungen bei Miller in $7^1/_2\%$ aller Pneumoniefälle des Findelhauses, worunter nur in 0·7 Procent congenital-syphilitische Lungenprocesse festgestellt werden konnten. Vergleicht man diese Angabe mit der früher citirten, zufolge welcher der zehnte Theil aller Moskauer Findelkinder hereditär-syphilitisch inficirt war, so liegt schon in diesen Daten allein ein schlagender Beweis für die Seltenheit wirklicher, congenitaler Lungensyphilis bei lebend zur Welt gekommenen Früchten, gleichzeitig aber auch die Mahnung, bei der Deutung pneumonischer Vorgänge an syphilitischen Säuglingen vorsichtig zu sein. Der grösste Theil der congenitalen Pneumonien im Moskauer Findelhausmateriale basirte auf intrauterin erworbener septischer Infection des Respirationsapparates.

Ueber die Art der Lungenveränderungen, welche Miller bei diesem relativ kleinen Bruchtheile von $^7/_{10}$ Percent als syphilitisch betrachtet, lässt sich dieser Autor, wie folgt, vernehmen:

„Die angeborenen Lungenentzündungen der zweiten Kategorie — die syphilitischen — wurden weit seltener, dabei in verschiedenen Formen angetroffen: *a*) in Form von diffuser gelatinöser (gummöser) Infiltration der Lunge, aller ihrer Lappen oder einzelner Lappen (pneumonia gelatinosa specifica), wobei die Lunge eine Art fettiger Verhärtung bildete; *b*) in Form der sogenannten weissen Hepatisation

(pneumonia alba syphilitica), welche sehr selten und bei ausgetragenen Kindern nicht anzutreffen war: dabei war die Lunge vergrössert, bildete verdichtete Stellen von weisser Farbe, in welchen die Alveolen mit einem Zerfall von fettig degenerirten alveolären Epithelien ausgefüllt waren; *c)* in Form zerstreuter gummöser Geschwülste (Syphilome), vielfältiger miliarer oder nicht vielfältiger von bedeutender Grösse (bis zur Grösse einer Walnuss), wobei rings um solche Syphilome eine interstitielle, partielle Pneumonie vorgefunden wurde; ferner wurden *d)* Fälle von angeborener interstitieller Pneumonie angetroffen (pneumonia interstitialis fibrosa chronica congenita), welche aller Wahrscheinlichkeit nach zur Kategorie der syphilitischen Pneumonien zu zählen sind."

Gerade über diesen letzten Punkt wäre — dies sei nur en passant bemerkt — eine klarere Ausdrucksweise wünschenswerth gewesen. Denn es geht aus dem Contexte der Abhandlung nicht hervor, ob solche fibröse Lungenverdichtungen nur bei syphilitischen Kindern oder auch bei anderen nicht luetischen Neugeborenen und Säuglingen des Moskauer Findelhausmateriales vorgekommen sind.

Nun ist aber noch daran zu erinnern, dass bei Kindern der ersten Lebenstage und Wochen auch tuberculöse Lungenerkrankungen vorkommen, welche gewiss in der weitaus überwiegenden Mehrzahl der Fälle auf hereditärer Uebertragung seitens tuberculöser Ascendenten beruhen.[1])

Schon bei Besprechung der Miller'schen Befunde aus dem Moskauer Findelhause haben wir erwähnt, dass dieser Autor an Kindern der ersten Lebenswochen des öfteren tuberculöse Lungencavernen bei der Obduction nachweisen konnte. Aehnliche Angaben hatte vorher schon Fröbelius[2]) gemacht. Dieser Autor berichtet, dass er in der Lage war, aus der allerdings unter sehr ungünstigen hygienischen Verhältnissen stehenden St. Petersburger Findelanstalt in dem Decennium 1874—1883 unter 71.370 Pfleglingen 0·4 Procent Todesfälle an Tuberculose bei einer Gesammtmortalität von 21·7 Procent constatiren zu können. Von den mit Tod abgegangenen Fällen wurden 67 Procent während der ersten Lebenswoche in die Anstalt aufgenommen, und starb die grösste Mehrzahl bereits in den ersten sechs Lebenswochen; die am längsten überlebenden gelangten bis in den zehnten Lebensmonat.

---

[1]) Vgl. hierüber das zweitfolgende Capitel über angeborene tuberculös-syphilitische Doppelinfection.

[2]) Fröbelius: Ueber die Häufigkeit der Tuberculose und deren hauptsächlichste Localisationen im zartesten Kindesalter. Jahrbuch für Kinderheilkunde. Bd. XXIV. 1886.

Des Weiteren hat uns Birch-Hirschfeld im Vereine mit Schmorl[1]) die überraschende Mittheilung eines Befundes geliefert, durch welchen der Uebergang von Tuberkelbacillen aus dem Blute einer tuberculösen Mutter auf die Frucht ad oculos demonstrirt wurde, wobei sich tuberculöse Veränderungen in der Placenta und die Anwesenheit von Tuberkelbacillen in derselben nachweisen liessen. Die Placenta zeigte an ihrer uterinen Fläche vereinzelte Blutungen, während in ihrem Gewebe gelbliche, stecknadelkopfgrosse tuberkelbacillenhältige Herde constatirt wurden. Auch in den intervillösen Räumen der Placenta, sowie in Querschnitten der Chorion-gefässe wurden an Schnittpräparaten gehärteter Placentarstücke charakteristische Bacillen entdeckt. Das Nabelvenenblut der Frucht erwies sich gleichfalls bacillenhaltig; das Zottenepithel der Placenta war an einzelnen Stellen defect und durch feinkörnigen Detritus ersetzt. Der Fall betraf eine 23jährige Frau, welche im siebenten Monate der Gravidität an chronischer Tuberculose der Lungen, Nieren, der Leber und der retroperitonealen Drüsen verstorben war. Das Kind wurde durch Kaiserschnitt todt aus dem Mutterleibe entfernt. Leber, Milz, Nieren und Lungen des Fötus enthielten zwar keine Knötchen, doch wurde durch Verimpfung von Partikeln der angegebenen Organe auf Meerschweinchen und Kaninchen manifeste Tuberculose bei den Versuchsthieren erzeugt. Damit war der Beweis erbracht, dass im Fötalblute thatsächlich Tuberkelbacillen circulirt haben. Die Annahme ist durchaus gerechtfertigt, dass, wenn die Frucht am Leben geblieben wäre, sich tuberculöse Veränderungen in den Organen späterhin entwickelt hätten.

In der Discussion über die eben notificirte Mittheilung Birch-Hirschfeld's auf der 63. Naturforscher-Versammlung in Bremen (1890) theilte Rindfleisch einen weiteren zweifellosen Fall von congenitaler tuberculöser Infection beim Menschen mit. Eine Frau erkrankte während der Schwangerschaft an florider Tuberculose und kam vorzeitig im neunten Lunarmonate nieder. Das Kind starb nach acht Tagen „und erwies sich bei der Section als durch und durch tuberculös".

Zwei ähnliche Fälle veröffentlichte bald darauf Landouzy[2]).

An die hier vorgetragenen Mittheilungen schliesst sich des Weiteren der Befund von histologisch und bacterioskopisch festgestellter Placentartuberculose bei einer im Alter von 26 Jahren, und zwar im achten

[1]) Birch-Hirschfeld und Schmorl. Ueber den Uebergang von Tuberkelbacillen aus dem mütterlichen Blute auf die Frucht. Ziegler's Beiträge zur pathologischen Anatomie. Bd. IX.

[2]) Landouzy: Hérédité tuberculeuse etc. Rev. de. med. 1891, p. 410.

Schwangerschaftsmonate, an Tuberculose verstorbenen Frau durch F. Lehmann aus dem städtischen Krankenhause am Urban in Berlin.[1]) Der tuberculöse Herd sass mitten in den Chorionzotten. Bei der Section des Fötus und der mikroskopischen Untersuchung der Organe desselben konnten wohl keine Tuberkelbacillen nachgewiesen werden. Doch ist damit keineswegs ausgesprochen, dass diese Frucht auch wirklich frei von Tuberkelbacillen war, da der Autor nicht auf das von Schmorl angestellte Experiment der Verimpfung von Organtheilen des Fötus auf Thiere recurriren konnte, welches, wie in dem Falle von Birch-Hirschfeld und Schmorl auch dann noch positiv ausfallen kann, wenn die Durchforschung von Schnittpräparaten der Organe des Fötus nach Tuberkelbacillen resultatlos geblieben ist.

Wir übergehen hier alle Arbeiten experimenteller Art, welche bisher zur Lösung der Frage nach dem Uebergange der Tuberculose von der Ascendenz auf die Descendenz angestellt worden sind und begnügen uns hier einfach mit der Notiz, dass auch durch das Thierexperiment die Möglichkeit des Stattfindens einer solchen Infectionsübertragung auf intrauterinem Wege von der tuberculösen Mutter zur Frucht per vias placentares sicher festgestellt ist.[2]) Uns genügt es des Ferneren noch zu wissen, dass die pathologische Anatomie auch ohne Zuhilfenahme der experimentellen Forschung bereits ein genügendes Thatsachenmaterial aufgeschlossen hat, um die Congenitalität der Tuberculose als ein vollständig gesichertes Vorkommnis erscheinen zu lassen.

Noch aus dem antebacteriellen Zeitalter stammt eine einschlägige Beobachtung von Chevrin über den Befund von Miliartuberculose bei einem menschlichen Fötus aus dem achten Lunarmonate, welcher aus dem Mutterleibe einer an Phthise verstorbenen Frau entfernt wurde.[3]) Johne[4]) hatte Gelegenheit, einen Fall von angeborener bacillärer Tuberculose bei einem Kalbsfötus zu untersuchen und damit die erste grundlegende, weil durch Bacillenbefund erhärtete Beobachtung über absolut zweifellose Congenitalität der Tuberculose vorzulegen. Csokor zeigte in der Sitzung der k. k. Gesellschaft der Aerzte in Wien vom 23. Jänner 1891 anatomische Präparate vor, welche die Uebertragung der Tuberculose von Mutter auf den Fötus evident zu machen

---

[1]) Lehmann F.: Ueber einen Fall von Tuberculose der Placenta. Deutsche medicinische Wochenschrift 1893, Nr. 9.

[2]) Vgl. hierüber auch die im I. Abschnitt, S. 9, gemachten Angaben.

[3]) Chevrin: Gaz. hebdomadaire 1873, Nr. 34.

[4]) Johne: Ein zweifelloser Fall von angeborener Tuberculose. Fortschr. d. Med. 1885, Nr. 7.

geeignet sind. Der vollkommen ausgebildete Fötus einer an Tuberculose der Lungen und der serösen Häute eingegangenen Kuh liess im Ligamentum hepato-duodenale sechs bedeutend vergrösserte und zum Theil verkäste, bacillenhältige Lymphdrüsen erkennen. In der Peripherie der Lymphdrüsen fanden sich in den oberflächlichen Lymphwegen zahlreiche bacillenhältige Tuberkel. Die Infection fand gewiss nur auf dem Wege durch die Nabelvene statt.

Auch ist der Thatbstand einer Infection des Fötus durch die tuberculöse Placenta anatomisch beim Thiere (Meerschweinchen) vor Kurzem zum ersten Male, und zwar durch Calabrese[1]) (Neapel), festgestellt worden: Tuberculöses Mutterthier, verkäsende Riesenzellentuberkel in der Decidua placentaris mit reichlichem Bacillengehalt, spärliche Bacillen im Fötaltheile der Placenta, positives Impfresultat mit den Organen des Fötus.

Ueber Tuberculose bei Kalbsföten sind dann neuerdings noch folgende Befunde erhoben worden: Malvoz und Brouvier[2]) sahen bei dem acht Monate lang getragenen Kalbsfötus einer tuberculösen Kuh Tuberkel an der Porta hepatis, in der Leber selbst und an den Drüsen der Lungenwurzel. Der Befund einer hochgradigen Lebertuberculose bei einem siebenmonatlichen Fötus eines gleichfalls tuberculösen Mutterthieres constatirte neuestens wieder Nocard[3]) und Aehnliches konnten auch Kockel und Lungwitz[4]) bei zwei tuberculösen Rinderföten feststellen.

Eine weitere Stütze findet die Lehre von der congenitalen Tuberculose durch Fälle von Erkrankung Neugeborener oder ganz junger Kinder an Miliartuberculose, wie ein solcher Fall von Sabouraud in der Société de Biologie de Paris (17. Okt. 1891) demonstrirt wurde. Der Autor war in der Lage, die anatomischen Leber- und Milzpräparate eines elf Tage alten Kindes vorzuzeigen, welche Organe von Miliartuberkeln geradezu durchsetzt waren. Die Mutter litt an klinisch nachweisbarer Lungenphthise, zeigte aber keine tuberculöse Erkrankung der Brüste oder Genitalorgane, so dass auch hier eine Uebertragung durch die Placenta, respective Nabelvene angenommen werden musste. In

---

[1]) Calabrese: Tuberculosi della placenta nella cavia. Giorn. internaz. delle science medic. T. XX, 1893.

[2]) Malvoz und Brouvier: Deux cas de tuberculose bacillaire congénitale. Ann. de l'Institut Pasteur. 1889, p. 153.

[3]) Nocard: Ref. im Centralblatt für Bacteriologie und Parasitenkunde. Bd. XIX, 1896.

[4]) Kockel und Lungwitz: Ueber Placentartuberculose beim Rinde etc. Beitr. z. pathol. Anat. u. allg. Pathol. Bd. XVI, S. 294.

allen bisher vorgeführten Fällen von angeborener Tuberculose war merkwürdigerweise die Leber des Fötus das von der Tuberculose am intensivsten befallene Organ. In den Fällen von Chevrin und Sabouraud waren die Lungen sogar ganz frei, so dass die Autoren aller dieser Fälle sich rücksichtlich der Entstehung der congenitalen Tuberculose einstimmig für das Vorliegen einer Uebertragung der Infection auf dem Placentarwege und vermittelst der Nabelvene aussprachen.

Aus der antebacteriellen Zeit wäre noch ein sehr interessanter hiehergehöriger Fall, welchen Demme[1]) mitgetheilt hat, zu erwähnen. Das Kind einer notorisch tuberculösen Frau, welches am 12. Lebenstage unter der Diagnose „Atelectasis pulmonum" verstorben war, zeigte bei der Section Verkäsung der Bronchialdrüsen, zahlreiche grössere und kleinere tuberculöse Herde in den Lungenspitzen und mehrere bis pfirsichgrosse tuberculöse Lungencavernen. Bemerkenswerth war aus dem klinischen Verlauf nur das vollkommene Fehlen von Temperatursteigerung, welches das Vorliegen solch' schwerer phthisischer Lungenveränderungen bei Lebzeiten des Kindes gar nicht ahnen liess.

Des Weiteren berichtete Theodor in dem Jahresberichte 1895 seiner Kinderpoliklinik (zu Königsberg in Preussen) über die Section eines in der vierten Lebenswoche verstorbenen Kindes, welches von Baumgarten obducirt und mit tuberculösen Lungencavernen behaftet befunden wurde. Desgleichen obducirte auch Honl[2]) in Prag ein Kind, welches am 15. Lebenstage verstorben war, dessen Lungen, Milz und Leber typische Tuberkelknoten enthielten. Die Mutter war tuberculös gewesen.

Diesen Literaturberichten möchte ich noch aus meiner eigenen Erfahrung die Thatsache hinzufügen, dass ich im Verlaufe der letzten zwei Jahre viermal in der Lage war, manifeste, klinisch nachweisbare Lungentuberculose bei Kindern des ersten Lebensmonates festzustellen, deren Mütter phthisisch waren.[3])

Dass man also auch bei nachweisbaren Verdichtungsherden in den Lungen neugeborener und ganz junger Kinder mit der Möglichkeit des Vorliegens von Tuberculose zu rechnen hat, dürfte nunmehr zur Genüge klar geworden sein.

Bei der Beurtheilung von klinisch feststellbaren Verdichtungsherden im Lungengewebe von Neugeborenen und Säuglingen ist des

---

[1]) Demme: Mittheilung im XIII. Jahresbericht des Jenner'schen Kinderspitales in Bern. 1876.

[2]) Honl: Ueber congenitale Tuberculose. Centralblatt für Bacteriologie und Parasitenkunde 1895, Bd. XVIII, S. 721.

[3]) Ueber tuberculös-syphilitische Doppelinfection in den ersten Lebenstagen, siehe das achte Capitel.

Ferneren auch noch in Erwägung zu ziehen, dass in den allerersten Lebenstagen auch acute pneumonische Lungeninfiltrationen vorkommen, welchen die Bedeutung croupöser, respective lobärer Hepatisationen zuerkannt werden muss.

So wurde mir am 17. November[1]) 1893 an der ersten Wiener k. k. Gebärklinik des Prof. Schauta ein sechs Tage altes Kind zur Untersuchung vorgeführt, bei welchem ich eine lobäre Infiltration des linken Oberlappens mit Temperatursteigerung bis auf 39·5 Grad feststellen konnte. Die Respiration war schnappend, sehr beschleunigt, es bestand intensive Schalldämpfung links vorne, in den beiden obersten Intercostalräumen, in der Regio axillaris und links hintern oben bis zur Scapularmitte. Dabei war über den gedämpften Partien Knisterrasseln zu vernehmen. Sonst war allenthalben über beiden Lungen weit verbreitetes, grobblasiges Rasseln zu hören. Merkwürdiger Weise trat zwei Tage später, ganz wie bei croupöser Pneunomie, plötzlich Temperaturabfall und vollständige Rückkehr zu normalen physikalischen Symptomen ein, so dass gar nicht daran zu zweifeln ist, dass wir es hier mit einer in den ersten Lebenstagen acquirirten croupösen Pneumonie zu thun gehabt haben. Mit Rücksicht auf den Umstand, dass bei dem neugeborenen Kinde bereits am sechsten Lebenstage die vollausgebildete pneumonische Hepatisation klinisch nachweisbar war, muss sogar die Annahme gemacht werden, dass die Erkrankung des Kindes mindestens schon einige Tage lang bestanden haben musste. Demnach musste das Kind etwa am dritten oder vierten Lebenstage von der Pneumonie befallen worden sein, wenn dieselbe nicht am Ende gar angeboren war.

Wäre das Kind zufällig von luetischer Abstammung gewesen und am sechsten oder siebenten Lebenstage gestorben, dann wäre die Annahme einer luetischen Pneumonie nacn dem Ergebnisse der klinischen Untersuchung recht verlockend gewesen; desgleichen, wenn mit Rücksicht auf eventuell supponirte luetische Vererbung unter Darreichung irgend eines Mercurpräparates die Dämpfung rasch verschwunden wäre.

Bezüglich der Aetiologie dieses Falles könnte ich nur erwähnen, dass gleichzeitig mehrere auf demselben Zimmer befindliche Wöchnerinnen und auch die Mutter des Kindes an Influenzakatarrhen litten, und dass dieses Kind möglicherweise durch Influenzainfection zu seiner Pneumonie gekommen war.

Aber auch eine directe intrauterine Uebertragung der Pneumonie von der pneumoniekranken Mutter auf die Frucht muss zugestanden werden, seitdem Marchand die Beobachtung gemacht hat, dass das Kind einer Mutter, welche vier Tage vor Beendigung der Schwangerschaft an Pneumonie erkrankte, schon am zweiten Lebenstage die manifesten Symptome einer croupösen Pneumonie zeigte, welche letal endete und durch die Obduction festgestellt wurde.

Angeborene Lungenentzündung wurde des Ferneren auch von Viti[1]) bei dem Kinde einer pneumonischen Mutter festgestellt, welche 29 Stunden

[1]) Viti: Beitrag zur Kenntnis der angeborenen Pneumonie. Arch. ital. di Pediatria. 1890, p. 188.

post partum an fibrinöser Lungenentzündung verstorben war. Die Frucht starb 36 Stunden später. Im Blute derselben fand sich der Diplococcus pneumoniae **Fränkel-Weichselbaum.**

Weiters ist von F. Gärtner[1]) an der Heidelberger Entbindungsanstalt in endemischer Weise siebenmal hintereinander letal verlaufende lobuläre Pneumonie bei Neugeborenen gesehen worden. Aus den pneumonischen Herden liessen sich Strepto- und Staphylococcen züchten. Als Quelle der Pneumonie-Endemie wurde das Bettenstroh in den betreffenden Wohnzimmern erkannt. Die Strohsäcke zeigten sich nämlich bei der bacteriologischen Untersuchung durch und durch mit den Pilzen der genannten Art verunreinigt.

Bei der Beurtheilung von Lungenveränderungen syphilitischer Kinder der ersten Lebenstage ist schliesslich auch noch in Erwägung zu ziehen, dass Aspirationspneumonien durch Einsaugung von zersetzten, aus den mütterlichen Geburtswegen stammenden Secreten in die Respirationswege der Frucht zu Stande kommen können, und dass es hiedurch zur Entstehung von peribronchitischen, lobulärpneumonischen und auch lobären Entzündungsherden kommen kann. Bei frühgeborenen und lebensschwachen Kindern sind pneumonische Infiltrate aus den genannten Gründen sogar an der Tagesordnung.

Aber auch die äusseren Bedingungen, unter welchen Frauen der arbeitenden und ärmeren Classen entbinden, so das Gebären in unreinen Wohnungen, in verschmutzten Betten oder in schimmligen und feuchten Souterrainlocalitäten, können auch bei gut entwickelten und rechtzeitig geborenen Kindern schon in den ersten Lebenstagen das Auftreten bronchopneumonischer und lobärpneumonischer Erkrankungen herbeiführen. All' dies ist bei syphilitischen Säuglingen, welche denn doch in der Mehrzahl der Fälle den niederen Bevölkerungsschichten angehören und darum auch gewöhnlich nicht unter den günstigsten hygienischen Verhältnissen ihre ersten Lebenstage verbringen, mit in Rechnung zu ziehen, wenn man diagnostische Irrthümer vermeiden will.

[1]) Gärtner F.: Lobuläre Pneumonie bei Neugeborenen. Centralblatt für Gynäkologie, 1891, Nr. 27.

Siebentes Capitel.

Klinisches und Anatomisches über die angeborene Lungensyphilis.

Diagnostische Bedeutung der Temperaturverhältnisse. — Fieberlose Lungenentzündungen bei jungen Säuglingen. — Klinische Anhaltspunkte für die Diagnose der hereditären Lungensyphilis. — Dyspnoe und Cyanose ohne Schalldämpfung. — Fehlen bronchitischer Begleitsymptome. — Schwierigkeiten bei der Deutung der histologischen Veränderungen in congenital-syphilitischen Lungen. — Lungenbefund bei intrauterin abgestorbenen und bei lebend geborenen Früchten. — Arbeiten aus Ziegler's und Heller's Instituten. — Veränderungen am Bindegewebsgerüste und am Alveolarapparate. — Reste embryonalen Lungengewebes bei der congenitalen Lungensyphilis. — Congenitale Syphilis der Thymus. — Anatomische Befunde bei drei Säuglingen eigener Beobachtung mit congenitaler Lungensyphilis. — Gibt es eine wahre Verkäsung bei der congenitalen Lungensyphilis? — Riesenzellenähnliche Bildungen. — Ueber angeblich syphilitische Pneumonien älterer Kinder.

Wenn man sich all' das, was im vorigen Capitel über die mit Verdichtung des Lungengewebes einhergehenden Lungenaffectionen der ersten Lebenstage ausgesagt wurde, nochmals ins Gedächtnis zurückruft und sich die grosse Zahl der hier in Frage kommenden verschiedenartigen pathologischen Processe vor Augen hält, dann wird man erst begreifen lernen, welch' grosse Schwierigkeiten sich der klinischen Diagnose einer congenital-syphilitischen Pneumonie im Ernstfalle entgegenstellen können.

Aus dem Fehlen von Temperaturerhebungen bei mit klinisch feststellbarer Lungenverdichtung behafteten Säuglingen der ersten Lebenstage ist man durchaus noch nicht berechtigt, einen sicheren Schluss auf das Vorliegen einer congenitalen Lungensyphilis zu ziehen. Ja! ein solcher Schluss ist selbst dann nicht gestattet, wenn an dem betreffenden Säugling gleichzeitig anderweitige sichere Symptome der hereditären Frühsyphilis vorliegen. Thatsache ist es wohl und Miller hat es an seinen Fällen auch thermometrisch festgestellt, dass die congenital-syphilitischen Lungenentzündungen fieberlos verlaufen, [1]) allein auch die angeborenen

[1]) Auch in drei von mir intra vitam beobachteten Fällen von Säuglingssyphilis mit specifischer Lungenerkrankung fehlte Temperatursteigerung, was allerdings nicht viel beweist, da die Kinder erstens nur ambulatorisch und zweitens nur kurze Zeit beobachtet werden konnten.

entzündlichen, dabei aber nicht syphilitischen Lungenprocesse ganz junger, namentlich frühgeborener und asthenischer Säuglinge bewirken häufig keine Temperatursteigerung, so dass bei derartigen Kindern die Diagnose einer Lungenentzündung häufig erst bei der Nekropsie möglich ist, während intra vitam vielleicht blos Atelektase diagnosticirt wird.[1]) Auch bei zweien der von uns publicirten Fälle von tuberculöser Lungenerkrankung hereditär-syphilitischer Säuglinge fehlte, soweit sich dies durch die ambulatorische Untersuchung feststellen liess, jede Temperatursteigerung und Miller gibt an, dass unter den Moskauer Findelhauskindern selbst bei Anwesenheit ausgebreiteter bronchopneumonischer Verdichtungen häufig absolut kein Fieber bestand, wie denn überhaupt atrophische und frühgeborene Kinder nur sehr selten auf entzündliche Lungenprocesse fieberhaft zu reagiren scheinen. Aus dem Fehlen einer Temperaturerhebung bei evidenter physikalisch demonstrirbarer Lungenverdichtung Lungensyphilis zu diagnosticiren, ginge vielleicht nur dann an, wenn die Lungenaffection einen sonst kräftigen, vollsaftigen, etwa mit einem syphilitischen Exanthem behafteten Säugling beträfe, dem man eine entzündliche Lungenaffection ohne Fieber nicht zumuthen könnte. Ein solcher Fall ist aber meines Erachtens nur ein theoretisch construirtes Phantom, in der Wirklichkeit aber nicht vorkommend. Denn erstens wird ein Kind mit derart ausgebreiteter syphilitischer Lungenverdichtung, dass dieselbe eine ausgesprochene Schalldämpfung am Thorax bewirken könnte, fast niemals lebend geboren und wenn, so stirbt es gewöhnlich in den ersten Lebensstunden ab oder geht in den ersten Tagen seines extrauterinen Daseins in atrophischem Zustande zu Grunde. Sollte aber für's zweite dennoch einmal ein Kind von mehr als einwöchentlicher Lebensdauer eine ausgebreitete syphilitische Erkrankung der Lungen in sich bergen, welche vermöge ihrer Ausdehnung zu physikalischen Symptomen Veranlassung böte, dann würde sich ein solches Kind sicherlich nicht vollsaftig und kräftig präsentiren. Dass in Wirklichkeit die hereditär-syphilitische Säuglingspneumonie kaum jemals zu percutorisch erkennbaren Veränderungen Anlass gibt, das wird übrigens sehr bald zur Sprache kommen.

Wenn ich daher daran gehen sollte, irgend welche Anhaltspunkte anzugeben, welche für die eventuelle klinische Diagnose der hereditären Lungensyphilis im Säuglingsalter verwerthbar wären, so könnte ich auf Grund der von mir beobachteten Fälle nur die nachfolgenden Darlegungen und Argumentationen ins Feld führen:

[1]) Vgl. den vorhin citirten Fall Demme's von angeborener cavernöser Phthise ohne Fieber aus dem Jenner'schen Kinderspital in Bern. (S. 366.)

Die einzigen Erscheinungen, welche in den von mir bei Lebzeiten untersuchten Fällen von congenitaler Syphilis auf die Möglichkeit des Vorliegens einer syphilitischen Erkrankung des Lungengewebes hinwiesen, waren auffallende Dyspnoe und Cyanose gewesen, welche mit den auf percutorischem und auscultatorischem Wege eruirbaren Veränderungen am Respirationsapparat in keiner Weise harmonirten. Diese Symptome bestanden in allen drei zur Obduction gelangten Fällen. Ich halte daher diese Symptome, wenn sie sich bei hereditär-syphilitischen Kindern vorfinden, abgesehen von ihrer sonstigen Bedenklichkeit, in diagnostischer Hinsicht für sehr erwähnenswerth und glaube, dass das Vorliegen von beträchtlicher Dyspnoe und Cyanose bei Fehlen von Dämpfungs- und bronchitischen Symptomen, wenn es sich um congenital-syphilitische Kinder handelt, die Vermuthung auf Vorliegen einer syphilitischen Pneumonie rechtfertigt.

Die Sache ist sehr leicht begreiflich. Wie die anatomische Untersuchung von syphilitisch erkrankten Lungen Neugeborener und junger Säuglinge lehrt, handelt es sich bei diesen Syphilismanifestationen fast niemals um den Befund weitausgedehnter Gebiete absolut luftleeren Lungengewebes, sondern stets nur um einen verminderten Luftgehalt, welcher allerdings einzelne Lungenlappen, ja beide Lungen in ihrer Totalität betreffen kann. All' dies lässt sich aber percutorisch nicht nachweisen, weil aus solchen Veränderungen der Säuglingslunge noch keine wesentliche, insbesondere aber keine scharf localisirte Schalldämpfung resultiren kann. Wohl aber liegt es auf der Hand, dass die in Folge der interstitiellen Zellwucherung in hohem Masse eintretende Einengung der alveolären Hohlräume zu Dyspnoe führen muss oder doch wenigstens kann. Nur in einem meiner drei Fälle schien es mir, wie aus der Krankengeschichte des Falles III (S. 354) zu entnehmen ist, als ob rechts hinten unten und seitwärts hinten oben etwas Schallverkürzung intra vitam bestanden hätte. Allein die Dämpfung war auch in diesem Falle eine so geringfügige, dass ich den diesbezüglichen klinischen Befund mit einem Fragezeichen zu versehen mich verpflichtet fühlte. Geringe Ungleichheiten in der Höhe und Klangfülle des Percussionsschalles an verschiedenen Stellen des Thorax, wie auch Differenzen bezüglich des Tympanismus, gestatten aber, wie bekannt, gerade in der frühesten Lebensperiode nicht jene sicheren Rückschlüsse auf das anatomische Verhalten der Lunge, wie in späteren Abschnitten des Lebens. Sie sind diagnostisch einfach nicht verwerthbar, weil rein accidentelle Momente, auf welche hier nicht näher eingegangen werden kann, solche kleine Schalldifferenzen über verschiedenen Lungenpartien des jungen Säuglings ohneweiters nach sich ziehen können.

Nicht viel besser steht es mit den auscultatorischen Symptomen, welche bei syphilitischer Lungenverdichtung in den ersten

Lebenstagen wahrnehmbar sind. Ich glaube nicht, dass Jemand schon Bronchialathmen bei syphilitischer Säuglingspneumonie gehört hat. Ja es können, wie gerade aus den Krankengeschichten unserer drei Fälle hervorgeht, auch bronchitische Erscheinungen, id est Rasselgeräusche, vollkommen fehlen und die angeborene Lungensyphilis kann ohne jede klinisch erkennbare entzündliche Mitaffection der Bronchialschleimhaut verlaufen.

Umso werthvoller gestaltet sich somit der Befund von Dyspnoe und Cyanose bei hereditär-syphilitischen Säuglingen,[1]) wenn der sonstige objective Lungenbefund negativ ausfällt. Alle anderen Lungenaffectionen der ersten Lebensperiode müssten, wenn sie eine auffallende Kurzathmigkeit in Scene gesetzt haben, auch durch unsere physikalischen Untersuchungsmethoden festgestellt werden können. Nur bei der diffusen syphilitischen Pneumonie können Symptome der Einengung der athmenden Lungenoberfläche ohne anderweitige physikalische Erscheinungen vorliegen. Ist nun gar das betreffende Kind auch fieberfrei und mit floridem syphilitischem Exanthem, mit Pseudoparalyse und Lebervergrösserung behaftet, dann wird man auf Grund des Vorliegens einer auffallenden Cyanose und Dyspnoe auch intra vitam zur Annahme einer congenitalen Lungensyphilis einigermassen berechtigt sein. Ich sage „einigermassen". Denn eine sichere Gewähr für die Diagnose „angeborene Lungensyphilis" ist auch auf Grund des eben entwickelten Gedankenganges nicht zu erhalten. Dasselbe Symptomenbild kann auch eine Miliartuberculose in der ersten Lebenszeit des menschlichen Individuums zuwege bringen und diese kann sich, wie wir noch hören werden, auch mit Syphilis congenita combiniren.

All' diesen Erörterungen rücksichtlich einer möglichen Diagnostik der angeborenen Lungensyphilis bei Lebzeiten der befallenen Säuglinge kommt aber nur ein akademischer Werth zu. Denn erstens sterben die von dieser schweren Syphilismanifestation heimgesuchten Früchte meistentheils schon im Mutterleibe ab und nur wenige werden lebend geboren. Zweitens aber überdauern von den spärlichen Früchten, welche mit angeborener Lungensyphilis behaftet, lebend geboren werden, nur ganz vereinzelte Kinder die ersten Tage des extrauterinen Lebens. Und drittens glaube ich, nach den von mir erhobenen histologischen Befunden und den Mittheilungen der Autoren über den Gegenstand zu schliessen, auch nicht, dass es überhaupt möglich ist, ein mit angeborener Lungensyphilis behaftetes Kind, selbst wenn es über die ersten Lebens-

[1]) Selbstverständlich müssen Geburtstraumen (Hirndruck, intermeningeale Hämorrhagie) und angeborene Herzfehler, welche gleichfalls Dyspnoe und Cyanose herbeiführen können, ausgeschlossen sein.

tage hinaus gekommen ist, jemals dauernd am Leben zu erhalten. Es kann selbst bei vorzüglich geleiteter Therapie im besten Falle in den dritten Lebensmonat hineinkommen. Schliesslich gehen aber alle mit diffuser hereditärer Lungensyphilis behafteten Kinder dennoch bald zugrunde.

Wenn ich nun auf der einen Seite jene Säuglinge meines Beobachtungsmateriales Revue passiren lasse, welche bei Lebzeiten die Erscheinungen diffuser Lebersyphilis gezeigt haben und nun sehe, dass eine grosse Anzahl dieser Kinder, wenn sie mercuriell behandelt werden, mit dem Leben davonkommt, und auf der anderen Seite wieder die Kinder betrachte, welche mit angeborenen diffusen syphilitischen Lungenveränderungen behaftet waren, so drängt sich mir die Ueberzeugung auf, dass die syphilitische Lungenveränderung in Bezug auf die Lebensfähigkeit hereditär-syphilitischer Kinder einen viel schwerer wiegenden Einfluss ausübt, als die angeborene Lebersyphilis. Ja ich bin zu der Ueberzeugung gelangt, dass der diffusen congenital-syphilitischen Lungenaffection unter allen Frühmanifestationen der hereditären Syphilis die für das Leben der Frucht schwerwiegendste Bedeutung zukommt.

* * *

Die histologischen Veränderungen, welche man bei der congenitalen Lungensyphilis der Neugeborenen und Säuglinge findet, beruhen ihrem Wesen nach auf denselbem Factoren, welche wir für die diffusen, frühsyphilitischen Erkrankungsformen der Visceralorgane im Allgemeinen als massgebend hingestellt haben. Doch erscheinen die Verhältnisse gerade bei der angeborenen Lungensyphilis für das Auge des Untersuchenden etwas complicirter, als bei der congenitalen Frühsyphilis anderer Visceralorgane des Neugeborenen und Säuglings, weil in der fertiggebildeten Lunge des Neugeborenen der drüsige Typus, welcher in ihrer embryonalen Anlage vorhanden war und in den anderen grossen Darmdrüsen auch im extrauterinen Leben weiter besteht, unter normalen Verhältnissen nicht mehr aufzufinden ist. So kommt es, dass die innige Beziehung zwischen Drüsenepithelien und entzündlicher Affection des Gefässbindegewebes, welche die congenitale Frühsyphilis in ihren visceralen Affectionen in solch' eigenthümlicher Weise charakterisirt, bei der congenital-syphilitischen Pneumonie nicht auf den ersten Blick herauszulesen ist. Erst wenn man sich daran erinnert, dass die fötale Lunge als eine grosse Darmdrüse angelegt ist, welche in der ersten Hälfte des Intrauterinlebens mit Cylinderepithel führenden Drüsenschläuchen ausgestattet war, und dass erst in der zweiten Hälfte des

Intrauterinzustandes der Frucht das cylindrische Drüsenepithel sich abzuflachen und allmälig nach Passirung einer Zwischenstufe cubischer Zellformationen in Plattenepithel sich umzuwandeln beginnt, welches späterhin den Alveolarkörper des athmenden Lungengewebes auszukleiden bestimmt ist, wird die Analogie der congenital-syphilitischen Lungenaffectionen mit den übrigen visceralen Frühmanifestationen der Congenitalsyphilis klar. Immerhin aber gestaltet sich die Deutung der histologischen Befunde, welche uns bei der congenitalen Lungensyphilis der Föten und Säuglinge entgegentreten, viel schwieriger als beispielsweise die Deutung der homologen angeborenen syphilitischen Veränderungen der Leber, der Nieren und des Pankreas, welche ihren drüsigen Entwicklungstypus auch im extrauterinen Leben unverändert beibehalten.

Um die bei der diffusen congenital-syphilitischen Lungenaffection vorliegenden anatomischen und histologischen Veränderungen richtig beurtheilen zu können, ist es weiterhin nothwendig, sich mit dem Umstande vertraut zu machen, dass das anatomische Bild der diffusen angeborenen Lungensyphilis sich wesentlich anders gestaltet bei Neugeborenen und Säuglingen, welche extrauterin längere Zeit gelebt, will sagen geathmet haben, und bei Früchten, welche noch im Mutterleibe oder nach den ersten Athemzügen abgestorben sind. Im letzteren Falle erscheint das Lungengewebe luftleer oder nahezu luftleer, dicht, collabirt, sehr blutreich und meist dunkelroth oder dunkelbraunroth verfärbt. Viel seltener sieht man, und zwar nur an besonders hochgradig erkrankten Partien, eine gleichmässig lichte, weisslichgelbe Farbe (Pneumonia alba) ausgesprochen. In solchen Fällen zeichnet sich die Lunge durch ein gedunsenes Aussehen aus, so dass man, wenn keine genaue Untersuchung vorgenommen wird, an Alles eher denken würde, als an einen luftleeren Zustand des Organes. Die histologische Untersuchung zeigt dabei in der Regel das Lungengerüst in seiner Gänze von dem pathologischen Process ergriffen.

Kinder, welche geathmet haben, und namentlich Säuglinge, welche trotz congential-syphilitischer Pneumonie Tage und Wochen lang extrauterin weiter gelebt haben, liefern aber andere Lungenbefunde. Hier handelt es sich grösstentheils um eine gleichmässig graue oder grauweissliche Verfärbung des Lungengewebes, welche auf weite Strecken hin ausgedehnt erscheint, ohne dass aber irgendwo in grösserer Ausdehnung complete Luftleere des Gewebes festgestellt werden könnte. Dabei ist das Gewebe blutarm, dichter als normal und die Lungen erscheinen voluminöser, als unter normalen Verhältnissen.

Durch die mikroskopische Untersuchung lässt sich im Allgemeinen feststellen, dass bei den syphilitisch erkrankten Lungen intrauterin ab-

gestorbener Früchte eine stärkere Mitbetheiligung des Alveolarepithels am pathalogischen Process festzustellen ist, als bei den Früchten, welche lebend geboren wurden. Wahrscheinlich liegt gerade in der hochgradigen Erkrankung des Alveolarapparates die Ursache, warum die mit dieser Affection behafteten syphilitischen Früchte nicht lebend geboren werden können oder falls sie dennoch lebend zur Welt gebracht werden, doch nur wenige Athemzüge nach der Geburt zu machen im Stande sind. Jene Kinder also, welche trotz angeborener, diffuser hereditär-syphilitischer Lungenaffection extrauterin noch weiter leben können, müssen noch relativ viel mehr athmungsfähige Alveolarräume zur Verfügung haben als die, welche vor, bei oder unmittelbar nach der Geburt absterben.

Ueber die pathologisch-anatomischen und histologischen Verhältnisse, welche bei der angeborenen Lungensyphilis vorwalten, hat sich erst in den letzten Jahren eine etwas reichlichere Literatur entwickelt. Eine vorzügliche Zusammenstellung der bisherigen literarischen Mittheilungen über diesen Gegenstand nebst Veröffentlichung zweier neuer Fälle findet sich in einer unter der Leitung Ziegler's entstandenen Inaugural-Dissertation von Spanudis.[1]) Diese sehr lesenswerthe Arbeit enthält genaue Angaben sowohl über das grob-anatomische Verhalten als auch über die histologischen Veränderungen, welche von den verschiedenen Autoren bei der angeborenen Lungensyphilis bisher gefunden worden sind. Da es durchaus nicht in meiner Absicht gelegen ist, auf die ganze bisher veröffentlichte Literatur dieses Gegenstandes einzugehen und dies umso weniger, als die obcitirte Arbeit alles Nähere über diesen Punkt enthält, so beschränke ich mich darauf, auf die eben namhaft gemachte Inaugural-Dissertation und des Ferneren noch auf eine zweite Arbeit von Kippenberg,[2]) welche bei Heller in Kiel 1881 durchgeführt wurde, zu verweisen.

Das besondere Verdienst, welche sich A. Heller[3]) um die Erkenntnis der bei der angeborenen Lungensyphilis vorliegenden Veränderungen erworben hat, sei aber an dieser Stelle mit Nachdruck betont. Es wäre ungerecht, diese Enunciation hier zu unterlassen. Denn Heller war es, welcher zum ersten Male in einwandfreier Weise gezeigt hat, dass bei der angeborenen Lungensyphilis im Wesentlichen

---

[1]) Spanudis Christodulos G.: Ueber congenitale Lungensyphilis. Inaugural-Dissertation. Freiburg i. B. 1891.

[2]) Kippenberg F.: Beitrag zur Lehre von der angeborenen Lungenlues. Inaugural-Dissertation. Kiel 1891.

[3]) Heller Arnold: Die Lungenerkrankungen bei angeborener Syphilis. Deutsches Archiv für klinische Medicin. 1887.

zweierlei anatomisch nachweisbare, verschiedene Erkrankungsvorgänge vorliegen, welche strenge von einander getrennt werden können: der eine spielt sich blos im interalveolären und interlobulären Bindegewebsgerüste ab, der andere jedoch bezieht sich auf die epithelialen Gebilde des Lungenparenchyms.

Sprechen wir zunächst von dem erstbezeichneten pathologischen Vorgang. Dieser Process führt zu einer sehr beträchtlichen pathologischen Zellwucherung innerhalb des bindegewebigen Lungengerüstes, als deren Ausgangsstation die Capillarzüge und kleinen Blutgefässe des interstitiellen Lungengewebes mit Leichtigkeit zu erkennen sind. Uebrigens ist es Heller und seinen Schülern durch Injection des Blutgefässapparates kranker Lungen syphilitischer Neugeborener gelungen, festzustellen, dass in den diffus syphilitisch erkrankten Lungen Neugeborener eine sehr wesentliche Vermehrung der Blutgefässcapillaren thatsächlich besteht. Des Ferneren hat Heller darauf hingewiesen, dass in einer grossen Anzahl von Fällen die diffuse hereditär-syphilitische Erkrankung sich ausschliesslich auf das interalveoläre Lungengerüste bezieht, während das Alveolarepithel an dem entzündlichen Processe gar nicht oder nur sehr wenig theilnimmt. Ich kann hinzufügen, dass dies bei Säuglingen, welche mit syphilitischer Pneumonie behaftet sind, dabei aber längere Zeit am Leben bleiben, die Regel ist, und dass es sich bei jenen drei Fällen, welche ich sowohl bei Lebzeiten zu untersuchen, als auch post mortem zu obduciren Gelegenheit hatte, herausgestellt hat, dass hier in der That in beiden Lungen auf weite Strecken hin ausschliesslich interstitielle entzündliche Vorgänge vorlagen, während krankhafte Veränderungen wesentlicherer Art an den Alveolarepithelien nur in besonders hochgradig erkrankten Gebieten nachzuweisen waren.

Die Veränderungen an den Alveolarepithelien sind es, von welchen eigentlich die syphilitische Pneumonie den Namen der „Pneumonia alba" bezogen hat. Das Wesen derselben besteht nämlich in einer massenhaften Desquamation solcher Epithelzellen in die Cavitäten der Lungenbläschen hinein. Die Epithelien selbst sind in fettig-körnigem Zerfall begriffen (Fig. 8 bei e und e'). Die desquamirten Massen füllen die alveolären Höhlungen in hochgradigen Erkrankungsfällen schliesslich vollkommen aus und bedingen so eine gleichmässig weissgraue Verfärbung der ganzen befallenen Lungentheile und ein eigenthümlich homogenes Aussehen ihrer Schnittfläche. Im Grossen und Ganzen ist der Befund, welcher an den syphilitischen Lungen von Föten und bei der Geburt abgestorbenen Neugeborenen zu erheben ist, ein derartiger, dass die Desquamationsvor-

gänge der genannten Art im Vordergrunde des histologischen Bildes stehen. Aber beim Vergleiche nicht syphilitischer Lungen Neugeborener mit diffus-syphilitisch erkrankten zeigte es sich wenigstens in den von mir untersuchten beiden Fällen, dass auch das interalveoläre Gerüste wesentlich verbreitert und mit intensiver Zellwucherung ausgestattet war, und dass die Alveolarräume selbst in den syphilitischen Lungen beträchtlich enger waren als in der Norm. Eine rein alveoläre Erkrankung ist also die Pneumonia alba nie, stets sind schwere interstitielle Entzündungsvorgänge gleichzeitig mit im Spiele.

Aber noch eine weitere Thatsache konnte an dem einen meiner Fälle von fötaler syphilitischer Pneumonie festgestellt werden, welche aus den Arbeiten Heller's und seiner Schüler noch nicht ersichtlich war und, welche aufgefunden zu haben, ein Verdienst Ziegler's und seiner Schule ist. Spanudis und später Stroebe[1]) haben nämlich nachgewiesen, dass in den syphilitischen Lungen Neugeborener Reste von fötalem Lungengewebe, welche aus einem sehr frühen Entwickelungsstadium der Lunge datiren, in Form von herdförmig erscheinenden Anhäufungen cylindrischer oder cubischer Epithelzellen oder in Form von persistirenden Schläuchen zu finden sein können, welche noch mit Epithelien, die aus frühen embryonalen Entwicklungsstadien stammen, gefüllt sind. Ferner hat H. Chiari[2]) bei einem sehr interessanten Falle von congenitaler Frühsyphilis der Lunge, Leber und des Darmtractus festgestellt, dass an den kleineren Bronchialendigungen, welche im interalveolären Bindegewebe zu finden sind, die Schleimhautstructur vollständig abgängig war. Er fand einen vollständigen Defect der Schleimdrüsen, er sah, wie die Cylinderepithelien der Bronchien direct auf zellig infiltrirtem Bindegewebe aufsassen, ohne dass eine Schleimhautstructur zu entdecken gewesen wäre. Beide diese Befunde, sowohl die aus Chiari's, wie die aus Ziegler's Institut stammenden habe ich nun Gelegenheit gehabt, bei der histologischen Untersuchung der einen der von mir durchgearbeiteten syphilitischen Todtgeburten nachzuweisen. Hier fanden sich, wie aus Fig. 8 ersichtlich ist, nebst einer intensiven zelligen Wucherung im interalveolären Bindegewebsgerüste und nebst einer hochgradig entwickelten Alveolardesquamation (ee') sowohl die Veränderungen, welche von Ziegler's Schülern, als die, welche von H. Chiari hervorgehoben wurden. In keinem einzigen der kleineren Bronchiallumina, welche

[1]) Stroebe H.: Zur Histologie der congenitalen Nieren- und Lungensyphilis. Centralblatt für Allgemeine Pathologie und pathologische Anatomie. Bd. II, 1891, S. 1009.

[2]) Chiari H.: Ueber Magensyphilis. Festschrift für Virchow. Berlin, 1891 und Prag. Medicinische Wochenschrift. Bd. X, 1885.

innerhalb der erkrankten Lungenpartien zu finden waren, liess sich eine Schleimhautstructur nachweisen, vielmehr zeigte es sich, dass die Cylinderepithelien, wie es in Fig. 8 bei a ersichtlich ist, direct auf einem zellig infiltrirten, absolut nicht schleimhautartig differenzirten Bindegewebe aufsassen. Wir fanden ferner, dass zwischen den Alveolarepithelien selbst die Rundzellenwucherung, welche aus dem interstitiellen Gewebe stammt, im Vorrücken begriffen war: wir fanden des Ferneren auch, dass innerhalb der Bronchiallumina abgestossene Cylinderepithelien nachzuweisen waren, dass aber gleichzeitig auch eine Erfüllung des

Fig 8.

Lunge einer syphilitischen Todtgeburt aus dem neunten Lunarmonat.

a = Bronchus im diffus infiltrirten Lungengewebe, jeder Schleimhautstructur bar. Das Epithel sitzt direct auf dem in Wucherung begriffenen Bindegewebe auf. Abgestossene Cylinderepithelien und Rundzellen frei im Hohlraum.

b b' = Zellherde, von concentrischen Bindegewebsfasern umgürtet. Reste fötaler Epithelschläuche.

c = Grösseres Blutgefäss im Lungengerüste mit Wanderkrankung.

d = Kleine Arterie im infiltrirten Bindegewebe.

e e' = Alveolarräume mit desquamirten, in Verfettung begriffenen, zum Theile schon zerfallenen, zum Theile zu Platten vereinigten Epithelien vollgepfropft.

Bronchiallumens von Rundzellen stattgefunden hatte. Des Weiteren fanden wir scharf abgesetzte Zellherde (b und b'), welche sich sowohl in Bezug auf ihre Tinction als auch in Bezug auf die Form der einzelnen Bestandtheile derselben wesentlich von den Zellformen unterschieden, welche innerhalb des gewucherten interstitiellen Gewebes vorfindlich waren. Zunächst zeigte es sich, dass die Kerne dieser zelligen Herde bei Hämatoxylinfärbung eine weit dunklere Färbung annahmen, als die im interstitiellen Bindegewebe sonst befindlichen, und dass die denselben entsprechenden Zellen bei weitem grösser waren als die Rundzellen des infiltrirten Lungengerüstes. Des Ferneren fanden wir häufig scharf abgesetzte und von concentrischen Bindegewebsfasern umgrenzte Zellherde, deren einzelne Zellformen den Charakter von cubischen Epithelien erkennen liessen, welche sich gewöhnlich in concentrischer Schichtung aneinander gereiht zeigten. Diese Befunde deuten darauf hin, dass die syphilitische Entzündung in dieser Lunge bereits zu jener Zeit des Fötallebens zur Geltung kam, als noch die Lungenanlage eine drüsige war und cylindrische, beziehungsweise cubische Epithelien die fötalen Drüsenschläuche des Lungenparenchyms erfüllten. Durch die massenhafte Neubildung von jungem Bindegewebe sind einzelne dieser Drüsenschläuche und epithelialen Zellnester von dem übrigen Lungengewebe abgeschnürt worden und als Residuen einer früheren Entwicklungsperiode in Form von abgesonderten Herden cylindrischer oder cubischer Zellen in den Lungen stehen geblieben.

Diese Befunde sind von hohem Interesse, denn sie liefern eine neuerliche Bekräftigung unserer Theorie über das Wesen und die Entstehung der congenital-syphilitischen Frühaffectionen. Wenn daher Ziegler in seinem Lehrbuche der pathologischen Anatomie das Lungengewebe eines syphilitischen Neugeborenen mit einem Sarkomgewebe vergleicht, weil dasselbe gleichmässig von lymphoiden Rundzellen durchsetzt erscheint, weil es des Ferneren in hochgradigen Fällen, namentlich bei jüngeren Föten, dortselbst kaum zur Sonderung von Alveolarräumen gekommen ist, und wenn er weiter findet, dass in diesem sarkomähnlichen Gewebe cubisches oder Cylinderepithel führende Schläuche oder Hohlräume und aus cubischen Epithelien zusammengesetzte Herde zu entdecken sind, so stellen derartige Veränderungen nichts anderes vor, als den Ausdruck einer schon in der frühesten Enbryonalperiode aufgetretenen, schweren syphilitischen Entzündung des wachsenden und in Entwicklung begriffenen Lungengewebes. Es ist daher völlig zutreffend, wenn Ziegler auf Grund dieser Befunde in seinem Lehrbuche der pathologischen Anatomie [1])

[1]) Ziegler E.: Allgemeine Pathologie. VIII. Auflage. Jena 1895, S. 635.

den Ausspruch thut, dass die hereditäre Frühsyphilis der drüsigen Organe sehr häufig eine pathologische Hyperplasie der bindegewebigen Bestandtheile verursacht, während das Epithelgewebe in seiner Entwicklung zurückbleibt.

* * *

Anschliessend an die zuletzt geschilderten syphilitischen Lungenveränderungen Neugeborener verdienen noch einige interessante Befunde besonders erwähnt zu werden, welche bei der hereditären Syphilis des Neugeborenen in der Thymus nun schon des Oefteren erhoben worden sind. Ihrer Genesis nach haben dieselben ganz dasselbe zu bedeuten, wie die in den Lungen und Nieren congenital-syphilitischer Neugeborener vorkommenden Reste abgeschnürter embryonaler Epithellager.[1]) Ich selbst habe nie Gelegenheit gehabt, bei meinen Sectionen hereditär-syphilitischer Kinder auf wesentlichere Veränderungen im Bereiche der Thymusdrüse zu stossen. Doch scheint mir die Constatirung des Umstandes von grosser Wichtigkeit, dass einige Mittheilungen pathologisch-anatomischer Art über Thymusveränderungen bei Syphilis neonatorum in der Literatur vorliegen, aus denen hervorgeht, dass bei syphilitischen Neugeborenen eigenthümliche Cysten in der Thymus vorhanden sein können, deren Entstehung auf Abschnürung fötaler Drüsengänge der embryonalen Organanlage zurückgeführt werden muss. Auch der Umstand, dass die in Rede stehenden Höhlen stets mit einem zähflüssigen, mitunter rahmähnlichen, mitunter auch eiterartigen, gelbgrünen Inhalt erfüllt waren, ist nicht etwa, wie dies von vielen Seiten angenommen wurde, durch Einschmelzung gummöser Herde, sondern durch ganz andere Momente bedingt, welche sehr bald aufgeklärt werden sollen.

In einer Inaugural-Dissertation von Otto Eberle[2]) (Zürich 1894), welche unter Professor Ribbert's Leitung zur Publication gelangte, erscheint die Literatur über dieses Thema in erschöpfender Weise abgehandelt. Ich entnehme dieser Arbeit, dass von Lieutaud, Dubois, Dupaul, Eberth und Stroebe solche Höhlenbildungen bei syphilitischen Todtgeburten beschrieben worden sind.

Man wusste lange nicht, was man mit diesen Cysten anfangen sollte, ja man konnte sich nicht einmal mit Sicherheit entscheiden, ob

---

[1]) Vgl. hierüber auch das letzte Capitel dieses Buches über die Histologie der angeborenen Nierensyphilis

[2]) Eberle: Ueber congenitale Lues der Thymus. Inaugural-Dissertation. Zürich 1894.

dieselben mit der Syphilis überhaupt etwas zu thun haben oder nicht. Die meisten Autoren hielten die Cysten für Abscesse oder für Höhlen, aus dem Zerfall von gummösen Neubildungen hervorgegangen. Erst Eberle, welcher unter Ribbert's Leitung die genaue histologische Untersuchung eines solchen Falles vornahm, hat in diese Angelegenheit Klarheit gebracht und merkwürdiger Weise ein Resultat zutage gefördert, welches vollständig mit jenen Annahmen übereinstimmt, welche ich ganz allgemein über die Wesenheit der congenitalen Frühsyphilis der Visceralorgane mir vorzutragen erlaubt habe (siehe Capitel I dieses Abschnittes). Eberle bringt nämlich einerseits aus dem Studium der histologischen Beschaffenheit der Höhlenwandungen und des umgebenden Gewebes, andererseits aus der Berücksichtigung der entwicklungsgeschichtlichen Verhältnisse, welche bei der Histogenese der Thymus vorliegen, den Nachweis, dass die bei der congenitalen Lues in der Thymus vorfindlichen Höhlen als abgeschnürte und später erweiterte, ursprünglich aber epitheliale Räume der fötalen Thymusanlage aufzufassen sind.

Die histologische Untersuchung der Höhlenwandungen hat nämlich immer ergeben, dass die innere Auskleidung derselben in Allem und Jedem den Bau einer Schleimhaut zeigt, ja dass an derselben alle charakteristischen Zeichen der Structur der Rachenschleimhaut vorhanden sind und dass die Innenwand dieser Höhlen ein schön entwickeltes Epithellager besitzt, welches vollkommen identisch mit dem der Pharynxschleimhaut ist. Diese Verhältnisse sind nun von entwicklungsgeschichtlichem Standpunkte aus vollständig begründet. Denn die Thymus stellt sich als ein Derivat des Keimepithels der dritten Kiemenspalte dar, welchem auch die Rachenschleimhaut entstammt, und die cystischen Hohlräume, welche bei hereditär-syphilitischen Neugeborenen in der Thymus gefunden werden, sind eben nichts anderes als Reste der Schlauchanlagen, welche die Thymus in den ersten Fötalmonaten darbietet und die nicht zur Verödung gelangen konnten. Unter dem Einflusse eines syphilitischen Entzündungsprocesses, welcher sich in einer frühen Fötalperiode der Thymus bemächtigt hat, kommt es, so wie in Lunge, Leber und Nieren, auch hier zu einer Hemmungsbildung, indem nämlich in Folge des einwirkenden Entzündungsreizes die primären Hohlräume nicht zur Verödung gelangen können. Es ist nun ganz klar, dass die Entzündungsproducte, welche von dem Epithel dieser abgeschnürten primären Cysten ausgehen, in die Cystenräume hinein abgesetzt werden müssen. Da nun diese Thymushöhlen keinen Ausführungsgang besitzen,

wird der Verschluss der Cysten, respective die Verwachsung der Cystenwände unmöglich gemacht.

So haben die Untersuchungen Eberle's ergeben, dass auch bei den Thymuscysten congenital-syphilitischer Neugeborener ganz ähnliche Verhältnisse vorliegen, wie wir sie an anderen drüsigen Visceralorganen des Fötus kennen gelernt haben, wenn dieselben frühzeitig während der intrauterinen Entwicklung durch die hereditäre Frühsyphilis beeinflusst werden.

* * *

Was wir an den drei lebend geborenen und während ihrer kurzen extrauterinen Lebenszeit beobachteten, hereditär-syphilitischen Kindern in anatomischer Hinsicht gesehen haben, weicht kaum von den Erscheinungen ab, welche bei der interstitiellen syphilitischen Pneumonie hereditär-syphilitischer Kinder sonst schon gesehen und beschrieben worden sind. Ich erachte es daher für vollkommen überflüssig, mich darüber weiter zu verbreiten. Besonders erwähnenswerth erscheinen mir nur zweierlei Veränderungen, welche ich in den Lungen dieser Säuglinge feststellen konnte:

1. Es ergab sich, dass in den Lungen der Fälle IV und V grössere Gebiete auf dem Querschnitt eine vollständig gleichartige grauweisse Farbe und dichte Beschaffenheit zeigten, ohne dass irgend ein Alveolus mehr darin zu entdecken war. Namentlich in den subpleural gelegenen Antheilen des Lungengewebes konnte man vielfach solche Herde finden, — die allerdings niemals über haselnussgross waren — in denen ein vollkommenes Verstrichensein der Alveolarhöhlungen festzustellen war. An anderen Stellen wieder fand sich eine sehr beträchtliche Verbreiterung des Gerüstes und eine bedeutende Verengerung der Alveolarlumina ausgebildet.

2. Im Falle Nr. V fand sich nebst den überall constatirbaren perivasculitischen und adventitiellen Veränderungen auch eine hochgradig ausgebildete Endarteriitis, speciell an den kleinen interlobulären arteriellen Blutgefässen.

Eine ganz merkwürdige Erscheinung, welche mir gerade beim Studium der syphilitischen Lungen der drei klinisch beobachteten und später obducirten Säuglinge aufgefallen ist, war die geringfügige Betheiligung des Bronchialbaumes, speciell aber des Bronchialepithels und des Schleimdrüsenapparates an der entzündlichen Erkrankung. Die Veränderungen, welche hier festzustellen waren, beschränkten sich auf eine nicht sehr wesentliche Erkrankung des peribronchialen Bindegewebes. Eigentliche Schleimhautveränderungen liessen sich in

diesen drei Fällen weder durch die grob-anatomische noch durch die mikroskopische Untersuchung feststellen. Dies stimmt auch sehr wohl mit den negativen klinischen Befunden überein, welche wir bei Lebzeiten dieser Kinder erhoben hatten (s. S. 371). Es bedarf, glaube ich, keiner abermaligen Wiederholung, dass in allen Fällen eine genaue auscultatorische Untersuchung der Kinder vorgenommen wurde, doch waren wir nicht in der Lage, katarrhalische Erscheinungen an den Bronchien dieser drei hereditär-luetischen Säuglinge klinisch nachzuweisen. Demgemäss haben wir auch schon früher mit besonderem Nachdrucke hervorgehoben, dass bei unseren drei Fällen gar keine klinischen Anhaltspunkte vorgelegen waren, irgend eine mit Bronchitis und Verdichtung des Lungengewebes einhergehende Lungenaffection anzunehmen, es sei denn, dass die Dyspnoe und Cyanose uns das Bestehen einer Verringerung der athmenden Lungenoberfläche hätten nahelegen können.

In diesen klinischen Verhältnissen ist übrigens, wie ich glaube und ganz en passant bemerke, wohl in der grossen Ueberzahl der Fälle ein wesentliches unterscheidendes Moment zwischen den tuberculösen und den syphilitischen Lungenaffectionen der Neugeborenen und jungen Säuglinge zu erblicken.

* * *

Ich habe bereits in meinem Vortrage „über Syphilis congenita und Tuberculose", welchen ich 1894 auf dem Dermatologen-Congresse in Breslau abgehalten habe, mit Nachdruck darauf hingewiesen, dass die congenital-syphilitische Pneumonie in keiner ihrer Erscheinungsformen mit wahrer Verkäsung etwas gemein hat. Die Aehnlichkeit zwischen der äusseren Manifestationsform der syphilitischen und der wirklich käsigen, nicht syphilitischen Lungenveränderungen der Säuglinge bezieht sich wohl hauptsächlich nur auf die Farbe, die Trockenheit und wohl auch auf die vermehrte Consistenz, welche in den Lungen hereditär-syphilitischer Föten und Säuglinge bei der grob-anatomischen Untersuchung festzustellen sind. Bin ich doch selbst in den Fehler verfallen und habe bei einem hereditär-syphilitischen Säugling, welcher am 31. Lebenstage verstorben war und dessen Lungen nahezu vollkommen gleichmässig infiltrirt, grauweiss verfärbt und von dichten, gelblichen, im Centrum verkäsenden Knoten durchsetzt erschienen, syphilitische Lungeninfiltration zu diagnosticiren, während die bacterioskopische, respective histologische Untersuchung zu meinem grössten Erstaunen das Vorhandensein von angeborener Tuberculose feststellte! Es ist eben nicht richtig, dass echte Verkäsung bei der congenitalen Lungensyphilis der Neugeborenen und Säuglinge vorkommt. Die dege-

nerativen Vorgänge, welche sich an die diffuse congenital-syphilitische Lungeninfiltration anschliessen, erschöpfen sich in Coagulationsnekrose, Verfettung und Desquamation der Alveolarepithelien, und zwar nur dieser, keineswegs aber ist, soviel ich auch Schnitte von congenitaler syphilitischer Pneumonie durchmustert habe, irgendwo das Bild eines secundär zur Entwicklung gekommenen moleculären Zerfalles der Alveolarepithelien oder anderer Zellformen innerhalb der entzündeten Gewebe selbst zu entdecken gewesen. Verkäsung ist aber — ich citire die Definition eines gewiss massgebenden Gewährsmannes, Paul Baumgarten, — „Coagulationsnekrose mit secundärem moleculärem Zerfall."

Auch Baumgarten war nie in der Lage, bei der Pneumonia alba das Auftreten der genannten degenerativen Secundärerscheinung zu beobachten [1]) und lehnt es daher gleichfalls ab, bei der congenital-syphilitischen Pneumonie von echter Verkäsung sprechen zu dürfen. Dazu kommt noch, dass die nekrobiotischen Vorgänge, welche bei der Pneumonia alba mikroskopisch zu entdecken sind — wenigstens nach meinen Erfahrungen — sich stets nur an abgestossenen oder in Desquamation begriffenen Alveolarepithelien abspielen, dass aber das im interalveolären Bindegewebe vorfindliche, entzündliche Infiltrat niemals coagulationsnekrotische Erscheinungen erkennen lässt. Hierin liegt, wenn ich histologische Lungenpräparate von angeborener Tuberculose und Syphilis mit einander vergleiche, wie ich vermeine, einer der wesentlichsten anatomischen Unterschiede zwischen beiden diesen Processen.

Es würde zu weit führen, hier ein histologisches Bild der congenitalen Tuberculose der Säuglingslunge zu entwerfen. Dass aber bei den tuberculösen Vorgängen die zur Verkäsung führende Coagulationsnekrose, sowie auch der secundäre moleculäre Zerfall alle Gewebscomponenten und Zellformen mit in den Bereich ihrer Thätigkeit zieht oder wenigstens ziehen kann, ist eine ausgemachte Sache, welche keiner weiteren Auseinandersetzung mehr bedarf. Bei der syphilitischen Pneumonie der Neugeborenen und jungen Säuglinge spielt sich die Nekrobiose aber ausschliesslich nur an den Alveolarepithelien, und zwar innerhalb der Alveolarmaschen selbst ab, in welche hinein die Desquamation eben erfolgt ist.

Wohl findet man bei syphilitischer Pneumonie der Neugeborenen auch Stellen in den mikroskopischen Schnitten, in welchen kein einziges freies Alveolarlumen zu entdecken ist. Solche Schnitte entsprechen grob-anatomisch Lungenpartien, welche homogen grauweiss bis graugelb

[1]) Vgl. Baumgarten, Jahresbesicht X. 1894. S. 746. Fussnote.

erscheinen, vollkommen luftleer sind und vielfach als congenitale Lungengummen aufgefasst wurden. In solchen Schnitten sieht man aber ganz deutlich in das der Hauptmasse nach aus ovalen, rundlichen oder spindeligen Kernen bestehende Granulationsgewebe lichter gefärbte Flecke hineingepfropft, welche aus in Nekrose begriffenen, körnig getrübten Alveolarepithelien bestehen und nichts anderes sind, als hochgradig comprimirte Alveolarräume, welche mit abgestossenen und in fettig-körnigem Zerfall begriffenen Epithelien angefüllt sind.

Mitunter kann es sogar den Anschein erwecken, als ob es innerhalb dieser homogen erscheinenden Verdichtungsherde auch zur Riesenzellenbildung kommen könnte. Demgegenüber muss ich von vornherein bemerken, dass es mir niemals gelungen ist, in den diffusen Entzündungsprocessen, welche die congenitale Frühsyphilis zuwege bringt, irgendwo innerhalb der erkrankten Organe Riesenzellenbildung nachzuweisen. Diesbezüglich herrschen rücksichtlich der Pneumonia alba genau dieselben Gesetze, welche wir schon bei Besprechung der histologischen Verhältnisse der diffusen hereditär-syphilitischen Hautinfiltration angeführt haben (s. S. 225).

Riesenzellenähnliche Bildungen können aber durch die Verschmelzung abgestossener Alveolarepithelien innerhalb der verengten und zusammengedrückten Alveolarmaschen vorgetäuscht werden.

Solche riesenzellenähnliche Formen lassen sich aber bei etwas genauerer Prüfung der histologischen Präparate immer leicht auf eine ganz besondere Genesis zurückführen, welche mit der echter Riesenzellen nichts gemein hat. Man findet nämlich die riesenzellenähnlichen Gebilde bei der congenital-syphilitischen Pneumonie immer nur innerhalb der Alveolarmaschenräume und kann häufig noch Andeutungen der ehemaligen Grenzmarken der verschmolzenen Zellen innerhalb der Alveolarconturen erkennen. Die Kerne dieser vermeintlichen Riesenzellen sind aber durchaus niemals peripher gruppirt, wie dies etwa bei der echten, tuberculösen Riesenzelle vorkommt, vielmehr zeigen sie bei der Pneumonia alba gar keine bestimmte, typische Anordnungsweise. Eher ist mitunter eine centrale Anordnungsform unter Convergenz der Kernaxen gegen das Zellcentrum hin wahrzunehmen. Das scheinbare Protoplasma dieser riesenzellenartig sich präsentirenden Gebilde ist körnig getrübt und stark lichtbrechend. Die sichtbaren Kerne färben sich mit Hämatoxylin intensiv, wenn auch in einem etwas lichteren Ton, als die Rund- und Spindelzellenkerne des infiltrirten interalveolären Gewebes. Auch kann man ganz deutlich Uebergangsformen zwischen ein-, zwei-, drei- und vielkernigen solchen plattenförmigen Ge-

bilden innerhalb ausgefüllter Alveolarräume erkennen. Kurz und gut, ich halte die riesenzellenähnlichen Formen, welche man bei der Pneumonia alba findet oder finden kann, nicht für wirkliche, echte Riesenzellen im Sinne ihrer wahren histologischen Bedeutung, sondern als Verschmelzungsproducte abgestossener Alveolarepithelien. Eine solche Verschmelzung abgestossener Epithelien kann umso leichter zu Stande kommen, als bei der Pneumonia alba neben der Epithelabstossung gewiss auch ein, wenn auch geringgradiger Exudationsprocess in das freie Alveolarlumen stets mit unterläuft. Wenigstens sieht man sehr häufig an solchen Alveolen, welche nicht vollkommen von abgestossenen Epithelzellen erfüllt sind, ein feinfädiges Netzwerk zwischen den einzelnen Zellen und in den zellfreien Räumen ausgespannt, welches auf das Vorhandensein eines fibrinhaltigen Exsudates innerhalb der Alveolarräume hinweist.

Ich glaube nicht fehl zu gehen, wenn ich annehme, dass Stroebe bei der Pneumonia alba genau dasselbe gesehen hat, wie ich. In seiner schon des Oefteren citirten Arbeit heisst es nämlich: „In zahlreichen Alveolen, besonders solcher Lungenläppchen, in welchen üppige Epithelwucherung und Desquamation und starke Verdickung der Alveolarsepten vorhanden war, lagen oft anscheinend frei im Lumen der Alveole, oft auch deren Wand angeschmiegt, eine, seltener auch zwei und mehrere grosse, polynucleare Riesenzellen mit 10, 20 und mehr runden oder ovalen, wohl von einander isolirten Kernen, die intensiv blaue Hämatoxylinfärbung angenommen hatten. Diese Kerne waren meist im mittleren Theile der Zelle zusammengedrängt und von einem breiten Protoplasmahof umgeben."

Und nun fügt Stroebe dieser seiner Schilderung noch hinzu: „Wahrscheinlich sind diese Riesenzellen epithelialen Ursprunges: über ihre Genese (Confluenz desquamirter Epithelien?) will ich mich nicht näher äussern." Daraus geht hervor, dass der namhaft gemachte Autor sich darüber vollkommen klar war, dass diese riesenzellenartigen Gebilde mit den gemeinhin als Riesenzellen geltenden Zellformen der pathologischen Histologie keine Berührungspunkte besitzen, wenn er es auch nicht wagte, die Entstehung derselben aus Verschmelzung desquamirter Alveolarepithelien mit Sicherheit zu behaupten.

Ganz ähnliche Verhältnisse, wie sie bei der Pneumonia alba der Säuglinge und Neugeborenen in Hinsicht der Betheiligung der Epithelien an dem entzündlichen Vorgang vorwalten, finden sich mutatis mutandis auch in allen anderen drüsigen Organen wieder, welche Sitz einer diffusen hereditär-syphilitischen Entzündung sind. Wir sahen weitgediehene Coagulationsnekrose der Epithelien in den Schweissdrüsen

bei hochgradiger diffuser hereditär-syphilitischer Hautinfiltration, desgleichen an den Parenchymzellen der Tubuli contorti der Nierenrinde, wir fanden körnigen Zerfall und Desquamation der Kapselepithelien innerhalb der Glomeruli, wir fanden körnige Trübung, Atrophie, Zerfall und fettige Infiltration der Leberzellen im Bereiche des diffus syphilitisch entzündeten Parenchyms. Nirgends aber haben wir bei der diffusen congenitalen Frühsyphilis echte Verkäsung wahrnehmen können und daher stammt unser überaus skeptisches Verhalten allen jenen Befunden gegenüber, welche Angaben über das Vorkommen wohl abgegrenzter käsiger Herde bei der congenitalen Frühsyphilis der Neugeborenen und Säuglinge enthalten. Die Möglichkeit einer Verwechslung mit angeborener Tuberculose ist in solchen Fällen viel zu naheliegend, als dass die syphilitische Natur solcher Bildungen über jeden Zweifel erhaben gelten könnte. Jedenfalls erscheint mir der Ausspruch sehr beherzigenswerth, welcher in die vor Kurzem erfolgte Neuausgabe des Flügge'schen Mikroorganismenwerkes diesbezüglich Aufnahme gefunden hat und der da lautet: „Es wäre zu wünschen, dass künftighin bei Untersuchung von Gummigeschwülsten nie das Thierexperiment vernachlässigt würde, da nur auf diese Weise die Entscheidung, ob man es mit tuberculösen Producten zu thun hat oder nicht, mit Sicherheit getroffen werden kann.“ [1])

Der Autor dieser Enunciation geht also noch viel weiter in seinem Skepticismus, als ich. Denn während ich nur bezüglich der sogenannten Syphilome neugeborener und ganz junger Kinder zur Vorsicht mahne und daran erinnere, dass man ohne bakterioskopisch-histologische Untersuchung solcher umschriebener Herde, zumal wenn sie Verkäsungsvorgänge zeigen, nicht berechtigt ist, Tuberculose auszuschliessen, verlangt Kruse für jeden Fall von geschwulstartiger Gummabildung in inneren Organen, auch bei sicher acquirirter Lues, ein bacteriologisches Experiment, um die Syphilisnatur derselben anerkennen zu dürfen.

* * *

Wenn schon Berichte über käsige „syphilitische Pneumonie“ bei älteren Säuglingen Zweifeln über die Echtheit der syphilitischen Natur der vorgelegenen Lungenaffection genügenden Spielraum lassen, so ist Angaben über „weisse“ syphilitische Pneumonie bei älteren Kindern mit

[1]) Kruse W.: „Bacillen“ in Flügge's „Die Mikroorganismen“. Dritte Auflage. Zweiter Theil, S. 517.

umso grösserer Vorsicht entgegenzutreten.[1]) So vindiciren wir beispielsweise nicht die mindeste Beweiskraft einem von Szontagh aus dem Stephanie-Kinderspitale in Budapest[2]) mitgetheilten Falle.

Es handelte sich um einen $5^1/_2$jährigen Knaben, welcher, mit breiten Condylomen circa anum behaftet, wegen Rachen- und Kehlkopfdiphtherie in das Spital überbracht wurde und das Malheur hatte, kaum von seiner Diphtherie genesen, wieder an schwerem Scharlachfieber zu erkranken. Drei Tage nach Ausbruch des Scharlachexanthems „wird an der linken Thoraxhälfte, und zwar hinten, von dem IV. Intercostalraume nach abwärts, eine intensive Dämpfung und lebhaftes bronchiales Athmen entdeckt" und folgerichtig eine den Scharlach complicirende Pleuropneumonie angenommen. Vier Tage nach Constatirung der pneumonischen Infiltration tritt der Exitus des Kindes ein und die Obduction ergibt nachfolgenden, auf den linken unteren Lungenlappen Bezug habenden Befund, welchen wir wortlich aus dem Originale reproduciren:

„Der (linke) untere Lappen ist mit dicken Pseudomembranen bedeckt, unter welchen das viscerale Blatt der Pleura partienweise sehnenartig verdickt, anderswo aber dünn, glänzend und wenig aufgelockert ist. Der Lungenlappen selbst ist genügend gross, dicht, luftleer, zeigt auf der Schnittfläche auf blass röthlich grauer, gleichartiger, matt glänzende Basis viele stark verdickte, glänzende, weisswandige Bronchial- und Gefässdurchschnitte. In dem linken Thoraxcavum ungefähr ein Liter gelblicher, mit vielen Fibrinfetzen gemengter Flussigkeit."

Und aus diesem Befunde wird nachfolgende anatomische Diagnose abgeleitet: „Pneumonia alba syphilitica lobi inferioris pulmonis sinistri. Pleuritis etc. etc., Pneumonia lobularis (catarrhalis) lobi inferioris pulmonis dextri."

Gegen die Argumentation Szontagh's wäre nun vor Allem einzuwenden, dass in dem mitgetheilten Falle der Nachweis durchaus nicht erbracht ist, dass die Syphilis des Kindes ererbt war. Im Gegentheile ist es kaum wahrscheinlich, ja sogar unseren zahlreichen Erfahrungen direct zuwiderlaufend, dass ein im sechsten Lebensjahre stehendes Kind noch Condylomata ad anum als Zeichen seiner ererbten Syphilis an sich tragen sollte, sonst aber kein anderes Symptom, welches auf seine hereditäre Lues hinzudeuten vermöchte. Vielmehr drängt ein solches Vorkommnis viel eher zu der Annahme einer acquirirten Contact-

---

[1]) Es muss dagegen protestirt werden, dass Verkäsungen in den Lungen hereditär-syphilitischer Kinder, sogar ohne dass eine histologische Untersuchung vorgenommen worden wäre, ohneweiters mit „Pneumonia alba syphilitica" identificirt werden, wie dies in der Literatur des Oefteren vorgekommen ist. Die Pneumonia alba ist ein Erkrankungsvorgang, welcher ausschliesslich bei Föten und Säuglingen der ersten Lebenstage und Wochen vorgefunden wird, in vorgeschritteneren Lebensperioden jedoch vollkommen fehlt.

[2]) v. Szontagh: Ein Fall von weisser syphilitischer Pneumonie bei einem $5^1/_2$jährigen Knaben. Jahrbuch für Kinderheilkunde. XXVIII. 1888.

syphilis recenter Art bei dem betreffenden Kinde. Somit geht aus der Krankengeschichte und dem Sectionsbefund nur das Eine hervor, dass bei einem mit condylomatösen Syphilissymptomen behafteten, im sechsten Lebensjahre stehenden Kinde, welches an Scharlach verstarb, eine offenbar schon seit längerer Zeit bestehende, exsudative Pleuritis entdeckt wurde, welche zur Compression und zu Schrumpfungs- und Indurationsvorgängen der betreffenden Lunge geführt hatte. Hätte man nicht Condylome ad anum bei dem Kinde entdeckt, keinem Menschen wäre es in den Sinn gekommen, die aufgefundenen Lungenveränderungen für syphilitische zu erklären. Denn Derartiges findet sich bei chronischer exsudativer Pleuritis, insbesondere aber bei der tuberculösen Form derselben, ganz gewöhnlich vor. Eine mikroskopische oder bacterioskopische Untersuchung ist aber auch hier nicht vorgenommen worden.

Was aber den vom Autor angewendeten Namen „weisse Pneumonie“ anbetrifft, so ist derselbe, wie wir schon angedeutet haben, überhaupt nur für Kinder der allerersten Lebenstage oder Todtgeborene passend, denn nur bei diesen gibt es überhaupt eine echte weisse Pneumonie (Heller) im Sinne einer hereditär-syphilitischen, interstitiellen und desquamativen Lungenveränderung.

Ganz ähnliche Ausstellungen lassen sich einer Mittheilung gegenüber erheben, welche von Demme[1]) im Jahre 1876 gemacht wurde und deren Wortlaut folgender ist:

„Es sei hier endlich noch des Sectionsbefundes eines an Lues hereditaria verstorbenen, poliklinisch behandelten Knaben S. von $4^1/_2$ Jahren erwähnt, bei welchem sich, ausser einer interstitiellen specifischen Hepatitis, in der mässig hyperplastischen Schilddrüse, und zwar sowohl in ihrem rechten als linken Lappen, mehrere Gummageschwülste von der Grösse einer Erbse bis zu der einer kleinen Kirsche nachweisen liessen. Diese Gummata hatten auf dem Durchschnitt eine röthlich graue Färbung, erschienen trocken und speckig glänzend. Der Tod war in diesem Falle durch eine rasch fortschreitende, zum Theil ebenfalls als gummöse Infiltration sich darstellende Bronchopneumonie erfolgt.“

Von einer histologischen Untersuchung der Schilddrüsenknoten oder der infiltrirten Lungenpartie ist keine Rede gewesen. Zieht man nun in Betracht, dass bei dem obducirten Kinde eine rasch fortgeschrittene Bronchopneumonie bestand, welcher das Kind erlag, so ist bezüglich dieses Falles die Annahme einer tuberculösen Complication in der Lunge sehr naheliegend. Was die Knoten in der Schilddrüse anlangt, so sei nur hervorgehoben, dass auch die Knotenbildungen in

---

[1]) Demme: Dreizehnter medicinischer Bericht über die Thätigkeit des Jenner'schen Kinderspitales in Bern im Laufe des Jahres 1875. S. 29.

der Schildrüse sicherlich tuberculöser Natur gewesen sein können und dass der Beweis für die syphilitische Art dieser Schilddrüsenaffection in dem von Demme publicirten Falle vollkommen ausständig ist. Demme selbst hat übrigens ein anderes Mal bei der Section eines 12 Tage alten, congenital-tuberculösen Kindes nebst anderweitigen tuberculösen Veränderungen in inneren Organen auch tuberculöse Herde in der Schilddrüse nachweisen können, woraus hervorgeht, dass sogar eine congenitale Tuberculose der Glandula thyreoidea existirt.

Nicht viel besser steht es mit den von Brynberg Porter,[1]) Woronichin[2]) und Reimer[3]) beschriebenen Fällen. Hier handelt es sich zum Theile um ältere Kinder, welche mit syphilitischen Destructionsvorgängen in der Nasen- und Rachenhöhle und in den Luftwegen behaftet waren und intra vitam Dämpfungsbezirke, bei der Obduction hingegen ausgebreitete Verkäsungen in den Lungen wahrnehmen liessen, welch' letztere dann als hereditär-syphilitische Lungenprocesse gedeutet wurden. Diese Fälle sind aber ebenso wenig beweisend, wie die von Szontagh und Demme mitgetheilten, weil erstens nicht im mindesten feststeht, dass die betreffenden Kinder wirklich hereditär-syphilitisch waren und weil zweitens keine mikroskopische Untersuchung der „verkästen" Lungenpartien vorgenommen wurde, durch welche das Vorliegen tuberculöser Lungenveränderungen hätte ausgeschlossen werden können.

---

[1]) Brynberg Porter: Hereditär-syphilitische Osteitis. Infiltration der Lungen. Philadelphia Med. Times 1878.

[2]) Woronichin: Ueber einen seltenen Fall von hereditärer Syphilis. Jahrbuch für Kinderheilkunde. Bd. IX, 1875, S. 109.

[3]) Reimer: Casuistische und pathologisch-anatomische Mittheilungen aus dem Kinder-Hospitale in St. Petersburg. Jahrbuch für Kinderheilkunde. Bd. X, 1876.

Achtes Capitel.

Ueber angeborene syphilitisch-tuberculöse Doppelinfection.

Gleichzeitiges Angeborensein von Syphilis und Tuberculose an ein und derselben Frucht. — Klinischer und anatomischer Bericht über einen unanfechtbaren Fall von angeborener syphilitisch-tuberculöser Doppelinfection. — Zwei ähnliche, doch nicht ganz feststehende Fälle. — Vorsicht bei der Deutung käsiger Knoten in den Organen junger congenital-syphilitischer Säuglinge! — Beweisgründe für die Congenitalität der Tuberculose in Fall I. — Ein vierter sicherer Fall von congenitaler Doppelinfection mit Syphilis und Tuberculose ohne Sectionsbefund. — Erklärung der angeborenen syphilitisch-tuberculösen Doppelinfection. — Resumé.

Unsere kritischen Betrachtungen über die Erkrankungsformen der Kinderlunge, welche unter dem Titel „hereditär-syphilitische käsige Pneumonie“ mitgetheilt worden sind, führen uns zur Einfügung eines besonderen Capitels in den Rahmen dieser Studien, dessen Inhalt ich bereits im Jahre 1894 zum Gegenstande eines Vortrages auf dem IV. Deutschen Dermatologen-Congresse in Breslau gemacht habe.

Es liegt nun durchaus nicht in meiner Absicht, im Rahmen dieses Capitels die schon vielfach erörterten allgemeinen Wechselbeziehungen zwischen ererbter Lues und Tuberculose einer neuerlichen Besprechung zu unterziehen, sondern ich möchte die Aufmerksamkeit des Lesers nur auf die, wie mir scheint, vor meinem Vortrage auf dem Breslauer Dermatologen-Congresse noch völlig unbekannt gewesene Thatsache hinlenken, welche sich erst aus meinem Beobachtungsmateriale ergeben hat und welche in dem Satze gipfelt: Syphilis und Tuberculose kommen schon im zartesten Säuglingsalter in Mischinfection vor, und diese Mischinfection kann angeboren sein. Hiemit wäre unter Einem die Möglichkeit des gleichzeitigen Angeborenseins zweier Infectionskrankheiten (angeborene Doppelinfection) an einer und derselben Frucht zum ersten Male festgestellt. Während ich mit dem klinischen und anatomischen Studium der hereditär-syphilitischen Lungenerkrankungen beschäftigt war, bin ich nämlich auf drei congenital-syphili-

tische Säuglinge der frühesten Lebensperioden gestossen, welche klinische Symptome von Lungeninfiltrationen boten, die sich bei der Nekropsie, respective bei der mikroskopischen Untersuchung, nicht als syphilitische, sondern als tuberculöse Erkrankungen herausstelten. Der erste Fall, zugleich der lehrreichste, stammt aus dem Jahre 1890 und betraf ein nicht ganz dreiwöchentliches Kind, der zweite wurde im Jahre 1891 beobachtet, das Kind war 24 Tage alt; der dritte gehört dem Jahre 1893 an und ereignete sich bei einem elfwöchentlichen Säugling. An diese drei Fälle, welche von mir klinisch beobachtet, obducirt und histologisch untersucht wurden, knüpfen sich meine Lehrsätze über Doppelinfection mit angeborener Syphilis und Tuberculose.

Ich lasse in gedrängter Kürze die klinischen und anatomischen Daten dieser drei Beobachtungen folgen.

I. Anna B . . .. nicht ganz drei Wochen alt: Mutter nachgewiesenermassen tuberculös, Vater war unmittelbar vor der Eheschliessung recent syphilitisch gewesen. Dauer der Ehe neun Jahre. Derselben entsprossen zuerst zwei Fehlgeburten, dann zwei reife, jedoch in den ersten Lebenswochen absterbende Kinder, endlich zwei reife, angeblich zur Zeit der Aufnahme dieses Status noch lebende Kinder (vier Jahre und zwei Jahre alt) und schliesslich das im Rede stehende kranke Kind. Im Ganzen also sieben Partusse. Drei Monate nach dem Partus dieses Kindes starb die Mutter an Lungenschwindsucht.

Das in Rede stehende Kind kam nach Aussage der Mutter am normalen Schwangerschaftsende als schwächliches Kind zur Welt, welches vom ersten Lebenstage an kränkelte und hustete und dabei fortwährend abnahm. Die Nase war von Geburt an verstopft, die Athmung vom ersten Moment an dyspnoisch, schnüffelnd und mit hörbarem Rasseln verknüpft. Zu Beginn der zweiten Lebenswoche stellte sich eitrige Absonderung aus der Nase ein und wenige Tage später, also zu Ende der zweiten Woche, kam ein bullöses Exanthem an den Fusssohlen und ad nates zum Vorschein.

Status präsens: Elendes, hochgradig abgemagertes, sehr dyspnoisches und etwas cyanotisches Kind, mit schnüffelnder Nasenathmung. Cilien und Supercilien nur sehr spärlich vorhanden, Kopfbehaarung gleichfalls sehr mangelhaft. Die Haut der Fusssohlen und Handteller in charakteristischer Weise diffus infiltrirt, glänzend, wie mit Wasserglas bestrichen. An den Fusssohlen, den Unter- und Oberextremitäten, am Halse und vereinzelt auch im Gesichte und ad nates ein papulo-pustulöses Syphilid. Es finden sich in diesen Regionen fingernagelgrosse, rothbraune, deutlich elevirte, rundlich begrenzte Efflorescenzen, welche in ihrem Centrum entweder eine trübe, linsengrosse, schlappe Blase tragen oder von einer centralen, gelbbraunen, matschen Kruste bedeckt sind. Nach Entfernung der Kruste bleibt eine reactionslose, speckig gelbe, nur wenig nässende, rundliche Erosion zurück, welche auf einer kupferbraunen, unschwer als Papel zu deutenden Efflorescenz gelegen ist. Ueberdies finden sich noch am Stamme und den Oberschenkeln flache, rundliche Papeln in grosser Zahl.

Die Percussion des Thorax zeigt links hinten unten, vom Scapularwinkel nach abwärts, eine auffallende Schalldämpfung. Das Athmungsgeräusch ist daselbst bronchial, sonst ist über beiden Lungen sehr rauhes, mit Schnurren und grossblasigen, consonirenden Rasselgeräuschen versehenes Respirationsgeräusch zu constatiren.

Bei der Untersuchung des Abdomens erkennt man einen ganz enormen, bis zur Spina anterior superior hinabreichenden, harten Milztumor und findet die Leber massig vergrössert, vier Querfinger tief unter die quere Nabellinie reichend, hart, stumpfrandig und von glatter Oberfläche.

Wir stellten die Diagnose auf papulo-pustulöses Syphilid und Syphilis pulmonun et viscerum abdominis und verordneten Inunctionen mit Unguent. hydrargyri cinereum, 0·5 *g* pro die. Nach vier Tagen sahen wir das Kind wieder, fanden ein Zurückgehen der cutanen Symptome, insbesondere Eintrocknung der Pemphigusblasen und stellenweise Ablösung der Krusten. Leber und Milz unverändert, in den Lungen jedoch Intensiverwerden der Dämpfung links hinten unten, dabei Zunahme der Dyspnoe und Auftreten von sehr beträchtlicher Cyanose. Mastdarmtemperatur 37·2.

Nach weiteren vier Tagen fanden wir das Kind ziemlich stark verfallen, sehr cyanotisch, hochgradig dyspnoisch, abermals fieberfrei, dabei über der ganzen linken Thoraxhälfte kürzeren Schall als rechts. Vollständige Dämpfung fand sich jedoch nur in den abwärtigen Partien der linken hinteren Thoraxregion. Daselbst war auch deutliches Bronchialatnmen zu vernehmen, sonst bestanden allenthalben über beiden Lungen consonirende feinblasige Rasselgeräusche und ungemein rauhes Athmungsgeräusch. Die visceralen und Hauterscheinungen zeigten keine Veränderung seit der letzten Untersuchung. In den darauffolgenden Tagen machte der Kräfteverfall rasche Forschritte. Unter zunehmender Dyspnoe trat bei dem bis zum Skelette abgemagerten Kinde der Exitus am 31. Lebenstage ein.

Bei der Obduction fanden wir die inneren Organe durch und durch in geradezu unbeschreiblich hochgradiger Weise tuberculös erkrankt:

Beide Lungen von einer Unzahl linsen- bis wallnussgrosser, röthlichgrauer bis graugelber Knoten durchsetzt, im Mittellappen ein hühnereigrosser käsiger Knoten.

Die Leber enorm vergrössert. Zahlreiche hellgelbe Stellen durch die Kapsel durchscheinend. Der linke Leberlappen von einem käsigen Knoten fast vollständig substituirt, im rechten zahlreiche Knoten von verschiedenster Grösse.

In der auf das Vierfache vergrösserten Milz dasselbe Bild: ein die untere Milzhälfte occupirender grosser und zahlreiche im Milzgewebe eingestreute kleinere Knoten.

Submiliare Knötchen im Nierenparenchym, am Pericard und am Peritoneum.

Die Mesenterial- und Bronchialdrüsen enorm intumescirt, vielfach verkäst.

Ich dachte anfangs in der That, einen Fall von noch nicht dagewesener gummatöser Visceralerkrankung vor mir zu haben, und demonstrirte denselben auch in der Wiener Dermatologischen Gesellschaft als solchen. Ich getraute mich förmlich nicht, an Tuberculose zu glauben.

Denn sollte dies Tuberculose sein, so argumentirte ich, dann könnte dies nur angeborene Tuberculose sein, weil das Kind schon in der dritten Lebenswoche, als es zur ersten Untersuchung kam, die vollständig ausgebildeten Symptome der visceralen Erkrankung bot, wie sie bei der Section vorlagen, und weil es doch ganz unmöglich ist, dass ein Wesen in der kurzen Spanne Zeit von kaum 20 Tagen extrauterinen Lebens alle Stadien der Tuberculose von der Infection an bis zur Entwicklung solch' unglaublich hochgradiger Verkäsungen der inneren Organe durchmachen sollte. Nun ist die angeborene Tuberculose der Säuglinge an und für sich schon ein sehr seltenes Ereignis, wie erst, wenn sie sich mit angeborener Syphilis verbunden hätte? So brachte erst die histologische Untersuchung Klarheit, denn sie entschied durch den Befund von Lymphoid- und Riesenzellentuberkel und die Constatirung von Tuberkelbacillen in allen knotigen Producten zu Gunsten der Tuberculose.[1])

Angesichts der enormen Ausbreitung der Tuberculose in den inneren Organen liess sich nicht constatiren, ob neben tuberculösen auch noch syphilitische Veränderungen in denselben vorlagen. Specifisch syphilitische Erkrankungen des Gefässapparates waren nicht mit Sicherheit festzustellen. In der Leber fand sich nebst Tuberculose noch hochgradige Fettinfiltration und eine entzündliche Granulation des Bindegewebes in den spärlichen, nicht von Tuberkeln durchsetzten Antheilen des Gewebes, welche ebensogut mit dem schweren Tuberculisirungsprocesse in dem Organe als mit Syphilis in Verbindung stehen konnte.

II. Victoria S . . . ., dreieinhalb Wochen alt, wurde am 3. Jänner 1891 in das Ambulatorium des I. öffentlichen Kinder-Krankeninstitutes durch die eigene Mutter überbracht, von welcher wir bereits vorher drei hereditärluetische Säuglinge in den Jahren 1887, 1888 und 1890 in unserer Anstalt behandelt hatten. Das Kind war auf den ersten Anblick schon als hereditärluetisches Kind zu erkennen, bot übrigens folgenden Status: Sehr blass, fahlgelb, Nase eingesunken, aus den Nasenlöchern entleert sich bei Druck auf die Nasenflügel eitriges Secret, die Athmung schnüffelnd. Cilien lang, büschelförmig, sparrig. Die Haut der unteren hinteren Thorax- und Abdominalpartien ist von linsen- bis kreuzergrossen, kupferbraunen, ein wenig über das Hautniveau erhabenen, scharf umschriebenen, zum Theile serpiginös confluirenden, papulösen Efflorescenzen besetzt, welche an zahlreichen Stellen von schlappen, mit trübem Inhalte versehenen Blasen bedeckt sind. An einzelnen Effloreszenzen sind die Blasen geplatzt und eingetrocknet. Wo dies der Fall ist, ist die Oberfläche der Papeln trocken, steif und wie mit Firnis angestrichen. Ver-

[1]) Die in Alkohol conservirten inneren Organe dieses Kindes (Lungen, Leber, Milz, Nieren, Bronchial- und Mesenterialdrüsen), sowie mikroskopische, tuberkelbacillenhaltige Präparate der genannten Organe wurden auf dem Breslauer Dermatologen-Congresse demonstrirt.

einzelte Blasen finden sich am Rücken und an den Oberschenkeln. Die Haut der Fusssohlen bräunlichroth, infiltrirt, steif und lackartig glänzend, vielfach mit Blasen bedeckt. An der rechten grossen Zehe eine specifische, ulceröse Onychie, die Finger- und Zehennägel spröde und brüchig, an den freien Rändern dünn und zerklüftet, mit einer weissen Querfurche versehen. Die Grundphalangen beider Zeigefinger sind verdickt: Daktylitis syphilitica. Links hinten unten besteht Dämpfung des Percussionsschalles und bronchiales Athmen bei normaler Körpertemperatur. Milz geringfügig, die Leber wesentlich vergrössert.

Wir stellten auch hier mit Rücksicht auf die manifeste Syphilis des Kindes die Diagnose „syphilitische Pneumonie".

Fünf Tage später sahen wir das Kind, welches als Medicament Protojoduret. Hydrargyri (0·02 pro die) in Pulverform bekam, wieder. Es hatten sich mehrere neue Blasen am Rücken und an den Palmae manus entwickelt; die Lungendämpfung hatte noch zugenommen, das Kind sah elend aus, war dyspnoisch und leicht cyanotisch. Ich stellte das Kind in der Sitzung der „Wiener Dermatologischen Gesellschaft" vom 14. Jänner 1891 vor, demonstrirte den Pemphigus syphiliticus und die klinischen Erscheinungen der Lungenaffection, welche in Bronchialathmen und consonirenden Rasselgeräuschen über der rechten Lunge bei intensiver Schalldämpfung und vollständig fehlender Temperatursteigerung bestanden, und motivirte damit die Diagnose der syphilitischen Pneumonie. Zwei Tage später erfolgte der Exitus des Kindes an seinem 38. Lebenstage.

Bei der Obduction fanden wir homogene, grauweisse Infiltration des Lungengewebes über den ganzen linken Unterlappen ausgebreitet. Derselbe war vollständig luftleer und gleichmässig infiltrirt. Im Bereiche des linken Oberlappens und der rechten Lunge bestanden Erscheinungen eines acuten Bronchialkatarrhs. Katarrhalische Erkrankung der Larynx- und Trachealschleimhaut. Leichte Schwellung der Mediastinal- und Bronchialdrüsen ohne nachweisbare Verkäsung.

Leber vergrössert, blutreich, dunkelbraun; von vermehrter Consistenz und stumpfrandig.

Stücke des infiltrirten Lungengewebes und der Leber wurden behufs histologischer Untersuchung in absoluten Alkohol gelegt. Auch hier zeigte die mikroskopische Untersuchung, dass die Lungenaffection keine syphilitische, sondern eine tuberculöse war. Es fand sich das histologische Bild der confluirenden tuberculösen Peribronchitis und Perivasculitis mit charakteristischen Tuberkelbacillen. In der Leber hingegen war das klare und ausgesprochene Bild frischer interstitieller syphilitischer Granulation festzustellen, daneben bestand fettige Infiltration der Leberzellen. Von tuberculöser Erkrankung des Organs keine Spur.

In diesem Falle war somit die Lunge das einzige tuberculös erkrankte Organ.

In Bezug auf den Gesundheitszustand der Eltern konnte ich keine verlässlichen Angaben erheben. Wie dies bei ambulatorischem Material sehr häufig vorkommt, entzogen sich dieselben jeder weiteren Eruirung. Die Mutter, welche wir sehr gut kannten, da sie mit mehreren Kindern schon unsere Anstalt besucht hatte, war, wie schon bei früherer Gelegenheit festgestellt werden konnte, stets frei von Syphilis gewesen und schien auch bei der Vorstellung dieses Kindes völlig gesund. Den Vater haben wir nie zu Gesichte bekommen. Auch

konnte ich nachträglich nicht mehr eruiren, ob Vater oder Mutter an Tuberculose leiden oder gelitten haben.

III. Auguste G. . . . . 11 Wochen alt, fünftes aussereheliches Kind einer 28jährigen, ledigen, an Lungentuberculose leidenden Arbeiterin, wurde am 24. Jänner 1893 in mein Ambulatorium zur Untersuchung überbracht. Ueber den Vater nichts zu eruiren, Mutter negirt syphilitische Infection.

Status: Sehr blass, hochgradig abgemagert, fahlgelbes Colorit, eingesunkene Nase. Athmung schnüffelnd und beschleunigt. An der Stirne und am Kinne linsen- bis fingernagelgrosse, flache, rundliche, hellbräunliche, am Rande etwas elevirte, im Centrum eingesunkene Papeln. Ebensolche Efflorescenzen spärlich ad nates und den Aussen- und Hinterflächen der Oberschenkel. Die Haut der Fusssohlen lackartig glänzend, spröde, schuppend. Am 2., 3. und 4. Finger beiderseits schuppende Onychien. Die Nagelsubstanz an allen Finger- und Zehennägeln glanzlos, mit tiefer Querfurche versehen, spröde, am Rande zerklüftet. Das obere Ende der linken Ulna aufgetrieben, die Extremität in pseudoparalytischer Haltung an den Stamm angelegt. Bei jedem passiven Bewegungsversuche heftige Schmerzensäusserung.

Die Umgebung der Nasen- und Mundöffnungen excoriirt und infiltrirt, rhagadisch. Aus der Nase kommt citriges Secret zum Vorschein. Die Coryza besteht schon seit den ersten Lebenstagen, das Exanthem erschien angeblich in der dritten Lebenswoche.

Das Kind leidet seit sechs Wochen an Husten, ist nach Angabe der Mutter in den letzten vierzehn Tagen besonders stark heruntergekommen. Rechts hinten unten findet man deutliche Schalldämpfung und bronchiales Athmen mit reichlichem feuchtem Rasseln. Sonst allenthalben Rasselgeräusche verschiedener Art über allen Partien des Thorax.

Leber sehr voluminös, weit unter die quere Nabellinie reichend, hart, stumpfrandig, leicht beweglich, von glatter Oberfläche, bei Palpation nicht druckempfindlich. Die Milz vier Querfinger unter den Rippenbogen ragend, stumpf und glatt.

Körpertemperatur 37·8.

Therapie: Einreibung von Ungu. cinereum.

1. März: Zunehmende Dyspnoe, Temperatur 37·6.

Links hinten unten ebenfalls leichte Dämpfung. Diffuses Rasseln. Einreibungen ausgesetzt. Camphermixtur (0·2 : 100) innerlich.

4. März: Exitus letalis in der 16. Lebenswoche.

Bei der Obduction fanden wir im rechten unteren Lungenlappen eine homogene grauweissliche Infiltration. In den übrigen Theilen derselben, sowie im Oberlappen, graurothe bis graugelbe, disseminirte, luftleere, trockene Herde. Im linken Unterlappen die unteren Antheile luftleer, auf der Schnittfläche homogen weissgelb erscheinend. Die Bronchialdrüsen vergrössert, zum Theile in Verkäsung begriffen.

Leber bedeutend vergrössert, hochgradig fettig infiltrirt, leicht granulirt. An der Porta hepatis ein wälschnussgrosses, verkästes Lymphdrüsenpacket. Die Mesenterialdrüsen gleichfalls in Verkäsung begriffen.

Im unteren Milzdrittel ein centraler haselnussgrosser käsiger Knoten, daneben mehrere linsengrosse analoge Herde im übrigen Milzparenchym zerstreut.

Das Mikroskop zeigte uns in der Lunge das charakteristische histologisch-bakterioskopische Bild der chronischen tuberculösen Bronchopneumonie, Tuberculose der Milz, des Lymphdrüsenapparates und specifisch syphilitische, interstitielle Granulation der Leber mit schön entwickelter Vasculitis. Die Leberzellen fettig infiltrirt. Das Leberparenchym selbst frei von Tuberculose.

* * *

Wenn wir diese drei Befunde kurz resumiren, so lehren sie vor allem, dass bei congenital-syphilitischen Kindern der ersten Lebenswochen knotige und käsige Veränderungen in inneren Organen vorkommen können, welche nicht auf Syphilis, sondern auf Mischinfection mit Tuberculose beruhen.

Wenn man nun in Rücksicht zieht, dass ich in der Lage war, innerhalb eines Zeitraumes von vier Jahren drei derartige Fälle zu beobachten, [1]) so ist mit Wahrscheinlichkeit anzunehmen, dass eine derartige Doppel- oder Mischinfection nicht gar so selten vorkommen mag, als dies aus dem vollständigen Mangel an Literaturberichten geschlossen werden könnte. Vielmehr, glaube ich, sind analoge Befunde gewiss schon wiederholt gemacht, doch nicht richtig gedeutet worden, indem man sie für Syphilis gehalten hat, und zwar einfach aus dem Grunde, weil sie bei hereditär-syphilitischen Kindern erhoben wurden, wie denn überhaupt Viele in den Fehler verfallen sind, alles Mögliche, was bei congenital-syphilitischen Kindern Pathologisches zu finden ist, kritiklos als Syphilisproduct zu erklären. Es hat sich aber meines Wissens Niemand der Mühe unterzogen, derartige knotige Producte in inneren Organen hereditär-syphilitischer Kinder auf Tuberkelbacillen zu untersuchen, wiewohl die allgemein zugestandene grosse Aehnlichkeit zwischen syphilitischen und tuberculösen Knotenbildungen schon längst zu einer solchen Untersuchung hätte auffordern können. Man liest viel von verkästen Gummen in Lungen, Leber, Milz, Thymus, Schilddrüse, Nieren und Nebennieren hereditär-syphilitischer Kinder, doch fehlen die bakterioskopischen Belege zum Ausschlusse der tuberculösen Natur derartiger Veränderungen. Solche sind aber um so unerlässlicher, als es bekannt ist, dass selbst gewiegte pathologische Anatomen, wie Baumgarten und Weichselbaum, zugestehen müssen, dass die Differentialdiagnose zwischen Syphilomen und Tuberkelknoten nicht immer leicht ist, und

[1]) Im Jahre 1895 habe ich einen vierten derartigen Fall längere Zeit klinisch beobachtet, allerdings ohne die klinische Diagnose durch Nekropsie verificiren zu können, da die Obduction nicht gestattet wurde. Darüber folgt noch Näheres am Ende dieses Capitels.

dass entschieden Verwechslungen zwischen beiderlei Arten von Granulombildung vorkommen können.

Es ist also sehr wahrscheinlich, dass Dasjenige, was ich beobachtet und seinerzeit zum Gegenstande eines Vortrages auf dem Breslauer Dermatologen-Congresse gemacht habe, schon gesehen, dass aber die tuberculöse Natur der visceralen Veränderungen nicht erkannt wurde, und so finde ich thatsächlich über das Vorkommen einer Doppelinfection zwischen Syphilis congenita und Tuberculose in den ersten Wochen des kindlichen Lebens keine Berichte. Erhöhtes Interesse erhalten aber meine Befunde gerade durch den Umstand, dass es sich hier um menschliche Wesen der ersten extrauterinen Lebensepoche handelt, und dass wir dreimal hintereinander, bei ganz verschiedenen Fällen, an einem und demselben, kaum dem Intrauterinleben entsprossenen menschlichen Organismus zwei schwere chronische Infectionskrankheiten gleichzeitig vorfanden.

Dass die Syphilis in diesen drei Fällen angeboren war, bedarf keiner weiteren Darlegung. Das klinische Bild derselben spricht eine beredte Sprache! Wie steht es aber mit der Tuberculose?

Vor wenigen Jahren noch hegte man argen Zweifel an der Existenz einer angeborenen Tuberculose. Die neuere Forschung jedoch hat dieselben völlig zerstreut, sie bringt nicht allein Belege für die Congenitalität der Tuberculose aus der Veterinärpathologie, sondern auch solche aus der Pathologie des Menschen, wie dies im sechsten Capitel (S. 362 u. ff.) schon des Genaueren auseinandergesetzt wurde.

Das Vorkommen und die Möglichkeit einer angeborenen Tuberculose bei Neugeborenen und jungen Säuglingen sind demnach nunmehr nach allen Richtungen hin gesicherte Thatsachen.

Ueberdenkt man es sich nun recht genau, wie viele Wochen und Monate vom Momente der Infection eines Organismus mit dem Tuberkelbacillus bis zur Entwicklung ausgedehnterer makroskopischer Veränderungen verstreichen müssen, so wird man dem Standpunkte Baumgarten's, welcher jeden Fall von Säuglingstuberculose als angeboren betrachtet, eine gewisse Berechtigung nicht absprechen können. Ich will aber, um nicht auf Widerspruch zu stossen, gar nicht so weit gehen, wie Baumgarten, und nur für jene Fälle von Tuberculose das Epitheton der Congenitalität anfordern, bei welchen in den ersten Lebenswochen bereits sehr hochentwickelte klinische, respective anatomische Merkmale der chronischen Tuberculose sich vorfinden, welche nach allem, was feststeht, unmöglich in einer Spanne Zeit von wenigen Tagen sich herausgebildet haben können. Hier muss die Erkrankung mit absoluter Nothwendigkeit in die intrauterine Daseinsperiode des Organismus

verlegt werden. Demnach ist Fall I meiner Beobachtung, dessen hochgradig tuberculös erkrankte Organe ich auf dem Congress zur Ansicht vorgelegt habe, ein nach jeder Hinsicht gesicherter Fall von Tuberculosis congenita.

Der Leser wird sich wohl aus der Krankengeschichte daran erinnern, dass bei unserer ersten Untersuchung des Falles I in der dritten Lebenswoche bereits Symptome einer schweren Erkrankung der Lunge und colossale Vergrösserung der Leber und Milz zu constatiren waren, welche klinischen Erscheinungen lediglich auf die hochgradigen tuberculösen Veränderungen der inneren Organe zu beziehen waren, die bei der Obduction entdeckt wurden. Nach allem, was uns sonst über den Verlauf der Tuberculose bekannt ist, bedarf es einer monatelangen Dauer, bis es zu solch' ausgebreiteten Verkäsungen der inneren Organe, insbesondere der Leber, Milz und Lymphdrüsen kommen kann. Zudem ergibt die Anamnese des Falles, dass das Kind von Geburt an und noch vor Eruption seiner Syphilis cutanea hustete, kurzathmig und sehr krank war, und somit erscheinen hier von klinischer und anatomischer Seite alle erdenklichen Beweise für die Congenitalität der Tuberculose erbracht.

Besonders bedeutsam von anatomischer Seite für die Sicherstellung der Congenitalität der Tuberculose erscheint weiters in diesem Falle das hochgradige Befallensein der Leber vom Verkäsungsprocess. Denn in allen bis nun zweifellos festgestellten Fällen von Tuberculose thierischer Föten war die Leber vorzugsweise erkrankt.[1]) Mit Recht wird dies wohl auf Vererbung der Tuberculose von der Mutter her auf placentarem Wege, respective auf das Eindringen des Tuberkelvirus durch Vermittlung der Nabelvene in die Leber der Frucht zurückgeführt. Erwägt man nun weiter, dass die Mutter dieses Kindes, eine Arbeitersfrau, tuberculös war und erhobenermassen drei Monate nach der Geburt des fraglichen Kindes der Lungenschwindsucht erlag, so ist in diesem Umstande noch eine weitere Stütze für die Congenitalität der tuberculösen Universalerkrankung des Kindes zu erblicken.

Was nun die beiden anderen Fälle anbetrifft, so würden Baumgarten und seine Gesinnungsgenossen, welche die Erbtuberculose überhaupt als die bei weitem häufigste Tuberculoseform betrachten, nicht einen Augenblick ein Bedenken tragen, auch diese als angeborene Tuberculose zu erkennen. In der That verhält es sich ja sehr wahrscheinlich so, allein ich bin nicht in der Lage, dies für Fall II und III mit dieser apodiktischen Gewissheit behaupten zu können, wie für den ersten Fall.

---

[1]) Vgl. unsere Angaben auf S. 366 des sechsten Capitels.

Im Fall II spricht das frühe Lebensalter von dreieinhalb Wochen, in welchem die Lungeninfiltration schon manifest war, wohl für die Annahme einer angeborenen Tuberculose, jedoch der anatomische Befund einer frisch verkäsenden Peribronchitis, ohne irgend welche andere tuberculöse Erkrankungsform des Organismus, ist nicht absolut eindeutig, denn es könnte auch eine frühzeitig acquirirte Bronchopneumonie rasch in Verkäsung übergegangen sein, wenn ich auch zugestehe, dass ich selbst nicht recht an diese Möglichkeit glaube und mich ganz auf die Seite von A. Gärtner und Baumgarten stelle, welche hervorheben, dass das häufige prävalirende Befallenwerden der Lunge auch bei der Tuberculose der ersten Lebensmonate nicht mit Sicherheit für eine Infection durch Inhalation und gegen das Vorliegen einer fötalen Infection spricht, weil die menschliche Lunge überhaupt besonders geeignet ist für das Haftenbleiben und die Weiterentwicklung des Tuberkelbacillus, gleichgiltig, ob derselbe durch intra- oder durch extrauterine Infection dem kindlichen Organismus einverleibt wurde.

Im Fall III sind das Alter von 11 Wochen, in welchem die Lungenaffection von uns erkannt wurde, und das relativ späte Eintreten des Exitus in der sechzehnten Lebenswoche wohl Momente, welche Zweifel an der absoluten Positivität des Angeborenseins der Tuberculose aufkommen lassen könnten, doch spricht hier der anatomische Befund eher wieder zu Gunsten der Congenitalität: Verkäsung der periportalen Lymphdrüsen und Knotenbildung in der Milz, weil dies auf eine Importation des Tuberkelvirus per viam placentarem durch die Nabelvene hindeutet.

Wie dem auch sein mag! Die drei vorgetragenen Fälle lehren, dass congenitale Syphilis sich mit angeborener oder frühzeitig erworbener visceraler Tuberculose zu einem complicirten Krankheitsbilde bei Kindern des zartesten Alters zusammensetzen kann, wobei es kaum möglich ist, die Visceralerkrankungen bei der klinischen Beurtheilung als nicht syphilitische von wirklich syphilitischen zu unterscheiden. Nur bezüglich der Lungenerkrankung möchte ich von nun an nach dem, was ich erfahren habe, zu behaupten wagen, dass stark ausgesprochene Dämpfungen bei hereditär-syphilitischen Säuglingen von vorneherein gegen Lungensyphilis sprechen (vgl. auch S. 371), weil diese, wie schon angedeutet wurde, zu keiner weit verbreiteten und zur Luftleere führenden freien Exsudation, sondern nur zu Wucherung des interstitiellen Gewebes und zu Desquamation von Alveolarepithelien führt, und weil, wie mich das Studium der Literatur und die eigene Erfahrung über wirklich eindeutige Fälle von kindlicher Lungensyphilis gelehrt hat, mit hereditärer Lungensyphilis behaftete Kinder entweder todt auf die Welt kommen oder spätestens

wenige Tage oder Wochen nach der Geburt an Athmungsinsufficienz zu Grunde gehen. Die Verdichtung ihres alveolären Lungengerüstes ist viel zu weit ausgebreitet, um einen angemessenen Gasaustausch in den Lungen auf die Dauer zu ermöglichen.

* * *

Im Anschluss an diese drei klinisch und anatomisch untersuchten Fälle von tuberculös-syphilitischer Doppelinfection bei Kindern der ersten Lebenswochen sei noch in aller Kürze eine rein klinische Beobachtung mitgetheilt, welche Ende 1895 von mir gemacht wurde und einen neuerlichen Beweis für die Möglichkeit des Vorkommens solcher angeborener Doppelinfectionen liefert.

Am 8. October 1895 wurde das drei Wochen alte, hereditär-syphilitische Kind Emil W. . . . . von seiner Mutter, einer Hebamme, in mein Ambulatorium gebracht. Die Mutter selbst war zur Zeit der Vorstellung ihres Kindes manifest tuberculös, litt an tuberculöser Lungenspitzenaffection und an fistulöser Mastdarmtuberculose. Das letztgenannte Leiden bestand seit circa einem Jahre und hatte sich während der Schwangerschaft immer ärger gestaltet. Der Mann dieser tuberculösen Hebamme, ein Eisenbahnconducteur, mit welchem sie seit 15 Jahren verheirathet war, wurde im Jahre 1889 syphilitisch inficirt und damals von dem bekannten Wiener Dermatologen, Herrn Docenten Dr. S. Ehrmann, wegen syphilitischer Initialsklerose an der Unterlippe und consecutivem Exanthem behandelt. Die Frau blieb frei von jeder syphilitischen Ansteckung, brachte aber seit der Infection ihres Mannes, abgesehen von dem vorgestellten Kind, durchwegs nur mehr todte Kinder zur Welt, und zwar fünf an der Zahl, während sie vorher drei gesunde und gesund gebliebene Kinder geboren hatte, von welchen das älteste zum angegebenen Termine 14 Jahre alt war.

Das in Rede stehende hereditär-luetische Kind war also das erste, welches nach der Infection des Gatten wieder lebend geboren wurde. Es war von Geburt an sehr zart und schwächlich und hustete vom zweiten Lebenstage angefangen sehr viel.

Bei der Aufnahme fanden wir an dem Kinde Folgendes: Eigenthümlich schnüffelnde Nasenathmung, Nase eingesunken, stark secernirend. Fusssohlen und Handteller infiltrirt, wie lackirt. Scheibenförmige Efflorescenzen an der Stirne und im Gesichte. Papeln ad anum und scrotum. Prachtvoll entwickelte Daktylitis sämmtlicher Grundphalangen der Finger und Zehen. Diffuse rhagadiforme Infiltration der Mundlippen. Pseudoparalyse beider Oberextremitäten.

Das Kind ist dabei sehr kurzathmig, leicht fieberhaft, hustet mit schmerzhafter Geberde und zeigt rechts hinten unten und links vorne oben deutliche Schalldämpfung, dabei allenthalben feuchte Rasselgeräusche über den Lungen. Mässige Leber- und Milzschwellung. Einleitung einer Protojoduret-Behandlung.

Vier Tage später entstand über dem rechten Malleolus externus eine anfangs pastöse, späterhin aber fluctuirende Schwellung. Gleichzeitig entwickelte sich eine tuberculöse Gonitis. An beiden Localisationen kam es trotz fort-

gesetzter mercurieller Allgemein- und Localbehandlung zum Aufbruche, und es entstand typische Knochencaries. Die Pseudoparalyse und Daktylitis hatten sich innerhalb eines Zeitraumes von drei Wochen vollkommen zurückgebildet.

Inzwischen hatte sich der Gesundheitszustand der Mutter derart verschlechtert, dass dieselbe sich am 24. November einer Spaltung und Auskratzung ihrer tuberculösen Mastdarmfistel unterziehen musste.

Das Kind wurde nun immer elender und elender und zeigte am 27. November, also in seiner zehnten Lebenswoche, an den Stellen seiner früher nachweisbaren Lungeninfiltration ausgesprochene Cavernen-Symptome. Am 5. December verstarb dasselbe, mit Knochencaries und Resten des syphilitischen Exanthems behaftet, unter dem Bilde der cavernösen Lungenphthise. Die Obduction wurde leider nicht gestattet.

Wenn wir also auch nicht in der Lage waren, unsere bei Lebzeiten des Kindes gestellte Diagnose auf tuberculöse Lungenphthise und Knochencaries durch die anatomische Untersuchung zu bestätigen, so liegt der Fall doch so klar zu Tage, dass an dem gleichzeitigen Vorliegen von congenitaler Syphilis und Tuberculose bei dem verstorbenen Kinde nicht gezweifelt werden kann.

Von besonderem Interesse erscheinen in diesem Falle die vollkommen sichergestellten Verhältnisse in der Ascendenz des doppelt inficirten Kindes. Die Syphilis des Vaters wurde hier von einem verlässlichen Syphilidologen gesehen und behandelt,[1]) die Tuberculose der Mutter während der Gravidität mit dem betreffenden Kinde von uns festgestellt. Die Sache liegt daher vollkommen klar und verhält sich ungefähr ebenso, wie in dem ersten der von uns publicirten Fälle von angeborener tuberculös-syphilitischer Doppelinfection: Der spermatisch syphilitische Embryo wurde intrauterin von der tuberculösen Mutter her mit Tuberculose inficirt.

* * *

Ist es noch nothwendig, sich die Frage vorzulegen, wieso einer Frucht zweierlei Infectionen angeboren sein können?

Da es für die Tuberculose durch das Thierexperiment und die pathologische Anatomie und für die Syphilis durch die klinische Erfahrung festgestellt ist, dass beide diese Infectionskrankheiten auf die Nachkommenschaft übertragen werden können, so ist diese Frage eigentlich schon erledigt.[2]) Wunderbar bleibt es nur, wie ein Fötus sich trotz

[1]) Für die Berichterstattung über die Infectionsverhältnisse des Vaters dieses Kindes sage ich Herrn Collegen Dr. S. Ehrmann besten Dank.

[2]) Dass rücksichtlich der Tuberculose bisher blos der Modus der intrauterinen Infection nachgewiesen ist, während für die Syphilis sowohl die germinative als auch die intrauterine Uebertragung Geltung hat, darauf ist schon im ersten Abschnitte dieses Buches (S. 8) hingewiesen worden.

zweier so schwerwiegender Infectionskrankheiten überhaupt weiter entwickeln kann.

Im Falle I ist der Vater sicherlich syphilitisch und die Mutter sicherlich tuberculös gewesen und spricht die hochgradige Lebertuberculose sehr zu Gunsten einer Uebertragung der Tuberculose von der Mutter her auf placentarem Wege. Wir werden also nicht fehlgehen, wenn wir für unseren ersten sicheren Fall von angeborener tuberculös-syphilitischer Doppelinfection und den zuletzt abgehandelten, nur bei Lebzeiten beobachteten Casus annehmen, dass hier die Syphilis der Frucht spermatischen, respective paternen Ursprungs war, und dass die Tuberculose auf placentarem Wege dem ex patre syphilitischen Fötus zugemittelt wurde.

Noch eine wichtige Lehre können wir aus unseren Beobachtungen ziehen: Man sei vorsichtig in der Deutung von Bacillenbefunden bei Visceralerkrankungen hereditär-syphilitischer Kinder! Man bedenke, welch' grosse histologische Aehnlichkeit gummöse und tuberculöse Erkrankungen besitzen, man erwäge, dass syphilitische und tuberculöse Producte riesenzellenhaltig sein können[1]) und dass Tuberkelbacillen sich nach den für die angeblichen Syphilisbacillen charakteristischen Methoden von Lustgarten und De Giacomi sehr wohl färben lassen.

Auch in unserem Falle I konnte ich ebenso durch die Lustgarten'sche wie durch irgend eine Tuberkelbacillen-Färbungsmethode Bacillen in den knotigen und käsigen Producten nachweisen. Wie irrig wäre es aber gewesen, darauf hin die Diagnose: „Syphilis viscerum" zu bauen. Man halte sich des Ferneren die Thatsache vor Augen, dass syphilitische Kinder häufig auch in späterer Lebenszeit noch tuberculös erkranken, wie ich dies in meiner in diesem Buche schon mehrfach citirten Schrift: „Ueber die Schicksale der congenital-syphilitischen Kinder" angedeutet habe, weil die ererbte Syphilis einen günstigen Boden für nachmalige Tuberculose abgibt, und man wird mir nicht die Zustimmung versagen können, wenn ich behaupte: Man hat erst dann ein Recht, knotige oder käsige Veränderungen in inneren Organen hereditär-syphilitischer Kinder als syphilitische anzusprechen, wenn sie sich, ganz abgesehen von den Zeichen einer specifischen Granulation, bei der bakterioskopischen Untersuchung frei von Tuberkelbacillen erweisen. Sind durch charakteristische Tinction ausgezeichnete Bacillen in solchen Knoten vorhanden, so hat man es ent-

[1]) Dass Syphilome riesenzellenhaltig sein können, ist eine in der Literatur allenthalben mitgetheilte Thatsache. Bei der diffusen visceralen und cutanen hereditären Frühsyphilis habe ich sie jedoch stets vermisst, wenn ich von den S. 385 erwähnten Pseudo-Riesenzellen bei der weissen Pneumonie absehe.

weder mit Tuberculose oder mit einer tuberculös-syphilitischen Mischgeschwulst (Baumgarten) zu thun.

* * *

Aus den in den beiden letzten Capiteln vorgeführten Befunden lassen sich schliesslich folgende Sätze ableiten:

1. Doppelinfection zwischen vererbter Syphilis und Tuberculose kommt schon im frühesten Kindesalter zur Beobachtung

2. Solche Doppelinfection kann — in Folge gleichzeitiger Uebertragung von Syphilis und Tuberculose auf ein und dieselbe Frucht — angeboren sein.

3. Käsige Knoten in inneren Organen congenital-syphilitischer Kinder sind erst dann als Syphilome anzusprechen, wenn sie sich bei der mikroskopischen Untersuchung als nicht tuberkelbacillenhaltig erweisen.

4. Als hereditär-syphilitische Pneumonie sind lediglich die interstitiellen, wirklich granulomatösen und durch Epitheldesquamation und Vasculitis ausgezeichneten Entzündungen des Lungengerüstes neugeborener und ganz junger Kinder anzuerkennen.

5. Die Pneumonia alba hat mit echter Verkäsung nichts gemein. Käsige Lungeninfiltrate hereditär-syphilitischer Kinder beruhen auf Doppelinfection mit Syphilis und Tuberculose.

Neuntes Capitel.

Klinische Beobachtungen über die angeborene Nierensyphilis der Säuglinge.

Häufigkeit der Nephritis bei angeborener Syphilis der Neugeborenen und Säuglinge. — Bedeutung der Harnuntersuchung bei syphilitischen Säuglingen. — Zwei klinisch beobachtete Nephritisfälle fremder Autoren. — Vier eigene einschlägige klinische Beobachtungen über angeborene Nierensyphilis. — Zwei klinisch beobachtete und durch die Obduction verificirte Fälle von congenitaler Nierensyphilis. — Gründe für die Annahme einer wahrhaft syphilitischen Nephritis in den selbst beobachteten und den von fremder Seite mitgetheilten Fällen. — Heilung der Nephritis durch Quecksilbertherapie.

Die Betheiligung des Nierengewebes an der congenitalen Frühsyphilis ist bisher nur von wenigen Autoren in richtiger Weise gewürdigt worden. Wohl liegen vereinzelte Mittheilungen über histologische Untersuchungen vor, welche von dem einen oder dem anderen Beobachter an den Nieren congenital-syphilitischer Neugeborener, angeregt durch ein schon makroskopisch verändertes Aussehen der betreffenden Organe, vorgenommen wurden; an einer grösseren Untersuchungsreihe ist jedoch das Verhalten der Niere bei der congenitalen Frühsyphilis meines Wissens bisher nur einmal durchgeprüft worden, und zwar am pathologischen Institute Heller's in Kiel. Hierüber liegt ein ausführlicher Bericht in Form einer Inaugural-Dissertation vor, welche Heller im Jahre 1893 durch P. Gallus[1]) abfassen liess. Aus dieser Arbeit erfahren wir, dass bei 13 hintereinander ohne Wahl untersuchten congenital-syphilitischen Neugeborenen und jungen Säuglingen ausnahmslos sehr wesentliche pathologische Veränderungen in den Nieren auf mikroskopischem Wege ermittelt wurden. Es hat sich nämlich herausgestellt, dass bei allen untersuchten Nieren der betreffenden Serie hereditär-syphilitischer Neugeborener — ich citire die Worte des Autors — „zum Theil starke, in einzelnen Fällen geradezu massenhaft auftretende Wucherung im interstitiellen Bindegewebe gefunden wurde. Bei einem Theile der Fälle

[1]) Gallus P.: Ueber interstitielle Nephritis bei Syphilis congenita. Inaugural-Dissertation, Kiel 1893.

kamen noch jene merkwürdigen Veränderungen zur Beobachtung, die zur Verunstaltung und zum Verschluss des Gefässrohres führen, jene Arteriitis obliterans, wie sie zuerst von Heubner beschrieben wurde, welche geradezu als charakteristisch für Lues von allen Forschern gehalten wird."

In mehr als der Hälfte der Fälle zeigte sich nebstbei frische Glomerulonephritis mit Epithelwucherung oder Atrophie der Knäuel verknüpft. Aus den Ergebnissen dieser Untersuchungsreihe wird mit Recht der Schluss gezogen, dass Veränderungen in den Nieren congenital-syphilitischer Kinder ungemein häufig sein müssen, jedenfalls aber viel häufiger, als dies allgemein angenommen wird, ja dass diffuse hereditär-syphilitische Nierenprocesse nicht viel seltener sein dürften, als die diffuse Hepatitis bei der angeborenen Syphilis.

Meine Untersuchungen der letzten Jahre über die hereditäre Frühsyphilis der Visceralorgane liefern nun eine schöne Bestätigung der von Gallus aufgedeckten Thatsache. Bei fünf in fortlaufender Reihe untersuchten congenital-luetischen Kindern (2 Todtgeburten und 3 Säuglingen) fanden sich bei der Obduction ausnahmslos sehr wesentliche pathologische Veränderungen im Nierengewebe, über welche wir uns noch eingehender zu äussern Gelegenheit nehmen werden. Dabei soll gleich hier hervorgehoben werden, dass nur bei zweien der von mir untersuchten Fälle die Nieren auch makroskopisch verändert erschienen, und dass bei den drei restirenden Fällen erst die mikroskopische Untersuchung Aufschluss über das Vorhandensein pathologischer Verhältnisse im Nierengewebe lieferte. Im Besonderen erwiesen sich gerade die Nieren der beiden Todtgeburten dem makroskopischen Aussehen nach völlig normal.

In der Ueberzahl der Nieren congenital-syphilitischer Früchte dürfte dieses Verhalten, d. h. ein Normalerscheinen beim blossen makroskopischen Adspect, zu constatiren sein. Thatsache ist es, dass dieser Umstand von Gallus, welcher das grösste diesbezügliche Materiale histologisch durchgearbeitet hat, mit Nachdruck hervorgehoben wird.

Auch Massalongo,[1]) Coupland,[2]) Marchiafava[3]) und Stroebe[4]) fanden sehr erhebliche diffus-entzündliche Erkrankungsvorgänge

[1]) Massalongo: Sifilide renale congenita. Gazz. degli ospedali. 1894. Nr. 59.

[2]) Coupland: Pathological Society. 23. Oct. 1875. Lancet 1875.

[3]) Marchiafava: Sopra alcune alterazione dei rene nella sifilid. eredit. ref. in Fortschr. d. Med. III. 1885. S. 285.

[4]) Stroebe. Zur Histologie der congenitalen Nieren- und Lungensyphilis. Centralblatt für allgemeine Pathologie und pathologische Anatomie. II. 1891. S. 1009.

in den Nieren congenital-syphilitischer Kinder bei vollständig normalem makroskopischem Verhalten der Organe. Daraus geht die Lehre hervor, dass man erst nach durchgeführter histologischer Untersuchung berechtigt ist, über den Zustand der Nieren congenital-syphilitischer Neugeborener und Säuglinge ein zutreffendes Urtheil abzugeben und dass alle Obductionsprotokolle über congenital-syphilitische Kinder, bei welchen der Befund „an den Nieren keine Anomalie" blos durch die makroskopische Besichtigung gewonnen wurde, für die Frage nach der Häufigkeit des Vorkommens von Nierenaffectionen bei hereditärer Frühsyphilis nicht verwertbar sind.

Es ist eine Unterlassungssünde, deren sich wohl die meisten klinischen Untersucher hereditär-syphilitischer Säuglinge schuldig gemacht haben, dass bei den einzelnen Fällen von manifester Säuglingssyphilis die Harnuntersuchung bei Lebzeiten der Kinder vernachlässigt wurde. Ich selbst muss mir denselben Vorwurf machen. Allein ich bin erst durch das Studium der neueren Literatur, insbesondere durch die Lectüre der anatomischen Arbeiten von Stroebe (bei Ziegler) und Gallus (bei Heller) auf die eventuell sehr grosse Tragweite, welche dem positiven Ausfalle solcher Untersuchungen beizumessen wäre, aufmerksam gemacht worden. Und so wie mir dürfte es wohl den meisten anderen klinischen Beobachtern der Hereditärsyphilis gegangen sein.

Angesichts der in neuerer Zeit sich immer mehrenden anatomischen und klinischen Befunde von Nephritis, entstanden auf dem Boden der congenitalen Frühsyphilis, sollte von nun an die Harnuntersuchung bei keinem hereditär-syphilitischen Säugling mehr verabsäumt werden. Wird dieses Princip in Hinkunft genau eingehalten werden, dann dürfte es sich jedenfalls mit der Zeit herausstellen, dass in jenen Fällen von Hereditärsyphilis, welche mit dem Tode enden, gar oft die syphilitische Nephritis sehr viel zum tödtlichen Ausgang des betreffenden Falles beigetragen hat. Von zweien meiner obducirten Fälle kann ich das — nach den anatomischen Nierenbefunden zu schliessen — wohl mit Sicherheit behaupten.

So findet sich beispielsweise in einer gleichfalls unter der Aegide Heller's in Kiel im Jahre 1888 publicirten Dissertation von Mörck[1]) die Mittheilung über einen zu 8 Monaten während des Ausbruches eines Recidivexanthems verstorbenen hereditär-syphilitischen Säugling, bei welchem nebst vielfachen anderen Manifestationsformen der Erbsyphilis

[1]) Mörck: Beitrag zur pathologischen Anatomie der congenitalen Syphilis. Inaugural-Dissertation. Kiel 1888.

(Hepatitis interstitialis, gummöse Ostitis des Schädels, Epiphysenlösung) gleichzeitig auch eine „sehr starke interstitielle und herdweise luetische Nephritis“ bestand. Bei der mikroskopischen Untersuchung der Nieren konnte des Weiteren Folgendes festgestellt werden: „Die Nieren zeigen durchaus gleichmässige Vermehrung des interstitiellen Bindegewebes; herdweise finden sich bisweilen, keilförmig von der Oberfläche hineinziehend, dichte kleinzellige Infiltrationen, besonders im Anschlusse an Glomeruli[1]): das Glomerulus-Epithel ist vielfach verdickt.“ Es ist lebhaft zu bedauern, dass auch von diesem Falle, welcher intra vitam genau beobachtet worden war, kein Harnbefund vorliegt. Dass die Harnuntersuchung hier ein positives Resultat ergeben hätte, kann nach der Art der in den Nieren vorgefundenen pathologischen Veränderungen keinem Zweifel unterliegen.

Ganz ähnlich steht es auch sicherlich mit zwei von mir intra vitam beobachteten und post mortem obducirten hereditär-luetischen Säuglingen, bei welchen die anatomisch-histologische Untersuchung der Nieren hochgradige entzündliche Veränderungen aufdeckte, bei Lebzeiten jedoch keine Harnuntersuchung vorgenommen wurde.

Dies vorausgeschickt, hätten wir zunächst über einige klinisch festgestellte Nephritisformen bei hereditärer Säuglingssyphilis zu berichten.

Wir legen auf die nun folgenden Auseinandersetzungen einen besonderen Wert, weil der Möglichkeit des Vorkommens von Albuminurie in Verbindung mit Hydrops und urämischen Erscheinungen während manifester congenitaler Frühsyphilis in den Lehr- und Handbüchern der Pädiatrie fast gar keine Erwähnung geschieht. Und doch stammt der erste ganz einwandfreie und darum besonders wertvolle Beitrag zur Kenntnis des klinischen Verlaufes der congenitalen Nierensyphilis schon aus dem Jahre 1871 und ist von Bradley[2]) in London veröffentlicht worden.

Der Fall verlief folgendermassen:

Ein vier Monate altes, congenital-luetisches Kind mit manifestem Exanthem erkrankt vor eingeleiteter mercurieller Therapie unter hydropischen Erscheinungen an Nephritis mit beträchtlicher Albuminurie und Cylindrurie. Die Diagnose wurde auf hereditär-syphilitische Nephritis gestellt und bewährte sich auch, denn lediglich durch mercurielle Therapie (Inunctionscur) und ohne

[1]) Vgl. auch die Abbildung 1 auf Tafel IV dieses Werkes, welche bei b einen solchen keilförmigen, subcapsulär gelegenen Zellherd in der Niere eines im Alter von 6 Wochen verstorbenen Kindes eigener Beobachtung zur Ansicht bringt.

[2]) Bradley S. M.: Fall von hereditär-syphilitischem Hydrops. Brit. med. Journ. 1871.

Zuhilfenahme von Diureticis und dergleichen Mitteln gelangten Exanthem, Nephritis und Hydrops universalis zur vollständigen Heilung.

Ein ganz ähnlicher Fall von klinisch manifester Nephritis bei einem hereditär-syphilitischen Säugling ist kürzlich von Audeoud[1]) mitgetheilt worden.

Es handelte sich um ein mit Fleckenexanthem behaftetes, zwei Monate altes Kind, welches gleichzeitig von universellem Hydrops und urämischen Krämpfen befallen wurde. Albuminurie, Auftreten von granulirten und Epithelialcylindern im Harnsediment vervollständigten das Krankheitsbild der acuten Nierenentzündung. Die Nephritis heilte prompt unter antisyphilitischer Therapie. Exitus trat später durch Pneumonie ein.

Ich selbst habe bisher erst in vier Fällen das Auftreten von Nephritissymptomen im Verlaufe der hereditären Säuglingssyphilis zu verzeichnen Gelegenheit gehabt. Bei allen diesen Fällen wurden wir erst durch das Auftreten hydropischer Erscheinungen auf die Vermuthung des eventuellen Mitbestandes einer Nephritis und sohin zur Vornahme einer Harnuntersuchung gebracht.

Die Krankengeschichten meiner Fälle sollen hier kurz skizzirt werden.

1. Caroline E. . . ., fünf Monate altes hereditär-syphilitisches Kind, aufgenommen 19. December 1892. Mutter des Kindes 28 Jahre alt, völlig gesund und kräftig, ist seit vier Jahren verheirathet. Vor ihrer Eheschliessung hatte sie drei uneheliche Kinder in die Welt gesetzt, welche von einem anderen Vater stammten, als das zur Behandlung überbrachte Kind, und alle am Leben geblieben sind. In der Ehe erschien zunächst eine Todtgeburt und zwei Jahre später dieses Kind, welches bald nach der Geburt Schnupfen und Exanthem bekam und wegen seiner manifesten Hereditärsyphilis in der dritten Lebenswoche von einem praktischen Arzte in Wien mit Calomelpulvern behandelt wurde. Ueber den Zeitpunkt der syphilitischen Infection des Vaters liess sich nichts Bestimmtes eruiren.

Bei der Aufnahme fanden wir ein blasses, doch nicht übel genährtes Brustkind mit stark eingesunkener Nase, eitriger Coryza, vollständigem Defect der Cilien und Supercilien und completer Alopecie der Kopfhaut. Am unteren Ende der rechten Nasolabialfalte bestand ein fingernagelgrosses, zackig begrenztes, speckig belegtes Geschwür mit eigenthümlichem firnisartigem Oberflächenglanze. Strahlige Narben an den Lippensäumen. Nässende Papeln ad nates et Labia majora. Diffuse Plantar- und Palmarsyphilis. Mächtige harte Leberintumescenz. Milz drei Querfinger unter dem Rippenbogen hervorragend.

Die Therapie (Protojoduret. Hydrargyri 0·025 pro die) vermochte das schwere Krankheitsbild nur wenig zu beeinflussen. Am 23. December constatirten wir beiderseitige lobuläre Pneumonie, welche einen chronischen Verlauf zu nehmen sich anschickte. Die Quecksilbertherapie wurde ausgesetzt. Am 3. Jänner 1893 fanden wir Oedem der Augenlider und Anasarka, das Kind schien sehr verfallen und war sehr kurzathmig, leicht febril. Die Harnuntersuchung förderte beträchtliche Eiweissmengen zu Tage. Wegen des mini-

[1]) Audeoud: La néphrite dans la syphilis héréditaire. Revue med. d. l. Suisse rom. 1896. Nr. 8.

malen Harnquantums, welches nur mittelst Katetherismus gewonnen werden konnte, war eine mikroskopische Bestimmung des Sedimentes unmöglich gemacht.

Am 6. Jänner trat Exitus ein. Section wurde nicht gestattet.

2. Adolf P. . . . ., drei Monate alt, aufgenommen 8. Juni 1895. Mutter kränklich aussehend, seit sieben Jahren verheirathet, hat vor vier und vor zwei Jahren abortirt. Der Ehegatte war kurze Zeit vor der Eheschliessung zugestandenermassen syphilitisch inficirt gewesen, durch eine Mercurialcur jedoch von allen sichtbaren Symptomen befreit worden.

Das zur Untersuchung gebrachte Kind soll gesund zur Welt gekommen sein. Schon in den ersten Lebenstagen war aber der Mutter das stete Verstopftsein der Nase aufgefallen, doch erst in der sechsten Lebenswoche will sie das Auftreten eines Exanthems bemerkt haben. Das Kind bot zur Zeit seiner ersten Vorstellung in meinem Ambulatorium das Bild eines schweren rupiaformen Syphilides der Haut des Gesichtes und des behaarten Kopfes dar: Fusssohlen, Handteller, Hinterflächen der Unterschenkel und Nates waren diffus infiltrirt. Dabei bestand ein klassisches, rhagadiformes Syphilid an den Mundwinkeln und Nasenflügeln. Blutig-eitrige Coryza, eingesunkene Nase. Leber steinhart, in ihrem rechten Lappen bis zur queren Nabellinie reichend; Milz drei Querfinger unter dem Rippenbogen prominirend. Hochgradige Blässe, eigenthümlich fahlgelbes Colorit. Blutbefund der Anaemia pseudoleukaemica infantum.

Nach dreiwöchentlicher mercurieller Behandlung, welche in der innerlichen Darreichung von Hydrarg. jodat. flavum und Anwendung von Sublimatbädern bestand, waren die exanthematischen Erscheinungen vollkommen geschwunden; die Leber jedoch blieb weiter steinhart, nur schien sie ein wenig in Verkleinerung begriffen. Nun sahen wir das Kind zwei Monate lang nicht. Als es wieder vorgestellt wurde, zeigte es sich, dass die Leber enorm an Umfang und an Harte zugenommen hatte. Von Exanthem und Rhinitis war jedoch nichts mehr zu entdecken. Es wurde nun eine Inunctionscur eingeleitet, doch vergeblich. Nach der fünften Einreibung wurde das Kind wieder in unsere Anstalt gebracht, es schien sehr verfallen und von acuter Bronchitis heimgesucht. Gleichzeitig fiel Oedem der Augenlider und Anasarka an den Füssen, in der Lumbal- und Rückengegend, und eine eigenthümliche Dunsung der Halsregion auf. Mittelst Katheters gelang es, etwa 30 *g* Harn zu gewinnen. Derselbe enthielt massenhaft Eiweiss, im Sediment fanden sich spärliche rothe Blutkörperchen, reichliche Leukocyten, ferner hyaline, granulirte und Epithelialcylinder in massiger Menge. Zwei Tage später trat Exitus letalis ein. Section wurde nicht gestattet.

3. Der dritte Fall gelangte in der Ordination meines Anstaltscollegen, Dr. A. Hock, zur Aufnahme und wurde von demselben in der Sitzung des Wiener Medicinischen Club vom 17. October 1896 vorgestellt. Durch die Liebenswürdigkeit des genannten Herrn Collegen war ich vor allem in die Lage versetzt, den Fall mitzubeobachten; des Weiteren verdanke ich demselben auch die nun folgenden Daten. Für Beides sei ihm auch an dieser Stelle mein bester Dank abgestattet.

Die Mutter des in Rede stehenden Kindes wurde vor $1\frac{1}{2}$ Jahren während ihrer ersten Gravidität inficirt, brachte ein lebensschwaches Kind zur Welt, welches an-

geblich, ohne charakteristische Erscheinungen der Syphilis zu bieten, im Alter von 3 Wochen verstarb. Circa $1^1/_2$ Jahre später gebar dieselbe Frau ein von einem anderen Genitor stammendes Kind am normalen Schwangerschaftsende. Dasselbe soll bei der Geburt sehr kräftig gewesen sein, gedieh anfangs an der Mutterbrust ganz gut und zeigte nach Angabe der Mutter ausser dem seit Geburt bestehenden ominösen Schnupfen in den ersten Lebenswochen keinerlei abnorme Erscheinung. In der siebenten Lebenswoche stellte sich ein Exanthem ein, gegen welches dauernde Applicatien grosser Stücke von Emplastrum mercuriale cinereum auf verschiedene Körperstellen nach ärztlicher Ordination angewendet wurde.

Status präsens am 4. September 1894: Gut genährtes und dem Alter entsprechend entwickeltes Kind, mit flächenhaftem Syphilid an den Plantar- und Palmarregionen und verbreitetem, gross-maculösem Exanthem behaftet. Die Haut der Innenflächen der Oberschenkel und der Abdominalregion dunkelscharlachroth, stellenweise epidermisverlustig und nässend. (Dermatitis arteficialis ex emplastro mercuriali). Diesem Befunde zufolge wurde die locale Anwendung des Quecksilberpflasters ausgesetzt, dafür intern Protojoduretum Hydrargyri verordnet.

Nach vier Tagen wurde das Kind wieder zur Untersuchung gebracht, das Exanthem zeigte bereits Involutionsvorgänge, das arteficielle Erythem war geschwunden, hingegen erschien die Haut der Unterextremitäten, des Scrotum und Penis ödematös. Die Oedeme nahmen während des folgenden Tages noch zu, die Diurese wurde ungemein spärlich. In der mittelst Katheters gewonnenen geringen Harnmenge fanden sich grosse Mengen von Eiweiss. Das Sedimeut enthielt zahlreiche granulirte Cylinder, rothe nnd weisse Blutkörperchen. Vorsichtshalber wurde nun die Quecksilberbehandlung ganz aufgegeben und Jodkali intern dargereicht, worauf die exanthematischen Symptome allmälig schwanden und auch die Eiweissmenge ein wenig zurückging. Da nach fünfwöchentlicher Behandlung mit Jodkali, Tctr. Strophanti und Bädertherapie noch immer sehr beträchtliche Eiweissmengen im Harn zur Ausscheidung gelangten, und die Oedeme nicht schwanden, so wurde nunmehr, von der Idee ausgehend, dass die Nephritis unbedingt eine syphilitische sein müsse, wieder die Protojoduretbehandlung eingeleitet, unter deren Administration innerhalb weiterer 5 Wochen vollkommene Heilung eintrat.

4. Der vierte Fall von hereditärer Frühsyphilis, bei welchem die Nierenaffection auf klinischem Wege durch den positiven Ausfall der Harnuntersuchung auf Eiweiss festgestellt werden konnte (6 Wochen alter Säugling), ist bereits im sechsten Capitel dieses Abschnittes (S. 355) unter den Fällen von angeborener Lungensyphilis mitgetheilt worden. (Fall IV der dortigen Serie.) Derselbe gelangte auch zur Section, bei welcher Nierenveränderungen von sehr beträchtlicher Art und Ausdehnung ermittelt wurden, von denen noch später die Rede sein wird.

Ausser dem eben kurz angedeuteten letzten Fall meiner Beobachtung habe ich nur noch einen einzigen Fall in der Literatur ausfindig gemacht, bei welchem klinische Beobachtung und Obductionsbefund gleichzeitig zur Feststellung einer hereditär-syphilitischen Nephritis führten. Der Fall

ist von Massalongo veröffentlicht worden.[1]) Hier handelte es sich um ein sechs Monate altes, von einer syphilitischen Mutter geborenes, mit florider Hereditärsyphilis behaftetes Mädchen, welches unter urämischen Erscheinungen verstorben war. Die histologische Untersuchung der Nieren enthüllte hochgradige entzündliche und degenerative Veränderungen, insbesondere Glomerulonephritis, Endo- und Perivasculitis und interstitielle Zellwucherung in der Rindensubstanz; also kein Zweifel, dass hier eine echte hereditär-syphilitische Nierenentzündung vorgelegen war. Angesichts der Hochgradigkeit der vorgefundenen Veränderungen macht Massalongo wohl mit Recht die Annahme, dass dieselben bereits intrauterin eingesetzt haben müssen und nicht erst im postfötalen Leben entstanden sein können.

So wie bei Massalongo und in dem Falle 4 meiner in diesem Capitel vorgeführten Serie hereditär-syphilitischer Säuglinge verhält es sich nun in den übrigen mitgetheilten Fällen meiner und fremder Beobachtung durchaus nicht. Entweder es handelte sich um klinisch festgestellte Nephritis ohne anatomischen Befund oder aber wir hatten es mit histologisch nachgewiesener Nierensyphilis zu thun, ohne dass dieselbe klinisch früher festgestellt worden wäre.

Es entsteht nun die Frage: Ist in den drei erstbeschriebenen, aus unserer Anstalt stammenden Fällen von intra vitam beobachteter Nephritis bei hereditärer Lues und in den analogen Beobachtungen von Bradley und Audeoud eine syphilitische Nierenentzündung vorgelegen oder nicht? Haben wir ein Recht, in den fünf namhaft gemachten Fällen, wiewohl keine anatomische Verificirung der Diagnose möglich war, die klinische Diagnose „hereditär-syphilitische Nierenentzündung" aufrecht zu erhalten?

Ich glaube ja.

Vor allem spricht die zeitliche Coïncidenz der Nierensymptome mit anderweitigen floriden Syphilismanifestationen für die Richtigkeit der Diagnose „hereditäre Nierensyphilis". In den Fällen der fremden Autoren, Bradley und Audeoud, ferner auch in den Fällen I und III, welche in unserem Institute zur Beobachtung kamen, waren die Nephritis-Erscheinungen während der Florition eines charakteristischen Exanthems aufgetreten. Nur in Fall II unserer Eigenbeobachtung war zur Zeit des Manifestwerdens der Nephritis kein Exanthem mehr vorhanden, doch fiel hier die Nephritis mit der Recidive, oder besser gesagt, mit der Exacerbation einer angeborenen syphilitischen Hepatitis zusammen.

[1]) Massalongo: Sifilide renale congenita. Gazetta degli ospedali e delle cliniche. 1894. Nr. 59.

Auch ist es meiner Ansicht nach absolut unzulässig, das Auftreten der Nierenaffection in den bezeichneten Fällen eventuell auf die Einwirkung von Quecksilberpräparaten zurückzuführen. Die Anzahl der von mir persönlich bis jetzt beobachteten und genau protokollirten Fälle von hereditärer Säuglingssyphilis nähert sich schon der Ziffer 300. Fast alle diese Kinder wurden einer mehrwöchentlichen mercuriellen Therapie unterzogen und nicht ein einziges Mal, wenn man von den hier namhaft gemachten vier Fällen absieht, waren wir in der Lage, das Auftreten von nephritischen Symptomen, insbesondere aber von Oedemen, welche auf das Vorhandensein nephritischer Läsionen hätten hindeuten können, während der Behandlung zu entdecken. Uebrigens ist in den Fällen von Bradley und Audeoud die Nephritis vor Inauguration der mercuriellen Therapie aufgetreten, ja noch mehr, die Mercurialcur wurde bei schon festgestellter Nephritis erst eingeleitet, worauf erst recht Heilung der Nierenentzündung eintrat.

Aehnlich verhält es sich auch in dem sub Nr. 3 mitgetheilten Falle unserer Serie. Die hydropischen Symptome wurden zwar erst vier Tage nach eingeleiteter interner Anwendung von Protojoduret entdeckt, womit aber natürlich nicht gesagt ist, dass nicht Albuminurie schon viel länger vorher bestanden hatte. Nach Feststellung des Thatbestandes einer Nephritis wurde die Mercurdarreichung anfangs vollkommen sistirt — ohne wesentlichen Erfolg. Erst die Wiederheranziehung der Quecksilbertherapie war von Erfolg gekrönt, die Nierenentzündung heilte erst unter dem internen Gebrauch des Hydrargyr. jodat. flav. rasch und vollständig ab.

Ein Zweifel über die luetische Natur des letzterwähnten Nephritis-Falles konnte eine kurze Zeit lang wohl bestehen. Das in Rede stehende Kind trug nämlich ausser seinem luetischen Exanthem die deutlichen Zeichen einer arteficiellen Dermatitis der Bauchhaut zur Schau. Die Dermatitis war die Folge der Application eines grossen Fleckes von Empl. cinereum gewesen, welcher behufs Beseitigung der Syphilis bei dem Kinde von einem Privatarzte früher ordinirt worden war. Nun ist es sicherlich nicht von der Hand zu weisen, dass Dermatitiden, insbesondere nässende Eczeme, bei Säuglingen eventuell zu Nephritis führen können. Allein die cutane Affection war in dem vorliegenden Falle viel zu geringgradig und die Dauer der Einwirkung des Quecksilbers in Pflasterform eine viel zu kurz dauernde gewesen — sie betrug kaum 24 Stunden — als dass eine solche Annahme sehr plausibel gewesen wäre. Dennoch aber musste anfänglich mit Recht an die Möglichkeit einer auf dem Wege der Dermatitis entstandenen Nephritis gedacht werden. Der weitere Verlauf benahm einer solchen Annahme aber auch

jeden Schimmer von Wahrscheinlichkeit und rechtfertigte die Diagnose „hereditär-syphilitischen Nephritis“ in glänzender Weise. Denn die Nephritis kam erst unter der Einwirkung einer energischen Mercurialbehandlung zur Heilung.

Ueberblicken wir noch einmal ganz kurz das Thatsachenmateriale, welches uns über die hereditär-syphilitische Nierenentzündung der Säuglinge bis jetzt vorliegt. Von den Föten und Frühgeburten wollen wir momentan ganz absehen. Da ergibt es sich denn mit absoluter Sicherheit, dass die congenitale Frühsyphilis während der Säuglingsperiode als ein nicht unwichtiges ätiologisches Moment bezüglich des Zustandekommens von Nephritis-Symptomen zu veranschlagen ist. In einer Anzahl von Fällen, welche mehrwöchentliche oder mehrmonatliche Säuglinge betrafen und tödtlich endeten, wies die pathologisch-anatomische Untersuchung schwere entzündliche Veränderungen im Nierengewebe auf, welche gar nicht geahnt wurden, weil keine klinische Harnprüfung bei Lebzeiten der Individuen vorgenommen wurde. In einer anderen Reihe hinwiederum fanden sich Erscheinungen schwerer Nierenaffection bei Lebzeiten der manifest hereditär-syphilitischen Säuglinge, welche unter mercurieller Therapie vollkommen zurückgingen. Ist es sohin nicht vollkommen klar, dass die congenitale Frühsyphilis in ihrer ätiologischen Beziehung zur Nephritis bisher arg vernachlässigt wurde? Vielleicht ist der eine oder der andere Fall, welcher als genuine Säuglingsnephritis in der Literatur vorkommt, auf hereditäre Lues zurückzuführen, deren exanthematisches Stadium dem betreffenden Beobachter nicht zur Ansicht gelangt war. Jedenfalls muss, wenn bei manifester Säuglingsnephritis kein causales Moment eruirbar ist, mit der Möglichkeit eines syphilitischen Ursprungs der Affection von nun an doch wenigstens gerechnet werden.

Zehntes Capitel.

Histologische Befunde bei der angeborenen Nierensyphilis.

Existenz einer syphilitischen Nephritis. — Vorwaltendes Ergriffensein der Rindensubstanz vom diffusen hereditär-syphilitischen Entzündungsprocess. — Erkrankung der Malpighi'schen Knäuel. — Stroebe's Beobachtungen über rückständige Parenchymentwicklung in den kranken Nieren syphilitischer Neugeborener. — Zwei analoge Befunde eigener Beobachtung. — Entwicklungshemmung an den Glomerulis congenital-syphilitischer Nieren. — Abgeschnürte Schläuche mit hohem Cylinderepithel in den subcapsulären Antheilen der Nierenrinde. — Cystenbildungen. — Veränderungen in Fall V unserer Serie von Nephritisbeobachtungen. — Miliare Gummata und keilförmige subcapsuläre Herde. — Resumé.

Bevor ich nun an die Schilderung der pathologisch-anatomischen Verhältnisse gehe, welche bei der congenitalen Nierensyphilis vorliegen, sei eine für die ganze Frage der syphilitischen Nephritis nicht unwesentliche Bemerkung vorausgeschickt. Während es noch ein strittiger Punkt ist, ob die entzündlichen Nierenaffectionen, welche bei älteren syphilitischen Individuen, die ihre Lues durch Contactinfection bezogen haben, vorkommen, wirklich syphilitische Nephritiden oder nur zufällig aufgetretene Nephritiden bei syphilitischen Individuen sind, ist, wie ich glaube, für die hereditäre Frühsyphilis die Frage nach der Existenz einer hereditären Nierensyphilis gegenwärtig bereits als in positivem Sinne entschieden zu betrachten. Dieser Satz, welcher mir von fundamentaler Wichtigkeit zu sein scheint, wird sich aus der Betrachtung der nun folgenden Darlegungen über die Histologie der congenitalen Nierensyphilis mit unzweifelhafter Sicherheit ergeben.

Dies vorausgeschickt, wenden wir uns nun zur Erörterung der histologischen Verhältnisse, welche wir bei den Nierenaffectionen congenital-syphilitischer Neugeborener und Säuglinge feststellen konnten.

Das untersuchte Materiale stammt von den im Capitel über die angeborene Lungensyphilis bereits detaillirten fünf Fällen von angeborener Lues (s. S. 354 u. ff.). Wie schon erwähnt, handelte es sich dortselbst

um zwei syphilitische Todtgeburten und drei Säuglinge der ersten Lebenswochen. Nur in einem Falle (Nr. IV unserer Beobachtungen S. 356) war es möglich, bei Lebzeiten des Kindes einmal mittelst Katheters einige Cubikcentimeter Harn zu gewinnen, welcher eine reichliche Eiweissreaction zeigte.

Während nun die histologischen Nierenbefunde, welche wir bei der Obduction der beiden auf S. 355 erwähnten syphilitischen Todtgeburten erhoben haben, in keiner Weise von jenen abweichen, welche auch sonst in der Literatur beschrieben worden sind und welche sich an den gewöhnlichen und schon bekannten anatomischen Charakter der diffusen congenitalen Frühsyphilis durchaus anlehnen, beanspruchen zwei Fälle — und zwar sind es die beiden zuletzt von mir obducirten — ein besonderes Interesse. Wir werden uns mit den Veränderungen, welche in den Nieren dieser beiden hereditär-syphilitischen Kinder vorfindlich waren, später noch eingehender zu beschäftigen haben.

Im Nierengewebe der beiden Todtgeburten und des erstangeführten der von mir im sechsten Capitel erwähnten Säuglinge liessen sich typische interstitielle, diffuse Wucherungsvorgänge im intertubulären Bindegewebe und Erscheinungen von Glomerulonephritis erkennen, wie dies auch von den bisher namhaft gemachten Autoren, insbesondere von Gallus und Mörck, schon vielfach beobachtet und beschrieben worden ist.

Ein gemeinsames Moment ist aber bei allen von mir erhobenen histologischen Nierenbefunden der congenitalen Frühsyphilis festzustellen gewesen, nämlich der Umstand, dass die entzündliche Gewebsalteration im Bereiche der Rindensubstanz in unvergleichlich intensiverer Weise zur Geltung gekommen war, als im Bereiche der Marksubstanz. Ja noch mehr! Es hat völlig den Anschein, als ob die peripherstenPartien der Rinde, also die subcapsulär gelegenen Antheile des Nierenparenchyms stets der Hauptsitz der Erkrankung gewesen sind, indem nämlich gerade die subcapsulär gelegenen kleinen Venen und der Capillarapparat, welcher die subcapsulär gelegenen Harncanälchen umspinnt, in viel intensiverer Weise an dem Entzündungsprocesse betheiligt schienen, als alle anderen Gewebsregionen der Niere.

Beide diese Momente, sowohl das vorwiegende Erkranken der Rindensubstanz, als auch das Vorwalten der pathologischen Veränderungen in den subcapsulär gelegenen Antheilen der Nierenrinde werden leicht verständlich, wenn man sich die Entwicklungsgeschichte der Niere und unsere theoretischen Auseinandersetzungen über die Genesis der visceralen congenital-syphilitischen Frühaffectionen ins Gedächtnis zurückruft. Die Nierenrinde ist der gefässreichere, zugleich aber auch der

eigentlich functionirende Antheil des Organs, und in den subcapsulären Partien der Niere vollzieht sich überdies noch in den letzten Fötalmonaten das appositionelle Wachsthum des secernirenden Parenchyms und die Umgestaltung der fötalen Epithelschläuche der Embryoniere in Glomeruli und Tubuli contorti ganz ausschliesslich. Hier herrscht also, zumal in den letzten Monaten des Intrauterinzustandes der Frucht, eine besondere Vascularisation, ein besonderer Wachsthumsafflux, hier wird also ein im Fötalzustand der Frucht thätiges Syphilisgift einen günstigeren Boden für seine phlogistische Thätigkeit vorbereitet finden, als in den übrigen Partien des Nierengewebes. Des Ferneren ist noch zu bedenken, dass auch im postfötalen Leben die Malpighi'schen Körperchen die functionell wichtigsten und blutreichsten Theile der Niere sind, daher auch noch im Extrauterinzustande die diffusen Veränderungen, welche die hereditäre Frühsyphilis in Scene zu setzen vermag, in diesen Organpartien in besonders hervorstechender Weise zur Entwicklung kommen werden.

Eine hervorragende Rolle spielt nämlich in allen bisher bekannt gewordenen Fällen von congenitaler Nierensyphilis eine wesentliche Affection der Malpighi'schen Knäuel. Nicht blos dass sich in unseren Fällen häufig eine reichliche Desquamation von Epithelien ins Innere des Kapselraumes nachweisen liess, in vielen Glomerulis fand sich auch das Gefässknäuel hochgradig comprimirt, die Kapsel hingegen ausgedehnt und mit einer hyalinen, stark lichtbrechenden Substanz ausgefüllt. Im Grossen und Ganzen aber verhielten sich bei den zunächst herangezogenen drei Fällen (2 Todtgeburten und ein Säugling) die Nierenepithelien selbst frei von der entzündlichen Nierenalteration, so dass der hier vorliegende Process im Wesentlichen als der einer acuten interstitiellen und Glomerulonephritis zu deuten war (Fig. 9).

Ganz andere Verhältnisse fanden wir aber bei den beiden zuletzt mitgetheilten Fällen von congenitaler Nierensyphilis vorliegend. Vor Allem waren die Veränderungen, welche in den Nieren dieser beiden Kinder entdeckt wurden, viel schwererer Art als diejenigen, welche bei den beiden syphilitischen Todtgeburten und dem erstbeschriebenen, im Alter von 4 Wochen verstorbenen, hereditär-syphilitischen Säugling aufgefunden worden waren. Des Weiteren lehnen sich aber die histologischen Veränderungen, welche ich hier nachzuweisen in der Lage war, völlig an einen ganz merkwürdigen pathologisch-histologischen Befund an, welcher von Stroebe im pathologischen Institute Ziegler's an der Niere einer ausgetragenen syphilitischen Todtgeburt zum ersten Male festgestellt werden konnte, welcher übrigens, so weit ich die Literatur durchzu-

arbeiten in der Lage war, seither noch keine weitere Bestätigung gefunden hat.

Stroebe[1]) berichtete nämlich in einer sehr interessanten, der Histologie der congenitalen Nieren- und Lungensyphilis gewidmeten Arbeit über ein todtgeborenes, hereditär-luetisches, mit Pemphigus syphiliticus congenitus behaftetes Kind, welches bei der Obduction in der Leber, in der Lunge und in den Nieren schwere diffuse syphilitische Erkrankungsvorgänge erkennen liess. Gleichzeitig gelang es aber Stroebe, auch histologische Befunde in den Nieren dieser syphilitischen Todtgeburt festzustellen, welche vor Allem wegen ihrer Neuheit, dann aber auch wegen ihrer absoluten Bedeutung ein hervorragendes allgemeines Interesse beanspruchen. Ich bringe diesen Befunden aus dem Grunde ein

Fig. 9.

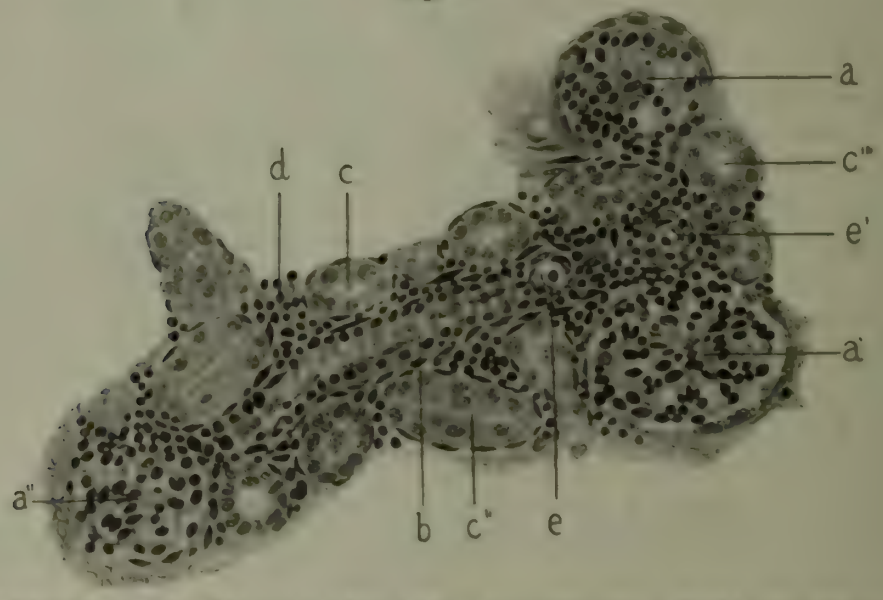

Schnitt aus der Nierenrinde einer syphilitischen Todtgeburt aus dem letzten Schwangerschaftsmonate.

aa'a'' = Glomeruli mit Kernwucherung und hyaliner Degeneration der Schlingen. Körnige Trübung des Kapselepithels. b = Längsgetroffene Arterie in der Nierenrinde mit adventitieller und periadventitieller Entzündung. cc'c'' = Harncanälchen durch interstitielle Zellwucherung auseindergedrängt. d = Interstitielle Entzündung, entsprechend den feinsten Gefässen und Nierencapillaren. ee' = Gefässabgänge quergetroffen mit Wand-Erkrankung.

ganz besonderes Interesse entgegen, weil die von Stroebe in den Nieren und Lungen des erwähnten congenital-syphilitischen Kindes aufgedeckten Veränderungen eine indirecte Bestätigung meiner neuen Theorie über die

[1]) Stroebe: Zur Histologie der congenitalen Nieren- und Lungensyphilis. Centralblatt f. allg. Pathol. u. pathol. Anat. II. 1891. S. 1009.

Art und Genesis der visceralen Frühmanifestationen der congenitalen Frühsyphilis in sich bergen. Dies wird bald klar werden.

Die Cardinalpunkte der Stroebe'schen Untersuchungsresultate lassen sich ungefähr folgendermassen zusammenfassen: Man findet sowohl in den Lungen, wie in den Nieren congenital-syphilitischer Todtgeburten, abgesehen von den pathologischen Wucherungsvorgängen, welche im interstitiellen Bindegewebe derselben anzutreffen sind, eigenthümlich gestaltete epitheliale Bildungen vor, welche sich als Epithelschläuche oder als Epithelzellennester, kurz als nicht vollentwickelte, embryonale Parenchympartien der Organe präsentiren. Derartige Bildungen findet man bei ausgetragenen Früchten unter normalen Verhältnissen niemals an. Vielmehr entsprechen diese Formationen früheren Stadien der fötalen Organentwicklung, welche gegenüber dem Zeitpunkte des normalen Schwangerschaftsendes weit zurückliegen. Es handelt sich also bei diesen Befunden um das Vorliegen einer unvollkommen ausgebildeten Parenchymentwicklung, um Residuen aus früheren Perioden des Fötalzustandes der Visceralorgane, welche stellenweise nicht zur vollkommenen texturellen Ausbildung gelangt sind. Wie man sich nun leicht überzeugen kann, erscheinen diese epithelialen Bildungen stets von bindegewebigen oder kleinzelligen Wucherungsprocessen umgeben und vom übrigen Gewebe der erkrankten Organe durch wucherndes Bindegewebe umgürtet oder gänzlich abgeschnürt (s. Tafel IV, Fig. 1 bei e und ff'). Gerade dieser Umstand weist aber darauf hin, dass die betreffenden Epithelialgebilde in Folge eines frühzeitigen Einsetzens der pathologischen Wucherungsvorgänge während der embryonalen Entwicklung der Nieren in ihrer Ausbildung zu normalen Parenchymtheilen aufgehalten worden sind. Man hat es also um ein partielles Stehenbleiben epithelialer Parenchymanlagen auf dem Fötalzustande zu thun.

So fand Stroebe im diffus entzündlich veränderten Lungengewebe alveoläre Höhlungen und Zellnester, welche, wie schon im siebenten Capitel auseinandergesetzt wurde, noch mit cylindrischem oder cubischem Epithel ausgekleidet und von frischem Bindegewebe umschnürt waren (Fig. 8). Er fand des Ferneren in der Nierenrinde unmittelbar unter der Kapsel eine Gewebsschichte, welche ausschliesslich eigenthümliche, schlauchartige, mit hohem Cylinderepithel ausgekleidete Gebilde enthielt, ohne dass es zur vollen Entwicklung von Glomerulis und geschlängelten Canälen dortselbst gekommen wäre. Die im Laufe der beiden letzten Fötalmonate normaler Weise vor sich gehende völlige Differenzirung des

sogenannten „geschlängelten Rohres“ [1]) der embryonalen Nieren in Bowman'sche Kapseln, Tubuli contorti, Henle'sche Schleifen und Schaltstücke ist innerhalb einer nicht unbedeutenden Zonenbreite in den subcapsulären Nierentheilen nicht zur Vollendung gekommen.

Diese Befunde sind nun bei Berücksichtigung der lebhaften interstitiellen Entzündungsvorgänge, welche in den besprochenen Nierenpräparaten auffindbar waren, sehr leicht zu erklären. Vor Allem aber liefern sie einen neuerlichen Beweis für die innige Beziehung, in welcher das syphilitische Virus zu den in Entwicklung begriffenen epithelial angelegten Drüsenparenchymen des Fötus steht. Der syphilitische Process muss in diesem Falle frühzeitig im Organismus der in Entwicklung begriffenen Frucht thätig gewesen sein, zu einer Zeit, in welcher es in den betreffenden Gewebspartien noch nicht zur völligen Differenzirung von Glomerulis und Tubulis contortis gekommen war. Die durch den vererbten Syphiliskeim in einem früheren Stadium der Nierenentwicklung angeregte zellige Wucherung im Bindegewebe des wachsenden Parenchyms hatte also ein Stehenbleiben gewisser epithelialer Anlagen auf dem embryonalen Entwicklungszustand nach sich gezogen.

In einem zweiten untersuchten Falle Stroebe's, welcher zur selben Zeit im Ziegler'schen Institut zur histologischen Bearbeitung kam, zeigten sich geringgradigere Veränderungen, welche jedoch genau nach demselben Typus entwickelt waren, wie die in dem zuerst beschriebenen Casus.

Bevor ich nun das Resultat meiner histologischen Untersuchungen rücksichtlich der Fälle IV und V meiner im sechsten Capitel dieses Abschnittes angeführten Serie obducirter hereditär-syphilitischer Säuglinge mittheile, möchte ich noch einmal darauf aufmerksam machen, dass die Nierenbefunde Stroebe's bisher einzig dastehende waren, während ähnliche histologische Verhältnisse in den Lungen congenital-syphilitischer Todtgeburten bereits von Chiari und Spanudis (s. S. 377) gesehen wurden.

* * *

Ich gehe nun zur Schilderung der Nierenveränderungen über, welche in den beiden letztangeführten Fällen von Visceralsyphilis meines Krankenmateriales zu constatiren waren. Die bezüglichen Krankengeschichten wurden bereits (S. 355) kurz mitgetheilt. In einem dieser Fälle war es unmöglich gewesen, intra vitam eine Harnuntersuchung vorzunehmen. Das Kind verstarb, bevor wir noch dazu kamen, eine

[1]) Hamburger: Ueber die Entwicklung der Säugethierniere. Arch. f. Anat. und Physiol. 1890. Supplementband. cit. bei Stroebe.

Harnprobe von demselben zu gewinnen. Bei der histologischen Untersuchung der Nieren beider dieser Kinder fanden wir nun Veränderungen ganz besonderer Art, welche mit den von Stroebe mitgetheilten Befunden sehr viel Aehnlichkeit zeigten. Wenn dieselben auch im Allgemeinen, was das Vorliegen von gehemmter Parenchymentwicklung anbetrifft, etwas geringfügiger waren, als die in dem ersten Falle der Stroebe'schen Veröffentlichung geschilderten, so fanden sich doch alle von diesem Autor namhaft gemachten Verhältnisse in unseren Fällen wieder.

Herrn Prof. Dr. Ernst Ziegler in Freiburg in Br., Herrn Prosector Dr. H. Stroebe in Hannover und Herrn Prof. Dr. S. Schenk in Wien, welche die Güte hatten, meine bezüglichen histologischen Präparate durchzusehen und zu dem Resultate gelangten, dass in meinen Präparaten durchaus analoge pathologische Verhältnisse vorwalten, wie bei Stroebe, sei für ihre besondere Liebenswürdigkeit auch an dieser Stelle mein wärmster Dank abgestattet.[1]) Vor Allem liess sich in beiden meinen Fällen constatiren, dass direct unter der Kapsel eine durch reichliche Rundzellenentwicklung und durch eingestreute zellige Herde vielfach unterbrochene Schichte von Cylinderepithel führenden, schlauchartigen Gebilden gelegen war, wie eine solche in Nierenschnitten ausgetragener Neugeborener niemals mehr zu finden ist. Es waren theils Quer-, theils Längsschnitte solcher Schläuche und eigenthümlicher Figuren von Hohlgebilden wahrnehmbar, welche sich durch das hohe Cylinderepithel und durch die intensive Hämatoxylinfärbung, mit welcher dasselbe ausgestattet erschien, von dem eigenthümlich trüben und blassen Epithelcharakter der Tubuli contorti sehr wesentlich unterschieden. Ueberdies konnten wir des Oefteren neben solchen fötalen Drüsenschläuchen kleine, unfertige Glomeruli entdecken oder aber auch kleine rundliche Epithel-Zellenhaufen erblicken, welche genau die Form von Glomerulis innehatten, ohne jedoch eine wohl abgegrenzte Kapsel oder, besser gesagt, ein typisch gesondertes Kapselepithel zu zeigen und ohne von einem Blutgefässknäuel vollkommen eingestülpt zu sein. Auch sah man in einzelnen Schnitten mitunter einen rundlichen Haufen von epithelartigen Zellen, welcher, nach seiner ganzen Configuration und seiner sichtbaren unmittelbaren Adhärenz an einem Blutgefäss zu schliessen, einem Glomerulus entsprechen musste. Obwohl nun ein längs getroffenes Blutgefäss unmittelbar an diesem Zellhaufen anlag,

[1]) Zu ganz besonderem Danke bin ich überdies Herrn Dr. Stroebe in Hannover verpflichtet, welcher mit mir Nierenpräparate austauschte, so dass ich in die angenehme Lage kam, die von ihm geschilderten pathologischen Verhältnisse aus eigener Anschauung kennen zu lernen.

erschien derselbe dennoch nicht von einem Gefässknäuel in der gewohnten Weise eingestülpt. Solche Bilder trafen wir jedoch stets nur in der Nähe der Nierenkapsel, in der Region, in welcher auch die beschriebenen abgeschnürten Reste unfertigen Nierengewebes zu entdecken waren.

Auf einen weiteren sehr interessanten Befund, welcher in den Nieren beider der zuletzt von mir namhaft gemachten Fälle festzustellen war, machte mich Herr Prof. Schenk erst aufmerksam. Derselbe bezieht sich auf das Epithel des parietalen Blattes der Bowman'schen Kapseln in den Malpighi'schen Körperchen. An einzelnen Stellen der Bowman'schen Kapseln und an sehr vielen Malpighi'schen Körperchen überhaupt trägt nämlich das parietale Blatt der Bowman'schen Membran ausschliesslich hohes cubisches oder gar noch cylindrisches Epithel an Stelle des normaler Weise zu beobachtenden Plattenepithels. Wie man sich durch Vergleich mit physiologischen Nierenpräparaten Neugeborener überzeugen kann, ist aber normaler Weise an den Glomerulis in dieser Lebensperiode nur mehr ein flaches Kapselepithel vorhanden. Hohes Kapselepithel ist ein dem Fötalzustand der Nieren zugehöriger Befund. Es ist nun des Weiteren ganz merkwürdig, dass hohes Epithel nur an jenen Glomerulis zu entdecken war, welche mitten in den Regionen der intensivsten interstitiellen Entzündung sesshaft waren. Demgemäss fand es sich auch viel häufiger in den an der äussersten Peripherie der Rindensubstanz gelegenen Glomerulis, als an solchen, welche tiefer im Rindenparenchym versenkt lagen. Und noch Eines konnte man sehen. Es fanden sich Glomeruli, deren Kapseln stellenweise mit cubischem, stellenweise mit flachem Epithel ausgekleidet waren. Hiebei zeigte es sich nun ganz regelmässig, dass das Epithel an jenen Stellen des parietalen Blattes der Bowman'schen Membran, welche direct an dichtere Massen neugebildeten Bindegewebes angelagert war, einen hohen Charakter besass. Dort aber, wo solche Umstände nicht vorlagen, war das Epithel, wie in der Norm, ein flaches. Ein und derselbe Glomerulus zeigte also dort, wo er an dichtem Bindegewebe anlag, cubisches, dort, wo er von einer geringeren Bindegewebswucherung umgeben war, ein flaches Kapselepithel. Auch dies alles ist ganz leicht verständlich. Der hohe Epithelcharakter entspricht dem Fötalzustande der Glomerulusentwicklung. Das ganze Epithellager, aus welchem sich Bowman'sche Kapseln, Tubuli contorti u. s. w. entwickeln, ist aus hohen Cylinderzellen zusammengesetzt. Das Epithel der Glomeruluskapseln ist auch in den schon differenzirten Malpighi'schen Körperchen des Fötus anfangs noch immer ein hohes cylindrisches und wird erst während des fortschreitenden Wachsthums der

Glomeruli unter continuirlich vor sich gehender Dehnung der Kapseln ganz allmälig ein cubisches und zu Ende des Intrauterinzustandes erst ein flaches, wie es normaler Weise beim neugeborenen Kinde allerwärts zu erkennen ist. Ist es nun frühzeitig während der intrauterinen Entwicklung der Frucht infolge vererbter Syphilis zu Bindegewebswucherung in der Nierenrinde gekommen, so ist es vollkommen klar, dass das neugebildete Bindegewebe, welches Glomeruli oder Theile von solchen umgibt, in der Lage sein wird, das Wachsthum und die Dehnung der Kapseln und daher auch die Umbildung des embryonalen Cylinder- in das normale Plattenepithel hintanzuhalten. Ganz ähnlichen Reflexionen hat auch Stroebe auf Grund analoger Befunde in seiner schon mehrfach citirten Arbeit Raum gegeben.

Auch ganz unregelmässig geformte, handschuhfingerförmige oder abgeplattete, längsovale Formgebilde mit einer klaren Lichtung erschienen in dem einen meiner beiden Fälle (Fall V der Serie) hin und wieder, welche mit hohem, schön tingirtem Cylinderepithel ausgekleidet waren. Keinesfalls aber war in diesem Falle die Zone unfertigen Nierengewebes, (nach einem Vergleiche zwischen meinen Präparaten und der Schilderung Stroebe's zu schliessen) von solcher Breite, wie in dem Stroebe'schen Falle. Doch lieferte auch die Untersuchung dieses Falles eine erfreuliche Bestätigung aller Angaben, welche aus dem Ziegler'schen Institute stammen.

Nebst diesen schlauchförmigen Gebilden, welche sich durch das scharf abgegrenzte Cylinderepithel, durch das deutliche Lumen und die intensiv blaue Hämatoxylinfärbung von dem trüben, granulirten und sich schwach färbenden Epithel der gewundenen Harncanälchen deutlich abhoben, fanden sich in derselben Niere noch zwei ganz interessante Befunde, nämlich: 1. zeigte sich direct unter der Nierenkapsel eine grosse Menge cavernöser Bluträume, welche strotzend mit rothen Blutkörperchen gefüllt erschienen. In der Umgebung derselben befand sich ausnahmslos eine intensive Wucherung jungen Granulationsgewebes; 2. fanden sich gleichfalls direct unter der Kapsel gelegen oder auch etwas entfernt von derselben cystische Hohlräume, von stark kernhaltigem dichten Bindegewebe umgeben, in welchen sich eine an gehärteten Präparaten homogen erscheinende, wenig lichtbrechende Masse befand, in der sich abgestossene körnig getrübte Epithelien vorfanden. Die Innenwand dieser cystischen Gebilde erschien stellenweise von flachen Epithelzellen ausgekleidet, deren Kerne sich mit Hämatoxylin intensiv färbten. Nach Form, Vertheilung und Art des Epithelbelages dieser cystischen Gebilde zu schliessen, erscheint es mehr als wahrscheinlich, dass dieselben wenigstens zum Theil aus fötalen Epithel-

schläuchen der eben beschriebenen Art hervorgegangen sind, welche frühzeitig in der embryonalen Entwicklungsperiode von jungem Bindegewebe umwuchert, abgeschnürt und sohin vollkommen von der Umgebung abgesperrt wurden.

Viel hochgradigere Veränderungen im Nierengewebe fanden wir bei der anatomischen Untersuchung der Nieren des Falles IV. unserer S. 355 mitgetheilten Serie hereditär-syphilitischer Kinder. Das betreffende Kind, welches sofort bei der ersten Untersuchung einen sehr miserablen Eindruck machte, welches am ganzen Körper mit einem rupiaformen Syphilide bedeckt und sehr cyanotisch war, zeigte in allen zur Untersuchung gekommenen visceralen Organen diffuse syphilitische Veränderungen der schwersten Art. Auch die Nieren erwiesen sich in einer Weise hochgradig verändert, wie sie kaum intensiver gedacht werden kann. Das Kind verstarb wenige Tage nach der ersten Vorstellung in unserer Anstalt. Es war nicht möglich gewesen, mehr als eine Harnprobe und auch die nur mittelst Katheterismus zu gewinnen. Da das ganze Quantum, welches für die Untersuchung zur Verfügung stand, nicht mehr als 20 Cubikcentimeter betrug, konnte eine Untersuchung des Sediments nicht vorgenommen werden, daher ich über das Vorhandensein von Cylindern keine Angaben zu machen in der Lage bin.

Die histologische Untersuchung der in Alkohol gehärteten und mit Hämatoxylin-Eosin gefärbten Präparate führte zu ganz merkwürdigen Befunden, welche gleichfalls mit den von Stroebe mitgetheilten grosse Aehnlichkeit besitzen. Vor Allem zeigte sich, dass die Rindensubstanz in ihren subcapsulären Antheilen an einzelnen Partien vollständig jeder Glomerulusentwicklung bar war und zwar in einer viel grösseren Tiefe als dies unter normalen Verhältnissen vorkommt.[1]) Es fanden sich wohl mitunter grössere zellige Complexe von kreisförmiger oder ellipsoider Form oder in Form zackiger Figuren, allein deutlich erkennbare Glomeruli kamen an solchen Partien der Nierenrinde immer erst viel tiefer abseits von der Kapsel zum Vorschein, als in der Norm und auch diese zeigten dann stets sehr hochgradige Entwicklungshemmungen und zum Theile auch Entwicklungsstörungen des Epithels im Sinne unserer vorhin gemachten Andeutungen.

Die Gefässschlingen erschienen zumeist comprimirt, der Kapselraum von gewuchertem und desquamirtem Epithel und von Rundzellen durchsetzt, ja an einzelnen Stellen in der Nähe der Marksubstanz fanden sich

[1]) Die alleräusserste subcapsuläre Schicht der Niere, der sog. „cortex corticis“ ist auch unter normalen Verhältnissen glomerulusfrei und enthält ausschliesslich Tubuli contorti.

scharf abgesetzte runde Zellherde mitten im Parenchym, welche ihrer kreisrunden Form und scharfen Abgrenzung nach wohl an Malpighi'sche Körperchen erinnerten, aber keine charakteristische Structur mehr erkennen liessen. (Miliare Syphilome der Nieren. Tafel IV, Fig. 2 bei c). An sehr vielen Stellen konnte man die Epithelien der Tubuli contorti in albuminöser Trübung oder Nekrose begriffen sehen, so dass von Epithelkernen nur wenig mehr vorhanden war (Tafel IV, Fig. 1 bei c und c^1 Hingegen zeigte sich die Epithelschichte der Harncanälchen wiederholt von Rundzellenwucherung durchsetzt, welche in das Innere derselben eingedrungen war.

Abgesehen von diesen Veränderungen fanden sich die tiefer gelegenen Partien der Nierenrinde zusammengesetzt aus einer grossen Menge verschiedenartig gestalteter, mit geringem Lumen versehener Hohlgebilde, offenbar Tubulis contortis entsprechend, deren Epithelien zum grossen Theile hochgradig getrübt, stellenweise in fettigem Zerfall begriffen waren.

Innerhalb der Lumina der Tubuli fand sich eine feinkörnige fibrinoide Substanz; den grössten Theil der subcapsulären Antheile des Rindengewebes bildete aber, abgesehen von den Residuen fötaler Nierenschläuche, eine mächtige Zellinfiltration, welche vornehmlich in Form keilförmiger Herde von der Kapsel nach unten zu in Wucherung begriffen war (Tafel IV, Fig. 1 bei b und b^1). In diesen herdförmigen Zellwucherungen gelang es aber sehr häufig, genau dieselben schlauchförmigen Gebilde zu entdecken, von denen vorhin gesprochen wurde, mit noch unversehrtem, stark tingirtem, hohem Cylinderepithel und mit klaffendem Lumen, welche Formationen sich in ganz auffallender Weise von den trüben Epithelien der Tubuli und der verwaschenen Kernfärbung derselben abhoben (Tafel IV, Fig. 1 bei e und ff'). Der Befund von cavernösen Bluträumen unter der Kapsel fehlte jedoch in diesem Falle; hie und da konnte man in einem solchen keilförmigen Herde eine Spalte oder ein Lumen wahrnehmen, welches auf die Zugehörigkeit desselben zu einem Blutgefässe oder einem Hohlgebilde hinwies (Tafel IV, Fig. 1 bei b). Auch fanden sich Reste hyalin degenerirter und von Rundzellen oder Epithelresten erfüllter Harncanälchen inmitten solcher keilförmiger Herde.

Die Malpighi'schen Körperchen erschienen in den tieferen Schichten hochgradig verändert; ein freier Raum zwischen den Gefässschlingen und der Bowman'schen Kapsel bestand nicht mehr. Häufig konnte man an Stelle der Glomeruli birnförmige oder kreisförmige Gebilde entdecken, welche theils von gewucherten Capillarkernen, theils von abgestossenem Kapselepithel durchsetzt waren, ohne dass es ge-

lungen wäre, die Structur der Gefässschlingen und die übrigen Charaktere der Malpighi'schen Knäuel deutlich zu erkennen. Nur die feinkörnige Structur der zwischen dem Kapselepithel und den Capillarkernen gelegenen Zwischensubstanz wies auf das Vorhandensein eines Exsudationsprocesses innerhalb der Knäuel hin. An der Grenze zwischen Rinden- und Marksubstanz und unter der Nierenkapsel fanden sich auch sehr häufig deutlich ausgebildete, miliare Zellherde vor, welche nach der allgemein gebräuchlichen Nomenclatur als miliare Gummata anzusprechen wären.

In der Marksubstanz erschien das intertubuläre Bindegewebe in hochgradiger Wucherung begriffen und das Epithel der Sammelröhren befand sich im Zustande albuminöser Trübung. Im Grossen und Ganzen waren aber die Veränderungen in der Marksubstanz zwischen den einzelnen Sammelröhren geringfügig zu nennen im Vergleiche zu denjenigen, welche in der Rinde festzustellen waren. Ueberall folgte die Zellwucherung den Adventitien der Blutgefässe.

Fassen wir alle in unseren beiden letzterwähnten Fällen von angeborener Nierensyphilis festgestellten Befunde noch einmal kurz zusammen, so geht aus denselben vor Allem das Eine hervor, dass die allerintensivsten Veränderungen in jenen Partien des Nierengewebes vorliegen, welche während der Fötalperiode der Sitz des appositionellen Wachsthums der Niere, also der grössten Vascularisation und Saftströmung in dem drüsigen Organe sind; das sind namentlich die subcapsulären Antheile der Niere, denn gerade in diesen spielt sich der Entwicklungs- und Wachsthumsprocess der Niere während der ganzen Fötalperiode unausgesetzt ab, hier bilden sich aus den primitiven Epithelschläuchen fortwährend neue Glomeruli und Tubuli contorti heraus.

Die Neubildung von Glomerulis in der Zone des appositionellen Wachsthums ist nach Riedel[1]) normalerweise schon vor der Geburt eines ausgetragenen Kindes vollendet. Auch Stroebe, welcher, um sich vor Täuschungen zu schützen, Controllpräparate von Nieren normaler Neugeborener untersuchte, fand bei denselben keine neogene Zone mehr in der Rindensubstanz. Zwar macht Toldt, wie auch Stroebe citirt, die Angabe, dass die Neubildung von Glomerulis noch in den ersten Tagen des extrauterinen Lebens andauern kann, keinesfalls aber kann sich die Sache normaler Weise so verhalten, dass grössere Strecken des subcapsulären Antheiles der Nierenrinde frei von Glomerulis sind, wie dies in Stroebe's Fall und in Fall IV unserer Untersuchungsreihe festgestellt werden konnte. Zudem aber handelte es sich in den beiden letztbeschriebenen Fällen meiner Beobachtung bereits um Säuglinge, von denen einer drei,

[1]) Citirt bei Stroebe.

der andere schon acht Wochen alt war. Es widerspricht nun allen entwicklungsgeschichtlichen Forschungsergebnissen, dass in diesem Alter die normale Nierenrinde stellenweise noch vollkommen frei von Glomerulis sein und noch eine wesentliche Neubildung von Glomerulis in derselben stattfinden könne. Vielmehr deutet alles darauf hin, dass in derartigen Fällen durch einen frühzeitig während des Embryonallebens der Frucht erwachten Activitätsbeginn des ererbten Syphilisvirus in der Entwicklung der Rindensubstanz der Niere eine Hemmung in der Parenchymentwicklung zustande gekommen ist. Dafür sprechen die Residuen fötalen Nierengewebes im subcapsulären Antheile der Rinde, hiefür spricht das stellenweise vollkommene Fehlen von Malpighi'schen Knäueln in den peripheren Partien der Nierenrinde in Fall IV., hiefür spricht die abnorme Kleinheit und unfertige Entwicklung zahlreicher Glomeruli, auch solcher, welche entfernt von der Nierenrinde gelegen waren. Man muss daher annehmen, dass in den Fällen Stroebe's und in den beiden zuletzt beschriebenen Fällen unseres Materiales die entzündliche Alteration des Nierengewebes noch ziemlich früh während der Fötalperiode der Frucht eingesetzt hat, zu einer Zeit, wo eben gerade die betreffenden Malpighi'schen Knäuel ihre Differenzirung durchmachten, und dass dann eine Hemmung in der weiteren Entwicklung der epithelialen Gebilde der Nierenrinde eingetreten ist.

* * *

Zum Schlusse noch eine Bemerkung! Wenn im Allgemeinen wohl Zweifel darüber zulässig sind, ob eine Nephritis, welche bei einem syphilitischen Individuum angetroffen wird, aus dem Grunde, weil es sich um einen syphilitischen Träger handelt, darum auch eine syphilitische sein muss, so ist gerade durch Fälle von congenitaler Syphilis, wie die von Stroebe und nunmehr auch die von mir mitgetheilten es sind, der stringente Beweis dafür erbracht, dass die Syphilis allein wirklich im Stande ist, Nephritis hervorzurufen. Die Nephritisformen, welche man bei erwachsenen Individuen mit acquirirter Syphilis und bei älteren Säuglingen und Kindern mit hereditärer Lues findet, unterscheiden sich nämlich in anatomischer Hinsicht und auch in ihren klinischen Darbietungsweisen in keiner Art von den gewöhnlichen Morphen der Nierenentzündungen nicht syphilitischer Individuen. Es konnte sich daher stets um eine rein zufällige Coincidenz von Nephritis mit Syphilis, um eine Complication, vielleicht mitunter sogar um eine mercurielle Albuminurie und Cylindrurie gehandelt haben. Nur in den eben geschilderten Fällen von congenitaler Syphilis sind alle Ein-

wendungen der erwähnten Art vollkommen haltlos. Hier beweisen die vorgefundenen Entwicklungshemmungen im Verein mit den interstitiellen Entzündungsvorgängen, dass das syphilitische Virus schon in einer sehr frühen Epoche des Embryonallebens der Frucht das Nierenparenchym attaquirt haben muss. Hier musste also die Nephritis bereits früh während des intrauterinen Lebens des Kindes eingesetzt haben, zu einer Zeit, da noch keines von den im Extrauterinleben sonst Nephritis erzeugenden Agentien thätig gewesen sein konnte. Für diese und durch diese Fälle ist es also erst mit Sicherheit bewiesen, dass es eine echte syphilitische Nephritis gibt.

Sach- und Autoren-Register.

A.

Acquirirte Syphilis bei Kindern 33, 59, 114, 204, 227.
— bei Descendenten syphilitischer Eltern 84, 87.
Albuminurie 286, 356, 408.
Alopecie 193, 242, 354, 409.
Ammenfrage 104.
Ammenversuch, Ehrlich-scher 107.
Amon 93.
Anämie 286, 318.
— pseudoleukämische 320, 330, 335, 410.
Antitoxine des Syphilisparasiten 39.
Anton 303, 309.
Arteriitis obliterans s. Endarteriitis.
Aschner 206.
Ascites bei Lebersyphilis 321.
Aspirationspneumonien 368.
Atelectasis pulmonum 366, 370.
Atkinson 93.
Atresie der Gallenwege, congenitale 323.
Audeoud 409, 412.
Augenbrauenregion, diffuse Erkrankung der 193.
Auspitz 54.

B.

Bärensprung 55, 73, 303.
Baginsky 140, 217, 232.
Basophile Zellen 224.
Bataille 134.
Baumgarten P. 258, 352, 366, 384, 397—400, 404.
Beaumès 6.
Beck 324.
Bednař 129, 134—136, 159, 167, 187.
Berggruen 332.
Berti 138.
Biliäre Cirrhose 323.
Birch-Hirschfeld 9, 345, 363.
Blaise 137.
Blasenförmige Abhebung der Oberhaut 246.
Blasensyphilide s. bullöses Exanthem.
Blutgefässe, Zellinfiltration der 221, 244, 263, 311, 334, 354.
Blutuntersuchungen 319, 331.
Boeck 93, 129, 131, 303.
Borkensyphilide 158, 182, 187, 217.
Bouchard 71.
Boulengier 52.
Bradley 408, 412.
Brocqu 134.
Bronchopneumonie 389.
Brouvier 365.
Brusternährung 95, 106.
Brustwarze, Infection an der 43.
Brynberg Porter 390.
Bullöse Exantheme 34, 118, 129, 159, 249, 392.

C.

Cachexia foetalis 75, 296, 312.
— syphilitica par choc en retour 96.
Calabrese 365.
Capillarerkrankung 263, 376.
Casati 345.
Caspary 6, 303.
Centanni 285.
Chevrin 364.
Chiari H. 288, 303, 325, 344, 377, 420.
Choc en retour 1, 20, 75.
— tertiaire 55.
Chorion frondosum 30, 364.
Cilien, Defect der 158, 193, 216, 242, 221, 354, 409.
Circumcisionssyphilis 33.
Cocchi 44.
Cohn M. 350, 351.
Colles 6.
Colles-Beaumès'sche Lehre 6, 38.
Colles'sche Immunität 5, 37, 41, 47.
— Ausnahmen von der 37. 40, 84, 97, 207, 284.
— Ausnahme, scheinbare von der 84.
— Dauer der 40, 46.
Conceptionell syphilitische Mütter 15.
Conceptionelle Syphilis 13. 51.

Congenitale Frühsyphilis 33, 65, 73.
— ätiologische Einheit der Affectionen der 292.
— Entstehungszeit der 266.
— knotenförmige Zellwucherung bei 257.
— Letalität der 100.
— Manifestationsformen der 113, 257, 276.
— Pathologie der 74.
— Recidiven der 14.
— Theorie der 257.
Congenitale Hautsyphilis 113.
— Lebersyphilis 316.
— Lungensyphilis 353.
— Nierensyphilis 407.
— Toxinsyphilis 69, 282.
— Tuberculose 258, 280, 317, 358, 366, 391.
— Visceralsyphilis 257.
Contactsyphilis 3, 36, 48.
Contagium der Syphilis 9, 27.
Corlett 44.
Coryza 34, 78, 99, 102, 146, 171, 176, 178, 194, 201, 203, 208, 216, 241, 268, 278, 297, 320, 327, 354, 392, 401, 409.
Coupland 406.
Coutts 44.
Crustöses Ekzem 136, 155.
Csokor 364.
Cutler 191.

D.

Daktylitis 171, 203, 208, 319, 395, 401.
Darmsyphilis s. Visceralsyphilis
Davasse 93.
Decoloratio cutis pigmentosa 129, 141.
Déjérine 345.
Demme 366, 389.
Dermatitis exfoliativa neonatorum 211.
Descroizilles 138, 141, 144.
Desquamation 130, 136, 147, 149, 153, 168, 209, 216, 376.
Dézanneau 93.
Diday 12, 26, 52, 55, 66, 71.
Diffuse Cheilitis 90.
Diffuse hereditär-syphilitische Hautinfiltration 34, 113.
— Aetiologie der 272.
— der Fusssohlen 121, 126, 164, 235.
— der ganzen unteren Körperhälfte 123, 126, 197, 200.
— der Hohlhände 122, 126, 164, 235.
— des Gesichtes und Kopfes 122, 126, 152, 171, 179, 190.
— Differentialdiagnose der 156, 159, 192, 205, 210.
— Entstehungszeit der 121.
— Farbe und Glanz der 156.
— Frequenz der 116—126.
— Histologie der 219.
— klinische Charaktere der 150.
— Localisation der 121 — 126.
— Prädilectionsstellen der 114, 158, 180, 187.
— Prognose der 157.
— Recidiven von 119.
— Statistik der 115.
— Therapie der 157.
Diffuse Knochenknorpelerkrankung 267, 277, 289, s. Osteochondritis.
Diffuse hereditär-syphilitische Visceralerkrankung 74, 257 u. ff.
— Aetiologie der 264.
— Histologie der 259.
— Manifestationen der 257, 290.
Diffuse, Prognose der 287.
— Verlauf der 286.
Directe Tertiärsyphilis 13, 283.
Dohrn 307.
Doppelexanthem zwischen Masern und Pigmentsyphilis 242.
Doppelinfection zwischen Syphilis und Tuberculose 317, 358, 391.
Drüsenschwellungen, indolente 33.
Dubois 380.
Ducrey 68.
Düring v. 7, 8, 12, 21, 23, 28, 30, 49, 54, 56, 58, 65, 68, 71, 87, 90—93, 278.
Dupaul 380.
Dyspnoe 286, 355, 371, 392, 401.

E.

Eberle 380.
Eberth 380.
Efflorescenzen, syphilitische solitäre 114, 120, 143, 148, 203, 214, 301.
Ehrlich 107, 285.
Ehrlich'scher Ammenversuch 107.
Ehrmann S. 401.
Ekzem, intertriginöses 163, 196, 201, 212.
Ekzema syphiliticum 140.
Ekzemrhagaden 158.
Endarteriitis luetica 207, 334, 344, 382, 406.
Enteritis s. viscerale Erkrankung.
Entzündungszellen, Morphologie der 223.
Epidermis, Desquamation der, s. Desquamation.
— Erosion der 147, 149, 155, 199.
— Excoriation der 130.
— Exfoliation der 209.

Epidermis, Imbibitionszustand der, abnormer 156, 236, 248.
— Spannungszustand der, abnormer 156, 181.
Epiphysenerkrankung 267, 277, 289.
Ernährung, künstliche hereditär-syphilitischer Kinder 99.
Ernährungsstörung des Zahnkeimes 62.
— fötale 311.
Erythem syphilitisches 146—152, 155, 235, 268, 301.
— initiales 143, 151.
Erythema menti 136, 187.
— syphiliticum 133, 141, 144.
Erythèmes en nappes 209.
Etienne 93.
Exantheme bei hereditärer Frühsyphilis 73.
— bullöse 34, 129.
— crustöse 35, 136, 155.
— diffuse 113, 129.
— impetiginöse 137, 154, 217.
— maculöse 114, 129.
— maculo-papulöse 34.
— papulo-bullöse 277.
— papulo-crustöse 82.
— papulöse 129.
— papulo-pustulöse 392.
— pustulöse 129.
— roseolöse 143.
— roseolös-erythematöse 33.
— rupiaforme 159, 190. 410.
Exantheme, scheibenförmige 35.
— seborrhoiforme 152, 190,
— squamöse 129.
— universelle 5.
Exanthemfreie hereditäre Frühsyphilis 73, 278, 297, 354.
Exanthemrecidive 171.
Exfoliatio epidermidis neonatorum 137.

F.

Fersen, Veränderungen an den 167.
Fettinfiltration der Leber 320, 335, 362.
Feuersteinleber 220, 351, 354.
Feulard 205.
Filatow 140, 141.
Finger 3, 6, 12, 21, 23, 26, 39, 54, 65, 94, 103, 141, 278, 293, 302.
Firnisglanz der diffus-infiltrirten Haut 156, 167, 198, 216.
Fischl R. 338.
Fissuren 174, 180, 216, 245.
Flügge 285, 387.
Fötus, Organentwickelung des 74, 259.
Fournier 7, 12, 21—24, 29, 33, 51—56, 73, 104, 284.
Fränkel E. 306.
Freund S. 323.
Friedinger 118, 129.
Fruchttod, syphilitischer 53, 277, 279, 287, 296, 309.
Frühgeburten, syphilitische 53, 100.
Frühsymptome der congenitalen Syphilis 26, 55. 146, 268, 299.
Fürth L. 132, 164.
Fusssohlenerkrankung, hereditär-syphilitische s. Plantarerkrankung.

G.

Gärtner A. 368, 400.
Gärtner'sche Fettmilch 99.
Gailleton 29, 133.
Galezowski 93.
Gallengangsatresie, congenitale 323.
Gallus P. 405, 407, 416.
Gascoyen 68.
Gastou 144.
Gaumenerkrankung, syphilitische 88.
Gefässerkrankung, syphilitische 221, 260, 311, 334, 340.
Gelenksaffectionen 59.
Genitoanalregion, Erkrankung der 199.
Genser v. 207.
Gerhardt 95.
Germinative Infection s. spermatische.
Gesetz, Colles'sches 1.
— Profeta'sches 41, 107.
Gesichtshaut, diffuse Erkrankung der 122, 126, 171, 179.
— erythemähnliche der 129.
Giacomi, de 325, 403.
Glomerulonephritis 354, 406.
Glossitis interstitialis 87.
Gubler 317.
Gumma, miliares 270, 345.
Gusserow 309.

H.

Haarbälge, Zellwucherung um die 244.
Hamburger O. 420.
Hansemann 322.
Hautinfiltration, diffuse, hereditär-syphilitische s. diffuse.
Heller 375, 389, 405.
Hennig 129, 136, 137.
Henoch 140, 322.
Hereditärsyphilis s. Syphilis, hereditäre.
— tertiäre 73.
Hereditäre Frühsyphilis s. Congenitalsyphilis.
— Spätsyphilis 14, 80, 299.
Hessler 345.

Heubner 7, 94, 140, 160, 274, 314.
Heubner-Hoffmann'sches Milchgemisch 98.
Heubner'sche Hirnarterienlues, Fall von 207, 344.
Hochsinger 74, 78, 83, 88, 101, 160, 194, 259, 332.
Hock A. 410.
Hohlhände, Erkrankung der s. Palmarerkrankung.
Honl 366.
Hudelo 341.
Hüttenbrenner v. 196.
Hunter'sche Indurationen 6, 33.
Hutchinson 7, 12, 23, 52, 55, 66, 75, 93, 138.
Hutchinson'sche Trias 88.
Zahndeformität 3, 59—63.
Hutchinson'scher Choc en retour 63.
— Halbmond 63.
Hutinel 341.
Hyperhidrose 212.
Hyperostosen 88.

I.

Jadassohn 227.
Jaksch v. 331.
Jaquet 93, 133, 139, 144.
Ichthyosis congenita 137.
— sebacea 137, 210.
Icterus congenitus 321.
— bei Lebersyphilis, Fehlen des 321.
— neonatorum physiologicus 325.
— perstans afebrilis 329.
Immunität, Colles'sche 5
Ausnahmen von der 40, 48, 97.
— bei Erst- und Mehrgeschwängerten 44.
Infection, an der Brustwarze 37, 43.
— intrauterine 4, 265, 279, 287, 398.
— mütterliche 80, 281.
— placentare 8, 281, 403.
— spermatische 4, 8, 11, 282, 403.
Infiltratio diffusa glabra 154, 234.
— desquamativa et lamellosa 154.
— erosa 154.
Infiltration der Haut, assymetrische 162.
— diffuse 80, 113, 257.
— rhagadiforme 38, 89.
Influenzainfection Neugeborener 367.
Interdigitalhaut, Fissuren und Rhagaden der 174.
Intertrigo syphilitica 141, 163, 196, 201, 212.
Intrauterine Infection 4, 265, 279, 287, 398.
Intrauteriner Fruchttod 279.
Jod 75.
Jodkalibehandlung 80, 411.
Johne 364.
Joseph 141.
Jullien 7, 141, 144, 220.

K.

Kanthack 324.
Kaposi 7, 141, 210, 251.
Kassowitz 4, 7, 14, 33, 39, 54, 113, 115, 132, 220, 250, 258, 278, 288, 348.
Keratitis interstitialis 88.
Kettner 219.
King 42, 93.
Kinnregion, diffuse Affection der 179.
— erythematöse Affection der 187.
Kippenberg 575.
Klein 93.
Knochenaffectionen bei hereditärer Frühsyphilis s. Osteochondritis.
Kockel 9, 365.
Kollmann 64.
Kopfhaut, diffuse Erkrankung der 179.
— seborrhoiforme Erkrankung der 190.
Kromayer 253.
Kruse W. 387.
Künstliche Ernährung 98.
— Erfolge der 99.

L.

Landouzy 363.
Lang 7, 86, 141.
Laschkewitsch 93.
Lasègue 130, 134, 144.
Lebercirrhose, angeborene 323.
Lebersyphilis, angeborene 34, 146, 203, 209, 220, 257, 264, 278, 286, 289, 297, 316.
— anatomisch-histologische Verhältnisse bei 334.
— Blutuntersuchung bei 319, 331.
— Diagnose der 321.
— echte Gummen bei 346.
— Fettinfiltration bei 320, 335.
— Frequenz der 290.
— Gefässerkrankungen bei 334.
— Gummata, miliare bei 345.
— klinische Verhältnisse der 317.
— Letalität der 317, 334.
— Leukämie bei 332.
— Prognose der 319.
— pseudoleukämische Anämie bei 326, 331.
— Therapie der 319.
Lebertuberculose, angeborene 366, 394, 396.

Lehmann 364.
Lesser 141.
Leukämie, syphilitische 332.
Lidränder, Madarosis der 355.
Lieutaud 380.
Lippenerkrankung, diffuse, rhagadiforme 38, 89, 179—183, 206, 216, 220, 244.
Lippennarben 88, 90, 182.
Lomer 324.
Loos 331.
Lubarsch 10.
Lues s. Syphilis.
Luithlen 249.
Lungenentzündungen der Säuglinge 359.
— Frequenz der 361.
— Letalität der 360.
— tuberculöse 363.
— Uebertragung der 367.
Lungensyphilis älterer Kinder 388.
— angeborene 220, 257, 264, 325, 353.
— anatomische Verhältnisse bei der 371, 376, 382.
— bei lebenden Früchten 361.
— Diagnose der 358, 369, 371.
— embryonales Gewebe bei 377.
— epitheliale Veränderungen bei 376, 384.
— Färbung des Gewebes bei 356, 362, 374.
— Fehlen physikalischer Symptome bei 370.
— Verkäsung bei 384.
— Gummen bei 385.
— histologische Veränderungen bei der 373.
— klinische Symptome der 357.
— Letalität der 372.
— riesenzellenähnliche Bildungen bei 385.
— Vermehrung der Capillaren bei 376.
— Verwechslung mit Tuberculose bei 358, 387.
Lungentuberculose, angeborene 317, 358, 363
— Doppelinfection mit Syphilis 317, 358, 391, 401.
— Verkäsung bei 394—397.
Lungwitz 365.
Lustgarten 325, 403.
Luzet 331.

M.

Maculo-papulöses Exanthem 34, 175, 176.
Madier-Champvermeil 113, 133, 144, 190, 220.
Malvoz 365.
Marchiafava 340, 406.
Marschalko 227.
Massalongo 341, 406, 412.
Mastzellen 224.
Mayr Franz 132, 164.
Mercurialcur 18, 53, 75, 80, 96, 98, 99, 106, 157, 175, 177, 194, 201, 217, 242, 297, 319, 328, 355, 393, 401, 409, 413.
Merger 26.
Merkel 58.
Merz 96, 102.
Michelson 7.
Miliare Gummen 270, 345.
Miliartuberculose 363.
Miller 139, 188, 359, 369.
Milzschwellung, syphilitische 35, 146, 242, 286 297, 317, 320, 331, 334 355.
— pseudoleukämische Anämie bei 331.
Milztuberculose 394, 396.
Minot 273.
Mireur 25, 26.
Mischinfection zwischen Tuberculose und Syphilis 317, 358, 391.
Mörck 407, 416.
Monti 332.
Mraček 338, 342.
Müller 345.
Mundlippen, hereditäre Syphilis der 89, 179.
— rhagadiforme, diffuse Infiltration der 38, 89, 179, 206, 216, 220, 245.
— Saugödem der 186.
Mundnarben, strahlenförmige 88, 91, 355.
Mundrhagaden 180, 396.
Mutter, gesunde 11, 305.
— immune 5.
— latent-syphilitische 13.
— retroinficirte 13.
— syphilitische 15, 80, 281, 304.
— tertiär-syphilitische 13.
— tuberculöse 363, 391, 403.

N.

Nägel, Veränderungen an den 173, 395,
Narbenbildung am weichen Gaumen 88.
Narbenlinien an den Lippen, radienförmige 88, 184.
Narbensymptom, hereditär-syphilitisches 183.
Nase, eingesunkene 35, 87, 242, 298, 354.
Nasenschleimhaut, Affection der s. Coryza.
Nasensecret, Virulenz des 102.
Nates, diffuse Infiltration ad 198
Neisser 227, 293.
Neumann H. 63, 223, 350.
Neumann J. 6, 12, 49), 93, 141, 343.

Nierensyphilis, congenitale 220. 258. 264, 340, 354, 405.
— Affection der Malpighi'schen Knäuel bei 417, 427.
— Arteriitis obliterans bei 406, 423.
— Epithelveränderungen bei 422, 425.
— Fälle von 408. 418. 420.
— Frequenz der 405.
— Gefässerkrankungen bei 406, 412, 416.
— Glomerulonephritis bei 417.
— histologische Verhältnisse bei 415, 420.
— Harnuntersuchung bei 407.
— Hohlräume, cystische bei 423.
— klinische Verhältnisse bei 408.
— interstitielle Nephritis bei 417.
— miliare Syphilome bei 425.
— Reste embryonalen Parenchyms bei 419, 422. 427.
— subcapsuläre Herde bei 425.
— Zellwucherung bei 416, 423, 425.
Nocard 365.

O.

Ogilvie 93, 94, 95, 103.
Onychia syphilitica 173. 395
Orth 345, 349.
Ory 345.
Osteochondritis 34, 75, 203, 220, 319, 395.
— daktylitische 171, 203, 208, 319, 395, 401.
— epiphysaria 267, 277, 289.
Osteochondritis, Frequenz der 290.
— pseudoparalytische 56, 75, 178, 208, 278, 297, 319, 396, 401.
Ostertag 10.

P.

Paedophlysis echarotica Bednar 159.
Palmarerkrankung, diffuse, hereditär-syphilitische 122. 126. 164. 235.
— grosslamellöse Schuppenloslösung bei der 165.
— Histologie der 235.
— Typen der 167.
Paltauf 227.
Pankreassyphilis, diffuse 258. 354. 364.
Papel, nässende 34. 199.
— rhagadische 180.
Papillarkörper, Veränderungen in dem 231, 249.
Papulo-bullöses Syphilid 277.
Papulo-crustöses Syphilid 176. 195. 220.
Papulo-pustulöses Syphilid 392.
Papulöse Erkrankung 21. 33. 114. 129.
Parasyphilitische Symptome 284.
Paronychie 158. 173.
Parrot 187, 219. 303. 345.
Pasini 207.
Pellizzari 44. 61.
Pemphigus s. bullöses Exanthem.
— foliaceus 211.
Pemphigus syphiliticus infantilis 248, 53. 159. 219,
— adnatus 160, 249. 325. 418.
— Prognose des 160.
— plantaris et palmaris 161. 246. 273. 355.
Pemphigus vulgaris 249.
Peripylephlebitis 325.
Pigmentationen 149, 239, 301.
Pigmentirung, diffuse 241.
Placenta 30.
— als Filter 70.
— syphilitische Erkrankung der 11, 32, 279, 306.
— tuberculöse Erkrankung der 363.
Placentare Infection 4, 8, 10. 363.
Plantarerkrankung, diffuse 121, 126, 164, 235.
— grosslamellöse Schuppenloslösung bei der 165.
— Histologie der 235.
— sandalenförmige 152, 216.
Plaques muqueuses 34. 87, 204.
Plasmazellen Unna's 226.
Pneumonia alba syphilitica 225, 258, 362. 374. 385, 387.
— interstitialis fibrosa chronica congenita 362.
Pneumonie s. Lungenentzündung.
Pollak O. 303.
Postconceptionelle Syphilis 4, 29, 32, 279.
Primärinduration, Fehlen der 24, 33, 49.
Profeta, Gesetz von 47.
— Ausnahmen von dem 84.
Profeta'sche Immunität, Erlöschen der 49, 84.
Proksch J. K. 7.
Protojoduretbehandlung s. Mercurialcur.
Pseudoleukämische Anämie 320. 331.
Pseudoparalyse 56, 75. 178. 208. 278. 297, 319. 396. 401.

Pseudoseborrhoe 152, 190' 192, 354.
Psoriasis plantaris et palmaris (heredosyphilitica) 113, 130, 141, 164.
— syphilitica 140, 165.

Q.

Quecksilberbehandlung s. Mercurialcur.
— interne 75.
— Schwächung der Syphilis-Immunität durch 106.

R.

Rabl 93.
Ranke 44, 45, 85.
Raymonds 58.
Recidive einer Congenitalsyphilis 14.
Regionäre Drüsenschwellungen 34.
Reimer 390.
Reinfection, syphilitische 51.
— bei acquirirter Syphilis 49.
— bei hereditärer Syphilis 3, 77, 82, 87.
— während der Tertiärperiode 67.
Retroinfection 5, 12, 23.
Rhachitis 62, 242, 322.
— als Ursache der Zahndeformitäten 62.
Rhagaden, syphilitische 38, 155, 158, 174, 199, 355, 396.
Rhagadische Infiltration der Lippen 5, 38, 89, 133, 155, 180, 216, 220, 245.
Rhagadische Papeln 180.
Rhinitis s. Coryza.
Ribbert 380.
Riedel 426.
Riesenzellen, Fehlen der 225.
Riesenzellenähnliche Bildungen bei Lungensyphilis 376, 385.
Rindfleisch 345, 349.
Ritter v. Rittershain 211.
Rochon 26.
Rolleston 324.
Romniceano 139.
Rosen 39.
Roseola, recente 87.
Roseolöse Efflorescenzen 143.
Roseolös-erythematöses Exanthem 33.
Rosinski 3, 25, 306.
Roth 323.
Rupia syphilitica 158.
Rupiaformes Syphilid 159, 190, 410.

S.

Sabouraud 365.
Saugödem der Mundlippen 186.
Schädelrhachitis 242.
Schauta 367.
Schenk S. 421.
Schilddrüsenaffection 389.
Schleimhautaffectionen, condylomatöse 88.
Schmorl 9, 363.
Schnupfen s. Coryza.
Schüppel 325.
Schütz 338.
Schuller 129.
Schwab 306.
Schweissdrüsenkörper, Zellinfiltration im 222, 229.
Scrotalhaut, diffuse Erkrankung der 199.
Seborrhoea capillitii simplex 137, 190, 195.
Seborrhoe der Säuglinge, universelle 210.
Seborrhoiforme, diffuse Syphilide 152, 190, 192, 354.
Secundärsyphilis, conceptionelle 30.
Seiler 330.
Seitz 141.
Septum narium, Zerstörung des 88, 320.
Sevestre 133, 139, 144, 166.
Silex 184.
Sinéty 345.
Skleroedem 211.
Soxhlet'sches System 98.
Spätsyphilis, hereditäre 14, 59, 80, 299.
— infantile 80, 86.
Spanudis 340, 375, 420.
Sperma, syphilitisches 24, 281.
— Eigenthümlichkeit des 24.
— Nichtverimpfbarkeit des 26.
Spermatische Infection 4, 8, 11, 15, 19, 281, 310, 403.
— Gravidität bei 12.
— Zahl und Art der Geburten bei 17.
Squamöses Exanthem 129.
— Gesichtsekzem 136.
Sternthal 94, 97.
Stoffwechselproducte des Syphilisparasiten 66.
— Uebertritt gelöster durch die Placenta 12.
Strahlenförmige Mundnarben 88, 91, 355.
Stroebe 340, 348, 377, 380, 386, 406, 417—427.
Superciliarregionen, seborrhoiforme Erkrankung der 192.
Supercilien, Defect der 158, 216, 242, 321, 354, 409.
Synovitiden, chronische 88.
Syphilide s. Exantheme.
Syphilides érythémateuses 144.
Syphilis, acquirirte der Kinder 33, 59, 114, 204, 227.
— der Mutter 106.

Syphilis, congenitale 14.
— und Tuberculose, Doppelinfection mit 317, 358, 391.
— cutane 113.
— der Mutter bei der Conception 15.
— vor der Conception 15, 282.
— des Vaters 4, 15, 25, 282, 310.
— endemisches Auftreten der 88.
— haemorrhagica neonatorum 338.
Syphilis hereditaria
— diffuse der Haut 113.
— der Leber 316
— der Lunge 353.
— der Milz 331.
— der Niere 354.
— der Placenta 279.
— des Pankreas 258.
— Reinfection bei 3, 77, 82, 87.
— tarda s. Spätsyphilis.
Syphilis, Immunität gegen 12
— Schwächung der 43, 106.
— Versagen der 40, 84, 87.
Syphilis, latente 12, 51.
— conceptionelle 51.
— manifeste 13.
— maternelle, secondaire 13.
— par conception (Fournier) 24, 48.
— postconceptionelle 4, 29, 32, 279.
— recente 52, 80, 84, 87, 106, 274, 280.
— recidive 14, 22.
— viscerale 257.
— vor der Conception 15, 282.
Syphilisparasit 11, 13, 39, 282.
— Antitoxine des 38.
— Toxine des 12, 39, 281, 296.
Syphilisproducte 26.
— secundäre, virulente 65.
— tertiäre, avirulente 65, 303.
Syphilistoxine s. Toxine des Syphilisparasiten.
— latente Intoxication mit 12.
Syphilitische Cachexie 75, 296, 312.
— Contactinfection 5.
— Dermatose 113.
— Eltern 3.
Syphilitische Frucht 20.
— Frühgeburten 53, 100.
— Infiltrationen 113, 257.
— Mutter 15, 106.
— Osteochondritis 34, 203.
— Pseudoparalyse 56, 208.
— Pseudoseborrhoe 192.
— Todtgeburt 53.
— Vererbung 4.
— Visceralerkrankungen 257.
Syphilitischer Fruchttod 53, 277, 296.
— Vater 4, 15, 25, 282, 310
Syphilitisches Ekzem 217.
— Exanthem s. Exantheme.
— Sperma 24, 281.
Syphiloides postérosives 134.
Syphilom 293, 346, 362.
Szonthagh v. 388.

T.

Talgdrüsen, Zellwucherung um die 244.
Tardivsyphilis siehe Spätsyphilis.
Tavernier 86.
Taylor 87.
Tertiärsyphilis, directe 13, 55, 283.
— hereditäre 73, 293.
Tertiärsyphilis, Toxintheorie der 66, 283, 295.
Tertiarismus d' emblée 13, 55, 65.
— scheinbarer 56.
— mit sichergestellter Contactinfection 60.
— Negation des 21, 55.
— scheinbar kryptogenetischer 58.
— Toxinnatur des 67.
Theodor 366.
Thymus, syphilitische Erkrankung der 380.
— Cysten der 381.
Tizzoni 285.
Tobeitz 303, 342.
Toldt 426.
Tommasoli 284.
Toxinsyphilis 69, 282.
Toxintheorie der Tertiärsyphilis 66, 283, 295.
— Widersprüche der 68, 296, 302.
Toxinwirkung, chronische 66.
— Manifestwerden der 68.
Travis-Drennen 44.
Trousseau 130, 141, 144.
Tuberculose, angeborene der Leber 366, 394, 396.
— der Lunge 258, 280, 317, 358, 391, 401.
— und Syphilis, Doppelinfection mit 317, 358, 391.
— Verkäsung bei 394—397.
— Verwechslung mit Syphilis 358.
— der Lunge 363.
— der Placenta 363.

U.

Uffelmann 141.
Unger 141.
Unna 191, 219, 226, 240, 250.
Unna'sche Methode 222.

Unna'sche Plasmazellen 226.
Urämie 320, 412.
Uterusschleimhaut, Infection der 26.

V.

Vascularisationsgrad der Knochen-Knorpelgrenze 28, 267.
— der fötalen Organe 264.
Vasculitis syphilitica s. Gefässerkrankung.
Verdünnungszustand der Epithelbekleidung, abnormer 187, 237.
Vererbung der Syphilis 4.
— abgeschwächte paternäre 42.
— in die dritte Generation 78, 90, 92.
— mütterliche 15, 80, 281, 304.
— rein spermatische 15, 19, 282, 310.
Verkäsung bei Lungenerkrankungen 384, 394.
— in der Milz 396.
Vernix caseosa 209, 272.
Verchère 25, 55.
Virchow 324, 345.
Visceralerkrankung bei Frühsyphilis 28, 74, 258.
Viscerale, diffuse Manifestationen 257.
— Histologie der 259.
— nicht reguläre Typen der 290.
— Prognose der 287.
— Verlaufsweise der 286.
Viscerale Syphilis der Frucht, extrauterine 274.
— intrauterine 276.
Viti 367.
Vogel-Biedert 141.

W.

Wagner 345, 346.
Weber 324.
Weicher Gaumen, Narbenbildung am 88.
Weichselbaum 345, 397
Weil 49.
Welander 61.
Wiede 49, 140.
Wilks 345, 346.
Woronichin 390.

Z.

Zähne, Hutchinson'sche 3, 59, 60.
Zehen, Infiltration der 172, 216.
Zeissl v. sen. 128, 141, 166.
Zellinfiltrationen, diffuse 221, 229, 244, 263, 271, 311, 334, 376, 416.
Zerstörung des Septum nasi 88, 320.
Ziegler 340, 345, 375, 379, 407, 417, 421, 423.
Zilles 306.
Zottengefässe, Erkrankung der placentaren 311.

Erklärung der Abbildungen auf den chromolithographischen Tafeln.

Tafel I.

Fig. 1. Diffuses rhagadiformes Lippensyphilid. Die infiltrirte Lippenschleimhaut geht direct in papulöse Efflorescenzen der umgebenden Hautpartien über, welche, wie die Lippen selbst, vielfach fissurirt sind. (Text s. S. 179 u. ff.) Daneben papulo-crustöses Syphilid der Gesichtshaut und seborrhoiformes Syphilid der Superciliarregionen. (Text s. S. 193.) — Zwei Monate altes, gut genährtes hereditärsyphilitisches Kind. Exanthem seit der siebenten Lebenswoche.

Fig. 2. Diffuse glatte Infiltration der Fusssohlenhaut desselben Kindes.

Die Abbildung ist in leichter Plantarflexion des Fusses aufgenommen, um das Zustandekommen der eigenthümlichen Felderung demonstriren zu können. Dieselbe würde bei Dorsalflexion vollkommen verschwinden. (Text s. S. 167 u. ff.)

Fig. 3. Recidivirendes diffuses Plantarsyphilid bei einem fünf Monate alten hereditär-syphilitischen Säugling, in lamellöser Exfoliation begriffen. In leichter Dorsalflexion aufgenommen. (Text s. S. 170.)

Tafel II.

Fig. 1. Verticalschnitt durch die Fusssohlenhaut eines an recenter diffuser Plantarsyphilis leidenden, acht Wochen alten hereditär-syphilitischen Kindes.

Färbung nach Unna mit polychromem Methylenblau und Orceïn. — Vergrösserung 70fach.

a aufgeblätterte und verdünnte Hornschichte. b Rete Malpighii in leicht gequollenem und verbreitertem Zustande. Zwischen a und b das Stratum lucidum in grüner Färbung. cc^1 Drüsenausführungsgänge, vielfach von Kernwucherung begleitet. dd^1 Blöcke von pathologischer Rundzellenwucherung um Blutgefässe und Blutgefässgeflechte herum. ee^1 Querschnitte von Blutgefässen mit adventitieller und periadventitieller Zellwucherung. ff^1 Pathologische Zellwucherung und Vasculitis um die Drüsenläppchen und Ausführungsgänge der Schweissdrüsen herum. (Text s. S. 221 u. ff.)

Stratum corneum gelb, Stratum lucidum grün, Rete und Drüsengänge lichtviolett, Zellkerne dunkelblauviolett, Mastzellen kirschroth.

Fig. 2. Schnitt aus dem Schweissdrüsenlager der infiltrirten Fusssohlenhaut eines acht Wochen alten Kindes, darstellend die vasculitische und perivasculitische Erkrankung im tiefliegenden Gefässlager.

Färbung mit Hämatoxylinalaun-Eosin. — Vergrösserung 450fach.

a Querschnitt einer grösseren, ziemlich normalen Arterie. b blockartig erscheinende, intensive Zellwucherung um das tiefliegende Gefässnetz, in der Mitte den Schrägschnitt einer Vene bergend. c Gefässquerschnitt im subcutanen Gewebe mit Vasculitis. dd¹ Durchschnitte von Drüsengängen. e Abgang eines kleinen Astes von der grösseren Arterie a. Am Längsschnitte des kleinen Gefässes a deutliche Zellinfiltration der Adventitia und Wanderkrankung wahrzunehmen. f Drüsenläppchen mit interacinöser Zellwucherung und parenchymatöser Trübung der Epithelien. (Text s. S. 223.)

Tafel III.

Fig. 1. Diffuses rhagadiformes Syphilid der Mundlippen bei einem fünf Monate alten, hereditär-luetischen Kinde. (Text s. S. 181.) (Nase eingesunken, fahlgelbes Colorit, Caput quadratum.)

Fig. 2. Verticalschnitt durch die diffus infiltrirte Schleimhaut der Unterlippe eines in der achten Lebenswoche verstorbenen hereditär-syphilitischen Kindes.

a Aufgeblätterte oberste Epithellage. b Gequollene Epithelschichte. c Infiltrirte Schleimhautpapillen. dd¹ Grössere venose Gefässe, strotzend mit Blut gefüllt. ee¹ Zellig infiltrirte Schleimdrüsen. ff¹ Aufsteigende Blutgefässe mit zelliger Wandinfiltration. (Text s. S. 244.)

Färbung mit Hämatoxylin und Pikrocarmin. Vergrösserung 50fach.

Tafel IV.

Fig. 1. Verticalschnitt durch den subcapsulären Antheil der Nierenrinde eines sechs Wochen alten hereditär-syphilitischen Kindes (Fall IV s. S. 355).

Färbung mit Hämatoxylinalaun-Eosin. Vergrösserung circa 500fach.

a Nierenkapsel. b Keilförmiger, direct subcapsulär gelegener Zellherd, wahrscheinlich um eine kleine Vene herum entstanden. b¹ Intertubulär gelegener Zellherd. cc¹ Tubuli contorti mit degenerativen Epithelveränderungen und pathologischer Zellwucherung. d Querschnitt eines kleinen Blutgefässes mit Wanderkrankung. e Kipfelförmig gebogenes, mit hohem, intensive Hämatoxylinfärbung zeigendem Cylinderepithel ausgekleidetes, schlauchförmiges Hohlgebilde. ff¹ Querschnitte solcher Schläuche.

Die Gebilde e und ff¹ unterscheiden sich durch die intensiv blaue Färbung der Epithelkerne und durch das klaffende, scharf abgesetzte Lumen von den Tubulis contortis cc¹. (Text s. S. 425.)

Fig. 2. Schnitt aus einer tieferen Partie der Nierenrinde, eines sechs Wochen alten congenital-syphilitischen Kindes. (Fall IV. S. 356).

aa¹ Harnkanälchen mit degenerativen Veränderungen. b Harncanälchen mit desquamirten Epithelien, Blutkörperchen und Rundzellen erfüllt. c Miliares Syphilom, nach unten zu in Verbindung mit interstitieller Zellproliferation, welche hier auf einem Harncanälchen auflagernd erscheint. d Interstitielle Zellwucherung. (Text s. S. 425.)

K. und K. Hofbuchdruckerei Karl Prochaska in Teschen

Fig. 1.

Fig. 2. *Fig. 3.*

Dr. Henning del. Chromolith. Anst. v. Th. Bannwarth, Wien

Verlag von Franz Deuticke in Wien und Leipzig

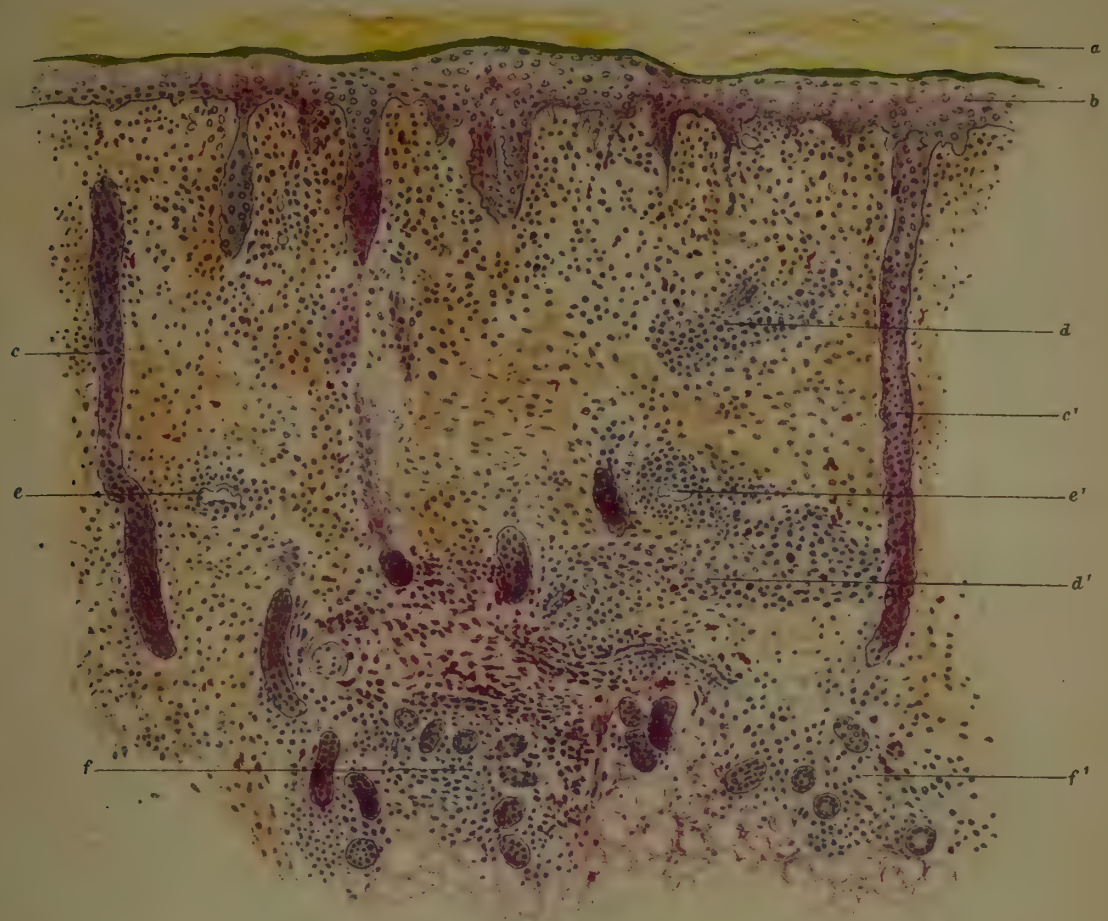

Fig. 1.

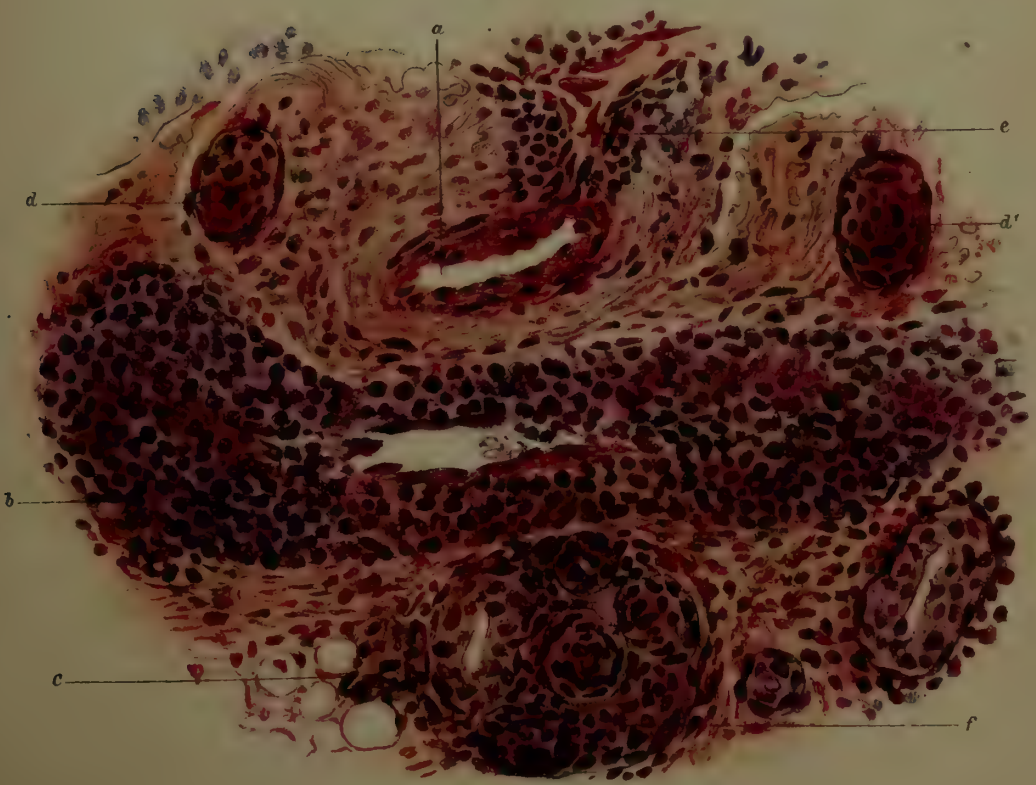

Fig. 2.

Benesch del. Chromolith. Anst. v. Th. Bannwarth, Wien

Verlag von Franz Deuticke in Wien und Leipzig.

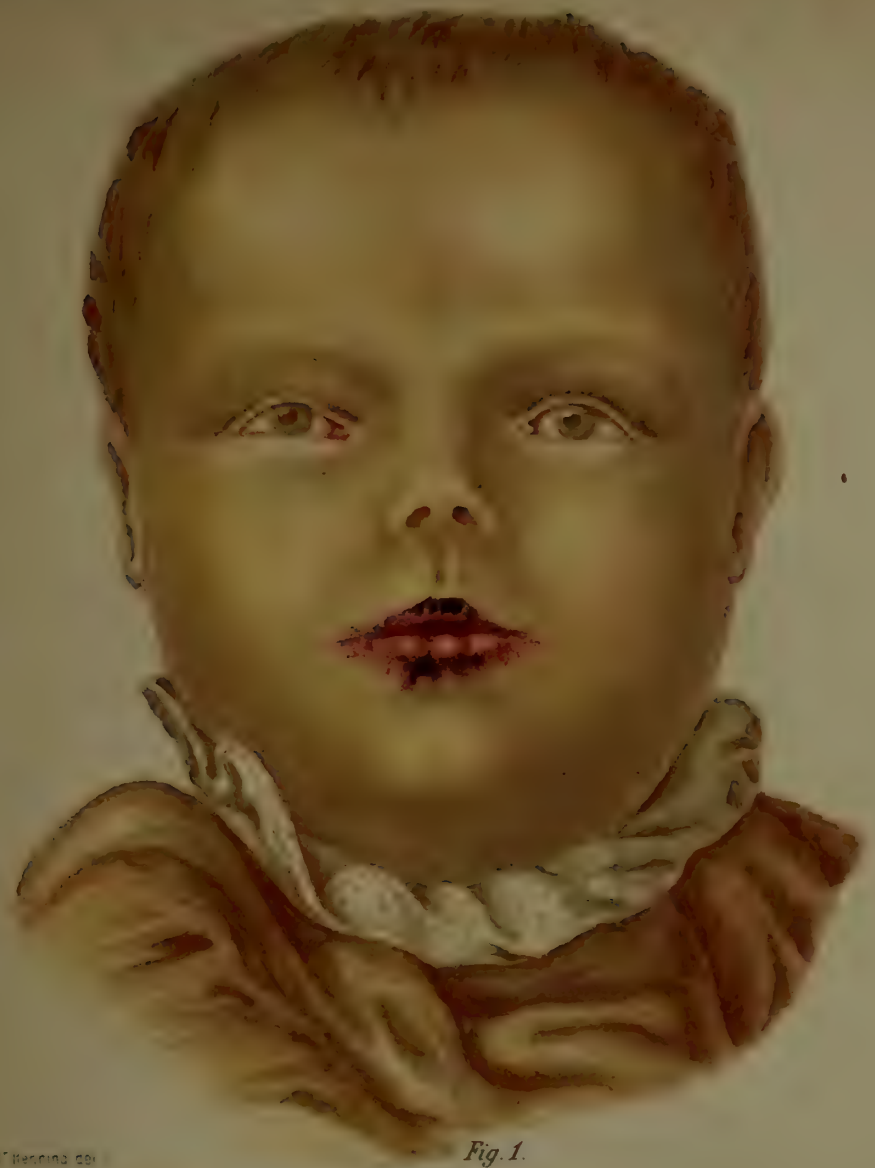

Fig. 1.

Fig. 2.

Chromolith. Anst. v. Th. Bannwarth, Wien

Verlag von Franz Deuticke in Wien und Leipzig.

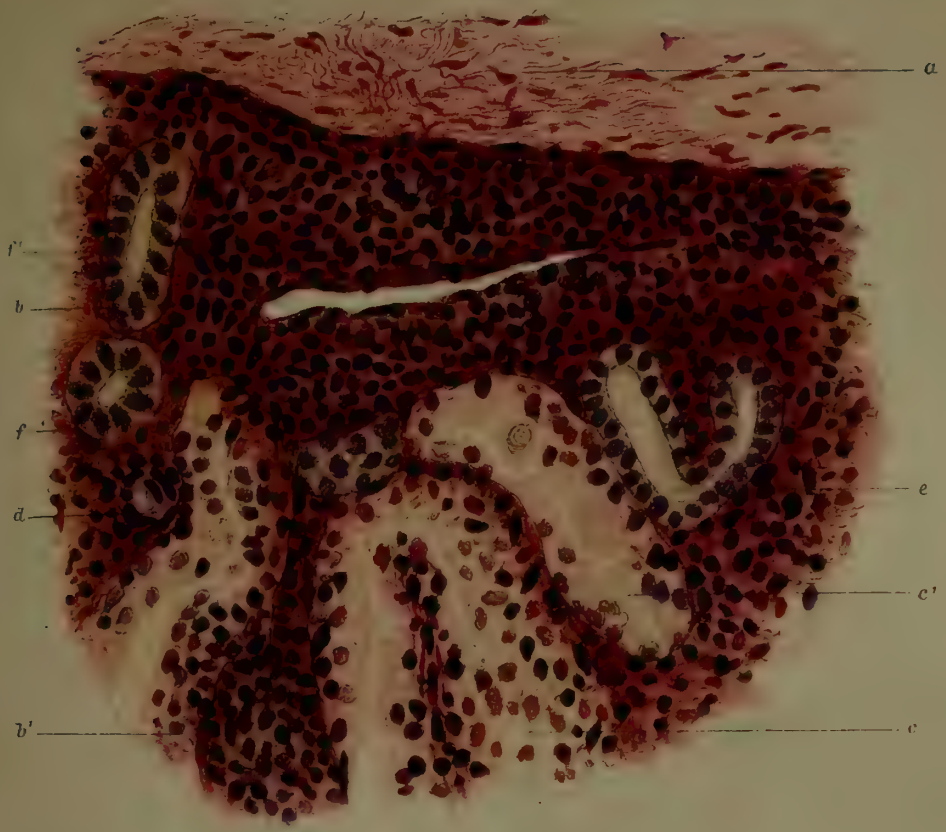

Fig. 1.

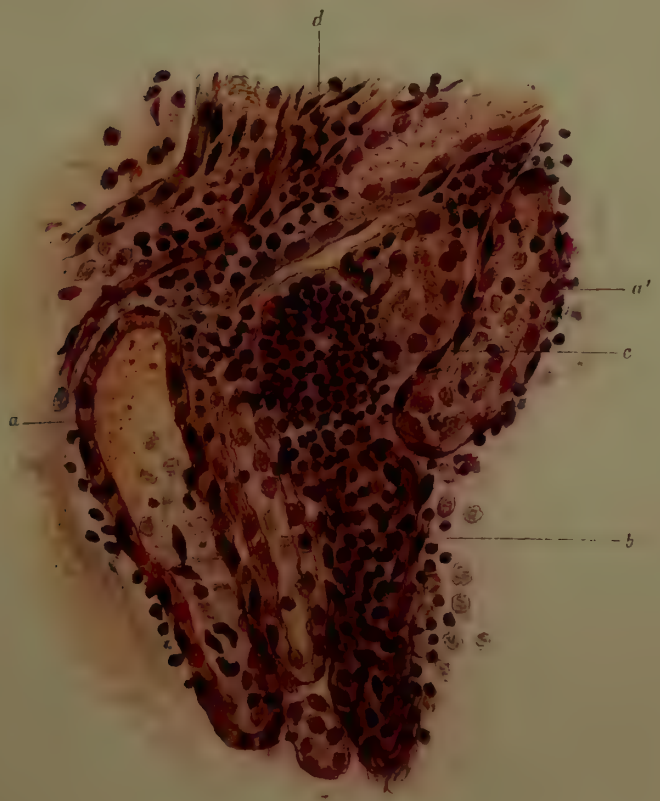

Fig. 2.

Benesch del. Chromolith. Anst. v. Th. Bannwarth, Wien

Verlag von Franz Deuticke in Wien und Leipzig.

STUDIEN

ÜBER DIE

HEREDITÄRE SYPHILIS.

ZWEITER TEIL.

KNOCHENERKRANKUNGEN UND BEWEGUNGSSTÖRUNGEN BEI DER ANGEBORENEN FRÜHSYPHILIS

VON

DR. CARL HOCHSINGER,

DIREKTOR-STELLVERTRETER DES ERSTEN ÖFFENTLICHEN KINDER-KRANKENINSTITUTES IN WIEN.

MIT 9 CHROMOLITHOGRAPHISCHEN TAFELN UND 69 IN DEN TEXT GEDRUCKTEN ABBILDUNGEN.

LEIPZIG UND WIEN.

FRANZ DEUTICKE.

1904.

Verlags-Nr 950.

Druck von Rudolf M. Rohrer in Brunn.

Inhaltsverzeichnis.

Vorwort . . . . . S. XIII

I. Abschnitt. Einführung. Physiologische Knochenentwicklung und Geschichte der hereditär-syphilitischen Früherkrankungen des Knochensystems.

Seite

Erstes Kapitel. Physiologische Knochenentwicklung 4
Perichondrale und endochondrale Ossifikation 5
Osteoblasten, Epiphysen und Diaphysen 5
Die Zellschichten des Epiphysenknorpels 6
Knorpelgrundsubstanz, Knorpelzellen und Knorpelwachstum 6
Säulenzone, Verkalkungszone und Ossifikationswulst 8
Endochondrales Knochenwachstum 9
Periostales Knochenwachstum 11
Osteoklasten und Knochenresorption 12
Spongiosa und kompakte Knochensubstanz 12
Gesetze des Knochenwachstums 13
Zweites Kapitel. Geschichtliches über die angeborene Knochensyphilis 14
Die Autoren von Nils R. Rosén bis Bednař (1747—1853) 14
Bednařs und Henochs Beobachtungen von Extremitätenlähmungen bei hereditär-syphilitischen Säuglingen (1853 und 1861) 16
Ranviers und Lewins Befunde von Epiphysenlösung (1864) 18
Guéniots Fall von Lähmung bei Knochenentzündung (1869) 20
Wegner und Parrot (1870 und 1871) 21
Drittes Kapitel. Geschichtliches über die angeborene Knochensyphilis. (Fortsetzung) 27
Histologische Befunde von Waldeyer und Köbner (1872) 27
E. Fränkels Befunde an syphilitischen Föten (1872) 28
Fälle von Charrin, Poncet und Henoch (1873 und 1874) 29
Untersuchungen Birch-Hirschfelds an mehr als 100 syphilitischen Totgeburten (1875) 30
Haabs Befund von intrachondraler Spaltbildung (1875) 30
Taylors Werk über Knochensyphilis der Kinder (1875) 31
Kasuistik der Jahre 1876 und 1877 33
G. Lewins Befunde über hereditär-syphilitische Erkrankung kurzer Röhrenknochen (1877) 35

Seite

Mewis' Arbeit über die diagnostische Bedeutung der Wegnerschen Osteochondritis (1879) 36
Abelins klinische Befunde 1879 37
Parrots Lehrsatz: Keine Rachitis ohne hereditäre Syphilis (1879) . . . 39
Heubners Anschauungen über Gelenkeiterungen bei hereditärer Syphilis (1881) 42

Viertes Kapitel. Geschichtliches über die angeborene Knochensyphilis. (Fortsetzung) 45
Veraguths Spaltbildungen im Knorpel (1881) 45
Ein großes Werk über die hereditär-syphilitischen Knochenerkrankungen von Pellizzari und Tafani (1881) 46
Henochs Ansicht über die hereditär-syphilitischen Extremitätenlähmungen (1881) 49
Kassowitz: Über normale Ossifikation und die Erkrankungen des Knochensystems bei Rachitis und hereditärer Syphilis (1881 und 1882) . . 49
Fälle von Gelenksaffektionen bei hereditär-syphilitischen Säuglingen von Somma (1882) 50
Stillings mikroskopische Untersuchungen (1882) 52
Steffens Statistik (1883) 53
Histologische Arbeiten von Braunschweig (1883) 54
Kasuistik französischer Autoren aus dem Jahre 1883 56
Anatomische Arbeiten von Müller und Kremer (1884) 56

Fünftes Kapitel. Geschichtliches über die angeborene Knochensyphilis. (Fortsetzung) 58
Virchows Demonstration in der Berliner medizinischen Gesellschaft (1884) und Diskussion von Baginsky und Henoch 58
Lienhardts Dissertation aus der Züricher Kinderklinik (1884) 59
Statistik und Kasuistik von Dreyfous (1885) 60
Lomers Studien an mazerierten Früchten (1885) 61
Kasuistik bis zum Jahre 1889 62
Ein merkwürdiger Obduktionsbefund von Theodor Fischer (1890) . . . 63
Klinische Berichte verschiedener Autoren über Extremitätenlähmungen bis zum Jahre 1895 64
E. Langs und K. Ullmanns Ansichten über die hereditär-syphilitischen Bewegungsstörungen 70

Sechstes Kapitel. Geschichtliches über die angeborene Knochensyphilis. (Schluß) 71
Heubners Schilderung der Osteochondritis 71
Schwetzows und R. Heckers anatomische Beiträge 73
Oberwarths klinische Befunde 74
Peters' spinale Theorie der Bewegungsstörungen 75
Scherers Ansicht von der ätiologischen Beziehung von Streptokokkentoxinen zu den Lähmungserscheinungen 77
Arbeiten von Carpenter, Malinowsky, Fruhinsholz, Hostalrich, Rosinski und Verfasser 78

II. Abschnitt. Pathologische Anatomie und Histologie der hereditär-syphilitischen Frühaffektionen des Knochensystems.

Seite

Erstes Kapitel. Vorbemerkungen und allgemeine Betrachtungen . 85
Eigenes Untersuchungsmaterial des Verfassers 85
Beziehungen zwischen Syphilisgift und Knochenentwicklung 88
Prädilektorische Affinität zu den Epiphysengrenzen der langen Röhrenknochen 89
Affektionen der bindegewebig präformierten Skelettregionen 90
Art der anatomischen Knochen- und Knorpelveränderungen 93
Rippen- und Extremitätenknochen 95
Kongenitale Rachitis und luetische Osteochondritis an den Rippenknorpeln 96

Zweites Kapitel. Die hereditär-syphilitischen Knorpelaffektionen der Föten und Neugeborenen 97
Affektionen des Perichondriums 97
Chondritis syphilitica foetalis 100
Absteigende Knorpelmarkräume 101
Metaplasie der Knorpelgrundsubstanz 102
Proliferations- und Verkalkungszone 103
Papierdrachenförmige Knorpelmarkräume 105
Bogenförmige Anordnung der Knorpelzellen 107
Blutbildung im Knorpel 108
Intrachondrale Verkalkungsvorgänge 109
Knorpelzellen und Grundsubstanz 110
Zellenlose Knorpelstücke 111
Nekrosierende Chondritis 113
Unregelmäßige Gruppierung der Knorpelzellen 114
Anomalien der Proliferationszone 115
Zahl der intrachondralen Markräume 115
Verkalkungszone 116
Intrachondrale Spaltbildungen 117
Veränderungen an den Knorpelzellen 118
Spaltbildung und Knorpelnekrose 119
Histologische Charaktere der Chondritis heredo-syphilitica 121

Drittes Kapitel. Veränderungen in der Zone der subchondralen Markraumbildung 123
Hyperämie und Blutbildung an der Knochenknorpelgrenze 123
Gefäßvermehrung im Epiphysenknorpel 126
Hyperämisch-entzündliche Prozesse innerhalb der Spongiosa 127
Zellformen im Spongiosamark 127
Granulationsgewebe zwischen den verkalkten Knorpelbälkchen 128
Karvonens Theorie der hereditär-syphilitischen Frühaffektionen 129
Unterschiede zwischen hereditär-syphilitischen und rachitischen Veränderungen an der Knochenknorpelgrenze 129
Zellenlose nekrosierende Knorpelblöcke in der Ossifikationszone 133
Proliferationszone bei Rachitis und bei hereditärer Syphilis 135

Seite

Viertes Kapitel. Veränderungen des Spongiosamarkes an den Diaphysenenden 139
Entwicklung von Granulationsgewebe an der Knochenknorpelgrenze . . 139
Konsistenzveränderungen des Markes 140
Zurückgehen der Vaskularisation 141
Hervortreten von faserigem Bindegewebe 141
Rarefizierung der Spongiosa 142
Ersatz der Markraumzone durch Granulationsgewebe 142
Inseln von sklerosiertem Knorpelgewebe in der subchondralen Granulation 143
Scheinbare Verdopplung der Ossifikationszone 144
Beschaffenheit der subchondralen Granulation 145
Herdförmige Metamorphose des Markgewebes zu Granulationsgewebe . 146

Fünftes Kapitel. Anatomisches über die hereditär-syphilitische Epiphysenlösung 148
Fehlen von Epiphysenlösung an den Ossifikationsgrenzen der Rippen . 148
Syphilitische Epiphysenlösung ist im wesentlichen eine Fraktur 149
Unterschiede zwischen der Epiphysenlösung bei Totgeburten und bei Säuglingen 150
Ursachen der Epiphysenlösungen 152
Fehlen derselben an den kurzen Röhrenknochen 152
Lokalisation der Kontinuitätstrennungen 153
Lösungen an der Knochenknorpelgrenze 153
Intrachondrale Lösungsvorgänge 156
Lageverschiebungen des Periosts 157
Fehlen von Blutergüssen und Periostrissen 158
Fehlen von Eiterungsvorgängen 159
Heilungsvorgänge und Elongation der erkrankten Gliedmaßen 160
Ausbleiben von Wachstumshemmung trotz schwerer Lösungsvorgänge . 161

Sechstes Kapitel. Die Störungen der periostalen Knochenbildung bei der hereditären Frühsyphilis 163
Periostitis ossificans und chondrificans 163
Subperiostale Entwicklung von Granulationsgewebe 164
Anomalien der perichondralen Knochenbildung 165
Überproduktion von periostalem Knochen 166
Einschmelzungsvorgänge der Kompakta 166
Neoplastische Schalenbildungen um die Röhrenknochen 167
Periostales Osteophyt bei Rachitis und hereditärer Syphilis 168
Periostreaktion in der Umgebung der Knochenknorpelgrenze 170
Osteoides und chondroides Kallusgewebe 171
Bildung von großzelligem Knorpel 173
Chondroide Modifikation des osteoiden Gewebes 173
Ursache der Kallus- und periostalen Knorpelbildung 175
Histologische Details über die Periostitis chondrificans und ossificans . 175
Querschnitte durch die Diaphysen 175
Längsschnitte durch die Epi-Diaphysenverbindungen 181
Knorpelbildung bei Rachitis 182
Reparationsvorgänge 183

Seite

Siebentes Kapitel. Anatomische Schlußbetrachtungen 184
Rarefizierungsvorgänge der Spongiosa innerhalb der Diaphysen 184
Entzündung oder Knochenatrophie 185
Veränderungen an den platten und Rippenknochen 185
Frühzeitige Sklerosierung hereditär-syphilitisch affizierter Knochen . . . 186
Intrauterine Entwicklung der Osteochondritis, Häufigkeit derselben . . . 187
Unterschied in der Häufigkeit der klinischen und anatomischen Manifestationen 188
Osteochondritis ist stets eine intrauterin entstehende Affektion 188
Analoge Prozesse an allen knorpelig präformierten Skeletteilen 191
Erkrankungsformen an den kurzen Röhrenknochen 191
Histologie der Phalangitis 191
Intrachondrale Erkrankungsvorgänge 193
Periostale Prozesse 194

III. Abschnitt. Klinisch-radioskopische Betrachtungen und die Bewegungsstörungen bei der hereditären Frühsyphilis.

Vorbemerkungen 199
Erstes Kapitel. Klinisches über die Erkrankungen der kurzen Röhrenknochen bei der hereditären Frühsyphilis 201
Häufigkeit und Vorkommen der hereditär-syphilitischen Phalangitis . . 202
Literarische Berichte 204
Nomenklatur: Daktylitis oder Phalangitis 205
Primäre Affektionen der Phalangenknochen 206
Vorwaltende Erkrankung der Grundphalangen 207
Fehlen von Eiterung 208
Flaschenform der befallenen Finger; Verbreiterung und Verlängerung derselben 209
Freibleiben der Interphalangealgelenke 210
Konkomitierende Syphilissymptome 211
Tabellarische Zusammenfassung des eigenen Materiales (66 Fälle) . . . 212
Affektionen der Mittelhand- und Mittelfußknochen 225
Erkrankungen der kurzen Röhrenknochen nach dem ersten Lebensjahre mit Tabelle (10 Fälle) 227
Differentialdiagnose, Prognose und Therapie 232

Zweites Kapitel. Radioskopie der hereditär-syphilitischen Früherkrankungen der kurzen Röhrenknochen 233
Normales Röntgenbild der Hand eines Neugeborenen 233
Radiographische Veränderungen 234
Blähung und Aufhellung der Spongiosaschatten 235
Veränderungen der Kortikalis 238
Aufhellungen am epiphysären Knochenende 239
Einschnürungsbilder im Innern der Phalangenknochen 242
Verlaufsweise der Phalangitis auf Grund der radiographischen Untersuchung 243

Seite

Rarefizierende Ostitis der kurzen Röhrenknochen 244
Radiographie der Erkrankungen jenseits des ersten Lebensjahres . . . 246
Hereditär-syphilitische und rachitische Fingererkrankung 246
Tuberkulöse Fingererkrankungen der Kinder 248
Differentialdiagnose der letzteren gegenüber der syphilitischen Phalangitis 249

Drittes Kapitel. Röntgenbefunde bei den hereditär-syphilitischen Früherkrankungen der langen Extremitätenknochen 254
Historische Vorbemerkungen 254
Normales Röntgenbild der langen Röhrenknochen Neugeborener . . . 256
Radiographie der Osteochondritis bei Föten 258
Radiographie der hereditär-syphilitischen Knochenaffektionen der Säuglinge 261
Veränderungen der Verkalkungszone 262
Veränderungen bei mit Lähmung einhergehenden Fällen 263
Periostale und Kalluswucherungen 266
Sicht- und fühlbare Anschwellungen der Knochenenden 268
Radiographie der Epiphysenlösung 272
Eigene Kasuistik mit Illustrationen 275
Radiographie rachitischer Veränderungen an den langen Röhrenknochen 295

Viertes Kapitel. Allgemeines über die Bewegungsstörungen bei der hereditären Frühsyphilis 299
Einteilung der Bewegungsstörungen in anatomischer und funktioneller Hinsicht 300
Paralytische und spastische Zustände 300
Myotonie der Neugeborenen 301
Faustphänomen bei derselben 302
Myotonie bei hereditärer Frühsyphilis 304
Verschwinden derselben unter antisyphilitischer Therapie 306
Tabellarische Zusammenfassung 310
Begleiterscheinungen der syphilitischen Myotonie 308
Beziehungen zwischen Myotonie und Pseudoparalysis 309
Differentialdiagnose 314

Fünftes Kapitel. Bewegungsstörungen infolge von angeborener Knochensyphilis 316
Krankheitsbild der Parrotschen Lähmung 317
Die Parrotsche Pseudoparalyse 317
Klinisches Bild derselben 318
Schlaffe Armlähmung mit Schmerzhaftigkeit 319
Kontrakturen mit und ohne Armlähmung 319
Beugekontrakturen der unteren Extremitäten 320
Kontraktur der unteren, Lähmung der oberen Extremität 321
Elektrisches Verhalten der Muskulatur 324
Myotonie und tetanoide Zustände 325

Seite

Sechstes Kapitel. Muskelerkrankungen bei der hereditären Frühsyphilis 326
Übergreifen des Entzündungsprozesses vom Periost auf die Muskelinsertionen 327
Ein alleinstehender, ungedruckter Befund von Doberenz 328
Eigene Befunde am Biceps brachii, Pectoralis maior und an der Wadenmuskulatur 330
Knotenbildungen im Kopfnicker 332
Fälle von Infiltration des Bicepsbauches und der Wadenmuskulatur . . 334
Eigene histologische Befunde von diffuser Myositis degenerativa 338
Schwere Blutgefäßerkrankung in den Muskeln 339
Interstitielle und parenchymatöse Muskelveränderungen 340
Intaktheit der Nervenfasern 343
Myositis ohne palpable Knochen- und Weichteilschwellung 344
Siebentes Kapitel. Eigene Beobachtungen über die hereditär-syphilitische Pseudoparalyse 345
Eigene Statistik 345
Zusammenfassung nach dem Lebensalter 364
Zusammenfassung nach der Art der Knochenauftreibungen und Bewegungsstörungen 365
Schlaffe und spastische Bewegungseinschränkung 366
Häufigkeit der Epiphysenlösung 368
Häufigkeit der Weichteilschwellungen 369
Krepitation 370
Zustandekommen der Weichteilschwellungen 372
Zustandekommen der Knochenauftreibungen 374
Zusammenhang zwischen Epiphysenaffektion und Lähmung 375
Statistik der Epiphysenlösungen 377
Bedeutung des Krepitationssymptoms 378
Unterschied zwischen Rippen- und Extremitätenknochen 380
Beziehungen der Gelenksanatomie zu den Bewegungsstörungen 381
Begründung der Lähmungsbilder an den oberen und der Kontrakturbilder an den unteren Extremitäten 382
Achtes Kapitel. Theoretische und diagnostische Betrachtungen über die hereditär-syphilitische Pseudoparalyse 385
Schmerzhafte Muskellähmung der Kinder 386
Osteomyogene Natur der hereditär-syphilitischen Armlähmungen 387
Lähmungsfälle bei syphilitischen Säuglingen ohne Knochenbefund . . . 388
Muskellähmungen mit Schmerzhaftigkeit der Extremitäten 390
Spinale Theorien der hereditär-syphilitischen Extremitätenlähmungen der Säuglinge 391
Publikationen von Schlichter, Swoboda-Zappert, R. Peters, Scherer . . 392
Die syphilitischen Armlähmungen und Entbindungslähmungen 401
Epiphysentrennungen durch Geburtstrauma 403
Diagnose der syphilitischen Pseudoparalyse 405
Differentialdiagnose der syphilitischen Knochenaffektionen gegenüber den tuberkulösen und einfach entzündlichen Erkrankungen 408

Seite

Neuntes Kapitel. Arthropathien bei der hereditären Frühsyphilis 411
Seltenheit von synovialen Ergüssen bei der hereditären Frühsyphilis . . 411
Vorkommen solcher Affektionen im zweiten Lebensjahre 412
Ein besonders seltener Fall von multipler Synovial- und Sehnenscheidenaffektion mit radiologischem Befunde 414
Hereditär-syphilitische Erkrankung der Wirbelsäule im zweiten Lebensjahre 415
Verhältnis zwischen Eiterung und Wegnerscher Osteochondritis 416
Pyämische Mischinfektion 417
Pyodermien und Gelenkseiterungen 418
Gonorrhoische und pyämische Arthromeningitis 419
Extremitätenlähmung bei nicht syphilitischen Gelenksentzündungen der Säuglinge 423
Myotonie und Muskelschlaffheit an ein und demselben pyämischen Säugling 423
Kasuistik 424

IV. Abschnitt. Die Syphilis-Rachitisfrage und die hereditäre Frühsyphilis des Schädelskeletts.

Erstes Kapitel. Hereditäre Syphilis und Rachitis 427
Rachitisfrequenz in den ersten drei Lebensjahren 428
Literatur über die Syphilis-Rachitisfrage 429
Parrot, Kassowitz, Cazin und Iscovesco, Gebert, Comby u. a. 430
Angeborene Rachitis 432
Publikationen von Meyer, Tschistowitsch, Lentz, Escher, M. B. Schmidt, Carpenter, Fruhinsholz 433

Zweites Kapitel. Eigene Untersuchungen über die Syphilis-Rachitisfrage 439
Statistische Untersuchungen über Rachitis bei syphilitischen Kindern . 439
Hereditäre Lues und Kraniotabes 440
Zeit des Auftretens der Rachitis bei syphilitischen Kindern 441
Frequenz der Rachitis bei hereditärer Lues 442
Schädelumfang syphilitischer Säuglinge 443
Schädelumfang normaler Säuglinge 444
Überwiegen des Schädelumfangs bei syphilitischen Säuglingen über die normalen Ziffern 445
Verhalten der Stirnfontanelle bei hereditärer Lues 446
Resumé 448
Wechselbeziehungen zwischen rachitogenen Noxen und Syphilisvirus . . 449
Fehlen schwerer Rachitisgrade bei Syphilis 450
Syphilitische Hyperostose, ein Schutzwall gegen schwere Rachitis . . . 451
Pseudorachitis syphilitica 452

Drittes Kapitel. Hereditär-syphilitische Frühaffektionen der Schädelkapsel 454
Caput natiforme 454
Wachstumsverhältnisse und Knochenveränderungen am Schädel 457
Art der Knochenveränderungen bei hereditär-syphilitischen Säuglingen . 458

Seite
Rarefizierende hereditär-syphilitische Schädelknochenentzündungen . . . 459
Vier Fälle eigener Beobachtung 460
Frühzeitige syphilitische Schädelhyperostose der Säuglinge 463
Viertes Kapitel. Der syphilitische Wasserkopf der Säuglinge . . . 465
Akuter und chronischer Hydrokephalus 465
Pathogenese des Hydrokephalus 466
Leptomeningitis serosa 466
Hemmung der syphilitischen Hydrokephalie durch merkurielle Behandlung 468
Klinische Ähnlichkeit zwischen syphilitischer und tuberkulöser Leptomeningitis 469
Hydrokephalische Erscheinungen während des Exanthemausbruchs . . . 470
Prognose des syphilitischen Wasserkopfes 471
Fontanellen- und Schädelform beim syphilitischen Wasserkopf 472
Fünftes Kapitel. Diagnose des syphilitischen Wasserkopfes der Säuglinge 475
Syphilitische Hydrokephalie und rachitische Schädelhypertrophie 475
Differentialdiagnose zwischen beiden Zuständen 478
Symptomatologie und Diagnostik des syphilitischen Wasserkopfes . . . 479
Veränderungen der Nase 480
Kahlheit des Schädels 481
Subkutane Schädelvenen 481
Hydrocephalus congenitus und acquisitus 485
Ballonförmiger Hydrokephalus bei hereditärer Lues 486
Zwei eigene Fälle 486
Parasyphilitische und entzündlich-irritative Formen von Hydrokephalus . 491
Sechstes Kapitel. Literatur und Statistik der Eigenbeobachtungen über den syphilitischen Wasserkopf der Säuglinge 493
Beobachtungen von Rosen, Virchow, Bärensprung, Heubner, A. Fournier 493
Fälle von D'Astros und E. Fournier 495
Ein wichtiger Fall von Heller 496
Mitteilungen des Verfassers auf der LXII. Naturforscherversammlung . . 497
Publikationen von Elsner, Maygrier, H. Neumann, Immerwol, Fruhinsholz, Nonne, Hostalrich, Szlávik und Rosinski 498
Eigenes Beobachtungsmateriale des Verfassers 505
Statistik in Bezug auf das Alter 512
Beobachtete Symptome 513
Schädelumfang bei den beobachteten Kindern 514
Endausgänge 514
Reaktion auf die antisyphilitische Behandlung 515
Ein Fall von Hydrokephalus und multipler Knochenerkrankung 517
Siebentes Kapitel. Die hereditäre Nasensyphilis der Neugeborenen und Säuglinge 519
Terminologie und Geschichte 519
Entstehungszeit der Affektion 521
Koryza als erstes Syphilissymptom 522
Diagnostische Bedeutung derselben 523

Seite
Chronizität derselben 525
Angeborene Koryza 525
Entwicklungsgeschichtliche Erklärung derselben 526
Freibleiben der Mund-Rachenhöhle bei hereditär-syphilitischen Säuglingen 529
Symptomatologie 529
Melaena 532
Adenoide Vegetationen nach Coryza syphilitica 532
Differentialdiagnose zwischen syphilitischer und gewöhnlicher Nasenaffektion 533
Pathologische Anatomie und Stadieneinteilung 534
Histologische Veränderungen 535

Achtes Kapitel. Gestaltveränderungen und Zerstörungsvorgänge bei der angeborenen Nasensyphilis 536
Formveränderungen der häutigen und knorpeligen Nase 536
Sattelnase 538
Einsinken der Nasenscheidewand 539
Perforationen derselben 541
Hyperostose der Nasenbeine 542
Eigene Fälle von perforativer Nasensyphilis 543
Frühzeitige Gestaltveränderungen der Nase bei angeborener Lues . . . 545
Angeborene Klein- und Plattnase 548
Nase bei Myxödem und Mongolismus 549
Unterschiede zwischen der angeborenen kretinen und syphilitischen Nase 551
Arten der Nasendeformität bei der angeborenen Frühsyphilis 553
Prognose und Therapie der angeborenen Nasensyphilis 554
Autorenregister 557
Erklärung der Abbildungen auf den chromolithographischen Tafeln 561

Vorwort.

Seit dem Erscheinen des ersten Bandes dieser Studien ist ein fünfjähriges Intervall verstrichen. In dem Vorworte zum ersten Teile dieses Werkes hatte ich einen zweiten Band in Aussicht gestellt, welcher die Exantheme, die Knochen- und Muskelaffektionen, die Rezidiven der kongenitalen Syphilis und die hereditäre Spätsyphilis der Kindheit auf Grund meines Beobachtungsmateriales abhandeln sollte.

Als ich nun an die Registrierung meiner klinischen und anatomischen Befunde über die hereditäre Frühsyphilis des Knochensystems herantrat, fand ich das von mir über diesen Gegenstand aufgestapelte Material so überreich, daß ich mich zunächst damit befassen mußte, dieses gründlich aufzuarbeiten. Es hat sich nämlich im Laufe der Jahre das von mir verwertete Material unserer Anstalt auf zirka 700 Fälle von hereditärer Syphilis gesteigert, welches einer 30jährigen Beobachtungszeit von 1872—1902 angehört. Zirka 600 dieser Fälle entfallen auf das erste Lebensjahr und in zirka 100 Fällen dieses Materiales wurden Knochenaffektionen nachgewiesen. So kommt es, daß meine Untersuchungsergebnisse über die hereditäre Frühsyphilis des Knochensystems allein einen stattlichen Band für sich in Anspruch genommen haben. Ich habe es daher vorgezogen, alle meine auf das Knochensystem der syphilitischen Neugeborenen und Säuglinge bezüglichen Studien in ein besonderes Buch zusammenzufassen und den noch restierenden Teil meiner Studien über die hereditäre Syphilis einem dritten, später zu bearbeitenden Bande zu überantworten.

Daß zwischen dem Erscheinen der beiden ersten Teile meiner „Studien“ ein so großes Zeitintervall gelegen ist, findet in mehreren Umständen seine Begründung. Erstens darin, daß die Abfassung des vorliegenden Bandes nur in den Mußestunden einer angestrengten praktisch-ärztlichen und Anstaltstätigkeit möglich war, zweitens aber in dem Umstande, daß gerade in dem abgelaufenen Quinquennium die Verwertung der Röntgenstrahlen für die Diagnostik der Knochen-

affektionen in den Vordergrund getreten ist. Es schien mir zweckmäßig, solange mit der Herausgabe meiner Studien über die Knochensyphilis der Säuglinge zu warten, bis auch in radioskopischer Hinsicht ein genügendes Material verarbeitet werden konnte.

Einen besonderen Wert habe ich auf die Herstellung guter histologischer und radiographischer Abbildungen gelegt. Ich habe mich bemüht, den histologischen Teil durch chromolithographische Tafeln, welche alle interessanten Details meiner histologischen Untersuchungen vorführen, in naturgetreuer Weise zu erläutern. Dem Herrn akademischen Maler S. Benesch bin ich für die äußerst mühevolle künstlerische Ausführung der diesbezüglichen Arbeiten zu besonderem Danke verpflichtet.

Den klinischen Teil, insbesondere die in Frage kommenden Haltungsanomalien und Bewegungsstörungen, trachtete ich durch photographische Aufnahmen verständlicher zu machen, während die radioskopischen Verhältnisse durch Originalphotographien und durch Zeichnungen, welche direkt von den Platten abgenommen wurden, versinnbildlicht erscheinen.[1])

Die radioskopischen Untersuchungen wurden im Röntgeninstitut des Herrn Dr. Robert Kienböck im Sanatorium Dr. Julius Fürth in Wien vorgenommen. Für die vielfache Belehrung und Unterstützung, welche Herr Kollege Kienböck meinen Studien angedeihen ließ, sowie für die Kontrolle der vom Herrn akademischen Maler A. Kiss hergestellten Zeichnungen radioskopischer Befunde, bin ich ihm noch zu besonderem Danke verpflichtet.

Ein besonderes Dankeswort gebührt auch meinem verehrten Lehrer, Prof. Kassowitz, welcher mir sowohl seine die Jahre 1872—1882 umfassenden Krankenprotokolle als auch seine große Sammlung hereditär-syphilitischer Knochenpräparate zur Verwertung überließ und überdies noch die Kontrolle meiner histologischen Präparate und Abbildungen übernahm.

[1]) Um die Herstellungskosten dieses Bandes nicht ins Ungemessene zu steigern, mußte von der Anfertigung von Lichtdrucktafeln zur Wiedergabe der vielen erhobenen Röntgenbefunde Umgang genommen werden. Einzelne Röntgenphotographien wurden zwar auf zinkographischem Wege reproduziert und als Textfiguren eingefügt; diese beanspruchen aber nur einen oberflächlich orientierenden Wert, da durch den einfachen Buchdruck feinere Strukturdetails der photographischen Reproduktionen nicht zum Ausdrucke gebracht werden können. Hingegen sind in den oberwähnten, äußerst sorgfältig ausgeführten Zeichnungen alle wahrnehmbaren Details der Knochenveränderungen naturgetreu dargestellt.

Was die Gruppierung des Stoffes anbelangt, wurde derselbe in vier Hauptabschnitte geteilt.

Der erste Abschnitt ist einführender Natur und umfaßt einen kurzen Abriß der Physiologie des Knochenwachstums, gerade so viel, als zum Verständnis der bei der hereditären Frühsyphilis in Frage kommenden Veränderungen notwendig ist, und eine historische Darstellung unserer bisherigen Kenntnisse über die angeborene Knochensyphilis. Der zweite Abschnitt ist der Besprechung der pathologischen Anatomie und Histologie der syphilitischen Knochenaffektionen der Neugeborenen und Säuglinge gewidmet, der dritte Abschnitt behandelt die klinischen Verhältnisse der an den Extremitäten durch hereditäre Lues herbeigeführten Knochenaffektionen und Bewegungsstörungen im Säuglingsalter einschließlich der Radiographie, der vierte Hauptabschnitt enthält einerseits die Beziehungen zwischen hereditärer Lues und Rachitis und anderseits die bei hereditär-syphilitischen Säuglingen vorkommenden Veränderungen am Schädelskelette, einschließlich des Hydrocephalus syphiliticus und der hereditär-syphilitischen Frühaffektionen der Nase.

Um Mißverständnissen vorzubeugen, sei noch einmal betont, daß in diesem Teile nur die durch hereditäre Frühsyphilis entstandenen Knochenaffektionen abgehandelt werden, so daß die jenseits des Säuglingsalters auftretenden hereditär-syphilitischen Knochenveränderungen außerhalb des Bereiches der vorliegenden Abhandlung verbleiben.

Wien, im August 1903.

Der Verfasser.

I. Abschnitt.

Einführung.

Physiologische Knochenentwicklung und Geschichte der hereditär-syphilitischen Früherkrankungen des Knochensystems.

Eines der interessantesten, vielleicht sogar das interessanteste Kapitel aus der Pathologie der angeborenen Lues bildet die hereditäre Frühsyphilis des Knochensystems.

Bei keiner zweiten Gewebsart des wachsenden menschlichen Organismus macht sich der Einfluß des erblich übertragenen Syphilisvirus auf Wachstum und Entwicklung in solch intensiver und merkwürdiger Weise geltend, wie beim Knochengewebe. Die durch die hereditäre Syphilis am Knochensystem des Neugeborenen und Säuglings provozierten Störungen bilden ein Gebiet, dessen Erforschung zunächst genaue Kenntnisse über das Wesen der Knochenbildung, dann ein abgerundetes Wissen über Syphilispathologie und schließlich eine richtige Beurteilung der pädiatrischen Semiotik voraussetzen. Da die eben erwähnten Postulate nicht bei allen Autoren, welche sich mit dem Gegenstande befaßt haben, gleichmäßig erfüllt waren, ist die Literatur über die hereditäre Frühsyphilis des Knochensystems trotz ihrer Reichhaltigkeit nicht frei von argen Irrtümern und Fehlern.

Der größte Teil dieses ersten Abschnittes ist der geschichtlichen Entwicklung unserer Kenntnisse über die hereditäre Syphilis des Knochensystems in den frühesten Lebensperioden gewidmet. Bevor wir aber an unsere diesbezüglichen Betrachtungen herantreten, müssen zunächst die Vorgänge bei der normalen Knochenentwicklung in Kürze skizziert werden. Ohne Kenntnis der letzteren ist das Wesen der bei der hereditären Frühsyphilis vorkommenden Skelettaffektionen nicht zu verstehen.

Erstes Kapitel.

Physiologische Knochenentwicklung.[1])

Perichondrale und endochondrale Ossifikation. — Osteoblasten, Epiphysen und Diaphysen. — Die Zellschichten des Epiphysenknorpels. — Knorpelgrundsubstanz, Knorpelzellen und Knorpelwachstum. — Säulenzone, Verkalkungszone und Ossifikationswulst. — Endochondrales Knochenwachstum. — Periostales Knochenwachstum. — Osteoklasten und Knochenresorption. — Spongiosa und kompakte Knochensubstanz. — Gesetze des Knochenwachstums.

Die embryonalen Vorläufer des menschlichen Knochensystems sind teils hyaliner Knorpel, teils gewöhnliches Bindegewebe. Je nachdem, ob die Ossifikation der einzelnen Skeletteile auf knorpeliger oder bindegewebiger Basis vor sich geht, unterscheidet man zweierlei Arten von Knochen: den knorpelig vorgebildeten oder primären und den bindegewebig präformierten oder sekundären. Alle Röhrenknochen, das ganze Extremitätenskelett und die Knochen der Schädelbasis sind knorpelig vorgebildet, die Deckknochen des Schädels hingegen sind ihrer Histogenese nach Bindegewebsknochen.

Die Ossifikationsvorgänge setzen beim menschlichen Embryo in der 7. Lebenswoche ein und gehen im großen und ganzen in gesetzmäßiger und an beiden Körperhälften symmetrischer Weise vor sich.

Die hereditäre Frühsyphilis zeigt, wie wir noch hören werden, eine besondere Prädilektion für die Wachstumszonen der langen Röhren- und der Schädeldeckknochen, so daß es zweckmäßig erscheint, die unter normalen Verhältnissen an diesen Skeletteilen sich abspielenden Ossifikationsvorgänge ganz besonders im Auge zu behalten.

Die langen Röhrenknochen des Menschen sind, wie vorhin erwähnt wurde, von Haus aus knorpelig angelegt und verknöchern von einem in der Mitte der primär knorpeligen Diaphysen sich einstellenden Verkalkungszentrum aus, fortschreitend gegen die knorpeligen Enden.

Man unterscheidet an den primären Knochen eine periostale beziehungsweise perichondrale und eine endochondrale oder endostale Verknöcherung. Die perichondrale Verknöcherung geht der endo-

[1]) Bei der Abfassung dieser Skizze, welche selbstverständlich nur orientierender Natur ist, wurden die Arbeiten von C. Langer, Strelzoff, Wegner, Kölliker, v. Ebner, Toldt, Kassowitz und Pommer benützt.

chondralen zeitlich ein wenig voraus und entsteht in der bindegewebigen Wucherungsschichte des Perichondriums unter Mithilfe von Blutgefäßen, indem sich in dieser Wucherungsschichte osteoide Fibrillen entwickeln (Kassowitz) und das interfibrilläre Kittgewebe Kalksalze in sich aufnimmt (v. Ebner). Durch Bildung osteoider Fibrillen und konzentrische Anlagerung derselben um die Blutgefäße herum in einer bestimmten Entfernung von den letzteren entstehen die ersten Knochenkanäle und Markräume und durch fortwährende Anbildung von osteoider Substanz an der inneren Fläche der entstandenen Markräume bei gleichzeitiger Verengerung der Blutgefäße kommen die ersten Knochenlamellen und Haversschen Kanäle der kompakten Substanz zum Vorschein.

Seit Gegenbauer wird von den meisten Autoren die Bildung der osteoiden Substanz von einer bestimmten Zellgattung abhängig gemacht, deren Repräsentanten sich epithelartig an der Innenwand der Markräume anordnen und als Osteoblasten bezeichnet werden. Diese Zellgattung kommt sowohl bei der periostalen als auch bei der endochondralen Ossifikation in Frage, wird aber von Kassowitz nicht als die alleinige Quelle der Knochenbildung anerkannt. Auch die Bildung der Knochenkörperchen wird vielfach von den Osteoblastenzellen hergeleitet.

In den letzten Fötalmonaten besitzt jeder Röhrenknochen einen gewissen Kompaktamantel, aus periostaler Ossifikation hervorgegangen welcher weiter nach dem knorpeligen Ende zu reicht als die Ossifikation im Innern, die sogenannte endochondrale Ossifikation, welche wir nun in aller Kürze besprechen wollen.

Die ersten endochondralen Verknöcherungsvorgänge (innerhalb des vorher verkalkten, primären Diaphysenknorpels) entstehen schon in frühen Fötalperioden, und zwar dadurch, daß vom Perichondrium aus Blutgefäße in den verkalkten Knorpel eindringen und zunächst Knorpelmarkräume bilden, deren Ränder sich zu Knochensubstanz respektive zu den ersten Knochenbälkchen der Spongiosa umwandeln. Auf diese Art entsteht bald ein knöchernes Netzwerk im Innern der embryonalen Diaphyse. Innerhalb der Maschen des eben gebildeten Balkennetzes entwickelt sich unter Zuhilfenahme einer reichlichen Vaskularisation gleichzeitig auch ein zelliges Gewebe, das Markgewebe der spongiösen Substanz. In der zweiten Hälfte der intrauterinen Periode ist der größte Teil der langen Röhrenknochen bereits verknöchert, d. h. mit Spongiosa und periostalem Knochenmantel versehen.

An den Endstücken der Diaphysen bleibt aber noch weit ins extrauterine Leben hinein allenthalben ein rein knorpeliges Stück übrig, welches von der Verknöcherung noch unberührt geblieben ist, und an

dessen Grenzgebiet gegen den verknöcherten Anteil das Längenwachstum des Knochens vor sich geht. Das knorpelige Endstück heißen wir die „Epiphyse“ im Gegensatz zur „Diaphyse“, mit welchem Terminus das ossifizierte Mittelstück des Röhrenknochens belegt wird. An der Grenze zwischen Epi- und Diaphyse vollzieht sich das Längenwachstum der Röhrenknochen bis zur vollständigen Verknöcherung der Epiphysenfuge, und ist in den letzten Fötalmonaten weitaus intensiver als in allen übrigen Lebensperioden.

Betrachten wir den hyalinen Knorpel eines Neugeborenen mikroskopisch, so finden wir am gelenkseitigen Ende des Epiphysenknorpels zunächst die Zone des ruhenden Knorpels. Dieselbe ist ausgezeichnet durch kleine Knorpelzellen, an denen nicht viel von Teilungsvorgängen zu erkennen ist, des ferneren durch ein Überwiegen der Grundsubstanz über die Zellen und den Mangel von gefäßführenden Markräumen. Diaphysenwärts folgt dann die Zone des allseitigen Knorpelwachstums, gleichfalls kleinzelliger Knorpel, dessen Zellen sich nach allen Richtungen hin gleichmäßig vermehren (s. Tafel I, Fig. 1). Anschließend an diese Zone erscheint eine Schichte, in welcher sich die Knorpelzellen ausschließlich in der Richtung der Längsachse des Knochens teilen und vermehren, wobei dieselben zu queren Scheiben platt gedrückt erscheinen. Es ist dies die Zone des einseitigen Knorpelwachstums (s. Tafel I, Fig. 1). Indem sich nun die Zellen nach der Richtung der Längsachse des Knochens immer mehr blähen und dehnen, entsteht eine dritte Zone, die Zone der Knorpelproliferation, an welcher die säulenförmige Anordnung der Knorpelzellen in der Richtung der Längsachse des Knochens besonders auffällt.

Die Knorpelgrundsubstanz besteht aus Fibrillen, welche in den ersterwähnten Zonen des kleinzelligen Knorpels regellos, in der zweitgenannten größtenteils quer, in der Säulenzone endlich teils quer, teils längs verlaufen, jedoch nur unter pathologischen Verhältnissen ohne Zuhilfenahme besonderer Präparationsmethoden sichtbar sind.

Die Grundsubstanz ist im embryonalen Vorknorpel vor Eintritt der Ossifikationsvorgänge noch nicht gebildet. Vielmehr besteht der sogenannte Vorknorpel lediglich aus dicht aneinander gereihten großen polygonalen Zellen. Die Grundsubstanz kommt erst allmählich zwischen den Knorpelzellen zum Vorschein, indem sich die Membranen der primären Knorpelzellen verdicken und solide Leisten bilden, durch welche die Knorpelzellen auseinander gedrängt werden. Innerhalb der Zellmembranen kommt es zu Teilungsvorgängen der Zellen, wobei jedes Teilprodukt sich wiederum mit einer Membran umgibt. So entstehen

Tochterzellen, welche sich mit neuen Membranen umgeben, während die Membranen der Mutterzellen miteinander verschmelzen und sich in Grundsubstanz umbilden. Jede einzelne Zelle, also auch die allerjüngste Tochter- und Enkelzelle, besitzt eine Membran, durch welche sie von der Grundsubstanz abgetrennt ist und die man „Knorpelkapsel" nennt, während der Raum innerhalb der Knorpelkapsel, in welchem das Zellprotoplasma der Knorpelzelle liegt, als Knorpelhöhle bezeichnet wird. Der Raum zwischen Knorpelkapsel und Knorpelzelle ist durch eine zarte glashelle Substanz, die Perizellularsubstanz, ausgefüllt.

Das Wachstum des Epiphysenknorpels ist ein überwiegend expansives im Gegensatze zum Wachstum der knöchernen Gebilde welches ein ausschließlich appositionelles genannt werden muß. Nur an einer einzigen Region der Epiphyse, in der Umgebung der Säulen- und Verkalkungszone, wird auch auf appositionellem Wege Knorpel gebildet.

Nach B. Solger[1]) ist die Interzellularsubstanz des hyalinen Knorpels im embryonalen und jugendlichen Zustande völlig homogen. Sie sondert sich erst später in dickwandige, die Knorpelzellen oder Gruppen von solchen umschließende Schalen, welche aber zunächst gleichfalls von einer vollkommen homogenen Substanz gebildet werden, die erst unter dem Einflusse von gewissen Reagentien in konzentrische Segmente zerlegt werden kann.

Durch Behandlung mit verschiedenen Reagenzien, insbesondere mit starkem Alkohol, konnte Lionti[2]) sowohl im Knorpel von Embryonen wie auch im Knorpel von Erwachsenen ein System von interzellular angeordneten Bündeln darstellen. Die letzteren verlaufen zwischen den Knorpelkapseln, sind von fibrillärer Struktur und bilden ein Netz, in dessen Knotenpunkten die zelligen Elemente und in dessen Maschen die Grundsubstanz liegt. Dieses Bündelsystem findet sich nur in den tieferen Schichten des Gelenkknorpels beziehungsweise in den Schichten des wuchernden Knorpels ausgebildet.

Für das Verständnis der später zur Besprechung gelangenden hereditärsyphilitischen Knorpelveränderungen dürfte es vorteilhaft sein, hier zweier anderer Arbeiten über die Physiologie und Pathologie des Knorpelgewebes Erwähnung zu tun, welche in den Jahren 1892—93 von Tenderich[3]) unter Anlehnung an die Grawitzsche Schlummerzellentheorie publiziert worden sind. Die von Tenderich beschriebenen Befunde haben für unsere Studien

---

[1]) B. Solger: Über Rückbildungserscheinungen im Gewebe des hyalinen Knorpels. Arch. f. mikrosk. Anat. XLII. 4. pag. 648. 1893.

[2]) Lionti: Sulla struttura della cartilagine jalina fetale ed adulta. Rif. med. XI. 163. 1895.

[3]) Tenderich: Untersuchungen über die Struktur des normalen und pathologisch veränderten Knorpels. Inaug. Diss. Greifswald 1892 und: Untersuchungen über genetische und biologische Verhältnisse der Grundsubstanz des Hyalinknorpels. Virchow-Archiv. CXXXI. 2. 1893.

deswegen einen besonderen Wert, weil gerade bei der hereditären Frühsyphilis, wie wir zeigen werden, das Knorpelgewebe der Epiphysen frühzeitig pathologisch verändert wird, und zwar viel häufiger, als der allgemein verbreiteten Annahme entspricht.

Die Entwicklung der Grundsubstanz des hyalinen Knorpels beim Embryo wird hier von einem Einschlummern der primären Knorpelzellen hergeleitet. Nach Tenderich soll sich von der Zellperipherie aus das Protoplasma allmählich umbilden, bis die Kerne ganz frei liegen und unter zunehmender Abblassung endlich verschwinden. Unter pathologischen Verhältnissen gewinnt man solche Bilder vornehmlich bei der histologischen Betrachtung des sogenannten Knorpelkallus, in welchem große, protoplasmareiche Knorpelzellen dicht neben solchen mit verblaßten Kernen liegen.

Des ferneren beobachtete Tenderich in einem in Ablösung begriffenen Gelenkkörper das Auftreten von verschieden gestalteten, den Knorpelzellen nicht analogen Zellgebilden bei aufgefaserter Knorpelgrundsubstanz innerhalb der zwischen den Fibrillenbündeln gelegenen Spalten. Hier handelt es sich um Rückbildungsvorgänge innerhalb der Knorpelgrundsubstanz, um eine Metamorphose derselben zu Zellen im Sinne Grawitz', also um ein Wiedererwachen der Zellbildung. Aber auch das Auftreten von freien Kernen und blassen, ungefärbten Zellgebilden und Übergängen von diesen zu normal gefärbten und ausgebildeten Zellen, ohne Auffaserung der Grundsubstanz wird beschrieben. Weiters wurde das Entstehen von freien, ungefärbten Kernen bei Ernährungsstörungen der Rippenknorpel gesehen. Ohne irgendwie in die Diskussion der Grawitzschen Schlummerzellentheorie einzugehen, sei nur betont, daß alle von Tenderich bezüglich der feineren Vorgänge im Knorpelgewebe namhaft gemachten Befunde auch bei der hereditär syphilitischen Knorpelgewebsstörung der Neugeborenen und Säuglinge vorkommen.

Die Säulenschichte des Epiphysenknorpels läßt sich in zwei Teile gliedern, in einen unverkalkten und einen verkalkten. Der verkalkte Teil ist derjenige, welcher zunächst in Knochen umgewandelt wird und den ausschließlichen Träger des Längenwachstums der Röhrenknochen darstellt. Es ist dies der der Diaphyse zunächst liegende Streifen des Epiphysenknorpels, welcher verknöchert, während sich am periferen Ende der Epiphysen stetig neuer Knorpel von Perichondrium her erzeugt. Ist das Knochenwachstum an den Röhrenknochen vollendet, was unter Zuhilfenahme besonderer, in den Epiphysen auftretender Verknöcherungskerne geschieht, so ossifiziert schließlich der Epiphysenknorpel in toto.

Den hier erwähnten, aus einer mehrfachen Schichte von verkalkten, vergrößerten und geblähten Knorpelzellen bestehenden Streifen, welcher an der distalen Femurepiphyse eines normalen Neugeborenen kaum 1 *mm* breit ist, nennen wir die Zone der provisorischen Knorpelverkalkung, kurz die Verkalkungszone, und bemerken gleich hier, daß diese Zone es ist, welche unter dem Einflusse der hereditären Frühsyphilis die ersten pathologischen Veränderungen darbietet.

An der Grenze zwischen Verkalkungszone des Knorpels und Diaphyse vollzieht sich nicht allein im embryonalen, sondern auch lange noch im extrauterinen Leben die endochondrale Knochenapposition und mit ihr das Längswachstum der Röhrenknochen.

Das Perichondrium ist in der Umgebung dieser als Ossifikationsgrenze zu bezeichnenden Region verdickt und bildet in der Höhe der Verkalkungszone einen ringförmigen Wulst (Ossifikationswulst) um die Epiphyse herum, während der Epiphysenknorpel, entsprechend diesem Wulste, eine zirkulär verlaufende Rinne zeigt. Diese Rinne, welche sich an Längsschnitten durch den Epiphysenknorpel als eine Grube präsentiert, bezeichnet man seit Ranvier[1]) als Ossifikationsgrube (encoche d'ossification).

Im Bereiche der Ossifikationsgrube ist das Perichondrium mit dem Knorpel besonders innig verbunden, und diese Region ist es, an welcher fortwährend neues Knorpelgewebe von Seite des Perichondriums gebildet wird. Nur dadurch, daß von der encoche aus neue Knorpelelemente entstehen, ist das Längenwachstum des Knochens möglich. Die zur Ossifikation verbrauchten Teile der Verkalkungszone werden zum großen Teile von hier aus immer wieder neu ersetzt.

Die Verkalkungszone grenzt diaphysenwärts an die Markräume und Knochenbälkchen der Spongiosa. Haben die Knorpelzellen in der Säulenzone ihre Maximalgröße erreicht, d. h. ihr Wachstum abgeschlossen, dann erst tritt Verkalkung der Grundsubstanz zwischen den Zellen ein, und zwar ist es nach Kassowitz ein gesetzmäßiges Verhalten, daß der Knorpel, sobald er sein expansives Wachstum vollendet hat und im Wachstum stillsteht, zu verkalken beginnt. An der Struktur des Knorpels ist durch die Verkalkung vorerst noch nichts geändert, die letztere erfolgt gänzlich unabhängig von den Blutgefäßen desselben.

Sein Nährmaterial bezieht der hyaline Knorpel aus Blutgefäßen, welche vom Perichondrium aus hineinwachsen und durch Einschmelzung des Knorpels Markkanäle und Markhöhlen in demselben bilden.

Das endochondrale Knochenwachstum an den Epiphysengrenzen besteht nun darin, daß sich unter dem Einflusse der aus der Spongiosa in die Zone der Knorpelverkalkung vordringenden Blutgefäße dortselbst Markräume bilden. Dies vollzieht sich in der Weise, daß aus den Knorpelzellen und der Perizellularsubstanz der einzelnen Knorpelhöhlen Markgewebe entsteht, während die verkalkte Grundsubstanz

[1]) Ranvier: Traité technique d'Histologie. Paris 1889.

zwischen den einzelnen Zellensäulen zunächst das Balkenwerk der ersten Spongiosaräume an der Verknöcherungsgrenze bildet und sich sodann in spongiöses Knochengewebe umwandelt. Diese Umwandlung erfolgt dadurch, daß sich in der Umgebung der jüngsten endostalen Markräume die Balken des verkalkten Knorpels mit einem Knochensaum umgeben, und zwar geschieht dies zunächst, wie Kassowitz nachgewiesen hat, in metaplastischer Weise, indem anfangs kleine Buckel von osteoider Substanz an den restierenden Knorpelbälkchen auftreten. Dies sind die ersten Verknöcherungserscheinungen an den verkalkten Knorpelbälkchen. Erst später bildet sich vom Zentrum der Markräume aus allmählich neue Knochensubstanz an diese Säume an, indem aus dem angrenzenden jungen Markgewebe zum Teil lamellöser Knochen, zum Teil Knochenkörperchen entstehen. Die Mehrzahl der Autoren macht die Entstehung der ersten Knorpelmarkräume an der Epiphysen-Diaphysengrenze von dem Einbruche von Riesenzellen, welche nach Kölliker als Osteoklasten bezeichnet werden, abhängig und schreibt die definitive Verknöcherung der restierenden Knorpelbälkchen und das Auftreten der Knochenkörperchen der knochenerzeugenden Tätigkeit der schon früher erwähnten Osteoblasten zu.

Die ersten Spongiosabälkchen enthalten stets nur metaplastisch ossifizierten Knorpel ohne Knochenkörperchen. Indem sich nun immer neue Zellsäulen im Knorpel zur Verkalkung einstellen und immer neue Zellsäulen von der Spongiosa her ossifiziert werden, vollzieht sich das Längenwachstum des Knochens zwischen Epiphyse und Diaphyse.

Man kann unter dem Mikroskope verfolgen, daß gerade an den Grenzbezirken zwischen Diaphyse und Epiphyse immer die mächtigste Gefäßneubildung und Vaskularisation stattfindet, daß überhaupt die ganze Verknöcherung dortselbst nur unter dem Einflusse von Blutgefäßen vor sich geht. Die hier in Frage kommenden Blutgefäße sind nur mit einer zarten Intima und einem ungemein zarten Endothel bekleidet und ohne solide Wände in das zellenreiche Mark eingebettet. Unter Zuhilfenahme geeigneter Färbungen (Hämatoxylin-Pikrokarmin beziehungsweise -Eosin) erkennt man sehr häufig unter dem Mikroskop, wie die Blutgefäßsprossen vom Marke heraus in die Knorpelhöhlen des inkrustierten Knorpels hineinwachsen und wie sich direkt aus den zerfallenden Knorpelzellen und der Perizellularsubstanz der Knorpelkapseln Blutkörperchen und Knorpelmark herausbilden.

Es muß noch kurz angemerkt werden, daß, abgesehen von der an der Epiphysengrenze vor sich gehenden Verknöcherung der Chondroepiphysen, noch selbständige Ossifikationszentren in den letzteren ent-

stehen, welche von den Verknöcherungsbezirken der Diaphysen getrennt bleiben. Es sind dies die knöchernen Epiphysenkerne, welche sich, mit Ausnahme eines einzigen noch in der Fötalperiode in der distalen Femurepiphyse entwickelten, erst im extrauterinen Leben herausbilden. Diese Verknöcherungskerne entstehen in der Weise, daß vom Perichondrium aus mit den Blutgefäßen knochenbildendes Gewebe einwandert und zunächst unter Zuhilfenahme eines Kapillarnetzes Knochenbälkchen gebildet werden. Die von diesen zentralen Knochenkernen ausgehende endochondrale Ossifikation vollzieht sich in ganz analoger Weise, wie die an den Epiphysengrenzen vor sich gehende, bereits besprochene. Sie hat für das Studium der bei der hereditären Frühsyphilis in Frage kommenden Störungen nur einen untergeordneten Wert, da sie, wie gerade erwähnt wurde, der Hauptsache nach in die extrauterine Wachstumsperiode des Skelettes fällt.

Ganz ähnlich, wie die bei der perichondralen Ossifikation in Frage kommenden Vorgänge, erfolgt die Bildung der Bindegewebsknochen — wir haben hier vornehmlich die Schädeldeckknochen im Auge.

In einer zellenreichen Bindegewebsschichte entstehen Blutgefäße und osteoide Fibrillen, welche verkalken und sich (unter Zuhilfenahme von Osteoblasten) mit osteoiden Säumen überziehen. Dadurch entstehen zunächst vielfach anastomosierende Knochenbälkchen, welche Gefäße umschließen und Havers'sche Kanäle bilden, ganz wie bei der schon früher skizzierten perichondralen Ossifikation. Durch Vereinigung mehrerer solcher kleiner Verknöcherungsherde und durch Fortschreiten des Prozesses nach allen Seiten hin, unter vorheriger Verkalkung des umgebenden Bindegewebes, entsteht zunächst ein dünnes Knochenplättchen von netzartiger Struktur. Die Maschen dieses Netzwerkes werden durch Neuanlage von Knochenbälkchen immer enger, während sich in der Mitte des Plättchens auch senkrechte kurze Bälkchen bilden, welche das Dickenwachstum desselben bewerkstelligen.

Der Prozeß der Balkenbildung schreitet immer weiter, es entstehen kleine, mit knochenbildendem Gewebe gefüllte Hohlräume, aus welchen teils Knochenlamellen, teils Markräume gebildet werden. An den Schädeldeckknochen tritt in dem anfänglich unregelmäßigen Balkenwerk bald eine radiäre Anordnung zu Tage, während das Zentrum von dem ursprünglichen Verkalkungsherd gebildet wird. Durch fortwährende Anbildung neuer Knochenschichten entsteht allmählich, und zwar erst im extrauterinen Leben, eine dichte äußere und eine zarte innere Knochenplatte, während die Bildungen älteren Datums zur Diploë werden.

Nach Kapsammer[1]), welcher die periostale Ossifikation zum Gegenstande eingehender Untersuchungen machte, ist das Periostgewebe als ein zellenreiches Bindegewebe, keineswegs aber als eine dem Knorpel nahestehende Gewebsart aufzufassen. Daran ändert auch der sicher beglaubigte Umstand nichts, daß unter gewissen pathologischen und physiologischen Verhältnissen das Periostgewebe auch fähig ist, echten Knorpel zu bilden. Der periostale Knochen selbst entsteht nach Kapsammer durch Metaplasie eines zellenreichen Bindegewebes in Knochen- und Markgewebe, ohne daß eine gesetzmäßige Abhängigkeit dieser Metaplasie von Gefäßverzweigungen, Fasernetzen oder Osteoblastenzellen nachzuweisen wäre.

Es muß noch kurz erläutert werden, daß die ersten bei der periostalen Ossifikation auftretenden Knochenbälkchen aus direkter Metaplasie von Bindegewebsfibrillen in osteoide Fibrillen hervorgehen und daher ihrer Struktur nach als geflechtartiges Knochengewebe anzusprechen sind. Der lamellöse Knochen entsteht erst später durch Anbildung neuer Knochensubstanz an die primären verknöcherten Faserbündel, als deren Reste die sogenannten Sharpeyschen Fasern in der kompakten Knochensubstanz betrachtet werden. Die Knochen des Neugeborenen sind noch lamellenfrei. Im extrauterinen Leben überwiegt in der Diaphyse die lamellöse Knochenbildung; nur das periostale Knochenwachstum behält auch in den ersten extrauterinen Lebensmonaten noch den geflechtartigen Typus bei (v. Ebner, Pommer).

Sowohl die endochondrale als auch die periostale Ossifikation werden als neoplastischer Verknöcherungstypus bezeichnet, im Gegensatze zu einer andern im menschlichen Körper nur selten auftretenden Knochenbildungsform, welche als metaplastische Ossifikation bekannt ist. Hier bildet sich Knochen aus Knorpel ohne vorherige Auflösung des letzteren. Dieser Prozeß findet sich nur bei der Verknöcherung des Gelenkfortsatzes des Unterkiefers und, wie Kassowitz zur Evidenz erwiesen hat, regelmäßig auch bei der Verknöcherung der ersten Spongiosabälkchen an der Ossifikationszone der Chondroepiphysen.

Gleichzeitig mit der neoplastischen Ossifikation periostaler und endostaler Natur findet fortwährend Auflösung bereits gebildeter Knochensubstanz statt. Dieser Resorptionsprozeß wird seit Kölliker von den meisten Histologen den schon erwähnten Osteoklastenzellen zugeschrieben: großen, im Ruhezustande kugeligen, vielkernigen Zellen, welche den im Knochenmarke vorfindlichen Myeloplaxen identisch sind. Diese Riesenzellen legen sich der zur Resorption gelangenden Knochensubstanz enge an und führen einige Zeit nach ihrer Anlagerung zur Bildung einer Resorptionsgrube, welche genau der Form der angeschmiegten Osteoklastenzelle entspricht (Howship'sche Lakune)

[1]) Kapsammer: Die periostale Ossifikation. Arch. f. mikrosk. Anat B. L. 1897. pag. 315.

Wo größere Resorptionen stattfinden, bildet sich Grube an Grube und jede Grube ist von einer solchen Zelle okkupiert. Nicht bloß während der ganzen Zeit des Knochenwachstums, sondern auch nach Abschluß des letzteren, während des ganzen extrauterinen Lebens finden sich vielfache Knochenresorptionsstellen an den fertigen Knochen des Menschen. Sowohl die physiologische als auch zum allergrößten Teile die pathologische Knochenresorption geht nach dem hier skizzierten Typus vor sich.

Die endochondrale Verknöcherung führt stets und ausschließlich zur Entwicklung spongiöser Knochensubstanz. Da die endochondrale Ossifikation immer nur auf knorpeliger Basis zu stande kommt, so tragen die endochondral gebildeten Knochenbälkchen, so lange dieselben nicht vollkommen verknöchert sind, stets einen knorpeligen Kern in ihrem Innern, welcher am entkalkten Knochen, bei Doppelfärbung mit Hämatoxylin und Karmin oder Eosin, durch die blaue Farbe besonders deutlich hervortritt. Die perichondrale Ossifikation hingegen erzeugt die gesamte kompakte Knochensubstanz und damit die Hauptmasse des ganzen Skelettes. Da sie auf rein bindegewebiger Basis zu stande kommt, zeigen die periostal gebildeten Knochenbälkchen keine Knorpeleinschlüsse, sondern ausschließlich lamellöse Struktur und Knochenkörperchen.

Im fötalen Zustande wird relativ viel endochondraler Knochen gebildet, später, im extrauterinen Leben, wird derselbe jedoch größtenteils wieder aufgesaugt und durch perichondralen beziehungsweise periostalen ersetzt, so daß nach dem zweiten Lebensjahre auch der größte Teil der spongiösen Substanz aus perichondral beziehungsweise periostal gebildetem Knochen besteht.

Als allgemein gültiges Gesetz, sowohl für die physiologische als auch für die pathologische Knochenbildung, wäre nach Kassowitz noch anzuführen, daß die Resorption von Knochengewebe immer nur unter dem Einflusse von Blutgefäßen stattfindet, und zwar in der Weise, daß das fertige Knochengewebe, wenn es in den Bereich starker Gefäßströmung gebracht wird, unter Entwicklung der schon erwähnten Resorptionsgrübchen und Riesenzellen zur Aufzehrung gelangt.

Das Knochenwachstum ist immer und ausschließlich ein rein appositionelles und entsteht nie ohne gleichzeitige Zuhilfenahme von Apposition und Resorption. Eine Entziehung von Kalksalzen (Halisterese) ohne Veränderung der Knochenstruktur ist undenkbar. Eine bedeutende Blutgefäßentwicklung führt zur Einschmelzung, eine Verengerung der Blutgefäße zur An- und Neubildung von Knochengewebe.

Zweites Kapitel.

Geschichtliches über die angeborene Knochensyphilis.

Die Autoren von Nils R. Rosén bis Bednař (1747—1853). — Bednařs und Henochs Beobachtungen von Extremitätenlähmungen bei hereditär-syphilitischen Säuglingen (1853 und 1861). — Ranviers und Lewins Befunde von Epiphysenlösung (1864). — Guéniots Fall von Lähmung bei Knochenentzündung (1869). — Wegner und Parrot (1870 und 1871).

Genauere Kenntnisse über die hereditäre Frühsyphilis des Knochensystems besitzen wir erst seit den letzten 30 Jahren. Bis zum Jahre 1870, sozusagen noch eine terra incognita, wurde hier erst durch die in diese Zeit fallenden grundlegenden Arbeiten von Wegner und Parrot eine reelle Basis geschaffen, welche richtunggebend für unsere Kenntnisse und für alle weiteren Arbeiten auf diesem Gebiete wurde. Es scheint mir ein dankbares Unternehmen, einen historischen Überblick über die Literatur der hereditär-syphilitischen Knochenaffektionen der frühen Kindheit zu geben.

Das Vorkommen von Knochenveränderungen bei hereditärer Syphilis war bereits Nils R. Rosén[1] in Upsala 1747 bekannt, welcher betonte, daß in jedem Falle von hereditärer Syphilis das ganze Knochengerüst des syphilitischen Kindes genau untersucht werden sollte. Einige Jahrzehnte später, im Jahre 1786, machte Undervood[2] darauf aufmerksam, daß bei kongenitaler Lues Exostosen-Bildung sowohl am Schädel als auch an den Gelenksenden der langen Röhrenknochen nebst Lockerung der betreffenden Gelenke vorkommt.

In einem den nachgelassenen Schriften Mahons[3] (1804) angefügten, von Lamauve bearbeiteten Kapitel über die hereditäre Lues wird des Vorkommens von Erweichungen und Auftreibungen der Extre-

---

[1] Rosén N. R.: Traité des maladies de l'enfance (Traduction française par Willebrune. Paris 1750.

[2] Undervood: Traité des maladies des enfants. Paris 1786. pag. 361.

[3] P. A. O. Mahon: Oeuvres posthumes, Paris 1804. pag. 455.

mitätenknochen bei hereditär-syphilitischen Säuglingen in kursorischer Weise Erwähnung getan.

Im Jahre 1810 teilte Bertin[1]) in seinem „Traité des maladies vénériennes chez les nouveau-nés“ einen Fall mit, ein 35 Tage altes Kind betreffend, welches eine taubeneigroße Anschwellung am linken großen Trochanter und eine beträchtliche Hyperostose an der oberen Epiphyse des Ellbogengelenkes trug. Die Knochenauftreibungen wurden erst durch eine energische Quecksilberbehandlung zum Schwinden gebracht. L. V. Lagneau[2]) beschrieb im Jahre 1818 Exostosen und Periostosen verschiedener Lokalisation am Skelett hereditär-syphilitischer Säuglinge.

Von großer Bedeutung ist eine im Jahre 1834 erschienene Mitteilung von Valleix[3]) (Société anatomique de Paris) über einen mit Pustelausschlag behafteten Neugeboren, welcher an allen Extremitäten gelähmt erschien und bei passiven Bewegungen Schmerzensäußerungen von sich gab. Bei der Obduktion (Tod am 23. Lebenstage) fand sich eine Ablösung sämtlicher Epiphysen von den Knochenschäften mit subperiostaler Abszeßbildung und Eiterhöhlen zwischen Epi- und Diaphysen, ohne daß an einen Zusammenhang zwischen hereditärer Syphilis und dem erwähnten anatomischen Prozesse gedacht wurde. Trousseau[4]) erwähnt das Vorkommen von Auftreibungen an den kurzen Röhrenknochen der Extremitäten bei der hereditären Syphilis der Kinder, hält aber Knochenaffektionen in den Frühstadien der hereditären Lues im allgemeinen für sehr selten. Die betreffende Mitteilung stammt aus dem Jahre 1847.

Im Jahre 1854 machte Diday[5]) in seinem „Traité de la Syphilis des nouveau-nés“ die ganz analoge Angabe, daß Knochenerkrankungen infolge von hereditärer Frühsyphilis im frühen Kindesalter sehr selten sind, im Gegensatze zu den bei den Spätrezidiven der Lues hereditaria auftretenden Knochenaffektionen. Ja, Diday spricht sogar von einer auffallenden Immunität des Knochensystems bei der hereditären Frühsyphilis. Als große Raritäten werden demnach zwei einschlägige Mit-

---

[1]) Bertin: Traité des maladies vénériennes chez les enfants nouveau-nés, les femmes enceintes et les nourissons. Paris 1810.

[2]) Lagneau: Exposé des symptômes de la maladie vénérienne. Paris 1818 pag. 406.

[3]) Valleix: Bulletin de la société d'Anatomie de Paris 1834. IX. pag. 169.

[4]) Trousseau: Archives génerales de médecine. Oktober 1847.

[5]) Diday: Traité de la Syphilis des nouveau-nés. Paris 1854. pag. 134.

teilungen von Laborie[1]), dann von Doublet und Mahon[2]), zitiert. Erstgenannter Autor sah bei einem Kinde mit angeborenem syphilitischem Pemphigus Nekrose am unteren Tibiaende, die beiden letztgenannten Autoren hatten das Vorkommen von vereiternden subperiostalen Tophis an der Außenfläche des Schädeldaches bei einem hereditär-syphilitischen Säugling beobachtet.

Der Beschreibung von Extremitätenlähmungen bei syphilitischen Neugeborenen und Säuglingen begegnen wir zum ersten Male im Jahre 1853 bei Bednař[3]). Dieser hochbegabte Beobachter sah 18mal unter 68 verwerteten Fällen von hereditärer Lues Lähmungserscheinungen an den Gliedmaßen auftreten (26·5%), und zwar 13mal bloß an den oberen, einmal bloß an den unteren und einmal an den oberen und unteren Extremitäten. Es war ihm bereits aufgefallen, daß die Kinder bei jeder Berührung der gelähmten Extremitäten Schmerzensäußerungen von sich gaben. Im übrigen fand Bednař die Knochen hereditär-luetischer Säuglinge im allgemeinen brüchiger und spröder als in der Norm. Bei zwei Fällen von hereditärer Lues wurden auch Knochenbrüche gesehen, welche auf die eben erwähnte Fragilität der Knochen hereditär-syphilitischer Kinder zurückgeführt wurden. Leider ist nicht angegeben, an welchen Knochen und an welchen Stellen derselben die Frakturen vorgefunden wurden. Unerklärlich bleibt es nur, daß ein Arzt von der Begabung Bednařs, trotzdem er als erster die Schmerzhaftigkeit der gelähmten Gliedmaßen bei den hereditär-syphilitischen Säuglingen erkannt hatte, dennoch die lähmungsähnlichen Attituden auf eine Erkrankung des Zentralnervensystems zurückführte.

Ein Jahr nach der Bednařschen Publikation (1854) erschien eine Mitteilung von Cambessio[4]), welcher multiple Epiphysenlösungen mit Eiterungen und Knochenfrakturen bei syphilitischen Säuglingen beschrieb.

Aus dem Jahre 1861 haben wir mehrere Mitteilungen über den vorliegenden Gegenstand zu verzeichnen, und zwar zunächst eine von Henoch[5]). Dieser Autor fand bei einem 2 Monate und bei einem

---

[1]) Laborie: Séance de l'Académie de méd. 1851, 1er juillet.

[2]) Doublet und Mahon cit. bei Diday, pag. 137: Mémoire sur les symptômes et le traitement de la maladie vénérienne. Paris 1781.

[3]) Bednař: Die Krankheiten der Neugeborenen und Säuglinge. IV. Wien 1853. S. 227.

[4]) Cambessio: Gazette des hôpitaux. 1854. Nr. 41.

[5]) Henoch: Beiträge zur Kinderheilkunde. 1861. S. 192.

6 Wochen alten hereditär-syphilitischen Kinde die distalen Humerusenden beiderseits aufgetrieben, dabei beide oberen Extremitäten gelähmt. Die Lähmungen und Knochenauftreibungen gingen unter Quecksilberbehandlung sehr rasch zurück. Henoch vermutete neben der richtig erkannten syphilitischen Knochenerkrankung als anatomische Grundlage der Extremitätenlähmung ein komprimierendes Exsudat an den Spinalnervenwurzeln.

Das im Jahre 1861 ausgegebene pädiatrische Werk von Bouchut[1]), enthielt nur wenige die hereditäre Frühsyphilis des Knochensystems betreffende Daten. Das Kapitel über die hereditäre Lues bringt gegensätzlich zu der von Bednař gemachten vorhin zitierten Angabe, welche sich auf eine abnorme Porosität der Knochen hereditär-syphilitischer Säuglinge bezieht, die Lehre, daß die Röhrenknochen der hereditär-syphilitischen Kinder sich durch eine besondere Härte auszeichnen sollten.

Gleichfalls im Jahre 1861 beschrieb Jellinek[2]) ein mit angeborenem syphilitischem Pemphigus behaftetes Kind, welches in der 4. Lebenswoche multiple Knochenauftreibungen an den Epiphysenenden der Röhrenknochen und beträchtliche Auftreibung des linken Ellbogengelenkes darbot und unter Entwicklung von zahlreichen Weichteilabszessen in der 5. Woche verstarb (Pyaemie, kein Obduktionsbefund). Im selben Jahre teilte Winge[3]) den Obduktionsbefund eines 4 Monate alten syphilitischen Kindes mit, welches einen großen Substanzverlust am rechten Stirnbeinhöcker besaß, dessen Ränder verdickt und mit Osteophyt besetzt waren.

Erkrankung der Schädelknochen konstatierte auch Howitz[4]) im Jahre 1862 bei zwei syphilitischen Frühgeburten. Es fand sich in beiden Fällen abnorme Osteoporose der Schädelknochen, verbunden mit Knochenauftreibungen an der inneren Fläche des Stirnbeins.

Mayr[5]) hatte bei hereditär-syphilitischen Säuglingen periostale Knochenauftreibungen an den Unterschenkeln, den Becken-, Wirbel- und Schädelknochen wiederholt gesehen, welche sich durch Schmerzhaftigkeit auszeichneten. Auch Vereiterung solcher Tophi war ihm untergekommen.

---

[1]) Bouchut: Traité des maladies des enfants nouveau-nés. Paris 1861.

[2]) Jellinek: Beiträge zur Lehre von der hereditären Syphilis. Wiener Medizinalhalle 1861. Nr. 27.

[3]) Winge: Syphilis und Rachitis. Ref. im Journal für Kinderkrankheiten. Bd. 41. 1861.

[4]) Howitz: Über syphilitische Knochenleiden bei kleinen Kindern. Behrends Syphilidologie. III. Bd. 1862, S. 601.

[5]) Mayr F.: Über Syphilis hereditaria. Jahrb. f. Kinderheilk. 4. Bd. S. 219. 1862

Einer mündlichen Mitteilung des genannten Wiener Kinderarztes an von Zeissl sen.[1]) zufolge hatte ersterer auch im Jahre 1863 die Ablösung der unteren Oberschenkelepiphyse von der Diaphyse bei einer syphilitischen Totgeburt beobachtet.

Ganz dasselbe Ereignis, jedoch an mehreren Knochen gleichzeitig, wird auch von Lancereaux[2]) im Jahre 1864 bei einem syphilitischen Neugeborenen gemeldet.

In Bärensprungs[3]) Abhandlung über die hereditäre Syphilis sind 3 Fälle erwähnt, bei welchen in den ersten Lebenswochen Knochenaffektionen manifest waren. Ein 4 Wochen altes Kind zeigte Knochenauftreibung am unteren Femurende. Bei der Obduktion fand man nebst Lebersyphilis eine rötliche Masse zwischen Epi- und Diaphyse eingelagert. Diese zwischengelagerte Schichte bestand aus einer „gleichmäßigen Zelleninfiltration mit zahlreichen Blutgefäßen". Die Verbindung zwischen Epiphyse und Knochenschaft war gelockert, das umgebende Periost mächtig verdickt.

In zwei anderen Fällen Bärensprungs handelt es sich um eine Erkrankung im Bereiche des Sternoclaviculargelenkes (3 Wochen altes Kind) und um Nekrose des Schlüsselbeins bei einem 10 Wochen alten Kinde. Hier scheint die syphilitische Natur der Knochenaffektion allerdings etwas zweifelhaft.

Das im Jahre 1863 herausgegebene Werk Hutchinsons über Syphilis enthält noch keine Angaben über das Vorkommen von Knochenanschwellungen bei hereditär-syphilitischen Säuglingen, wohl aber seine später im Jahre 1887 herausgegebene monographische Darstellung (deutsch von Kollmann), auf welche wir noch zurückkommen werden.

Im Jahre 1864 machte Ranvier[4]) in der Biologischen Gesellschaft zu Paris Mitteilung über ein mit hereditärer Syphilis behaftetes neugeborenes Kind, welches am 28. Lebenstage gestorben war. Bei der Obduktion fanden sich multiple syphilitische Visceralerkrankungen und eine komplette Ablösung sämtlicher Epiphysen der langen Röhrenknochen von den Diaphysen, nebstbei eine Ulzeration über dem aufgetriebenen linken Olekranon. Es muß hier ausgesprochen werden, daß Ranvier bereits an den Zusammenhang dieses „arrêt

[1]) H. Zeissl und M. Zeissl: Lehrbuch der Syphilis. 4. Aufl. Stuttgart 1864. S. 649.

[2]) Lancereaux: Traité de la Syphilis. Paris 1864. pag. 550.

[3]) Bärensprung: Die hereditäre Syphilis. Berlin 1864.

[4]) Ranvier: S. congénitale, perihépatite, gommes du foie, décollement des épiphyses. Gaz. méd. de Paris 1864. Nr. 39. pag. 596.

d'ossification", wie er sich ausdrückte, mit der hereditären Syphilis gedacht hat. Kurze Zeit darauf finden wir eine Mitteilung von Bargioni[1]). Es handelte sich um einen syphilitischen Neugeborenen, welcher am 22. Lebenstage verstorben war und Zusammenhangstrennungen zwischen den Epiphysen und Diaphysen der langen Röhrenknochen und Einschaltung von gelben eiterähnlichen Massen an der Epiphysen-Fuge bei der Nekroskopie erkennen ließ. Die mikroskopische Untersuchung ergab, daß die eingeschalteten Massen aus fettigem Detritus und einem von zahlreichen Rund- und Spindelzellen durchwucherten Bindegewebe bestanden. Auch zwischen der Innenfläche des Stirnbeines und der Dura mater waren ähnliche Massen eingelagert.

Im Berichte der Wiener Findelanstalt vom Jahre 1865 sind die Krankengeschichten von 6 hereditär-syphilitischen Säuglingen mitgeteilt, welche durchwegs Lähmungen der oberen Extremitäten besaßen, ohne daß bei den Obduktionen Veränderungen im Zentralnervensystem nachgewiesen werden konnten. Die Knochen wurden keiner genaueren mikroskopischen Untersuchung unterworfen.

Im selben Jahre erschien eine Arbeit von Fournier[2]), in welcher über zwei 3 Monate alte syphilitische Säuglinge berichtet wird. Beide besaßen Knochenauftreibungen in der Gegend der Ellbogengelenke und wurden durch Jodkali geheilt. Auch Bazin[3]) hatte im Jahre 1866 einen den Fournierschen Fällen ähnlichen Fall beschrieben.

In einer Sitzung der Wiener k. k. Gesellschaft der Ärzte im Jahre 1865 demonstrierte Fürth ein neugeborenes syphilitisches Kind, bei welchem zwischen Epiphyse und Diaphyse eines Oberarms Krepitation und Fraktur festgestellt werden konnte. Die Obduktion ergab eine vollständige Ablösung der Epiphyse von der Diaphyse.

Im Jahre 1868 hat G. Lewin[4]) über drei neugeborene syphilitische Kinder berichtet, bei welchen durch das Vorhandensein von Krepitation und abnormer Beweglichkeit zwischen Epiphysen und Diaphysen sämtlicher langer Röhrenknochen eine Kontinuitätstrennung zwischen den Epiphysen und Knochenschäften diagnostiziert werden konnte. Später, in einem im Jahre 1876 in der Berliner medizinischen

---

[1]) Bargioni: Ascesso articolare e gomme delle ossa e dei polmoni in neonato affetto di sifilide etc. Le Sperimentale 1864. pag. 65.

[2]) Fournier: L'union médicale 1865. pag. 540 und Bulletin de la soc. méd. des hospitaux. pag. 51.

[3]) Bazin: Leçons théoriques et cliniques sur la syphilis 2e édit. Paris 1866. pag. 138.

[4]) Lewin G.: Charité-Annalen. 14. Jahrgang. 1868. S. 210 u. 351.

Gesellschaft gehaltenen Vortrage reklamierte Lewin auf Grund der eben namhaft gemachten seinerzeitigen Demonstration für sich die Priorität rücksichtlich der Schilderung der hereditär-syphilitischen Epiphysenlösung beim lebenden Säugling, wobei er offenbar übersah, daß Ranvier schon im Jahre 1864 die Epiphysenlösung bei hereditärer Syphilis anatomisch nachgewiesen hatte.

Oedmannson[1] fand im Jahre 1869 bei einem Säugling mit syphilitischen Visceralaffektionen Ablösung mehrerer Rippenknorpel von den knöchernen Rippen. Dieser Befund ist, wie gleich hier eingeschaltet werden muß, alleinstehend geblieben. Weder von mir noch von einem andern Beobachter konnten syphilitische Epiphysenlösungen an den Rippen festgestellt werden. Da eine genauere Schilderung der vorgefundenen Veränderungen an den betreffenden Epiphysengrenzen nicht vorliegt, so ist die Möglichkeit traumatischer oder postmortaler Kontinuitätstrennung nicht ausgeschlossen.

Im Jahre 1869 veröffentlichte Guéniot[2] einen Fall von multipler Ostitis an den Diaphysenenden sämtlicher langer Röhrenknochen mit Ablösung der Knorpelepiphysen von denselben bei einem 3 Wochen alten Neugeborenen, welcher an allen vier Extremitäten gelähmt schien. Es muß gleich hier darauf hingewiesen werden, daß diese Beobachtung Guéniots für Parrot den Anstoß zu seinen nachmaligen klinischen und pathologisch-anatomischen Untersuchungen über durch syphilitische Knochenaffektionen bedingte Lähmungen bei Neugeborenen lieferte, welche in den Jahren 1871—1872 in den „Archives de physiologie" erschienen. Ein Jahr vor Parrots eben erwähnter Publikation über den Gegenstand, also im Jahre 1870, erschien die epochemachende Arbeit Georg Wegners[3] über hereditäre Knochensyphilis bei jungen Kindern im 50. Bande von Virchows Archiv. Die Mitteilung Wegners aus dem Jahre 1870 war Parrot seinen Versicherungen zufolge bei Abfassung seiner ersten Mitteilung (1871) noch nicht bekannt gewesen, und so kann es keinem Zweifel unterliegen, daß das Wesen der hereditär-syphilitischen Epiphysenaffektionen der Säuglinge von Wegner und Parrot ziemlich gleichzeitig zum Gegenstande umfassender Untersuchungen gemacht wurde.

---

[1] Oedmannson: Nordicks med. Archiv 1869. I., 4. Refer. Virchows und Hirsch' Jahresbericht. Bd. 4.

[2] Guéniot: Ostéite suppurée des extrémités diaphysaires des os, avec décollement des cartilages épiphysaires. Gazette des hôpitaux 1869.

[3] Wegner: Über hereditäre Knochensyphilis bei jungen Kindern. Virchows Archiv. Bd. 50. Berlin 1870.

Wegners Arbeit bezeichnet einen Wendepunkt in der Lehre von der hereditären Knochensyphilis der Neugeborenen. Denn hier wurde zum ersten Male festgestellt, daß die intrauterine Syphilis charakteristische Veränderungen an den Epiphysengrenzen der langen Röhrenknochen nach sich zieht. Es wurde festgestellt, daß zwischen leichten Reizungsphänomenen an den Epiphysengrenzen und den schon früher von anderen Forschern bei syphilitischen Kindern gefundenen Epiphysenlösungen nur graduelle Unterschiede bestehen. Demzufolge hat Wegner drei Stadien der hereditär-syphilitischen Epiphysenaffektionen unterschieden und die Erkrankung mit dem äußerst zutreffenden Namen „Osteochondritis“ belegt.

Wir werden noch Gelegenheit haben, uns viel mit den anatomischen Befunden Wegners zu beschäftigen.

Wegner hatte die Erkrankung vom rein anatomischen Standpunkte aus erforscht, den klinischen Teil als Fachanatom aber außer acht gelassen. Und so wie Wegner in Bezug auf die anatomische Erforschung dieses Leidens die Palme gebührt, so muß als der hauptsächlichste klinische Erforscher Parrot bezeichnet werden. Denn er war der erste, welcher den Zusammenhang zwischen lähmungsartigen Extremitätenhaltungen der Säuglinge und den syphilitischen Epiphysenerkrankungen richtig erkannte und mit Zähigkeit festhielt.

Das wesentlichste der Wegnerschen Befunde war in der Feststellung der Tatsache gelegen, daß bei hereditär-syphilitischen Totgeburten und jungen Säuglingen regelmäßig eine eigenartige Erkrankung an den Übergangstellen der Diaphysenenden in die Chondroepiphysen vorliegt, welche sich sowohl an den Rippen als auch an den langen Röhrenknochen nachweisen läßt.

Der Stadieneinteilung Wegners folgend, ist zunächst bezüglich des ersten Stadiums der Erkrankung zu erwähnen, daß die Zone der Kalkinkrustation des Knorpels verbreitert und sowohl nach dem Knochen als nach dem Knorpel zu unregelmäßig gestaltet ist. Durch größere Dichtigkeit und durch eine hellere Farbe sticht diese verbreiterte Verkalkungszone sowohl von dem bläulichen Knorpel als auch von der lebhaft roten Spongiosa lebhaft ab. Dabei findet man eine Hypertrophie der Knorpelzellen im Bereiche der Säulenzone.

Eine Steigerung des Prozesses liegt nach Wegner im zweiten Stadium vor. Hier ist die Zone der provisorischen Knorpelverkalkung wesentlich verbreitert, häufig auf 4 *mm* und darüber, die Begrenzung gegen die Diaphysenknochen und den hyalinen Knorpel ist noch unregelmäßiger als im ersten Stadium; papillenförmige Ausläufer sowohl gegen

den Knorpel als auch gegen die Spongiosa hin, aus inkrustiertem Knorpel bestehend, werden sichtbar; auch entstehen durch quere Verbindungen zwischen den erwähnten spitzen Ausläufern Inseln von abgeschnürtem, verkalktem Knorpel im hyalinen Knorpel und auch in der Zone der Markraumbildung. Die Säulenzone des Knorpels befindet sich, wie die mikroskopische Untersuchung lehrt, in einem Zustande von hochgradiger Wucherung. Dabei erscheint der hyaline Knorpel reichlich von Gefäßen durchsetzt, das Knorpelmark um die Gefäße herum hat einen faserigen Charakter angenommen und ist sehr häufig in ganz unregelmäßiger Weise von wahrem Knochen umgeben. Dadurch entsteht eine ganz unregelmäßige Knorpelverkalkung und Verknöcherung innerhalb des hyalinen Knorpels, was unter normalen Verhältnissen nie zu finden ist. Wenn die Krankheit noch weiter schreitet, kommt es nach Wegner zur Auftreibung der befallenen Gelenksenden unter Verdickung des Perichondrium und Periost.

Das dritte Stadium charakterisiert sich nach Wegner folgendermaßen: Hier folgt anschließend an den hyalinen Knorpel diaphysenwärts eine ganz unregelmäßig begrenzte, mehrere Millimeter breite Lage einer graugelblich gefärbten, mörtelartigen, sehr dichten Masse (verbreiterte, unregelmäßig gestaltete Knorpelverkalkung). An diese schließt sich eine graugelbliche oder graurötliche Schichte von verschiedener Breite und geringer Konsistenz, welche sich gegen die Spongiosa zu allmählich verliert. Durch diese wenig resistente Masse ist der natürliche Zusammenhang zwischen Epiphyse und Diaphyse gestört, häufig derart, daß der Schaft des Knochens nur mehr durch das verdickte Periost mit der Epiphyse zusammengehalten wird. Nach Wegner sind in diesem Stadium die untersten Lagen des inkrustierten Knorpels in einem Zustande von fettigem Zerfall. Innerhalb der verkalkten Grundsubstanz liegt echte Nekrobiose vor. Die graurötlichen Partien, welche früher erwähnt wurden, bestehen aus gefäßarmem Granulationsgewebe, während die mehr gelblich schimmernden Partien reichlich Eiterzellen mit einer schleimigen Interzellularsubstanz besitzen.

Die Pathogenese dieses Prozesses erklärt Wegner in folgender Weise: Infolge des irritierenden Einflusses des im Blute zirkulierenden Syphilisvirus geraten die zur Verkalkung sich einstellenden untersten Knorpelpartien in einen Wucherungszustand, während der inkrustierte Knorpel die Fähigkeit verloren hat, sich in gesetzmäßiger Weise in Knochen umzubilden. Infolge ungenügender Vaskularisation wird ein großer Teil des inkrustierten Knorpels mangelhaft ernährt und nekrotisch; der nekrotische Knorpel wirkt als ein Fremdkörper auf seine Umgebung

und so entsteht, von der Spongiosa ausgehend, ein wirkliches Granulationsgewebe, mitunter auch wirkliche Eiterung und Epiphysenlösung.

Auch die Tatsache, daß die Knochenknorpelerkrankung immer eine multiple ist, sich häufig an allen endochondralen Ostifikationsstellen der langen Röhrenknochen gleichzeitig vorfindet und schon in den letzten Monaten des intrauterinen Lebens konstant angetroffen wird, sowie auch die Intensitätsskala der Erkrankung an den einzelnen Lokalisationsstellen war Wegner bereits bekannt und an diesen seinen Befunden ist auch bis heute nur wenig geändert worden.

Der Prozeß hat nach Wegner die größte Intensität stets am unteren Ende des Femur, dann folgt in der Intensitätsskala das untere Ende der Unterschenkel- und Vorderarmknochen, dann das obere Ende der Tibia, weiter obere Epiphyse des Femur und der Fibula, dann obere Epiphyse des Humerus, obere Epiphyse des Radius und der Ulna, endlich unteres Ende des Humerus. Je mächtiger die Zone der normalen Knorpelproliferation an der Epiphysenfuge, desto intensiver ist der spezifische Prozeß dortselbst ausgeprägt. Daher kommt es, daß man an einem und demselben Knochen die beiden Enden in ungleichmäßiger Weise erkrankt finden kann, je nachdem eines der beiden Enden ein stärkeres endochondrales Längenwachstum unter normalen Verhältnissen zeigt als das andere. So findet man beispielsweise das untere Ende des Oberschenkels, weil dieses viel intensiver wächst, konstant hochgradiger erkrankt als das obere.

Wegners Mitteilung bezog sich auf die anatomische Untersuchung des Knochensystems von 12 syphilitischen Totgeburten. Er war damals schon in der Lage, bei einer größeren Zahl dieser Föten Ablösung der Epiphysen von den Diaphysen, sowie mehrfach auch hypertrophische Vorgänge im Bereiche der periostalen Ossifikation nachzuweisen.

Ein Jahr nach Wegners Mitteilung publizierten Köbner[1]) und Heiberg[2]) je einen Fall von acquirierter Säuglingssyphilis, bei welchen die Wegnersche Epiphysenerkrankung fehlte. Es war dies die erste, wenn auch eigentlich eine negative Bestätigung der spezifischen Beziehungen zwischen der Wegnerschen Osteochondritis und der vererbten Infektion sofern festgestellt werden konnte, daß dieselbe bei der acquirierten Syphilis des Kindesalters fehlt.

---

[1]) Köbner: Übertragung der Syphilis durch die Vakzination. Vierteljahresschr. f. Derm. u. Syph. 1871. III. S. 507.

[2]) Heiberg: Gummiknoten bei akquirierter Syphilis eines $1^1/_4$ Jahre alten Kindes. Virchows und Hirsch' Jahresbericht 1871. Bd. IV. S. 551.

Sehr interessant ist eine weitere Mitteilung von Hähns[1] aus dem Jahre 1871. Dieser Autor sah bei einem 6 Wochen alten mit syphilitischem Exanthem behafteten Säugling Lähmung aller Extremitäten. Die Knochenenden des Oberarms und des Radius waren geschwollen, die Hände und Füße in krampfhafter Flexion, dabei unbeweglich. Nach zweiwöchentlicher Quecksilberbehandlung trat Beweglichkeit in den großen Gelenken wieder ein; die Stellung der Hände aber blieb längere Zeit unverändert. Hähns faßte diesen Zustand als syphilitische Paralyse auf.

Im selben Jahre wurde auch von Hennig[2] über einen 3 Wochen alten Säugling berichtet, welcher mit syphilitischem Exanthem behaftet war. Das Kind ließ den linken Arm unbeweglich herunterhängen, schrie aber beim Anfassen des letzteren heftig. Durch Sublimatbäder gelangten Lähmung und Ausschlag zur Heilung.

* * *

Wir kommen nun zur Besprechung der überaus wichtigen ersten Publikation Parrots[3] über hereditär-syphilitische Knochenleiden der Säuglinge. In Bezug auf die Histologie der Osteochondritis decken sich die Befunde Parrots vollkommen mit denen Wegners, abgesehen von dem kleinen Unterschiede, daß Parrot mit Recht auf die Beteiligung des Periosts und des Perichondriums an dem erwähnten Prozesse einen größeren Nachdruck legte als Wegner und betonte, daß an denjenigen Diaphysenenden, welche im Innern am meisten verändert sind, konstant die Periosterkrankung am intensivsten ausgesprochen ist.

Den subchondralen Nekroseprozeß anlangend, spricht Parrot von einer gelatiniformen Erweichung und einer puriformen Infiltration, als deren Vorläufer eine bedeutende Rarefizierung der Spongiosabälkchen im Bereiche der Granulationsschichte auftreten.

Merkwürdigerweise setzte Parrot der von Wegner inaugurierten Auffassung der Erkrankung als einer entzündlichen — meiner Ansicht nach mit Unrecht — heftigen Widerstand entgegen und bezeichnete den Prozeß als „Dystrophie syphilitique", somit als eine reine Ernährungsstörung des Knochengewebes an den Ossifikationsstellen.

---

[1] Hähns: Syphilis der Neugeborenen. Inaug. Diss. Berlin 1871.

[2] Hennig C.: Ererbte Lues; Muskelleiden. Jahrb. f. Kinderheilk. Neue Folge. IV. 1871. S. 230.

[3] Parrot: Sur une Pseudo-Paralysie causée par une altération du système osseux chez les nouveau-nés atteints de Syphilis héréditaire. Archives de Physiologie normale et pathologique. Tome IV. 1871–1872.

Es wurde schon darauf hingewiesen, daß Parrot der erste war, welcher auf den Zusammenhang der schon so häufig bei hereditär-syphilitischen Säuglingen beobachteten Extremitätenlähmungen mit der hier in Rede stehenden Epiphysenerkrankung hingewiesen hat und den daraus resultierenden Zustand von Bewegungslosigkeit der befallenen Gliedmaßen mit dem Namen „Pseudoparalysis syphilitica“ belegte. Wir werden uns im klinischen Teil dieses Abschnittes mit dem erwähnten Krankheitsbild noch sehr eingehend zu beschäftigen haben und erinnern hier vorerst nur daran, daß auch schon vor Parrot Lähmungsbilder bei hereditär-syphilitischen Säuglingen beschrieben, aber in ihrer Genese nicht richtig aufgefaßt worden waren.

Parrot wußte auch schon, daß jeder einzelne Knochen des syphilitischen Säuglings durch die erblich übertragene Infektion in Mitleidenschaft gezogen werden kann.

Was die Häufigkeitsskala der Erkrankung der einzelnen Knochen anbetrifft, so wurde von Parrot gefunden, daß die langen Röhrenknochen häufiger erkranken als die kurzen und daß auch die flachen Knochen, wie das Becken und Schulterblatt, ferner die Knochen der Fuß- und Handwurzel nicht selten in Mitleidenschaft gezogen werden. An den oberen Extremitäten fand er die Ellbogengelenksepiphysen, an den unteren die das Kniegelenk konstituierenden Knochenenden viel häufiger affiziert als die übrigen in Frage kommenden Chondroepiphysen. Er betonte mit Nachdruck, daß ähnliche Affektionen bei nichtsyphilitischen Kindern niemals zu finden sind, und daß die Affektion nur bei Föten und Kindern in den ersten zwei Jahren vorkomme. Des ferneren stellte Parrot den Lehrsatz auf, daß die bei hereditär-syphilitischen Neugeborenen und Säuglingen vielfach zu beobachtenden Lähmungserscheinungen an den Extremitäten immer nur auf einer Ablösung der Epiphysen von den Diaphysen beruhen. Die Unbeweglichkeit der Gliedmaßen ist immer nur die Folge der Schmerzhaftigkeit der befallenen Knochenenden, welche durch die unablässige Einwirkung des Muskelzuges immer von neuem angefacht wird.

Wenn Wegner, wie schon erwähnt wurde, seine Befunde ausschließlich an Totgeburten erhoben und so die pathologische Anatomie der hereditär-syphilitischen Epiphysenerkrankungen begründet hatte, so hat Parrot dadurch, daß er zu seinen Untersuchungen auch Kinder, welche bereits ein mehrwöchentliches extrauterines Leben aufzuweisen hatten, in den Bereich seiner Untersuchung zog, die Klinik der in Rede stehenden Erkrankung auf ein sicheres Fundament gestellt. Seine ersten Mitteilungen bezogen sich auf 7 Fälle, darunter 2 Föten und

5 Kinder, deren extrauterines Leben zwischen 12 und 80 Tagen gewährt hatte. Wichtig ist, daß Parrot auch schon bei einem fünfmonatlichen Fötus charakteristische Veränderungen an den Knochenknorpelgrenzen nachweisen konnte. Bei zwei neugeborenen Kindern fand sich eine beinahe universelle Erkrankung des ganzen Knochensystems, von welcher auch die breiten Skelettknochen nicht verschont geblieben waren. Auch eine Knochenauftreibung im Bereiche einer Phalange und eines Mittelhandknochens wurde von Parrot bei einem 12 Tage alten Kinde gesehen.

Drittes Kapitel.

Geschichtliches über die angeborene Knochensyphilis.

(Fortsetzung.)

Histologische Befunde von Waldeyer und Köbner (1872). — E. Fränkels Befunde an syphilitischen Föten (1872). — Fälle von Charrin, Poncet und Henoch (1873 und 1874). — Untersuchungen Birch-Hirschfelds an mehr als 100 syphilitischen Totgeburten (1875). — Haabs Befund von intrachondraler Spaltbildung (1875). — Taylors Werk über Knochensyphilis der Kinder (1875). — Kasuistik der Jahre 1876 und 1877. — G. Lewins Befunde über hereditär-syphilitische Erkrankung kurzer Röhrenknochen (1877). — Mewis' Arbeit über die diagnostische Bedeutung der Wegnerschen Osteochondritis (1879). — Abelins klinische Befunde 1879. — Parrots Lehrsatz: Keine Rachitis ohne hereditäre Syphilis (1879). — Heubners Anschauungen über Gelenkeiterungen bei hereditärer Syphilis (1881).

Sehr wichtig ist nun eine weitere aus dem Jahre 1872 stammende einschlägige Arbeit von Waldeyer und Köbner.[1]) Diese beiden Forscher fanden in 12 Fällen von Syphilis hereditaria bei Neugeborenen und jungen Säuglingen die Wegnerschen Veränderungen konstant vor und konnten feststellen, daß die Epiphysenaffektion in zwei Fällen, bei welchen dieselbe makroskopisch nicht nachgewiesen werden konnte, dennoch vorhanden war, aber erst durch die mikroskopische Untersuchung der Knochenknorpelgrenzen aufgedeckt werden konnte. Nebenbei fanden sie in einem Falle auch eine Periostitis an der inneren Fläche der Stirnbeine mit hämorrhagischer Exsudatbildung, ganz ähnlich wie bei der Pachymeningitis chronica haemorrhagica.

Die von Bouchut seinerzeit als charakteristisch für die syphilitische Knochenerkrankung der Neugeborenen angegebene abnorme Härte und Dichtigkeit der Knochen konnte von ihnen nicht gefunden werden.

Die mikroskopischen Befunde von Waldeyer und Köbner lieferten eine wertvolle Ergänzung der anatomischen Angaben von Wegner und Parrot, ja, sie enthalten unserer Ansicht nach eigentlich die ersten ganz zutreffenden Angaben über den Gegenstand.

Vor allem haben die genannten Autoren zum ersten Male auf Grund ihrer histologischen Untersuchungen den gesetzmäßigen Zusammenhang zwischen Epiphysenerkrankung und hereditärer Syphilis festgestellt

[1]) Waldeyer und Köbner: Beiträge zur Kenntnis der hereditären Knochensyphilis. Virchows Archiv. Bd. 50.

und gezeigt, daß die Diagnose der kongenitalen Lues auch ohne anderweitige Symptome bei bloßem Vorhandensein der Wegnerschen Osteochondritis absolut feststeht. Des weiteren haben sie die bedeutende Vaskularisation in der Schichte der Markraumbildung richtig gewürdigt und das Wesentlichste des Erkrankungsvorganges dorthin verlegt in dem Sinne, daß von dort aus primär sich ein Granulationsgewebe an Stelle des normalen Markgewebes entwickelt, welches schließlich auch Knorpel- und Knochenstrukturen zum Schwunde bringt. Dieses Granulationsgewebe, mit dessen Entwicklung Hand in Hand eine abnorme Rarefizierung der Spongiosabälkchen geht, ist die Ursache der Resistenzverminderung an der Knochenknorpelgrenze bei der hereditär-syphilitischen Osteochondritis.

Auch auf den Mangel an Osteoblastenzellen an den Knorpelbälkchen der primären Markräume haben diese Autoren aufmerksam gemacht, nur die Mitbeteiligung des Periosts an dem Krankheitsprozesse ist ihnen weniger aufgefallen. Unter ihren 12 Fällen befanden sich 5 hereditär-syphilitische Kinder mit mehrwöchentlicher extrauteriner Lebensdauer, die übrigen waren Föten und Frühgeburten, welche größtenteils in mazeriertem Zustande geboren waren.

Im Jahre 1872 finden wir auch eine Publikation von Curtis Smith[1] über Anschwellung der Grundphalangen der Finger bei einem 3 Wochen alten hereditär-syphilitischen Säugling. Diesem amerikanischen Autor scheinen die Untersuchungen Wegners und Parrots noch nicht bekannt gewesen zu sein, da von hereditär-syphilitischen Affektionen an den Epiphysenenden der langen Röhrenknochen in dieser Publikation keine Rede ist.

In einer gleichfalls im Jahre 1872 erschienenen Arbeit von E. Fränkel[2] über die Plazentarsyphilis wurde aus den Wegnerschen Mitteilungen bereits eine sehr wichtige praktische Nutzanwendung gezogen. In dieser Arbeit wird nämlich mitgeteilt, daß es erst durch den Nachweis der Wegnerschen Osteochondritis in cadavere gelang, die syphilitischen von den nicht syphilitischen Föten abzutrennen und erst auf diese Weise möglich war, die in den Plazenten der bezüglichen Früchte vorfindlichen Veränderungen mit Sicherheit auf Lues zurückzuführen. Auch wurde bei 2 unter 18 Föten bereits Lösung einzelner Epiphysen von den Diaphysen gefunden.

[1] Curtis Smith: A case of congenital Dactylitis syphilitica. American Journal of Derm. and Syphilid. Jänner 1872.

[2] E. Fränkel: Über Plazentarsyphilis. Arch. f. Gynäkolgie. V. 1872.

Charrin[1]) fand im Jahre 1873 bei einem mit Lähmung beider Oberextremitäten und Anschwellung der Ellbogengelenksenden behafteten, syphilitischen, frühgeborenen Kinde, welches in der sechsten Lebenswoche verstarb, bei der anatomischen Untersuchung eine abnorme Beweglichkeit an allen Epiphysenenden der langen Röhrenknochen, so daß der Zusammenhang zwischen Epiphyse und Diaphyse nur mehr durch das Periost hergestellt war, dabei bestand eine fettige Degeneration des Markgewebes an der Epiphysengrenze. In der Umgebung des linken Ellbogengelenkes, und zwar im periartikulären Bindegewebe und in der anliegenden Muskulatur, fand sich Eiterung, das Gelenk selbst war intakt. Die Affektion an der Epiphysengrenze wird als eine Ernährungsstörung aufgefaßt, welche zu Atrophie des Knorpels und zu Bildung von unfertigem Knochengewebe geführt hat.

Poncet[2]) hatte im Jahre 1874 unter 12 Autopsien von syphilitischen Säuglingen 11mal die charakteristische Affektion, darunter zweimal Epiphysenlösung, nachgewiesen und behauptet, daß die Knochenerkrankungen zu den konstanten Zeichen der hereditären Frühsyphilis gehören.

Im selben Jahre (1874) besprach Parrot[3]) neuerdings die hereditär-syphilitischen Epiphysenveränderungen und stellte fest, daß die Kontinuitätstrennung in der Regel innerhalb der Diaphyse selbst, 1 oder 2 *mm* von der Grenze gegen den Hyalinknorpel entfernt, stattfindet. Zum ersten Male taucht auch zu dieser Zeit Parrots Anschauung auf, daß Rachitis nichts anderes als eine durch hereditäre Syphilis verursachte Knochenaffektion ist und Parrot vermeinte diese seine Anschauung durch die Beobachtung eines hereditär-syphilitischen Kindes, welches im Alter von 10 Monaten von schwerer Rachitis ergriffen war, außer allen Zweifel stellen zu können.

Eine weitere, in klinischer Hinsicht sehr interessante, aus dem Jahre 1874 stammende Mitteilung verdanken wir wieder Henoch.[4]) Er bringt den klinischen und anatomischen Befund dreier im Alter von 7 bis 60 Tagen verstorbener hereditär-syphilitischer Kinder, welche charakteristische Veränderungen an den Knochenknorpelgrenzen im Ablösungsstadium darboten. Sehr wichtig scheint mir aber die bei der

---

[1]) Charrin: Note sur un cas d'altération du tissu osseux chez un nouveau-né syphilitique. Gaz. Méd. de Paris. 1873. pag. 424—460.

[2]) Poncet: Syphilis infantile. Lésions du tissu osseux. Bull. de la Soc. Anat. de Paris 1874. pag. 118.

[3]) Parrot: Sur la syphilis des os chez les nouveau-nés. Ibidem 1874.

[4]) Henoch: Charité-Annalen 1874. S. 616.

klinischen Schilderung kurz eingeschaltete Bemerkung, daß in allen Fällen die Flexoren der Unterschenkel bedeutend kontrahiert waren, so daß die Beine in steifer Beugestellung fixiert und die betreffenden Muskeln hart und unbeweglich erschienen. Wir werden im klinischen Teile dieser Abhandlung auf diesen in seiner Bedeutung nirgends gewürdigten Befund Henochs noch zurückkommen.

Ein Jahr später, im Jahre 1875, publizierte Birch-Hirschfeld[1], daß er unter 108 Neu- beziehungsweise Totgeborenen in 35 Fällen die Wegnersche Knochenerkrankung gefunden habe und betont, daß in allen Fällen, bei welchen in anderen Organen syphilitische Prozesse vorfindlich waren, auch die Wegnersche Osteochondritis nicht vermißt wurde. Von den 35 Früchten, welche Knochenveränderungen zeigten, waren 12 mazeriert. Gerade bei solchen aber ist die Wegnersche Osteochondritis in diagnostischer Hinsicht von größter Bedeutung, weil man bei mazerierten Früchten nur selten anderweitige syphilitische Veränderungen mit Sicherheit nachweisen kann.

Birch-Hirschfeld unterscheidet, genau so wie Wegner, 3 Stadien des Prozesses. Von 28 Lebendgeborenen aber bald verstorbenen Früchten zeigten 7 das erste, 13 das zweite und 8 das dritte Stadium der in Rede stehenden Knochenerkrankung.

Im Jahre 1875 erschien eine Mitteilung Haabs[2] über die hereditär-syphilitische Osteochondritis, in welcher zum erstenmale auf Veränderungen schwerer Art im Innern des Epiphysenknorpels bei syphilitischen Föten an der Hand zweier obduzierter Fälle hingewiesen wurde.

Im ersten Falle fand sich an mehreren Chondroepiphysen obere Humerus-, untere Femur-, obere Tibiaepiphyse eine ziemlich quer verlaufende Spalte im hyalinen Knorpel an der oberen Grenze der Proliferationszone. Die Spalte reichte zwar nicht durch den ganzen Knorpel hindurch, hatte aber den größten Teil der Epiphyse durchquert. Die Knorpelsubstanz in der Umgebung der Spalte war durch eine bräunliche Verfärbung ausgezeichnet, die Spalte selbst durch Detritus, in welchem noch Reste von Knorpelgrundsubstanz mit Zellen zu erkennen waren, ausgefüllt. Die Knorpelmarkräume schienen nicht besonders vergrößert.

Im zweiten Falle war beiderseits an den das Kniegelenk konstituierenden Epiphysen Ablösung durch interponiertes Detritusgewebe

[1] Birch-Hirschfeld: Beiträge zur pathologischen Anatomie der hereditär-syphilitischen Neugeborenen. Archiv f. Heilk. XVI. Jahrg. 1876. S. 167.

[2] Haab: Zur Kenntnis der syphilitischen Epiphysenablösung. Virchows Arch. für path. Anat. Bd. LXV. pag. 366. 1875.

zwischen Epiphyse und Diaphyse eingetreten. An den unteren Epiphysen der Oberarm- und der Vorderarmknochen war gleichfalls Spaltbildung im Knorpel festzustellen. Gegensätzlich zu dem erstbeschriebenen Falle war hier im Bereiche der Knorpelgrundsubstanz in der Umgebung der Spalte abnorme Zellwucherung und ein Vordringen und Kommunizieren endostaler Markräume mit der Spalte festzustellen. In diesem Falle hatte sich ein entzündlicher Zerfall der Knorpelgrundsubstanz und der Knorpelzellen und Substitution derselben durch Granulationsgewebe mitten im Knorpel entwickelt. Betont wird, daß sich in der Grundsubstanz des Knorpels zahlreiche quere Faserbündel herausheben, welche im kleinzelligen Knorpel nach allen Richtungen, in der Wucherungszone parallel der Verknöcherungsgrenze verlaufen. Mit Fug und Recht sieht Haab in den hier geschilderten Veränderungen den Ausdruck einer wirklichen Knorpelentzündung.

Im Jahre 1875 erschien eine damals viel bemerkte und auch für heutige Verhältnisse bemerkenswerte Arbeit über die Knochensyphilis der Kinder von Taylor[1]) in New York. In dem recht umfangreichen Werke dieses Autors erscheint die pathologische Anatomie und Klinik der kongenital syphilitischen Knochenaffektionen in gleicher Weise berücksichtigt. Taylor hebt die große Vorliebe der hereditärsyphilitischen Früherkrankungen des Knochensystems für die Gelenksenden der langen Röhrenknochen in gebührender Weise hervor und teilt die klinisch nachweisbaren hereditär-syphilitischen Knochenauftreibungen der Säuglinge in reduktionsfähige und degenerative ein. Hervorgehoben wird des ferneren, daß, was die Prädilektion der einzelnen Knochenenden anbelangt, die klinisch nachweisbaren Verhältnisse sich mit den durch die pathologische Anatomie festgestellten Umständen nicht vollständig decken. Als Beispiel werden die Verhältnisse an der unteren Femurepiphyse angeführt, von welcher Wegner und Parrot übereinstimmend angaben, daß sie die am häufigsten von der hereditärsyphilitischen Osteochondritis befallene Chondroepiphyse darstellt. In klinischer Hinsicht jedoch erscheint das eben erwähnte Knochenende viel seltener ergriffen als die Epiphysen der Oberarme. Wir werden noch Gelegenheit nehmen, für diese sehr richtige Beobachtung Taylors die aufklärende Begründung zu erbringen.

Viel seltener als an den langen Röhrenknochen sind Taylor Erkrankungen der Schädelknochen untergekommen. Affektionen des Kreuzbeines, Schulterblattes und der Schlüsselbeine, welche mit Sicher-

[1]) Taylor: Syphilitic lesions of the osseous system in infants and joung children. New York 1875.

heit auf hereditäre Frühsyphilis zurückzuführen wären, hatte Taylor weder aus der Literatur noch aus eigener Beobachtung mit Sicherheit feststellen können. In zwei eigenen Fällen wurde durch die klinische Untersuchung eine Ablösung der Epiphysen von den Diaphysen festgestellt.

Taylor huldigt der Ansicht, daß die Schwere der hereditär-syphilitischen Früherkrankungen des Knochensystems in erster Linie von der Schwere der elterlichen Infektion abhängig ist. Noch sei betont, daß wir in Taylors Werk auch recht brauchbare Angaben über Erkrankungen der kurzen Röhrenknochen bei der hereditären Frühsyphilis finden.

Die eigenen Beobachtungen Taylors beziehen sich auf 12 hereditär-syphilitische Säuglinge von mehrwöchentlicher bis mehrmonatlicher Lebensdauer. Die größte Mehrzahl der Fälle wurde unter Quecksilberbehandlung geheilt. Ein Fall konnte nicht weiter beobachtet werden; ein Fall endigte mit Tod, ohne daß eine Obduktion gemacht werden konnte. Zweimal wurde auch Eiterung in der Umgebung der erkrankten Epiphysen nachgewiesen. Radius und Ulna waren 10mal am unteren, 3mal am oberen Ende aufgetrieben, der Oberarm war zweimal, und zwar nur am unteren Ende verdickt. Auftreibung der Rippen wurde nur einmal festgestellt; der Unterschenkel war 5mal am oberen Ende, einmal am unteren Ende verändert, der Oberschenkel einmal am unteren und niemals am oberen angeschwollen.

Was die kurzen Röhrenknochen anbelangt, so fand Taylor zweimal die Grundphalangen der Finger, niemals die der Zehen aufgetrieben; in drei Fällen wurden auch die Mittelhandknochen verändert gefunden. In zwei Fällen wurde Epiphysenlösung festgestellt, dabei war Eiterbildung in den umgebenden Weichteilen nachzuweisen.

Die Lähmungserscheinungen an den Extremitäten hereditär-syphilitischer Säuglinge werden von Taylor konform den Angaben Parrots mit der Knochenaffektion in Zusammenhang gebracht.

Noch auf einen weiteren Unterschied zwischen den klinischen und pathologisch-anatomischen Verhältnissen rücksichtlich der Lokalisation der Erkrankung macht Taylor aufmerksam. Während nämlich seitens der anatomischen Untersucher konstant auf die symmetrische Verteilung der Osteochondritis an den Gelenksenden der langen Knochen hingewiesen wird, sind die Fälle, bei denen sich klinisch die Knochenerkrankung nachweisen läßt, durchaus nicht immer durch symmetrisches Auftreten von Knochenauftreibungen an den Gelenksenden ausgezeichnet. Diese Inkongruenz zwischen pathologischer Anatomie und Klinik ist aber nur eine scheinbare und findet unserer Ansicht nach darin ihre Erklärung, daß klinisch eben nur jene Fälle hervortreten, bei welchen es zu bedeutenden periostalen Auftreibungen beziehungsweise zur Verdickung der Gelenksenden kommt, was aber durchaus nicht immer in symmetrischer

Weise der Fall sein muß. In anatomischem Sinne sind nämlich die Epiphysengrenzen der Röhrenknochen hereditär-syphilitischer Neugeborener viel häufiger krank, als durch klinische Untersuchung festgestellt werden kann.

Was den Zusammenhang zwischen Rachitis und hereditärer Syphilis anbelangt, so ist Taylor im Gegensatze zu Parrot der Ansicht, daß ein direkter Zusammenhang zwischen beiden Affektionen nur in dem Sinne besteht, daß die Rachitis als ein Folgezustand der durch die hereditäre Syphilis hervorgerufenen schweren Ernährungsstörung zu betrachten ist.

Das Jahr 1876 brachte zunächst eine Mitteilung von Korsun[1]) über Veränderungen der Röhrenknochen bei Neugeborenen infolge von hereditärer Lues, in welcher gegen die Auffassung Wegners, welcher den Prozeß als „Osteochondritis" bezeichnete, polemisiert wird. Korsun hält die ganze Erkrankung, und zwar in allen ihren drei Stadien, für eine Neubildung „gummösen" Charakters.

In einem im Jahre 1876 in der Berliner medizinischen Gesellschaft gehaltenen Vortrage demonstrierte G. Lewin[2]) die Knochen eines hereditär-syphilitischen Säuglings, bei welchem sämtliche Epiphysen (inklusive Rippen) sich an ihren Diaphysen verschieben ließen. In einem zweiten demonstrierten Falle war an einer unteren Extremität eine derartige Kontinuitätstrennung zwischen Epiphyse und Diaphyse eingetreten, daß zur Fixierung der schlotternden Teile ein Gypsverband angelegt werden mußte.

Im Jahre 1877 demonstrierte Dron[3]) in der medizinischen Gesellschaft zu Lyon die anatomischen Präparate eines syphilitischen Säuglings. Hier fand sich an den Epiphysengrenzen der langen Röhrenknochen allenthalben eine subperiostale Wucherung, durch deren Vordringen und fettige Degeneration die Epiphysenlösung zu stande gekommen sein sollte. Auf das Unrichtige einer solchen Auffassung des Lösungsvorganges zwischen Schaft und Epiphyse wird anderen Ortes aufmerksam gemacht werden.

Gleichfalls im Jahre 1877 demonstrierte Porak[4]) in der Gesellschaft für Chirurgie in Paris ein neugeborenes Kind mit einer Fraktur

---

[1]) Korsun: Über Veränderungen der Röhrenknochen bei Neugeborenen infolge von hereditärer Syphilis. Zentralbl. f. Chirurgie 1876.

[2]) Lewin: Vortrag in der Berliner med. Gesellschaft über Syphilis hereditaria. Berl. klin. Wochenschr. 1876.

[3]) Dron: Demonstration in der med. Ges. zu Lyon. Lyon médical. 1877.

[4]) Porak: Bulletin de la société de Chirurgie 1877. pag. 608.

am Epiphysenende des linken Oberarms. Auch der rechte Arm schien wie gelähmt, nur die Finger der betreffenden Extremität wurden etwas bewegt. Bei Lebzeiten des Kindes waren keine Erscheinungen von Syphilis klinisch nachzuweisen gewesen. Die Obduktion aber ergab eine beträchtliche Leberinfiltration und eine hochgradige Erkrankung aller Epiphysenenden, so daß an der Diagnose der hereditären Syphilis nicht gezweifelt werden konnte.

Das Jahr 1877 brachte auch einen größeren Vortrag über die syphilitischen Knochenerkrankungen Neugeborener von Fürth[1] im Wiener medizinischen Doktorenkollegium. In diesem Vortrage wird über fünf Fälle aus der Wiener Findelanstalt berichtet, wovon vier mit Lähmungserscheinungen in den ersten Lebenswochen behaftet waren. Alle Kinder starben in den ersten Lebenstagen; in zwei Fällen bestand auch Eiterung in der Umgebung der erkrankten Gelenke. In den vier mit Lähmung einhergehenden Fällen waren die oberen Extremitäten ausnahmslos von der Bewegungsstörung ergriffen, nur in einem Falle wird über gleichzeitige Unbeweglichkeit der unteren Extremitäten berichtet.

Im selben Jahre erschien auch eine Mitteilung des Londoner Autors Howard[2] über ein hereditär-syphilitisches, mit Exanthem behaftetes, an beiden Armen gelähmtes und mit Anschwellung der das Ellbogengelenk konstituierenden Knochenenden ausgestattetes Kind, bei welchem alle Epiphysen abgelöst und durch Granulationsgewebe von den Diaphysen getrennt waren.

Über ein 2 Monate altes Kind wird im selben Jahre von Macnamara[3] berichtet, dessen distale Vorderarmepiphysen und Oberschenkelkondylen aufgetrieben waren. Auch an den proximalen Enden der Oberschenkel und an den Knöcheln waren Hyperostosen wahrzunehmen. Das Kind wurde unter merkurieller Behandlung geheilt.

Es soll nun über eine von G. Lewin[4] im Jahre 1877 publizierte Arbeit berichtet werden, welche sich mit den hereditär-syphilitischen Affektionen der Phalangen der Finger und Zehen befaßte. Lewin beschreibt in dieser Arbeit drei Fälle aus dem Säuglingsalter, welche sich

---

[1] Fürth: Über syphilitische Knochenerkrankungen bei Neugeborenen. Mitteilungen des Wiener med. Doktorenkollegiums 1877, Nr. 11, zum Teile identisch mit einer im Berichte der k. k. Findelanstalt (1865) erflossenen Mitteilung vgl. S. 19.

[2] Howard: Epiphyseal diseases in infantil Syph. Archivs of Derm. 1877.

[3] Macnamara: Syphilitic disease of bone. Lancet 1877. II. pag. 833.

[4] Lewin: Die syphil. Affektionen der Phalangen der Finger und Zehen. Charité-Annalen. Bd. 4. 1877.

durch Erkrankung kurzer Röhrenknochen, insbesondere der Fingerphalangen, auszeichneten. Auch wurden aus der Literatur, so viel bis zur Zeit bekannt war, 17 Fälle mit Phalangenerkrankung zusammengestellt, deren Alter folgendermaßen sich verhielt: zwei Kinder standen im 1. Lebensmonate, sieben im 2. Lebensmonate, zwei waren 10 Monate alt, die übrigen 1—5 Jahre alt. 21mal war die Grundphalange, 3mal die zweite, 1mal die dritte Phalange affiziert.

Es muß gleich hier bemerkt werden, daß die von Lewin herangezogenen Fälle nicht vollständig einwandfrei sind, weil sicher Verwechslungen mit tuberkulöser Knochenkaries in einer großen Anzahl von Fällen, namentlich bei Kindern jenseits des Säuglingsalters, unterlaufen sind.

Wir werden bei der Beschreibung der Phalangitis der Säuglinge in einem besonderen Kapitel auf diese Verhältnisse zurückkommen.

Ein Jahr später, im Jahre 1878, lesen wir über eine von Münch[1]) in Moskau publizierte Beobachtung, ein frühgeborenes hereditär-syphilitisches Kind betreffend. Dieser Autor bestreitet die von Wegner postulierte Vermehrung und Vergrößerung der Knorpelmarkräume in den Chondroepiphysen und meint, daß es sich auch bei der sogenannten Osteochondritis heredo-syphilitica um eine von den ernährenden Blutgefäßen ausgehende Erkrankung handelt, wie sie auch sonst den durch hereditäre Syphilis in anderen Organen angeregten Entzündungsformen eigentümlich ist. Er führt den ganzen Prozeß auf eine spezifische Erkrankung der Arteria nutritia des Knochens zurück, welche eine mangelhafte Ernährung und Nekrose an der Ossifikationsgrenze zur Folge hat. Die entzündlichen Veränderungen an der Grenze der endochondralen Knochenbildung, ferner die periostale und endostale Granulationswucherung zwischen Epi- und Diaphyse sind bloß als Reaktionserscheinungen aufzufassen, hervorgerufen durch den Reiz nekrotischer Knochenpartien an der Ossifikationsgrenze.

Baginsky[2]) konnte im selben Jahre zwei Fälle, ein neunwöchentliches und ein achtwöchentliches Kind betreffend, beobachten, bei welchen beide obere Extremitäten gelähmt, dabei aber bei jeder Berührung schmerzhaft waren. Bezüglich des einen Falles hebt er hervor, daß das Exanthem zwei Wochen nach der Lähmung aufgetreten war, und daß der Oberarm in seiner ganzen Kontinuität, dann Radius, Ulna und Meta-

[1]) Münch: Über die Veränderungen der Epiphysen bei hereditärer Syphilis. Referat in Zentralzeitung für Kinderheilkunde 1878. Nr. 13.

[2]) Baginsky: Kasuistischer Beitrag zu den Erkrankungsformen der hereditären Lues. Zentralzeitung für Kinderheilkunde 1878.

karpusknochen linkerseits geschwollen und sehr schmerzhaft waren. Auch über das Auftreten von Schwellung einiger Phalangenknochen wird berichtet. In beiden Fällen trat unter Quecksilberbehandlung Heilung ein.

Die Krankengeschichte eines fünf Monate alten hereditär-syphilitischen Kindes, welches mit aufgetriebenen Schulter-, Hüft- und Kniegelenken behaftet war, publizierte Wiltshire[1] im Jahre 1878. Bei der Obduktion des Falles zeigten sich die erwähnten Gelenke in Eiterung begriffen, die Epiphysen von den Diaphysen abgelöst, in der Leber fand man zerfallene Gummaknoten.

Im Jahre 1879 hielt Güterbock[2] einen Vortrag in der Berliner medizinischen Gesellschaft, aus welchem hervorging, daß derselbe in 3 Fällen von hereditärer Frühsyphilis Gelenkseiterungen gefunden hatte. Es muß aber gleich hier betont werden, daß die von Güterbock und auch schon von früheren Autoren beschriebenen Gelenkseiterungen bei hereditär-syphilitischen Kindern nicht zum Wesen der Syphilis gehören; vielmehr handelt es sich in derartigen Fällen, wie Heubner[3] bald darauf lehrte, mit der größten Wahrscheinlichkeit um pyämische Komplikationen bei hereditär-syphilitischen Kindern. Wir werden von diesen Ereignissen noch später zu sprechen Gelegenheit haben.

Über die diagnostische Bedeutung der Wegnerschen Osteochondritis bei Frühgeburten, insbesondere aber bei mazerierten Föten finden wir eine ausgezeichnete Abhandlung von Mewis[4] aus dem Jahre 1879.

Hier wird festgestellt, daß unter 92 untersuchten mazerierten Früchten 62mal die spezifische Erkrankung an den Diaphysenenden der langen Röhrenknochen bestand. Dieses Zahlenverhältnis der hereditär-syphilitischen Osteochondritis fällt um so mehr ins Gewicht, als bei den betreffenden Früchten Hautveränderungen nur einmal, Leberveränderungen 75mal, Milz- 72mal, Pankreas- 14mal, Nebennieren- 11mal, Nabelgefäßerkrankungen 49mal festgestellt wurden.

Von diesen 64 Osteochondritisfällen bei mazerierten Früchten verteilten sich auf den 5. und 6. Monat 7, auf die späteren Fötalmonate 57 Fälle.

Zieht man alle von Mewis untersuchten Neugeborenen, 153 an Zahl, in Betracht, so fand sich Knochenaffektion 95mal = 62%. Bei mazerierten

---

[1] Wiltshire: Diseases of joints. British med. Journ. 1878. pag. 732.

[2] Güterbock: Über hereditär-syphilitische Erkrankungen der Gelenke. Archiv für klin. Chirurgie. XXIII. 1878.

[3] Heubner: Siehe weiter unten S. 42.

[4] Mewis: Syphilis congenita. Zeitschrift für Geburtshilfe und Gynäkologie. IV. S. 43.

Früchten des 9. und 10. Monats fanden sich 78%, bei Lebendgeborenen 60—70% mit Osteochondritis specifica behaftet.

Abelin[1]) in Stockholm berichtete gleichfalls im Jahre 1879 über 7 hereditär-syphilitische Säuglinge, welche in den ersten Lebenswochen multiple Knochenauftreibungen an verschiedenen Gelenksenden der Röhrenknochen zeigten und gleichzeitig Paresenerscheinungen, und zwar ausschließlich nur an den oberen Extremitäten, erkennen ließen. Obwohl in zwei Fällen auch an den Epiphysen der unteren Extremitäten Verdickungen nachzuweisen waren, fehlten an den letzteren, wie eine Durchsicht der Krankengeschichten lehrt, Bewegungsstörungen.

Wichtig ist die Hervorhebung des Umstandes, daß in Fällen von acquirierter Syphilis des Kindesalters, bei denen sich Knochenerscheinungen einstellten, ein ganz anderer Symptomenkomplex, ähnlich, wie er auch bei Knochensyphilis der Erwachsenen vorkommt, zu beobachten war.

Des ferneren konnte Abelin feststellen, daß er unter 215 syphilitischen Säuglingen 23mal Knochenaffektionen zu verzeichnen hatte. Nach seinen Beobachtungen beginnt die Erkrankung mit einer Auftreibung der Epiphysen und erst später kommt es zu periostalen Wucherungen an den Diaphysen.

Bei Abelin betrug die Zahl der klinisch beobachteten syphilitischen Knochenaffektionen zirka 13% aller Fälle von hereditärer Lues. Abelin verdanken wir auch die erste Mitteilung über die wichtige Tatsache, daß Knochenerscheinungen die ersten klinischen Symptome der hereditären Lues bilden können. Er illustriert dieses Faktum durch die Mitteilung dreier charakteristischer Krankengeschichten.

1. Ein am 15. August 1875 geborenes, hereditär-syphilitisches Kind zeigte am 21. September 1875 keine Neigung, die Extremitäten zu bewegen, vielmehr gab es bei jeder Berührung derselben heftige Schmerzensäußerungen zu erkennen. Bei genauerer Untersuchung fand man an beiden Armen Schwellung um die Ellbogengelenke herum, deutliche Auftreibung der unteren Epiphysen des linken Oberschenkels, Schnupfen mit ziemlich reichlicher, sanguinolenter Absonderung. Am 1. Oktober trat Anschwellung an der unteren Epiphyse des rechten Oberarms auf. Erst am 6. Oktober traten Hautsyphilide hervor, der Schnupfen hatte einen eitrigen Charakter angenommen. Durch eine Schmierkur besserten sich sämtliche Erscheinungen der Syphilis, aber das Kind starb 14 Tage später an akuter Nephritis.

2. Ein am 23. April 1873 geborenes Kind zeigte bei der am 19. Mai 1873 erfolgten Aufnahme keine äußeren Erscheinungen von Syphilis. Am 13. August fand man deutliche Auftreibung der Epiphysen an den Vorderarmen, weniger

[1]) Abelin: Pädiatrische Mitteilungen. Nordisk Medicinsk. Arkiv. Stockholm 1879.

deutliche an denen der Schenkel; erst am 25. August stellten sich Schnupfen mit eitriger Absonderung, schmutzigrote Flecken an Handtellern und Fußsohlen und syphilitische Roseolen an den unteren Extremitäten ein. Nach 20 Einreibungen mit Quecksilbersalbe waren sämtliche Symptome der Syphilis verschwunden und das Kind blieb seitdem gesund.

3. In einem dritten Falle mit ganz gleichlautender Krankengeschichte wurde multiple Auftreibung der Epiphysen an den Oberextremitäten 4 Wochen früher beobachtet, ehe andere Zeichen der Syphilis auftraten.

In 3 weiteren Fällen ging eine ganz analog verlaufende Knochenerkrankung mehrere Wochen lang dem Auftreten anderweitiger Erscheinungen der hereditären Syphilis voraus.

Wir kommen nun zur Besprechung einer aus dem Jahre 1879 stammenden Publikation Parrots[1], welche unter dem Zeichen der nachträglich allgemein als fehlerhaft erkannten Anschauung dieses Autors über die ätiologischen Beziehungen der hereditären Syphilis zur Rachitis steht. Parrot stellte nämlich in dieser Schrift den Lehrsatz auf: Keine Rachitis ohne hereditäre Syphilis.

Die Häufigkeitsskala des Befallenwerdens des Knochensystems von der hereditären Frühsyphilis wird in dieser Abhandlung folgendermaßen fixiert:

1. Lange Extremitätenknochen.
2. Kieferknochen.
3. Schädelknochen.
4. Rippen.
5. Schulterblätter.
6. Beckenknochen.
7. Wirbel.
8. Hand- und Fußwurzelknochen.

Schon aus dieser Zusammenstellung, bei welcher den Kieferknochen eine besondere Prädisposition zuerkannt wird, wird es klar, daß hier vielfach Verwechslungen zwischen Rachitis und hereditärer Syphilis vorliegen müssen, da gerade die Kieferknochen von palpablen hereditär syphilitischen Knochenveränderungen so gut wie gänzlich verschont bleiben, in der Symptomatologie der Rachitis hingegen eine große Rolle spielen.

Auch eine Wiederholung und teilweise Ergänzung seiner histologischen Befunde über die hereditäre Frühsyphilis des Knochensystems wird von Parrot in dieser Arbeit gegeben und betont, daß hiebei zweierlei Prozesse in Frage kommen, nämlich atrophische und neoplastische. Die atrophischen Vorgänge manifestieren sich durch gela-

[1] Parrot: The osseous lesions of h. S. Lancet. März 1879.

tiniforme und chondrokalkuläre Degenerationen. Die ersteren beziehen sich auf das Markgewebe, dessen Zellen degenerative Veränderungen und schließlich vollkommenen Schwund aufzuweisen haben, so daß schließlich ein fibrovaskuläres Netzwerk in den der Chondroepiphyse zunächst gelegenen Markräumen zurückbleibt. Die chondrokalkuläre Veränderung bezieht sich auf die Verbreiterung und unregelmäßige Begrenzung der normalen Kalkinkrustationsschichte des Knorpels und ist nach Parrot als ein Stillstand der Ossifikation unter Schwund der Gefäße aufzufassen. Die chondrokalkuläre Anomalie bedingt eine Verminderung der normalen Resistenz der Verkalkungszone, welche dementsprechend zu Kontinuitätstrennungen prädisponiert ist. Bei vollständigem, mit Zerreißung des Periosts einhergehendem Bruche im Bereiche der Verkalkungszone können komplikatorisch Abszeßbildungen und eitrige Gelenksentzündungen auftreten.

Auf den Zusammenhang von Lähmungserscheinungen mit diesen Frakturen wird nochmals hingewiesen und betont, daß mitunter die Schmerzhaftigkeit in keinem Verhältnisse zu der Intensität der Kontinuitätstrennung steht. Kommt es an den oberen Extremitäten zu Lähmungserscheinungen, dann sind dieselben nach Parrots Schilderung in der Regel in Pronationsstellung an die laterale Fläche des Stammes angelegt, sind die unteren Extremitäten beteiligt, dann befinden sich dieselben in schlaffer Streckstellung. Hebt man ein von der beschriebenen Bewegungsanomalie befallenes Kind mit den Händen empor, so bemerkt man, daß die erkrankten Gliedmaßen desselben vom Rumpfe pendelförmig herunterhängen. Dabei handelt es sich aber doch nicht um veritable Lähmungen, denn die elektrische Erregbarkeit der Nerven und Muskeln ist, wie schon Parrot wußte, vollständig intakt.

Bezüglich der neoplastischen, oder wie sich Parrot auch ausdrückte, osteophytischen Form der hereditär-syphilitischen Früherkrankungen des Knochensystems aus der zitierten Abhandlung eine zutreffende Anschauung zu gewinnen, ist deswegen nicht möglich, weil hier zum größten Teile rachitische Knochenveränderungen mit hereditärsyphilitischen verwechselt werden. Nur was die Schädelknochen anbelangt, wäre zu bemerken, daß als sehr seltener Befund auch die gelatiniforme Atrophie beobachtet wurde. Unter dieser Bezeichnung wird hier die Entwicklung von Granulationsgewebe unterhalb des Periosts mit partieller Usur von Knochensubstanz verstanden, eine Erkrankungsform, welche tatsächlich bei hereditärer Frühsyphilis, wie auch unsere Erfahrung lehrt, mitunter vorkommt. Einmal wurde auch partielle Pachymeningitis in Verbindung mit granulierender Periostitis interna gefunden.

Die intensive Osteophytbildung, welche tatsächlich am Schädel hereditär-syphilitischer Säuglinge schon frühzeitig vorkommt, wurde auch von Parrot gesehen und die „natiforme" Gestalt des Schädels als charakteristisch für hereditäre Syphilis hingestellt. Die Craniotabes wurde als ein fast konstantes Produkt der hereditären Syphilis aufgefaßt. Wie weit sich Parrot in seinen Betrachtungen über das kausale Verhältnis zwischen hereditärer Syphilis und Rachitis verstiegen hat, geht daraus hervor, daß er aus dem Vorhandensein von Osteophytenauflagerungen an zwei Peruanischen Kinderschädeln aus dem XVI. Jahrhundert den Schluß zieht, daß schon damals Syphilis in Südamerika vorhanden war.

Die an die Parrotsche Syphilis-Rachitislehre sich anlehnende Literatur, wie überhaupt alles, was die Frage nach den Beziehungen der hereditären Lues zur Rachitis tangiert, muß hier, um diese historische Skizze nicht über Gebühr zu vergrößern, übergangen werden, wird aber zusammenfassend in einem besonderen „Syphilis und Rachitis" titulierten Abschnitt später behandelt werden.

Das Jahr 1879 brachte mehrere kasuistische Mitteilungen über die Epiphysensyphilis der Neugeborenen und Säuglinge. Zunächst wäre eine Mitteilung Parkers zu erwähnen,[1] ein 7 Wochen altes, mit exanthematischer Lues behaftetes Kind betreffend, dessen syphilitische Knochenauftreibungen an den langen Röhrenknochen rasch unter Quecksilberbehandlung zurückgingen. Der sonstige Inhalt der erwähnten Publikation ist nicht zu verwerten, weil sie ganz unter dem Eindrucke der letztbesprochenen Parrotschen Mitteilungen steht und daher von Verwechslungen zwischen Rachitis und hereditärer Knochensyphilis strotzt.

Polaillon[2] berichtete im selben Jahre über ein von Porak beobachtetes neugeborenes Kind, welches gleich nach der Geburt beiderseits Fraktur der Oberarme unterhalb des Humeruskopfes mit Parese der rechten oberen und in geringgradigerer Weise auch Parese an den unteren Extremitäten aufwies. Bei der Obduktion fand sich unterhalb der Oberarmköpfe beiderseits eine komplette Ablösung der Diaphyse von der Epiphyse, 10 *mm* von der Knorpelgrenze entfernt.

Auch die Kniegelenksenden des Femur und der Tibia waren aufgetrieben, am linken Femur war 5 *mm* unterhalb der Knorpelgrenze quere Fraktur ohne Dislokation, am rechten Femur war die Bruchstelle 11 *mm* vom Knorpel entfernt. Zwischen Knorpel und Diaphyse befand sich überall eine gelatinöse Masse eingeschaltet.

---

[1]) Parker: The osseous lesions of h. S. Lancet Dezember 1879.

[2]) Polaillon: Hereditäre Knochensyphilis. Bulletin de la Société de Chir. 1879.

Haarlingen[1]) beobachtete ein 3 Monate altes Kind, welches in der dritten Lebenswoche von spezifischem Exanthem und bald darauf von Knochenverdickungen an den Röhrenknochen der oberen Extremitäten befallen wurde. Auch Verdickungen der Mittelhandknochen wurden gesehen. Beide oberen Extremitäten befanden sich in lähmungsartiger Attitude, auch die linke untere Extremität war schwer beweglich. Die Lähmungserscheinungen schwanden unter spezifischer Behandlung.

Knaak[2]) sah bei einem 14 Tage alten luetischen Kinde das rechte Ellbogengelenk gleichmäßig aufgetrieben und sehr schmerzhaft. Lähmung wurde nicht beobachtet. Unter Quecksilberbehandlung erfolgte rasche Heilung.

Im Jahre 1880 wurden von Belluzzi[3]) 3 luetische Säuglinge mit Knochenaffektionen beschrieben.

Der erste Fall, ein 2 Monate altes Kind betreffend, welches von syphilitischen Eltern stammte, zeigte an den großen Extremitätengelenken Auftreibungen. Die Kniegelenke waren schmerzhaft, dabei verdickt und bewegungslos, wurden aber in Beugestellung fixiert gehalten. Ähnlich verhielt sich ein zweiter Fall, bei welchem Knie- und Sprunggelenke aufgetrieben waren. Auch hier erschienen die unteren Extremitäten in Beugestellung fixiert. Unter Quecksilberbehandlung trat rasch Heilung ein. Ganz dieselben Verhältnisse wurden bei einem dritten Säugling gesehen, dessen rechtes Ellbogengelenk schmerzhaft und aufgetrieben war.

Sehr interessant ist eine Mitteilung von Eve[4]) darum, weil er ausführlich den anatomischen Knochenbefund eines fünfmonatlichen Fötus von syphilitischen Aszendenten beschreibt, bei welchem vielfach Ablösungen der Epiphysen von den Diaphysen bestanden. Dabei wird der Anschauung Raum gegeben, daß infolge einer mangelhaften Ernährung der endochondralen Wachstumszone eine Degeneration der Markzellen eintritt.

Weitere Abhandlungen Parrots[5]), welche ganz auf dem Boden seiner neuen Lehre über die Rachitis als Produkt der hereditären

---

[1]) Haarlingen: A case of bone syphilis in an infant etc. etc. Philadelphia Med. Times. 1879.

[2]) Knaak: Gelenksaffektionen bei Lues hereditaria. Berl. klin. Wochenschrift 1879.

[3]) Belluzzi: Osservazioni di Sifilide ossea dei neonati. Giornale italiano delle malattie veneree XV. 1880.

[4]) Eve: Brit. med. Journal. January 1880.

[5]) Parrot: La syphilis héréditaire et le rachitisme. Progrès med. 1880. — Sur les perforations craniennes spontanées chez les enfants du premier age. Revue mensuelle de méd. 1880. — La syphilis héréditaire et le rachitisme. S. h. et la desquamation de la langue. Annales de Derm. et de Syph. Tom II. S. 370.

Syphilis stehen, stammen aus den Jahren 1880 und 1881. Bei 100 hereditär Syphilitischen wurden 98mal Veränderungen des Knochengewebes gefunden. Leider aber haben diese Zahlenangaben nicht den geringsten Wert, weil in dieser Abhandlung vielfach Rachitis direkt mit hereditärer Syphilis verwechselt wird. Dieser Irrtum Parrots ist gleichwertig einer zweiten großen Irrung, deren er sich zur selben Zeit schuldig machte, indem er die harmlose lingua geographica, die bekannte gutartige Form der Desquamation des Zungenepithels der Säuglinge, für eine ausschließlich syphilitische Affektion erklärte.

Nicht minder groß ist sein Irrtum bezüglich der Syphiliswertigkeit verschiedener Arten von Zahnverbildungen gewesen, von denen die meisten einfach rachitische Deformationen sind.

Die Lehren Parrots wurden von Lees und Barlow[1]) modifiziert. Diese Autoren versuchten es, die Craniotabes aus dem Symptomenbild der Rachitis auszuschalten und sie als ein konstantes Produkt der hereditären Syphilis zu erklären. Einen Zusammenhang zwischen Syphilis und Rachitis anerkannten sie nur insoweit, als die Syphilis den Ernährungszustand des Säuglings verschlechtert und dadurch Rachitis hervorzurufen in der Lage ist.

Das Jahr 1881 brachte eine einschlägige Mitteilung von Heubner[2]). In dieser wird zunächst über den Befund von periartikulären Abszessen in der Gegend des linken Handgelenkes und an der Außenfläche des linken Sprunggelenkes bei einem $3^1/_2$ monatlichen hereditär-syphilitischen Kinde berichtet. Bei der Obduktion fand man die untere Radiusepiphyse wenig verdickt, dagegen in den Gelenken zwischen dem ersten und zweiten Handwurzelknochen Eiter und kleine Abszesse im periartikulären Bindegewebe. Die erkrankten Knorpel zeigten eine eigentümliche Faserung. Am unteren Femurende, dessen Ossifikationsgrenze brüchig und leicht ablösbar war, fand sich ein bohnengroßer Abszeß in der Muskulatur über dem äußeren Condylus. An der Fibula derselben Seite war der Knorpel durch wucherndes Granulationsgewebe von dem Knochenschafte abgehoben, ohne daß Eiterung eingetreten wäre; das Kniegelenk selbst war in seinem Innern normal.

Bei dem zweiten Falle Heubners fand sich bei einem 6 Wochen alten syphilitischen Kinde, welches mit klassischer Epiphysenerkrankung im dritten Stadium behaftet war, ohne daß irgendwo zwischen Epiphyse

---

[1]) Lees und Barlow: On the aetiology of craniotabes. Med. Times and Gazette 1880.

[2]) Heubner: Beiträge zur Kenntnis der hereditären Syphilits. Virchows Arch. 84. Bd. S. 248. 1881.

und Diaphyse Eiterbildung festzustellen gewesen wäre, eine Vereiterung der Muskeln und des intermuskulären Zellgewebes in der Umgebung des linken Ellbogengelenkes, Abszeßbildung in der Muskulatur des linken Oberschenkels, im linken Knie- und im rechten Hüftgelenke. Außerdem bestand ein Psoasabszeß. Hier tritt das Bild einer eitrigen allgemeinen Infektion noch viel deutlicher zutage als in den anderen mitgeteilten Fällen, weil einzelne Gelenkshöhlen selbst eiterhaltig waren. Auch war das Kind, welches in der 9. Lebenswoche verstarb, hochgradig ikterisch gewesen.

Es ist zu bemerken, daß in diesen Fällen an den Knochenknorpelgrenzen die typischen Bilder der Osteochondritis gefunden wurden, daß aber Heubner es ablehnt, die periartikulären Eiterungen in eine direkte Abhängigkeit von der Syphilis zu bringen, sondern der Anschauung huldigt, daß es sich hier um einen pyämischen Prozeß handelt, welcher gleichzeitig mit Syphilis vorhanden war.

Über Gelenksaffektionen bei hereditärer Frühsyphilis sind verschiedene Erklärungsversuche gemacht worden. Zunächst hat Parrot und später Charrin die Reizung seitens der Bruchenden bei der Epiphysenlösung und die Reibung zwischen Epi- und Diaphyse in einen kausalen Zusammenhang mit den Gelenksaffektionen respektive mit den Erkrankungen der Synovia bringen wollen, wogegen Heubner mit Recht anführte, daß bei Pseudarthrosen im allgemeinen keine Eiterbildung, sondern Knorpelkallus zu stande kommt, ganz abgesehen davon, daß es sich in den herangezogenen Fällen durchaus nicht immer um wirkliche Epiphysenlösungen gehandelt hat.

Taylor hat von einer durch die syphilitische Epiphysenentzündung hervorgerufenen sympathischen Gelenkserkrankung gesprochen, welche dort mit besonderer Vorliebe entstehen sollte, wo die Ossifikationszone, wie beispielsweise im Ellbogengelenke, noch innerhalb der Synovialkapsel gelegen ist.

Dagegen muß geltend gemacht werden, daß dann bei hereditärer Frühsyphilis Gelenksaffektionen viel häufiger auftreten würden, als es de facto der Fall ist. Übrigens haben die Fälle von Valleix und Bargioni bewiesen, daß durchaus nicht eine völlige Zerstörung des Epiphysenknorpels und durchaus kein Durchbruch der Granulationsmasse in das Gelenk selbst notwendig ist, um eine Gelenkseiterung bei hereditärer Knochensyphilis herbeizuführen. Überhaupt sind Durchbrüche in das Gelenk oder Abszesse zwischen Epi- und Diaphyse eigentlich nie beobachtet worden, immer handelte es sich um periartikuläre Eiterungen oder um eitrige Synovitis ohne nachweisbaren Eiterdurchbruch seitens

des subchondralen Granulationsgewebes in die Gelenkskavität. Auch die Schilderungen Taylors haben dies ergeben.

Güterbock hat von einer syphilitischen Panostitis gesprochen, aber auch diese Auffassung kann für einen Kausalnexus zwischen Syphilis und Eiterung in den Gelenken nicht herangezogen werden, da bei der hereditär-syphilitischen Osteochondritis in den Knochen selbst jede Eiterbildung fehlt.

Alle diese Anschauungen sind heute ein überwundener Standpunkt. Dieselben konnten wohl zu einer Zeit diskutiert werden, da die Ätiologie der Eiterungen vom bakteriologischen Standpunkte aus noch nicht erforscht war. Heute kann es keinem Zweifel mehr unterliegen, daß weder Gelenkseiterungen noch periartikuläre Abszesse mit hereditär-syphilitischer Osteochondritis in irgend einem genetischen Zusammenhang stehen. Solche Vorkommnisse sind, wie Heubner schon im Jahre 1881 richtig erkannt hatte, als sekundäre pyämische Affektionen unabhängig von der Syphilis zu betrachten. Das häufige Vorkommen von Streptokokken in den Blutgefäßen hereditär-syphilitischer Säuglinge — zumal in denen an der Ossifikationsgrenze der Diaphysen — gibt einen Fingerzeig zur Aufklärung dieser Befunde.[1])

---

[1]) Kassowitz und Hochsinger: Über einen Mikroorganismus in den Geweben kongenital syphilitischer Kinder. Wiener med. Blätter 1886.

Viertes Kapitel.

Geschichtliches über die angeborene Knochensyphilis.

(Fortsetzung.)

Veraguths Spaltbildungen im Knorpel (1881). — Ein großes Werk über die hereditär-syphilitischen Knochenerkrankungen von Pellizzari und Tafani (1881). — Henochs Ansicht über die hereditär-syphilitischen Extremitätenlähmungen (1881). — Kassowitz: Über normale Ossifikation und die Erkrankungen des Knochensystems bei Rachitis und hereditärer Syphilis (1881 und 1882). — Fälle von Gelenksaffektionen bei hereditär-syphilitischen Säuglingen von Somma (1882). — Stillings mikroskopische Untersuchungen (1882). — Steffens Statistik (1883). — Histologische Arbeiten von Braunschweig (1883). — Kasuistik französischer Autoren aus dem Jahre 1883. — Anatomische Arbeiten von Müller und Kremer (1884).

In histologischer Beziehung von Bedeutung sind die 1881 publizierten Befunde, welche Veraguth[1]) bei zwei mazerierten Föten syphilitischer Aszendenten erhoben hatte. Der erste war aus der 35. Woche, der zweite aus dem 6. Fötalmonate. Die Befunde erinnern sehr an die schon früher besprochenen Haabschen Bilder. Im ersten Falle Veraguths war an einzelnen Chondroepiphysen innerhalb des hyalinen Knorpels eine quere Spalte in der Verkalkungszone zu sehen, im zweiten Falle waren an allen Gelenksenden der langen Röhrenknochen die Epiphysen von den Knochenschäften gelöst, so daß die getrennten Teile nur mehr durch das Periost zusammengehalten wurden.

Bei der mikroskopischen Untersuchung fand sich in beiden Fällen als besonderer Befund eine schwere Erkrankung der Chondroepiphysen. Die Interzellularsubstanz des Knorpels zeigte sich an vielen Stellen fein gestrichelt, auch im kleinzelligen Knorpel erschienen die Zellen sehr dicht gestellt, reichlich geschwänzt. In der Umgebung der erwähnten Spalten lagen große Zellenhaufen; auch in der Spalte selbst, welche den Knorpel durchquert, fand sich reichlicher Detritus. Veraguth hielt die Spaltbildung für eine Folge der übermäßigen Markraum- und Gefäßbildung im Knorpel, welche Vorgänge zu einer Zellwucherung, zu einer abnorm gesteigerten Saftströmung und Erweichung beziehungsweise Auflösung der Kittsubstanz zwischen den Fibrillen führen mußten. Die Prädilektion der Spaltbildung für die Proliferations-

[1]) Veraguth: Kasuistische Beiträge zur Epiphysenablösung bei hereditärer Syphilis. Virch. Arch. 84. Bd. S. 325. 1881.

zone wird durch die in diesem Teile des Epiphysenknorpels besonders üppige Zellwucherung und intensive Säftezufuhr erklärt.

Im Jahre 1881 erschien ein umfangreiches Werk über die Knochenerkrankungen bei der hereditären Syphilis von Pellizzari und Tafani[1]) in Florenz. Leider ist diese sehr gewissenhafte und umfangreiche Arbeit, welche sich auf 20 eigene Beobachtungen, darunter 15 Sektionen, stützt, nicht in allen Punkten zu verwerten, denn auch sie steht unter dem Banne der Parrotschen Lehre von der syphilitischen Natur der Rachitis und vielfach wird, wie eine genauere Durchsicht der histologischen Befunde dieser Autoren lehrt, Rachitis und Syphilis der Knochen durcheinandergeworfen. Im großen und ganzen werden die durch hereditäre Syphilis veranlaßten Knochenstörungen im frühesten Alter in zweierlei Prozesse geschieden:

1. Vorgänge, welche durch die Unfähigkeit des Bildungsgewebes, regelmäßigen Knochen zu bilden, ausgezeichnet sind, und

2. entzündliche Erkrankungen spezifischer Art, welche wieder in dreierlei Formen auftreten sollen: *a)* als periostale, *b)* als osteo-periostitische und *c)* als rein gummöse Prozesse.

Was die erste Hauptgruppe der Veränderungen anbetrifft, so ist sie nach Pellizzari und Tafani zum größten Teile ausgefüllt durch die „Chondrocalcosis" nach der Parrotschen Terminologie, worunter abnorme Vorgänge bei der endochondralen und periostalen Knochenbildung verstanden werden. Auch die Usuren und Perforationen der Schädelknochen und die Rippenfrakturen, welche die Autoren bei hereditärer Syphilis gesehen haben wollen, werden in die erste Gruppe, welche durch die Zeichen einer gehemmten Knochenentwicklung charakterisiert ist, eingereiht, wobei diesen Vorgängen ein entzündlicher Charakter abgesprochen wird.

Die Chondrocalcosis der hier zitierten Autoren deckt sich, soweit sie sich auf die langen Röhrenknochen bezieht, ungefähr mit der Wegnerschen Osteochondritis, wird ebenso wie diese in drei Stadien eingeteilt und als eine Ernährungsstörung nicht entzündlicher Art aufgefaßt.

Es muß noch hervorgehoben werden, daß die Schilderung, welche die Autoren über die Schädelsyphilis der Kinder liefern, sich, so weit es sich nicht um Perforationen gummatöser Natur handelt, mit den — unserer Anschauung nach — für Schädelrachitis charakteristischen

---

[1]) Pellizzari und Tafani: Malattie delle ossa da Sifilide ereditaria. Firenze 1881.

craniotabischen Veränderungen deckt und daß die Knochenbrüche an den Rippen, von denen die Autoren sprechen, nichts anderes sind als rachitische Infraktionen, zumal dieselben nie an der Epi-Diaphysengrenze sondern immer innerhalb des Knochenschaftes der Rippen gefunden wurden.

Pellizzari und Tafani glauben nicht, daß syphilitische Kinder später rachitisch werden, sondern sind der Anschauung, daß die hereditäre Lues unbedingt einen Prozeß in den Knochen anregt, welchen man als „Rachitis syphilitica" bezeichnen muß und welcher sich mit wahrhaft gummösen Veränderungen komplizieren kann.

Die wesentlichsten Unterschiede zwischen nichtsyphilitischer und syphilitischer Rachitis beziehen sich auf die Zeit des Auftretens, den Verlauf und den Einfluß der Therapie.

Die Rachitis syphilitica tritt in viel früheren Lebensperioden in Erscheinung und ist viel früher in höherem Grade entwickelt als die nichtsyphilitische; sie führt viel leichter und viel häufiger als gewöhnliche Rachitis zu Kontinuitätstrennungen im Bereiche der Diaphysen oder zwischen Epi- und Diaphyse. Im großen und ganzen meinen die Autoren, daß, wenn auch nicht alle Rachitisfälle von Syphilis herrühren, die Quelle der Rachitis doch viel häufiger bei der Syphilis gesucht werden soll, als dies bisher angenommen wurde.

Die wirklichen periostalen und osteomyelitischen Entzündungsprozesse, welche durch hereditäre Syphilis angeregt werden, unterscheiden sich nach Pellizzari und Tafani absolut nicht von den bei der erworbenen Syphilis vorkommenden Veränderungen. Bezüglich der sogenannten gummösen Entzündungen wird der Standpunkt eingenommen, daß es sich hiebei um nichts anderes als um intensive rarefizierende Ostitiden handelt, bei welchen die subperiostale Bildungsschichte und das in den Knochenkanälen befindliche Markgewebe einen eigentümlichen Charakter erlangt hat, welcher sich durch die rasche Umwandlung in käsiges Gewebe kennzeichnet. Dabei können sich aber die Autoren nicht verhehlen, daß dem makroskopischen Aussehen einer käsigen Veränderung die Art der mikroskopisch feststellbaren Degenerationen an den Zellelementen nicht entspricht.

Was den klinischen Teil der hier in Rede stehenden Arbeit anbelangt, ist derselbe im großen und ganzen recht dürftig. Wirkliche Extremitätenlähmung bei hereditärer Lues ist nur zweimal gesehen worden. Der erste Fall betraf ein 13 Monate altes Kind, dessen Krankengeschichte viel eher den Eindruck einer zerebralen Hemiplegie als den einer syphilitischen Osteochondritis erweckt, zumal es sich um ein Kind handelt, welches bereits das erste Lebensjahr überschritten hatte. Der zweite Fall, ein neugeborenes

Kind betreffend, welches mit völliger Lähmung der rechten oberen Extremität zur Welt kam und zu einem Monate Zeichen der hereditären Syphilis darbot, später unter Konvulsionen starb, macht eher den Eindruck einer Entbindungslähmung, bei welcher auch meningeale Gefäßrupturen stattgefunden haben, als den einer syphilitischen Extremitätenparese.

Bezüglich der Erkrankung der kurzen Röhrenknochen sei bemerkt, daß eine solche im ganzen 3mal von den Autoren gesehen wurde. Im ersten Falle handelte es sich um ein 4 Monate altes Kind mit lähmungsartiger Haltung der oberen Extremitäten, bei welchem eine bedeutende Anschwellung der Metatarsusknochen vorhanden war. Der zweite Fall betraf ein 3 Monate altes Kind, welches mit papulöser Syphilis behaftet war und Anschwellung des ersten Metatarsus beiderseits zeigte.

Weiters wird über ein 2 Jahre altes hereditär-syphilitisches Kind berichtet, welches eine Karies der Mittelphalanx des zweiten Fingers darbot, ein Fall, welcher in Bezug auf seine Syphiliswertigkeit nicht ganz klar ist und wahrscheinlich auf einer Mischinfektion mit Tuberkulose beruhen dürfte.

Im Jahre 1881 sind noch zwei für unser Thema wichtige Arbeiten erschienen, eine von Anton[1]) und eine neuerliche Mitteilung von Henoch[2]).

Die Inauguraldissertation Antons bezieht sich auf 48 Totgeburten beziehungsweise bald nach der Geburt verstorbene Kinder, welche entweder von luetischen Aszendenten stammten oder sicher luetisch waren oder wenigstens wahrscheinlich als syphilitisch betrachtet werden konnten. 36 von diesen Früchten zeigten die Wegnersche Osteochondritis; in den übrigen zwölf Fällen, deren Knochen frei waren, war zehnmal absolut kein Zeichen von Lues vorhanden. Einmal bestand vergrößerte Milz, in einem Falle waren die Knochen makroskopisch normal, obwohl andere Zeichen von Syphilis vorhanden waren. Der histologischen Schilderung nach handelt es sich in den als syphilitisch angesprochenen Fällen um Veränderungen, welche in das erste und zweite Stadium des Wegnerschen Schemas eingereiht werden können.

In seinen „Vorlesungen über Kinderheilkunde" teilt Henoch neun Fälle mit, durchwegs Kinder der ersten Lebensmonate betreffend.

Die Fälle sind in klinischer Hinsicht sehr bemerkenswert, da in allen Fällen die oberen Extremitäten mehr minder schlaff und immobil waren. In zwei Fällen fehlte trotz vorhandener Lähmungserscheinungen jegliche Anschwellung der Knochenepiphysen. Immer handelte es sich um die oberen Extremitäten; nur ein einziges Mal bestand auch an den unteren Extremitäten auffallende Schlaffheit.

Auch syphilitische Erkrankungen der kurzen Röhrenknochen werden hier von Henoch beschrieben.

---

[1]) Anton: Über hereditäre Syphilis. Inaug.-Diss. Berlin 1881.

[2]) Henoch: Vorlesungen über Kinderkrankheiten. Berlin 1881. S. 85.

In einem Falle, ein zehn Wochen altes Kind betreffend, war die erste und zweite Phalanx eines und die mittlere Phalange eines andern Fingers aufgetrieben; auch sonst wurde mehrmals Phalangitis, aber nur an den Fingern, niemals an den Zehen gesehen, zumeist nicht in den Frühperioden der hereditären Lues, sondern während der Rezidiven der ererbten Infektion.

Die Immobilität der Extremitäten liegt nach Anschauung Henochs nur in der Schmerzhaftigkeit derselben begründet und rührt von der Wegnerschen Osteochondritis her. Dabei betont er, daß eine während des Lebens nachweisbare Epiphysenlösung nur ganz ausnahmsweise vorkommt, daß er dieses Phänomen nur in einem einzigen Falle feststellen konnte.

Einer der von Henoch mitgeteilten Fälle ist deshalb lehrreich, weil es sich hier bei einem 4 Monate alten hereditär-syphilitischen Kinde um eine Härte der Unterschenkelbeuger handelte, durch welche das Bein anhaltend in mittlerer Beugestellung fixiert war. Hier lag unserer Ansicht nach bestimmt eine interstitielle Myositis vor, ein Vorkommnis, welches wir wiederholt beobachtet haben, und über welches wir uns später noch äußern werden.

Schließlich brachte das Jahr 1881 noch eine für die Lehre von der Knochensyphilis der ersten Lebensperioden sehr bedeutungsvolle Arbeit, den I. Band des Kassowitzschen Werkes über die Ossifikationsverhältnisse in den frühesten Lebensperioden.[1]) Obwohl dieser Band ausschließlich die normale Ossifikation behandelt, finden sich in demselben doch schon einzelne Hinweise auf die pathologischen Störungen des Knochenwachstums bei hereditärer Syphilis, so insbesondere Andeutungen über Veränderungen der Knorpelzellen, über pathologische Fibrillierung des Knorpels bei Entzündungsprozessen und namentlich auch über Kallusbildung bei den hereditär-syphilitischen Epiphysenlösungen.

Im Jahre 1882 erschien eine Fortsetzung dieses Werkes, welches sich mit den histologischen Veränderungen bei Rachitis befaßt und wieder zahlreiche Hinweise auf unser Thema enthält. Hier werden namentlich die Veränderungen im Knochenmark, welche zur Bildung von Granulationsgewebe an Stelle des normalen Markgewebes führen, abgehandelt.

---

[1]) M. Kassowitz: Die normale Ossifikation und die Erkrankungen des Knochensystems bei Rachitis und hereditärer Syphilis. I. und II. Teil. Wien 1881—1882.

Der dritte in Aussicht genommene Teil dieses groß angelegten Werkes, welcher sich mit den Veränderungen des Knochenwachstums bei der hereditären Syphilis befassen sollte, ist nicht geschrieben worden.

Von Bedeutung für unsere Fragen ist weiters eine kleine Mitteilung Kassowitz', welche unter dem Titel: „Die Ursache der Gelenksschlaffheit bei der Rachitis" im Jahre 1882 im Zentralblatte für Chirurgie erschienen ist.

Hier wird zunächst die Lehre verfochten, daß die Erschlaffung des Bandapparates der Gelenke ebenso wie die Schmerzhaftigkeit derselben bei florider Rachitis darin ihren Grund hat, daß sich der rachitische Entzündungsprozeß vom Knochen und Periost beziehungsweise vom Knorpel und Perichondrium auf die Ansätze der Gelenksbänder weiter verbreitet. In Analogie zu diesem Vorgange bei der Rachitis, meint nun Kassowitz, befindet sich das Verhalten der Gelenksbänder in der Umgebung der Epiphysen bei schweren syphilitischen Erkrankungsprozessen; nur erstreckt sich bei den syphilitischen Epiphysenlösungen der Entzündungsprozeß, wie man sich durch die mikroskopische Untersuchung überzeugen kann, auch auf die in der Nähe der Knochenknorpelgrenze inserierenden Sehnen- und Muskelfasern. Die Bedeutung dieser Befunde rücksichtlich der Erklärung der lähmungsartigen Extremitätenhaltungen wird gleichzeitig hervorgehoben.

Im Jahre 1882 hat Somma[1] 6 Fälle, durchwegs hereditär-syphilitische Kinder aus den ersten Lebensmonaten betreffend, mitgeteilt, welche von Gelenksaffektionen befallen waren. Bei der geringen Zahl von Beobachtungen über wirkliche Gelenkssyphilis bei syphilitischen Säuglingen wollen wir die Sommaschen Fälle in Kürze auszugsweise wiedergeben.

1. Einwöchentliches ikterisches, mit Pemphigus syphiliticus behaftetes Kind mit Schwellung der beiden Knie- und Ellbogengelenke. Fieber, Tod in der 4. Woche.

2. Mehrmonatliches mit Hautaffektion behaftetes hereditär-syphilitisches Kind, bei dessen Sektion eine diffuse, eitrige Synovitis in beiden Kniegelenken nachzuweisen war.

3. Vierwöchentliches Kind mit luetischem Exanthem und Anschwellung des linken Schulter- und beider Kniegelenke. Heilung durch Quecksilberbehandlung.

4. 48 Tage altes luetisches Kind mit Schwellung beider Knie- und des linken Ellbogengelenkes. Gleichfalls Heilung.

---

[1] Somma: Su di una forma morbosa articolare per sifilide ereditaria. Gazz. internazionale de sc. med. Napoli 1882.

5. Ein neugeborenes Kind zeigt in der ersten Lebenswoche Anschwellung beider Knie- und des linken Handgelenkes und stirbt in 4 Wochen trotz rechtzeitig eingeleiteter Quecksilberkur. Bei der Obduktion findet sich Zerstörung der Gelenkskapsel und fast aller Bänder mit Eiter- und Fibrinflocken in der Gelenkshöhle des linken Kniegelenkes, dabei eitrige Infiltration des umgebenden Zellgewebes, rarefizierende Ostitis des Femur und der Tibia.

In diesem Falle wäre nur zu bemerken, daß die Syphilis des Kindes durchaus nicht feststeht.

6. Ein 10 Tage altes Kind mit syphilitischem Fleckenausschlag und Anschwellungen in beiden Knie- und im Bereiche des linken Handgelenkes. Durch Quecksilberbehandlung geheilt.

Bei einer kritischen Durchsicht dieser Fälle ergibt sich, daß der Nachweis von wirklichen Entzündungen innerhalb der Gelenkskapsel doch nur bei den zur Obduktion gelangten beiden Fällen erbracht ist, von denen aber nur einer sicher als luetisch betrachtet werden kann, während bei den übrigen Fällen, insbesondere bei denen, welche zur Heilung gelangt sind, nur von Anschwellungen um die Gelenke herum berichtet wird. Es muß aber darauf aufmerksam gemacht werden, daß solche durch hereditäre Frühsyphilis bewirkte Auftreibungen um die Gelenke herum sehr wohl von einer einfachen entzündlichen Mitbeteiligung der periartikulären Weichteile und des Bandapparates herrühren können, ohne daß darum in der Synoviakapsel selbst Entzündung oder Eiterung vorzuliegen braucht.

In der herangezogenen Arbeit wird mitgeteilt, daß alle mit Gelenksaffektionen behafteten Kinder sehr elend waren und Fieber darboten. Die Schmerzhaftigkeit war immer das hervorstechendste subjektive Symptom, immer war Hitze, Geschwulst und Rötung der Haut vorhanden. Die Kniegelenke waren immer in Winkelstellung fixiert, die Schulter- und Handgelenke befanden sich stets in schlaffer Attitude, ohne Winkelstellung. Auch Somma konnte keinen Beweis für einen direkten Zusammenhang zwischen Wegnerscher Osteochondritis und Gelenkseiterungen erbringen.

Aus einer im Jahre 1882 erflossenen Mitteilung Behrends[1]) geht hervor, daß ein in den ersten Lebenswochen mit Epiphysenlösung am unteren Humerusende behaftetes Kind nach erfolgter Heilung im 9. Monate eine spontane Fraktur in der Mitte des linken Oberarms und Oberschenkels erlitt, welche unter Fixationsverband und Darreichung von Quecksilber bald konsolidierte. Es wird die Ansicht geltend gemacht, daß diese Frakturen auf eine gummöse Knochenentzündung zurückzuführen wären.

[1]) Behrend: Demonstration in der Berl. med. Ges. Berliner Klin. Wochenschrift 1882. Nr. 2.

In seiner im Jahre 1882 erfolgten Publikation über Rachitis bringt Baginsky[1] den anatomischen Befund einer am 10. Tage verstorbenen syphilitischen Frühgeburt und betont im Gegensatze zur Rachitis als Charakteristika der hereditär-syphilitischen Knochenaffektion: massenhafte Kalkablagerung, geringe Vaskularisation und Enge der Markräume in der Ossifikationszone.

Daß die von Wegner beschriebenen Knochenveränderungen in keinem Falle von angeborener Syphilis fehlen, ist seine feste Überzeugung; ebenso, daß die Mehrzahl der hereditär-syphilitischen Kinder später zwar an Rachitis erkrankt, ohne daß darum die Rachitis wirkliche Knochensyphilis wäre. Auch berichtet Baginsky über das Vorkommen von Knochenauftreibungen an den Schädelknochen in den Frühstadien der hereditären Syphilis.

Die Beobachtungen Stillings[2], welche im Jahre 1882 publiziert wurden und sich auf 9 Fälle von angeborener Syphilis beziehen, decken sich, was die ersten beiden Stadien des Prozesses anbelangt, ganz mit den von Wegner beschriebenen Bildern. Bei der Schilderung des 3. Stadiums begegnen wir zum ersten Male der Hervorhebung eines sehr charakteristischen Befundes, welcher darin besteht, daß die Veränderung des Markes, welches diaphysenwärts an den Knorpel angrenzt und durch eine graugelbliche Farbe und auffallende Trockenheit charakterisiert ist, weit hinein in die Spongiosa des Knochenschaftes verfolgt werden kann.

Es handelt sich hier um eine fettige Degeneration der Markelemente, welche unter Schwinden der Blutgefäße zu stande kommt, während die Markräume in der Umgebung des degenerierten Markgewebes immer noch sehr gefäßreich bleiben. Des Weiteren wird betont, daß von den endostalen Markräumen aus große Gefäßschlingen, umgeben von Granulationsgewebe, in den Knorpel vordringen, daß die Knorpelgrundsubstanz selbst den Charakter eines Schleimgewebes annimmt und von neugebildeten Gefäßen, welche von wuchernden Markelementen umgeben sind, vielfach durchzogen wird. Endlich wird auch ein großer Wert auf die Spaltbildungen gelegt, welche sich zwischen Spongiosa und Knorpel durch Zerfall von Granulationsgewebe einstellen und an dieser Stelle zu Kontinuitätstrennungen führen können.

Bezüglich der Pathogenese des Ablösungsprozesses folgt Stilling der Anschauung Wegners und wendet sich gegen die von Haab und

[1] Baginsky: Rachitis. Tübingen 1882.

[2] Stilling: Über die syphilitische Osteochondritis der Neugeborenen. Virch. Arch. 88. Bd. S. 509. 1882.

Veraguth erhobenen Befunde von Spaltbildungen im Bereiche des Knorpels, welche er als Fäulniserscheinungen bei mazerierten Früchten zu betrachten geneigt ist. Nach Stilling entsteht die Epiphysenlösung immer in der subchondralen Schichte. Hier stößt man bei höheren Graden der Erkrankung auf ein außerordentlich bunt erscheinendes Granulationsgewebe, in welchem rötliche Farbentöne mit braunen und gelblichgrünen Stellen abwechseln. Innerhalb dieser Schicht entstehen kleine, mit einer gelben, bröckligen Masse erfüllte Lücken, welche nach und nach miteinander in Verbindung treten und so eine Ablösung des Epiphysenknorpels von der Diaphyse verursachen. In 2 Fällen hat Stilling ebenso wie Kassowitz die Bildung von Kallusmassen nach Epiphysenlösung gesehen.

Steffen[1]) berichtete auf der Naturforscherversammlung zu Freiburg im Jahre 1883 über 316 aus der Literatur zusammengestellte Fälle von hereditärer Syphilis, darunter 160 eigene Beobachtungen, bei welchen 113mal Knochenaffektionen festzustellen waren, im Gegensatze zu 42 Fällen von acquirierter Kindersyphilis, bei welchen nur 4mal Erkrankung des Knochensystems bestand. Unter 85 Fällen von Erkrankungen der langen Röhrenknochen wurde 19mal Epiphysenlösung gesehen. Die kurzen Röhrenknochen wurden im ganzen 18mal erkrankt gefunden, Schädelknochen 24mal.

Sehr wichtig ist ein von Steffen erwähnter Befund, bei welchem es sich um ein 4 Wochen altes Kind handelte. Hier war die ganze Schädeloberfläche mit weichen Geschwülstchen besetzt; bei der Obduktion zeigte sich die Knochenoberfläche rauh, das Periost aufgetrieben, an seiner Außenfläche stark gerötet.

Die relative Seltenheit von Gelenkserkrankungen gegenüber der Häufigkeit von Knochenerkrankungen wird auch von Steffen besonders hervorgehoben. Dort, wo Gelenkaffektionen bestanden, waren aber stets als primäre Erkrankungen Knochenaffektionen festzustellen.

Zahlenangaben über die Häufigkeit des Vorkommens von Gelenksaffektionen bei den in der Literatur mitgeteilten Fällen werden von Steffen nicht gemacht. Betont wird nur, daß Blutergüsse in den Gelenken Neugeborener und junger Säuglinge für Syphilis nicht charakteristisch sind, selbst wenn sie neben spezifischen Knochenaffektionen vorkommen. (Geburtstrauma?)

---

[1]) Steffen: Über Syphilis der Knochen und Gelenke. Verhandlungen der Deutschen Gesellschaft für Kinderheilkunde. Freiburg 1883.

Auf derselben Naturforscherversammlung machte Henoch[1]) neuerdings einige Bemerkungen über das klinische Bild der Knochenaffektionen hereditär-luetischer Säuglinge und erklärte, daß die eigentümlichen Extremitätenhaltungen, welche bei syphilitischen Säuglingen vorkommen, wenn dieselben auch vielfach den Anschein von Lähmungszuständen erwecken, dennoch niemals durch eine spezifische Erkrankung des Zentralnervensystems bedingt sind. Der anatomische Prozeß an den Extremitätenknochen allein genügt, um durch Schmerzhaftigkeit die Bewegung auszuschalten. Dabei braucht nicht einmal eine fühlbare Knochenauftreibung nachweisbar zu sein. Des weiteren macht Henoch darauf aufmerksam, daß häufig Kombinationen zwischen hereditärer Lues und Rachitis vorliegen, so daß Auftreibungen an den Knochenenden selbst bei syphilitischen Kindern nicht immer auf Syphilis bezogen werden dürfen.

Aus dem histologischen Institute der Universität Halle erschien im Jahre 1883 eine unter Leitung Eberths abgefaßte Inauguraldissertation über die hereditär-syphilitische Epiphysenerkrankung, welche P. Braunschweig[2]) zum Autor hat. Es gelangten vier hereditär-syphilitische Früchte, darunter eine lebend geborene, zur anatomischen Untersuchung.

1. 10 Wochen altes Kind mit syphilitischem Pemphigus und Auftreibung des linken Fuß- und Handgelenkes. Zur Untersuchung kamen die Unterschenkel- und Vorderarmknochen der linken Seite und die linke untere Humerusepiphyse. An allen Knochen war eine starke Periostverdickung nachzuweisen, obwohl die Knochenaffektion mikroskopisch den Rahmen des von Wegner als erstes Stadium der Erkrankung festgestellten Prozesses nicht überschritt.

2. Mazerierte Frucht aus der 30. Woche. An allen Röhrenknochen fiel eine reichliche Vaskularisation des Knorpels, welcher vielfach von fleckigen und streifigen Einlagerungen durchsetzt war, und eine Verbreiterung der Verkalkungszone auf. An einigen Stellen im Bereiche der Epiphysengrenze des rechten oberen Tibiaendes war die Knorpelsubstanz in ziemlicher Ausdehnung aller Zellenhöhlen bar, in der Umgebung der Verkalkungszone hatte die Grundsubstanz eine fibrilläre Struktur angenommen und der Rand solcher fibrillär aufgefaserter Partien des hyalinen Knorpels war von kleinen abgeflachten und dicht zusammengedrängten Zellen umgeben. An mehreren Chondroepiphysen konnte überdies ein abnorm weites Vordringen von Markgewebe in den Knorpel und Bildung von Granulationsherden in demselben konstatiert werden.

---

[1]) Henoch: Klinisches Bild der Lues hereditaria. Verhandlungen der Deutschen Gesellschaft für Kinderheilkunde 1883. S. 104.

[2]) Braunschweig: Über hereditär-syphilitische Epiphysenerkrankung. Inaug.-Diss. Halle 1883.

3. Auch im dritten Falle, eine mazerierte Frucht aus dem 7. Monate, war eine bändrige Streifung der Knorpelgrundsubstanz auffallend. Sämtliche Epiphysen der unteren Extremitäten waren dicht neben dem Beginne der Epiphysengrenze frakturiert. Der Raum zwischen abgelöster Epiphyse und Diaphyse war mit Granulationsgewebe, Knochenspangen und mit teils körnigem teils scholligem Pigment erfüllt.

4. Im vierten Falle handelte es sich um eine 1500 Gramm schwere Frucht aus dem 7. Monate. Hier waren nebst schweren Veränderungen an den Knochenknorpelgrenzen überall Periostverdickungen und periostale Knochenauflagerungen zu finden. Der wichtigste Befund betraf aber eine Art Verdoppelung der Ossifikationszone, indem nämlich in der Zone des ossifizierenden Knorpels querdurch ein unregelmäßig gestalteter Knochenstreifen parallel zur Verknöcherungsgrenze hindurchzog. Der zwischen beiden Ossifikationszonen eingeschaltete Knorpel zeigte schwere Veränderungen im Sinne eines Zerfalles in Granulationsmassen. Am rechten oberen Humerusende bestand Lösung der Epiphyse von der Diaphyse, so daß beide Teile nur durch das Periost zusammengehalten wurden.

Die Spalte verlief aber hier nicht ausschließlich innerhalb der Zone der Markräume, sondern sie durchquerte teils den spongiösen Knochen, teils hyalinen und verkalkten Knorpel.

Resumierend wird hervorgehoben, daß die Unregelmäßigkeiten des Verkalkungsrandes und geringfügige Steigerung der Zellproduktion an der Verkalkungsgrenze bei der hereditär-syphilitischen Osteochondritis nicht immer leicht zu erkennen sind. Die Erkrankung beginnt nach Braunschweig stets in den Frühperioden des intrauterinen Lebens und wurde schon im 6. Fötalmonate festgestellt. Die Epiphysenlösung wird als das Produkt äußerer mechanischer Einwirkungen hingestellt und als wirkliche Frakturbildung aufgefaßt.

Zwei kasuistische Beiträge zur Frage des Zusammenhanges zwischen Lähmung und Knochenaffektionen sind im selben Jahre publiziert worden. Der erste diesbezügliche Fall stammt von Millard[1]).

Es handelte sich um eine Lähmung beider oberer Extremitäten bei einem neugeborenen Kinde ohne jedes Zeichen einer Knochenauftreibung an den Gelenksenden, doch mit heftiger Schmerzhaftigkeit derselben. Zeichen von Syphilis waren nicht zu finden, so daß Millard an eine Spinalparalyse dachte. Erst später trat ein syphilitisches Exanthem in Erscheinung. Durch Quecksilberbehandlung wurde vollständige Heilung herbeigeführt.

Der zweite Fall wurde von Troisier[2]) berichtet.

Es handelte sich um ein Kind, welches zu 6 Wochen syphilitische Hautaffektion und Paralyse der linken oberen Extremität zeigte. Die Obduktion ergab eine vollkommene Ablösung des Humeruskopfes vom Schafte,

---

[1]) Millard: Pseudoparalysie syphilitique. Gaz. des hôpitaux Nr. 56. 1883.

[2]) Troisier: Note sur un cas de pseudoparalysie syphilitique enfantile. Progrès medical 1883. Nr. 19.

so daß die Epi- mit der Diaphyse nur durch die Kapsel und das Periost zusammenhing. In der Ablösungszone fand sich ein Detritus, welcher makroskopisch das Aussehen eines eingedickten Eiters zeigte, sich aber im mikroskopischen Bilde aus Trümmern von Knorpel- und Knochengewebe und aus zerfallenen Granulationsmassen bestehend erwies. Gelatiniforme Atrophie fand sich auch an den Diaphysenenden aller anderen langen Röhrenknochen. Auch an den Stirn- und Seitenwandbeinen waren derartige Atrophien im Sinne der Parrotschen Nomenklatur festzustellen.

Im Jahre 1883 demonstrierte Roques[1]) bei einem mit exanthematischer Hereditärsyphilis behafteten 3monatlichen Kinde Auftreibung beider Schultergelenke infolge Verdickung der oberen Humerusepiphysen. Gleichzeitig bestand eine lähmungsartige Haltung der Oberextremitäten.

Ein weiterer Fall von syphilitischer Knochenaffektion mit Lähmung wurde von Millard[2]) in der medizinischen Gesellschaft zu Paris 1883 mitgeteilt.

Hier handelte es sich um ein Kind, welches im 3. Lebensmonate die Zeichen einer Lähmung des linken Armes darbot; gleichzeitig waren alle passiven Bewegungen, welche mit der Extremität vorgenommen wurden, schmerzhaft. Einige Tage später stellten sich auch im rechten Arme Lähmungserscheinungen ein, welche, so wie die Lähmung der linken Extremität, im Verlaufe von 6 Wochen unter Quecksilberbehandlung vollkommen zurückgingen. Sonst waren bei dem Kinde keine Erscheinungen von Syphilis festzustellen. Der Vater des Kindes war 4 Jahre vorher syphilitisch infiziert gewesen.

Aus dem Jahre 1883 wäre noch eine Arbeit von Müller[3]) zu erwähnen, welche sich mit makroskopischen Betrachtungen über die langen Röhrenknochen bei syphilisverdächtigen und syphilitischen Früchten beschäftigt. Es handelte sich immer um sehr junge Früchte und um Früchte aus sehr frühen Perioden des Fötallebens, zweimal sogar um solche aus dem 6. Schwangerschaftsmonate. Die Knochenaffektionen waren dementsprechend niemals schwere und beschränkten sich hauptsächlich auf Verbreiterung der Verkalkungszone und zackige Begrenzung derselben nach der Diaphyse und Epiphyse hin. Das Vorkommen einer solchen zackigen Zone wird auch ohne sonstige Anzeichen der Syphilis als ein absolut sicheres diagnostisches Kennzeichen für angeborene Lues betrachtet.

In einer im Jahre 1884 erschienenen Inauguraldissertation von

---

[1]) Roques: Société méd. des hôpitaux. 1883.

[2]) Millard: Société méd. des hôpitaux. 1883.

[3]) Müller: Beiträge zur path. Anatomie der Syphilis hereditaria der Neugeborenen. Virchows Archiv. 92. Bd. Heft 3.

Kremer[1]) wird über den klinischen und anatomischen Befund bei einem in 8 Tagen verstorbenen, mit Pemphigus syphiliticus behafteten Kinde Bericht erstattet. Hier bestand an sämtlichen langen Röhrenknochen Ablösung der Epiphysen von den Diaphysen, ohne daß Lähmungserscheinungen festzustellen gewesen wären. Die Arbeit liefert eine Bestätigung der von Haab beschriebenen Spaltbildungen im Bereiche der Proliferationszone des hyalinen Knorpels.

---

[1]) Kremer: Beitrag zur syphilitischen Epiphysenlösung. Inaug.-Dissert. Berlin 1884.

Fünftes Kapitel.

Geschichtliches über die angeborene Knochensyphilis.

(Fortsetzung.)

Virchows Demonstration in der Berliner medizinischen Gesellschaft (1884) und Diskussion von Baginsky und Henoch. – Lienhardts Dissertation aus der Züricher Kinderklinik (1884). — Statistik und Kasuistik von Dreyfous (1885). — Lomers Studien an mazerierten Früchten (1885). — Kasuistik bis zum Jahre 1889. — Ein merkwürdiger Obduktionsbefund von Theodor Fischer (1890). — Klinische Berichte verschiedener Autoren über Extremitätenlähmungen bis zum Jahre 1895. — E. Langs und K. Ullmanns Ansichten über die hereditär-syphilitischen Bewegungsstörungen.

In einer Sitzung der Berliner medizinischen Gesellschaft im Jahre 1884 demonstrierte Virchow im Anschlusse an einen Vortrag Güterbocks Knochenpräparate eines im Jahre 1866 obduzierten kongenital syphilitischen Kindes, bei welchen sich eine Erkrankung an den Gelenksenden dicht unter den Epiphysen feststellen ließ. Es hatte sich eine dichte Verkalkung des Knorpels und angrenzend an diese ein Ablösungsprozeß entwickelt, der schon äußerlich an den Gelenksenden zu sehen war. Virchow hob damals hervor, daß dieser Prozeß ganz ähnlich wie eine Amputation wirkt, indem er die ganze Epiphyse mit kleinen Teilen der Diaphyse zur Abtrennung vom Knochenschafte bringt. An den Ablösungsstellen kann sich, so meinte Virchow, tatsächlich Eiterung bilden. Gleichzeitig demonstrierte Virchow die Präparate einer gummösen Osteomyelitis bei einem Kinde, allerdings ohne Altersangabe. Hier fanden sich in der Mitte der Diaphyse hochgradig geblähte (gummöse) Stellen. Die Kompakta war in der Umgebung der so veränderten Stellen hyperostotisch, so daß blasige Auftreibungen entstanden, ähnlich den Verhältnissen bei der Spina ventosa tuberculosa.

Baginsky betonte in derselben Sitzung der Berliner medizinischen Gesellschaft, daß syphilitische Gelenksleiden in den frühesten Lebensperioden durchaus nicht selten sind und bemerkt, daß er alljährlich mehrere Fälle ähnlicher Art zu beobachten Gelegenheit habe. In allen diesen Fällen ist das Hauptsymptom neben der nachweislichen Schwellung an den Gelenksenden der lähmungsartige Zustand der Extremitäten

In allen von Baginsky beobachteten Fällen bestand gleichzeitig Haut- und Nasensyphilis.

Bezüglich des einen der seinerzeit von Güterbock demonstrierten Fälle (s. S. 36), welchen Baginsky selbst zu beobachten Gelegenheit hatte, wird bemerkt, daß hier der linke Arm im ganzen geschwollen war und in halbflektierter Stellung mit supiniertem Vorderarm gehalten wurde. Im Ellbogengelenke entwickelte sich Eiterung, welche zur Eröffnung des Gelenkes führte, wobei sich die Epiphysen des Humerus und der Ulna vollständig abstießen.

Ein weiterer Eiterungsprozeß zeigte sich später rechts von der Wirbelsäule in der Höhe des zehnten Brustwirbels, welcher ebenfalls die chirurgische Eröffnung erheischte (Metastase). Auch wird bereits darauf aufmerksam gemacht, daß nicht alle Gelenkseiterungen in den ersten Lebenswochen auf Syphilis zurückzuführen sind, daß vielfach Spätformen von puerperaler Infektion hier in Frage kommen können. Zwei nichtsyphilitische Kinder, ein vierwöchentliches und ein dreiwöchentliches, bei denen multiple Gelenkseiterungen entstanden waren, werden als Spezimina angeführt.

In derselben Diskussion gab weiter Henoch seiner Verwunderung darüber Ausdruck, daß ihm selbst artikuläre Formen von hereditärer Frühsyphilis noch nicht vorgekommen sind. Auch meinte er, daß die von Somma angeführten Fälle (s. S. 50) nicht beweisend für das Vorkommen echter syphilitischer Gelenksaffektionen betrachtet werden dürfen und weist darauf hin, daß auch bei syphilitischen Kindern Gelenksaffektionen vorkommen können, die gar keinen spezifisch syphilitischen Charakter zu haben brauchen.

In einer Inauguraldissertation von Lienhardt[1]) (1884), welche aus der Züricher Kinderklinik von O. Wyss stammt, finden sich 14 Fälle von hereditärer Frühsyphilis verwertet. Klinisch war nur in einem Falle eine Knochenaffektion wahrzunehmen und diese bestand in einer eitrigen Osteomyelitis der Grundphalange der großen Zehe bei einem 4 Wochen alten Kinde. Bei einem Kinde von 17 Wochen finden wir den Vermerk „Rippenknorpelgrenze teilweise verdickt".

Eine eitrige Gelenksentzündung des linken Kiefergelenkes bei einem 6 Wochen alten Kinde hat deswegen keine Bedeutung für unser Thema, weil es durchaus nicht feststeht, daß diese Gelenksentzündung mit Syphilis im Zusammenhange steht.

---

[1]) Lienhardt: Beiträge zur Kenntnis der hereditären Lues, insbesondere der hereditär-luetischen Knochenleiden. Inaug.-Dissert. Zürich 1884.

Die in fünf Fällen vorgenommene mikroskopische Untersuchung des Knochensystems zeigte die bekannten Veränderungen der Wegnerschen Osteochondritis. Außerdem fanden sich Erkrankungen der Schädelknochen in zwei Fällen.

Sonst wurden noch in einem Falle die Clavicula, in einem andern der Talus, in einem dritten die Grundphalangen erkrankt gefunden. Auffallend und in Widerspruch mit unseren sonstigen Kenntnissen über die syphilitischen Veränderungen an den langen Röhrenknochen ist das Fehlen einer Verbreiterung der Kalkinfiltrationszone an der Epiphysengrenze, auf welches Lienhardt besonders hinweist. Epiphysenlösungen waren in seinen Fällen nicht vorhanden.

Es ist sehr wahrscheinlich, daß hier vielfach rachitische Veränderungen mit hereditär-syphilitischen verwechselt wurden. Im weiteren Verlaufe seiner Abhandlung weist Lienhardt auf die große Ähnlichkeit des an den Knochenknorpelgrenzen sich abspielenden Prozesses mit der diffusen syphilitischen Hepatitis und Pneumonie hin und verlegt den Ursprung des Prozesses in das Knochenmark.

Die Veränderungen an den Schädelknochen bestanden in scharf umschriebenen weißlichen anämischen Stellen an den Tubera frontalia und parietalia und in unmittelbarer Nähe derselben. Die betreffenden Stellen waren rauh und eingesunken, größtenteils mit einem intensiv geröteten hyperplastischen Wall umgeben. Die mikroskopische Untersuchung ergab eine dichte Infiltration des Periosts mit Rundzellen.

Dreyfous[1]) brachte im Jahre 1885 eine kritische Revue über die bis zu dieser Zeit publizierten Fälle von Knochensyphilis der Säuglinge und veröffentlichte die Krankengeschichte eines Knaben, welcher, kaum 1 Monat alt, eine Lähmung der beiden oberen Extremitäten nebst syphilitischem Exanthem aufwies und innerhalb 41 Tagen unter Quecksilberbehandlung geheilt wurde.

Er unterscheidet drei Formen der syphilitischen Extremitätenlähmungen im Säuglingsalter.

Die erste Form, welche er die spezifisch syphilitische Paralyse nennt, betrifft alle jene Fälle, bei welchen manifeste Syphiliserscheinungen mit Knochenauftreibungen und Lähmungen gleichzeitig bestehen.

In einer zweiten Reihe von Fällen, welche er als die chirurgische Form der Erkrankung bezeichnet, erscheint die Pseudoparalyse unter dem Bilde einer traumatischen Affektion. Es wird der Schein einer

---

[1]) Dreyfous: Revue de médecine. 1885.

gewöhnlichen Fraktur erweckt, während dahinter der Zerfall von syphilitischem Granulationsgewebe an der Ossifikationszone verborgen ist.

In eine dritte Gruppe endlich gehören jene Fälle, bei welchen das Bild einer essentiellen spinalen Lähmung ohne anderweitige Erkrankungssymptome vorzuliegen scheint. Diese Fälle können mit akuter Poliomyelitis verwechselt werden.

Im Jahre 1885 besprach auch Lane[1]) in der pathologischen Gesellschaft zu London einen Fall von multipler eitriger Gelenkserkrankung bei einem achtwöchentlichen hereditär syphilitischen Kinde, welches 14 Tage vorher von einem syphilitischen Exanthem befallen worden war. Die Obduktion ergab multiple eitrige Gelenksentzündung; doch schienen die Epiphysen intakt. Mit Recht vermeinte Hutchinson in der Diskussion über diesen Fall, daß hier die eitrige Synovitis nicht mit der Syphilis im Zusammenhange stand, vielmehr als eine pyämische Erkrankung aufzufassen wäre.

Nun ist eine Arbeit von Lomer[2]) zu erwähnen. Dieser Autor untersuchte 43 mazerierte Früchte bezüglich des Vorkommens der Wegnerschen Knochenveränderungen und konnte in 21 Fällen höhere Grade der Erkrankung nachweisen. In 9 Fällen waren die Veränderungen nur in geringerem Maße vorhanden, in 13 Fällen = 34% fehlten sie vollkommen. Unter den Früchten mit negativem Knochenbefunde befanden sich einige ausgesprochen luetische Früchte, welche in verschiedenen inneren Organen deutliche Zeichen der spezifischen Erkrankung aufwiesen. Unter 21 untersuchten normalen menschlichen Embryonen fand sich kein einziges Mal eine der Wegnerschen ähnliche Veränderung an den Knochenknorpelgrenzen.

Codrington[3]) (1885) sah ein hereditär-syphilitisches Kind, welches Erscheinungen einer entzündlichen Alteration des linken Hüft-, Knie- und Schultergelenkes und beider Ellbogengelenke darbot. Bei der Obduktion fanden sich die genannten Gelenke im Zustande eitriger Entzündung, die Epiphysenlinien an den Knorpeln waren makroskopisch normal, in der Lunge fanden sich Gummata(?), die Rippenknorpel zeigten rachitische Auftreibungen. Die eitrigen Gelenksaffektionen,

---

[1]) Lane: cit. bei Hutchinson. Syphilis. Deutsch von Dr. Arthur Kollmann. 1888. S. 523.

[2]) Lomer: Über die Bedeutung der Wegnerschen Knochenerkrankung für die Diagnose und Therapie der hereditären Syphilis. Zeitschrift für Geburtsh. und Gyn. X. 1885. pag. 185.

[3]) Codrington: Revue mensuelle des maladies de l'enfance. Juni 1885.

welche dieser Fall aufwies, sind zweifellos sekundäre pyämische Prozesse, welche mit der Syphilis selbst nichts zu tun haben.

Im Jahre 1887 erschien eine Mitteilung von Laffitte[1]).

Hier wird über einen 2 Monate alten Knaben berichtet, dessen beide oberen Extremitäten gelähmt erschienen und Anschwellungen der Ellbogen aufwiesen. Die Mutter hatte während der Schwangerschaft Syphilis acquiriert. Das Kind zeigte überdies noch exanthematische Syphiliserscheinungen. Innerhalb weniger Wochen trat Heilung unter spezifischer Behandlung ein. Überdies werden noch zwei ganz ähnliche Fälle angeführt, ein 7 und ein 10 Wochen altes Kind betreffend, welche von syphilitischen Eltern stammten und an beiden Oberextremitäten bei aufgetriebenen Ellbogengelenksenden Lähmungserscheinungen zeigten.

Ein zweifelloser Fall von hereditärer Frühsyphilis des Knochensystems ist auch von M. Herz[2]) im Jahre 1887 unter der Überschrift: „Hereditäre Lues oder kongenitale Rachitis" mitgeteilt worden. Es handelte sich um ein in der Entwicklung zurückgebliebenes, 3 Wochen altes atrophisches Kind mit angeborener Coryza. Die Epiphysen der Ulna und des Radius, ferner auch die Diaphysen von Femur und Tibia waren aufgetrieben, die Milz war vergrößert. Es bestand zwar kein lähmungsartiger Zustand an den Extremitäten, dafür aber findet sich in der Krankengeschichte dieses Falles zum ersten Male eine Andeutung jenes Zustandes vermerkt, welchen ich später als „Myotonia syphilitica neonatorum" beschrieben habe. In der erwähnten Krankengeschichte heißt es nämlich: „Ellbogen- und Handgelenke sind gebeugt, kontrakturiert, die Finger in Tetaniestellung und die Daumen in die Hohlhand eingeschlagen." Es verdient festgestellt zu werden, daß Herz der erste Autor war, welcher das Vorkommen solcher tetanieähnlicher Beugespasmen bei der hereditären Syphilis geschildert hat.

Angaben über Knochensyphilis bei Säuglingen finden sich auch in dem Syphiliswerke Hutchinsons aus dem Jahre 1888. (Deutsch von Kollmann.) Hier wird geltend gemacht, daß das Auftreten multipler Periostitis innerhalb der ersten 6 Monate nach der Geburt mit absoluter Sicherheit für einen syphilitischen Ursprung der betreffenden Knochenanschwellungen spricht, seien dieselben am Schädel oder an den Epiphysengrenzen der langen Röhrenknochen lokalisiert.

Die Schädelform zeigt bald eine besondere Eigentümlichkeit, welche sich durch eine starke Prominenz der Stirnhöcker und

---

[1]) Laffitte: Trois cas de guérison de pseudoparalysie syphil. Revue mensuelle des maladies de l'enfance. 1887.

[2]) M. Herz: Hereditäre Lues oder kongenitale Rachitis. Internat. klin. Rundschau 1887. Nr. 1.

durch eine leichte Depression zwischen denselben und den Augenbrauen kund gibt. Der Schädel wird im ganzen bald größer als der normale. Diese Eigentümlichkeiten werden auf eine chronische, mit Erweichung der kompakten Knochensubstanz einhergehenden Periostitis zurückgeführt, welche auch zu einer hydrocephalischen Disposition des Kindes Anlaß gibt. Die eigentümliche Abflachung des Nasenrückens wird durch eine innere und äußere Periostitis der Nasenknochen erklärt.

Einer bei Riocreux[1]) (1888) zitierten Mitteilung Pinards zufolge zeigten sich bei dem Kinde eines syphilitischen Vaters einige Tage nach der Geburt Lähmungserscheinungen an der rechten oberen Extremität, welche nach dreimonatlicher Behandlung vollständig zurückgingen, ohne daß ein Exanthem zum Vorschein gekommen wäre.

Falkenheim[2]) demonstrierte am 13. Mai 1889 im Vereine für wissenschaftliche Heilkunde zu Königsberg i. P. ein 6 Wochen altes hereditär-syphilitisches Kind, welches schlaffe Lähmung beider Oberextremitäten erkennen ließ, die augenscheinlich mit Auftreibungen der oberen Humerusenden zusammenhing.

Delancorne[3]) publizierte einen Fall aus der Klinik Fournier im Jahre 1889, ein syphilitisches Kind von 18 Tagen betreffend, bei welchem Anschwellungen an den Ellbogen- und Handgelenken bestanden. Später trat auch Anschwellung an den Knie- und Fußgelenken ein und noch eine Woche später erschien das Kind an allen Extremitäten gelähmt. Der Autor bemerkt aber, daß die Beine gebeugt waren und daß das Kind bei Streckversuchen Schmerzensschreie ausstieß. Die unteren Extremitäten befanden sich somit nicht in jener schlaffen Attitude wie die oberen. Das Kind wurde geheilt.

Eine von Theodor Fischer[4]) im Jahre 1890 mitgeteilte Krankengeschichte mit Obduktionsbefund, ein im 4. Monate stehendes, anamnestisch und klinisch sonst nicht luesverdächtiges Kind betreffend, welches an Periostitis und Osteomyelitis des rechten Oberschenkels mit Fistelbildung erkrankt war und zwei Monate nach seiner Erkrankung starb, ist nicht einwandfrei.

Es handelte sich in diesem Falle um mehrfache Lösung der Epiphysen von den Diaphysen der langen Röhrenknochen, nebstbei aber wahrscheinlich um einen osteomyelitischen Prozeß, welcher auch nicht mit annähernder Wahrscheinlichkeit auf Lues zurückgeführt werden kann und dies um so weniger, als sonst absolut kein Zeichen von Lues aufgefunden werden konnte. Die Diaphysen der affizierten Knochen der Unterextremitäten waren unter dem durch Hämorrhagie abgehobenen und schalenförmig verknöcherten Periostmantel total nekrotisch. An den Oberextremitäten und den Rippen war das Periost bräunlich verfärbt (durch Hämorrhagie) und verdickt, ohne

---

[1]) Riocreux: Thèse de Paris 1888.

[2]) Falkenheim: Berl. klin. Wochenschrift. 1889. Pag. 787.

[3]) Delancorne: cit. bei Fournier. Annales de dermatologie. 1889. Bd. 10. Nr. 6.

[4]) Th. Fischer: Zur Kenntnis der hereditären Syphilis des Knochensystems. Münchener medizinische Wochenschrift 36. 1890.

von den Diaphysen abgehoben zu sein. Th. Fischer hat diesen Fall als schwerste Form kongenitaler Knochensyphilis, als eine hämorrhagische Varietät derselben aufgefaßt. Doch haben Schödel und Nauwerck[1]) und M. B. Schmidt[2]) mit Recht diesen Fall aus dem Revier der kongenitalen Lues ausgehoben und mit gutem Grund in das Gebiet der Barlowschen Krankheit überpflanzt.

Doucas[3]) fand bei einem 4 Monate alten Kinde, welches nach sehr protrahierter und schwerer Geburt zur Welt gekommen war, 4 Monate nach der Geburt eine starke Valgusstellung des rechten Fußes, während gleichzeitig die Bewegungen desselben eingeschränkt waren. Die Muskeln an der äußeren und hinteren Seite der Extremität waren schlaffer als die der andern Seite bei vollständig intakter Sensibilität der Haut. Auch die Bewegungen der oberen Extremitäten waren abnorm schwach, die Muskeln weich und schlaff. Die Finger der rechten Hand befanden sich in leichter Beugekontraktur, zu einer Faust geballt. Nebstbei bestanden einige kaffeebraune Exanthemflecken an den Fußsohlen. Die Eltern des Kindes waren syphilitisch. Nach zirka zweimonatlicher Behandlung war an den oberen Extremitäten die Beweglichkeit wieder zurückgekehrt, nur die Muskeln der rechten Schulter schienen etwas schwächer, die Schmerzhaftigkeit aber, welche vom Anfange an bestand, war vollständig geschwunden.

Vicarelli[4]) beobachtete Lähmung beider Arme bei einem 2300 *gr* schweren Neugeborenen, dessen 30jährige Mutter 2 Monate vor der Entbindung ein syphilitisches Exanthem überstanden hatte.

Es handelte sich angeblich um atrophische Lähmung beider Arme ohne irgend welche Verletzungsspuren. Massage und Elektrotherapie, 3 Wochen lang angewendet, blieben gänzlich erfolglos. Als dann ein Blasensyphilid bei dem Kinde auftrat, wurde die Mutter, welche das Kind selbst stillte, einer kombinierten Jod-Quecksilberbehandlung unterworfen. Unter dieser Kur gingen in 2 Monaten beim Kinde die Lähmungserscheinungen zurück.

Ob hier eine syphilitische Pseudoparalyse oder eine Entbindungslähmung bei einem syphilitischen Neugeborenen vorlag, ist nicht mit Sicherheit zu entscheiden.

Comby[5]) hat fünf Fälle von Pseudoparalyse bei hereditärer Frühsyphilis beschrieben, und zwar handelte es sich um Kinder von

---

[1]) Schödel und Nauwerck: Untersuchungen über die Möller-Barlowsche Krankheit. Jena 1900.

[2]) M. B. Schmidt: Pathologie des Knochensystems. Ergebnisse der allgem. Pathol. und pathol. Anat. von Lubarsch-Ostertag. VII. 1902. pag. 269.

[3]) Doucas: Un cas de pseudoparalysie syphil. guéri. Revue mens. des malad. de l'enfance. 1890. S. 491.

[4]) Vicarelli: Lähmung beider Arme bei einem Neugeborenen. Archivio italiano di Pediatria 1891. S. 213.

[5]) Comby: Société médicale des hôpitaux (27. Février 1891). Revue des maladies de l'enfance 1891.

2—3 Monaten, welche auch sonst mit Erscheinungen der hereditären Syphilis behaftet waren.

Im ersten Falle bestand eine lähmungsähnliche Schlaffheit der rechten oberen Extremität mit einer hyperostotischen Anschwellung des oberen Radiusendes. Die Lähmung schwand unter spezifischer Behandlung nach 15 Tagen.

Ein weiterer Fall betraf ein 3 Monate altes Kind mit syphilitischen Hautsymptomen und Unbeweglichkeit der rechten oberen Extremität, ohne fühlbare Knochenauftreibung. Heilung erfolgte unter Einreibungskur und Sublimatbädern nach 6 Wochen.

Bei einem weiteren Falle, ein 2 Monate altes hereditär-syphilitisches Kind betreffend, ergab die Untersuchung gleichfalls keine Auftreibung an den Knochen, obwohl die Extremitäten bewegungslos waren. Das Kind ging zu Grunde, eine Obduktion konnte nicht gemacht werden.

Bei einem $3^1/_2$monatlichen syphilitischen Kinde mit Unbeweglichkeit des linken Armes wurde eine beträchtliche Verdickung der oberen Humerusepiphyse und eine leichte Krepitation im Schultergelenk nachgewiesen. Die Untersuchung erregte heftige Schmerzen. Auch hier trat Heilung ein.

Ein weiterer Fall Combys, ein 3 Monate altes, hereditär-syphilitisches Kind betreffend, zeigte Lähmung der oberen Extremitäten ohne einen palpablen Knochenbefund. Nach 14tägiger Quecksilberbehandlung trat Heilung ein.

Cadet de Gassicourt besprach in der medizinischen Gesellschaft zu Paris am 27. Februar 1891 die Parrotsche Lähmung der Säuglinge, wobei er die Mitteilung machte, daß er jedes Jahr mindestens 5—6 derartige Fälle in seiner Spitalsabteilung zu sehen Gelegenheit hätte. Gleichzeitig teilte Gassicourt die Krankengeschichte eines Kindes mit, bei welchem er bald nach der Geburt die Diagnose einer syphilitischen Pseudoparalyse des rechten Armes, trotz Fehlens anderer Syphiliserscheinungen gestellt hatte. Einen Monat später konnte man noch am Humeruskopfe die Auftreibung um die Epiphysengrenze herum als Residuum der ehemaligen Epiphysenlösung nachweisen.

Eine interessante Beobachtung über spontane Heilung syphilitischer Extremitätenlähmungen wurde 1892 von Chaumier[1]) mitgeteilt.

Ein mit allen Zeichen der hereditären Syphilis behaftetes Brustkind (Alter nicht angegeben), war 3 Wochen vor der Vorstellung an allen vier Extremitäten unter gleichzeitiger Anschwellung der Gelenksenden unbeweglich geworden. Zur Zeit der Untersuchung war aber nur mehr die rechte obere Extremität bewegungslos, die anderen Gliedmaßen waren spontan zu ihrer normalen Beweglichkeit wieder zurückgekehrt. Unter Jodkalibehandlung schwanden auch die Lähmung der rechten oberen Extremität und die Knochenauftreibungen.

[1]) Chaumier: Un cas de pseudoparalysie syphilitique tertiaire suivi de guérison. La médecine moderne. 1892.

In der Literatur finden sich des ferneren acht Fälle von Parrotscher Lähmung verzeichnet, welche Moncorvo[1]) publiziert hat.

Zunächst wird über ein 3 Monate altes Kind berichtet, dessen Mutter eines Tages erstaunt war, zu bemerken, daß der linke Arm des Kindes jeder Bewegungsmöglichkeit beraubt war. Das Kind bot klassische Symptome von kutaner Syphilis. Die obere Epiphyse des linken Radius war abnorm beweglich; dabei konnte Krepitation nachgewiesen werden, das obere Radiusende erschien aufgetrieben. Unter spezifischer Behandlung trat Heilung ein.

Ein weiterer Fall betraf einen 2 Monate alten, manifest syphilitischen Knaben mit kompleter Lähmung beider Arme und Unbeweglichkeit des rechten Beines bei vollkommen erhaltener elektrischer Erregbarkeit. Auch dieser Fall wurde geheilt.

Des weiteren berichtet Moncorvo über einen 3 Monate alten, von einem syphilitischen Vater stammenden Knaben, welcher gegen Ende des zweiten Monates von spezifischem Exanthem und Drüsenschwellungen befallen wurde. Die Epiphysen der langen Röhrenknochen erschienen allerwärts aufgetrieben, der rechte Arm war absolut unbeweglich, am oberen Humerusende bestand Krepitation. Auch hier trat nach einem Monate unter entsprechender Behandlung normale Beweglichkeit der befallenen Extremität ein.

In einem 4. Falle wird über ein hereditär-syphilitisches Kind mit Pemphigus berichtet, welches eine komplete Unbeweglichkeit des rechten Armes zeigte. Dabei erschien die untere Humerusepiphyse aufgetrieben, die Weichteile in der Umgebung waren ödematös geschwollen, Krepitation war an mehreren Epiphysen nachweisbar. Unter Quecksilberbehandlung stellte sich die Beweglichkeit des affizierten Armes wieder her. Gleichzeitig trat Abschwellung an der unteren Humerusepiphyse ein. Das Kind bot sonst noch Erscheinungen von Lungentuberkulose. Moncorvo meint, daß es sich in diesem Falle um angeborene Doppelinfektion mit Syphilis und Tuberkulose gehandelt hat.

Vollständige Unbeweglichkeit des linken Armes mit manifester Epiphysenlösung am oberen Radiusende und Infiltration der Weichteile fand sich des weiteren bei einem $1^1/_2$ Monate alten Kinde syphilitischer Eltern; sonst bestand nur noch die spezifische Nasenaffektion als Zeichen der ererbten Syphilis. Nach $1^1/_2$ Monaten war auch dieses Kind hergestellt.

Zweifelhaft ist der nun folgende Fall Moncorvos.

Ein Kind syphilitischer Eltern, welches zum normalen Schwangerschaftstermin geboren war und, abgesehen von einigen abgetrockneten Krusten auf dem behaarten Kopfe, keine Erscheinungen von kongenitaler Syphilis darbot, zeigte 24 Stunden nach einer traumatischen Quetschung des linken Oberschenkels vollständige Unbeweglichkeit und Schlaffheit der linken unteren Extremität. Die großen Gelenke waren intakt, auch die Muskeln reagierten auf den elektrischen Strom. Im unteren Drittel des Oberschenkels konnte man eine spindelförmige höchst schmerzhafte Auftreibung entdecken, über welcher die Haut eine leicht violette Verfärbung und Temperaturerhöhung zeigte; die untere Epiphyse des Oberschenkels war gelöst. Unter Quecksilberbehandlung (Liquor van Swieten) war nach 3 Wochen vollständige

[1]) Moncorvo: Gaz. hebdom. de Paris 1892 u. 1893.

Restitution eingetreten. Ob hier überhaupt Syphilis mit im Spiele war, steht dahin. Auch ist die Möglichkeit des Vorliegens einer einfachen traumatischen Fraktur nicht auszuschließen.

Ferreira[1]) beschrieb im Progrès medical (1893) Lähmungserscheinungen bei einem hereditär-syphilitischen Kinde, welche 8 Tage nach der Geburt aufgetreten waren und rasch beide obere und untere Extremitäten ergriffen hatten. Gleichzeitig waren Anschwellungen an den Ellbogen- und Kniegelenken nebst einer leichten violetten Verfärbung der Haut in der Nachbarschaft der Gelenke aufgetreten. Coryza, Pemphigus und diffuse Erkrankung der Mundlippen vervollständigten das Bild der hereditären Syphilis. Auch hier trat Heilung nach mehrwöchentlicher Quecksilberbehandlung ein.

Das Jahr 1894 brachte eine hiehergehörige Mitteilung von Ponticaccia.[2])

Bei einem zehn Tage alten frühgeborenen Mädchen, dessen Eltern an florider Syphilis litten, und welches unter Beckenenge in Steißlage geboren wurde, bestand vollständige Unbeweglichkeit der Extremitäten, Auftreibung der Schulter- und Ellbogengelenke, Sklerödem der unteren Körperhälfte, Facialis- und Okulomotoriuslähmung. Syphilitische Hauterscheinungen fehlten. Der Fall ist bezüglich seiner Syphiliswertigkeit durchaus unklar, speziell kann ein großer Teil der vorgefundenen Symptome auf die Dystokie zurückgeführt werden.

Es ist mehr als wahrscheinlich, daß die in diesem Falle angeführten Lähmungssymptome durch das Geburtstrauma zustande gekommen sind, so daß der Fall als Entbindungslähmung aufzufassen ist.

Ein gleichfalls im Jahre 1894 erschienener Artikel Adsersens[3]) über die syphilitische Athropathie bei kleinen Kindern bringt den Sektionsbefund eines zehnwöchentlichen Kindes, bei dem schwere nekrotische Veränderungen an den oberen Epiphysen des Oberarmes und Sequesterbildung in den Kniegelenksknorpeln festzustellen waren. Zu bemerken ist, daß aus der Schilderung dieses Falles die Diagnose „Syphilis“ nicht mit Sicherheit hervorgeht, wenngleich die oberen Extremitäten gelähmt erschienen; die Epiphysenlinien zeigten nämlich keine pathologische Veränderung.

Zwei Fälle von Osteochondritis syphilitica mit Lähmungserschei-

---

[1]) Ferreira: 1893. Sur un cas de Pseudoparalysie syph. des nouveau-nés envahissant les quatre membres et rapidement gueri. Progrès med. Nr. 42.

[2]) Ponticaccia: Lues hereditaria, Pseudoparalysis syphilitica. La Paediatria. 1894. pag. 264.

[3]) H. Adsersen: Die syphilitische Arthropathie bei kleinen Kindern. Hosp. tid. 1894.

nungen an beiden oberen Extremitäten wurden im Jahre 1895 von Doernberger[1]) beschrieben.

Fall 1 betraf ein dreimonatliches, Fall 2 ein 4 Tage altes Kind. In beiden Fällen waren die Ellbogengelenke, und zwar die Vorderarmenden derselben, Sitz der Erkrankung. Im 2. Falle waren auch die unteren Vorderarmepiphysen mitaffiziert. Gleichzeitig bestand typische Nasen- und Hautaffektion. Beide Kinder ließen die erkrankten oberen Extremitäten vollständig unbeweglich, wie gelähmt, herunterhängen. Dabei war die elektrische Reaktion der Muskeln unversehrt.

Fall 2 erkrankte im 5. Lebensmonate an schwerer Rachitis.

Zwei klinische Beobachtungen über syphilitische Pseudoparalyse der Säuglinge brachte eine französische Dissertation von Gouez[2]) aus dem Jahre 1895.

Bei einem 3 Monate alten, mit syphilitischen Papeln behafteten Kinde bestand lähmungsartige Schwäche der rechten oberen Extremität, der rechte Arm hing schlaff der Länge des Körpers nach herunter, der Ellbogen der betreffenden Seite zeigte eine beträchtliche und schmerzhafte Schwellung, die Haut darüber eine leichte Röte. Unter Einreibungskur trat nach 14 Tagen Heilung ein.

Der 2. Fall betraf ein 14 Tage altes, mit papulöser Syphilis behaftetes Kind mit gelähmten Oberextremitäten. Die Lähmung bestand seit dem 4. Lebenstage. Die Gegend des Ellbogengelenkes war geschwollen und schmerzhaft; an der unteren Epiphyse des rechten Oberarmes war Krepitation nachweisbar.

In der eben erwähnten Dissertation Gouez' werden auch zwei noch nicht veröffentlichte Fälle von Moizard erwähnt. Säuglinge aus dem 3. Lebensmonat betreffend, welche, mit syphilitischen Hautsymptomen behaftet, Lähmungserscheinungen darboten.

Im 1. Falle fand sich deutliche Krepitation an der oberen Epiphyse des linken Humerus nebst den Zeichen der Pseudoparalyse. Wenn man das Kind mit einer Stecknadel an der linken oberen Extremität stach, so sah man, daß alle drei gesunden Glieder Abwehrbewegungen machten, nur die linke affizierte blieb unbeweglich. Auch die oberen Enden des Radius und die unteren Humerusepiphysen waren bedeutend aufgetrieben, und zwar ausschließlich in der Umgebung der Epiphysenknorpel. Auch an der oberen Epiphyse des rechten Humerus war bei passiven Bewegungen eine leichte Krepitation nachweisbar, ohne daß rechterseits Lähmungserscheinungen vorhanden waren. Das Kind verstarb nach dreiwöchentlicher Behandlung, während die Knochenaffektionen schon zurückgegangen waren, an Bronchitis. Die makroskopische Untersuchung der als erkrankt befundenen Knochen ergab ein negatives Resultat. Die groben Veränderungen an den Epiphysengrenzen waren bereits zurückgegangen.

Bei dem 2. Falle handelte es sich um ein mit schwerer Haut- und Eingeweidesyphilis behaftetes Kind, welches eine Auftreibung an der unteren

[1]) Doernberger: Luetische Pseudoparalyse. Der Kinderarzt. VI. 1895. S. 113.

[2]) Gouez: Contribution à l'étude de la maladie de Parrot. Thèse de Paris 1895.

Oberarmepiphyse der linken Seite und paralytische Haltung der Extremität darbot. Zwei Tage nach dem Spitalseintritt fand sich die Diaphyse des linken Humerus an der Epiphyse verschiebbar, auch innerhalb des rechten Ellbogengelenkes bestand abnorme Beweglichkeit an den Epiphysen, die obere Tibiaepiphyse der linken Seite war abgelöst. In diesem Falle war die lähmungsartige Bewegungsstörung nur an der linken Seite zum Ausdruck gekommen.

Auf dem gynäkologisch-pädiatrischen Kongreß zu Bordeaux (1895) berichtete Bézy[1]) über ein 2 Monate altes, von syphilitischen Eltern stammendes Kind, welches eine Lähmung beider Oberextremitäten ohne wahrnehmbare Knochenaffektion besaß. Auf demselben Kongreß machte Moussous[1]) die Angabe, er habe nur zweimal unter 52 hereditär-syphilitischen Säuglingen die Parrotsche Paralyse gesehen. Des weitern äußerte Broca,[1]) daß die hereditär-syphilitischen Knochenaffektionen sehr oft latent verlaufen, und daß mitunter Druckempfindlichkeit der Epiphysenregionen an den gelähmten Gliedmaßen das einzige Symptom ist, wodurch sich die Knochenerkrankung intra vitam verrät.

In chronologischer Reihenfolge wäre jetzt die Arbeit Reuters[2]) (1895) zu besprechen. Dieser Autor berichtete über drei Fälle von Bewegungsstörungen der Extremitäten bei hereditär-syphilitischen Neugeborenen.

Im 1. Falle handelte es sich um Lähmung beider Arme und Kontraktur beider Beine, von welch letzteren ausgesagt wird, daß sie in den Knien flektiert und krampfhaft an den Leib gezogen waren. Daneben bestanden starke Verdickungen der unteren Humerusepiphysen beiderseits, der oberen Epiphyse der rechten Ulna, der ganzen rechten Fibula, der oberen Epiphyse der linken Tibia und der oberen Epiphyse der linken Fibula.

Beim 2. Falle bestand einseitige Beinkontraktur ohne nachweisbare Knochenveränderung.

Im 3. Falle bestand lähmungsartige Haltung des rechten Armes, daneben Verdickung und Auftreibung des Knochens am unteren Ende des rechten Oberarmes und am oberen Ende des rechten Radius.

In allen drei Fällen trat unter antisyphilitischer Behandlung innerhalb mehrerer Wochen Heilung ein.

Reuter ist der Ansicht, daß die von Parrot gegebene Erklärung der Lähmungszustände an den Extremitäten hereditär-syphilitischer Säuglinge nicht ausreicht, und glaubt, die Lähmungen von einer Druckwirkung der verdickten Knochenpartien auf die peripheren Nerven ableiten zu müssen. Die Knochenauftreibung bewirke durch den Druck anfänglich einen Reizzustand des Nerven und dadurch Kontraktur,

[1]) Bézy, Moussous, Broca: Kongreßbericht Bordeaux 1895. Annales de Dermat. et Syphilid. 1895.

[2]) Reuter: Zur Kenntnis der Motilitätsstörungen bei der hereditären Syphilis. Deutsche medizinische Wochenschrift. 1895. Nr. 32.

bei weiterer Zunahme der Kompressionswirkung aber Lähmung. Ist, wie in dem zweiten Falle Reuters, eine oberflächlich gelegene Knochenauftreibung nicht nachzuweisen, so ist sie seiner Ansicht nach in der Tiefe gelegen oder nahe dem Austritte des Nerven aus dem Wirbelkanale zu suchen. Im dritten der eben erwähnten Reuterschen Fälle bestand die Lähmung schon bei der Geburt, so daß seiner Ansicht nach auch mit der Möglichkeit angeborener derartiger Lähmungen zu rechnen ist. Die Möglichkeit des Vorliegens traumatischer Entbindungslähmungen wurde von Reuter nicht in Erwägung gezogen.

Die eben besprochene Arbeit Reuters veranlaßte A. Pollak[1]) in Prag zu einer Entgegnung, in welcher dreierlei Verhältnisse zur Erklärung der luetischen Extremitätenlähmungen der Säuglinge herangezogen wurden:

1. Eine besondere Neigung zu Lähmungen infolge des mangelhaften Bewegungsvermögens Neugeborener;

2 gleichzeitiges Vorhandensein einer anatomischen Erkrankung des Zentralnervensystems;

3. eventuelle Nervenkompression durch Knochenauftreibungen.

E. Lang und J. Ullmann (Ergebnisse der allgemeinen Pathologie und pathologischen Anatomie III. 1. 1897. S. 309) äußern sich über die mit Bewegungsstörungen verknüpften Knochenauftreibungen bei hereditärer Lues dahin, daß es sich hiebei um schmerzhafte, meist konische Anschwellungen der Extremitätenenden handelt, die höchstwahrscheinlich vom Periost der langen Röhrenknochen ausgehen und sehr häufig mit Osteochondritis der Epiphysenenden vergesellschaftet sind. Ob hier auch eine entzündliche Mitbeteiligung der an den erkrankten Knochen inserierenden Muskeln oder nur die durch den Knochenschmerz bedingte Reflexlähmung die eigentliche Ursache der Bewegungslosigkeit abgibt, lassen die Autoren unentschieden. Jedenfalls ist die Annahme einer rein mechanischen Ursache, wie sie in der Lösung der Epiphysen gesucht wurde, zur Erklärung der Lähmungserscheinungen durchaus nicht notwendig, da auch Affektionen der Knochenenden ohne durchgeführte Kontinuitätstrennung bei hereditär-syphilitischen Säuglingen zur Bewegungslosigkeit führen können.

---

[1]) A. Pollak: Zur Kenntnis der Motilitätsstörungen bei hereditärer Syphilis. Deutsche medizinische Wochenschrift. 1896. Nr. 2.

Sechstes Kapitel.

Geschichtliches über die angeborene Knochensyphilis.

(Schluß.)

Heubners Schilderung der Osteochondritis. — Schwetzows und R. Heckers anatomische Beiträge. — Oberwarths klinische Befunde. — Peters' spinale Theorie der Bewegungsstörungen. — Scherers Ansicht von der ätiologischen Beziehung von Streptokokkentoxinen zu den Lähmungserscheinungen. — Arbeiten von Carpenter, Malinowski, Fruhinsholz, Hostalrich, Rosinski und Verf.

Aus der im Jahre 1896 erschienenen Abhandlung Heubners[1]) über die Syphilis im Kindesalter wären einzelne, die Wegnersche Osteochondritis betreffende, für unsere Untersuchungen wichtige Details hervorzuheben. Bei den höheren Graden der genannten Affektion, wie sie von Wegner als drittes Stadium der Erkrankung bezeichnet wurden, fand Heubner die hypertrophische Zellschicht des Knorpels unkenntlich, die Zone der Knorpelverkalkung sehr bedeutend verbreitert, die interzellularen Knorpelbalken selbst von größerer Breite als normal, nirgends aber waren Knochenkörperchen innerhalb der verkalkten Knorpelbalken zu erkennen. Die Markräume sind auf das dichteste gefüllt mit runden Granulationszellen. Auffallend ist das Fehlen von Blutgefäßen innerhalb dieser Granulationsmassen. Erst dort, wo die pathologische Verfärbung des an die Epiphyse grenzenden Knochengewebes aufhört, erscheinen Gefäße in den Markräumen; gleichzeitig sind an den Resten der Knorpelbalken die ersten Einlagerungen von Knochenkörperchen erkennbar.

Heubner betont, daß die Osteochondritis syphilitica geradezu ein Gegenstück zu den rachitischen Veränderungen an den Epiphysengrenzen darstellt und meint: „Während bei Rachitis die Veränderungen im letzten Grunde darauf beruhen, daß der anorganische Bestandteil des Knochens sich nicht rechtzeitig einfindet, fehlt bei der Syphilis die Bildung des organischen Bestandteiles des Knochens. Es kommt nicht zur Entstehung des jungen Knochengewebes, während die Kalkabgabe sich unbehindert vollzieht. So tritt an Stelle des dauerhaften Knochens in großer

[1]) Heubner: Syphilis im Kindesalter. Gerhardts Handbuch der Kinderkrankheiten. Tübingen 1896.

Ausdehnung der verkalkte Knorpel. An Stelle der soliden Mauer tritt das unsichere Gerüst. Es ist selbstverständlich, daß das letztere an allen denjenigen Stellen besonders gebrechlich sein wird, wo es weiche Markräume enthält, fest nur dort, wo zwischen den verkalkten Knorpelbalken verkalkte Knorpelzellen liegen. Dies aber trifft nur für die direkt an den bläulichen Knorpel anstoßende Schicht zu. Die Markräume enthalten, da ihnen die Osteoblasten fehlen, nutzloses, leicht dem Verfall ausgesetztes Gewebe. Wenn sie, was manchmal nahe der Knochenspongiosa, aber recht häufig auch nahe der dichten Schicht des verkalkten Knorpels geschieht, eine größere Ausdehnung gewinnen, dann kommt es zum Bruche des wenig widerstandskräftigen verkalkten Knochengerüstes."

Weiters ist Heubner der Ansicht, daß es bei der Osteochondritis allemal erst dann zu einer starken entzündlichen Mitbeteiligung des Periosts kommt, wenn wirkliche Epiphysenlösung eingetreten ist oder bald einzutreten droht. Dann erfolgt in der Regel auch eine schmerzhafte Anschwellung der Weichteile in der Umgebung der Epiphysen. Dieses Ereignis hat Heubner am häufigsten an der unteren Epiphyse des Humerus beobachtet. Es führt dann zu den vielfach besprochenen lähmungsähnlichen Extremitätenhaltungen, welche fast ausschließlich die oberen Extremitäten befallen. An den Beinen fehlt bei Affektionen der Gelenksepiphysen die Beweglichkeit nach Heubner gewöhnlich nur im Knie- und Fußgelenk, während die Hüftgelenke gewöhnlich leicht gebeugt gehalten werden. Bei jungen Säuglingen können trotz Vorhandenseins von Lähmungserscheinungen Knochenanschwellungen gänzlich fehlen, und man sucht dann am Knochensystem vergebens nach einer Ursache für die Bewegungslosigkeit der Gliedmaßen.

Wenn auch diese Bewegungsstörungen am häufigsten in den ersten Lebenswochen zu beobachten sind, so hat Heubner dennoch einmal ein fünfmonatliches und einmal ein viermonatliches Kind von der Affektion ergriffen gesehen. Die von Parrot inaugurierte ossale Theorie der Lähmungszustände wird von Heubner akzeptiert.

Die große Häufigkeit der Knochenveränderungen bei syphilitischen Abortus lehrt eine im Jahre 1898 herausgegebene Statistik von Oedmansson.[1] Mehr als 40% aller überhaupt zur Beobachtung gekommenen Abortus und Totgeburten, welche genau untersucht wurden, zeigten die Osteochondritis. Hautveränderungen dagegen kein einziges Mal.

Eine wichtige Publikation über die hereditäre Knochensyphilis der Neugeborenen erfolgte durch Schwetzow[2] im Jahre 1898.

[1] Oedmansson: Till Läran om Syphilis congenita. Stockholm. 1898.

[2] Schwetzow: Die pathologisch anatomischen Veränderungen in den Epiphysen der langen Röhren-Knochen bei hereditär-syphilitischen Neugeborenen. Inaugural.-Dissertation. St. Petersburg 1898.

Die histologischen Untersuchungen dieses Autors, welche an einer großen Zahl von syphilitischen Neugeborenen durchgeführt worden sind, beschäftigen sich zunächst mit den Veränderungen im Epiphysenknorpel selbst. Zur Untersuchung gelangten vornehmlich die Knochenenden des Humerus und Femur. In den Chondroepiphysen der affizierten Knochen ist Zahl und Umfang der gefäßhaltigen Räume bedeutend vermehrt, an den Gefäßen innerhalb dieser Räume entwickeln sich entzündliche Wandveränderungen, im Knorpel selbst treten verstärkte Proliferationsvorgänge oder aber auch degenerative Veränderungen auf. Die hypertrophische Zone des Epiphysenknorpels erscheint breiter, die Wucherungszone hingegen schmäler als normal. Dies wird von einem beschleunigten Übergange der Zellen der letzteren Zone in die der ersteren abgeleitet.

Die provisorische Verkalkungszone ist konstant, wenn auch nicht immer erheblich, verbreitert. Auch innerhalb des neugebildeten spongiösen Knochens treten, ebenso wie in den inneren Organen, an den Gefäßen periarteriitische Veränderungen mit Rundzelleninfiltrationen und Bildung diffuser Granulationen und miliarer gummöser Herde auf. Da nun die Blutzirkulationsbedingungen im wachsenden Knochen an der Epiphysengrenze wegen Mangels von Anastomosen zwischen den Zweigen der Arteria nutritia und der vom Knorpel her eindringenden Arterien des Perichondriums sehr ungünstige sind, so führen die Gefäßveränderungen hier viel rascher und auch in viel bedeutenderem Maße zu Ernährungs- und Wachstumsstörungen als in den inneren Organen. An den Wänden der aufgebrochenen Knorpelhöhlen fehlen Osteoblasten nahezu vollständig, die Bildung von endochondral wachsenden Knochenbalken wird stark verzögert, so daß die Übergangsschichten zwischen Knochen und Knorpel eine starke Verbreiterung erfahren. Bei weiter fortschreitender Ernährungsstörung treten degenerative Veränderungen im Gewebe auf, welche in fettiger Entartung des Gefäßendotels, in der Etablierung von nekrotischen Herden und Resorption der kaum gebildeten Knochenbälkchen ihren Ausdruck finden. Sehr auffällige Veränderungen konnte Schwetzow am Periost und Perichondrium nachweisen. Schwetzow konnte sich dann überzeugen, daß es sich bei den hier in Frage kommenden periostalen Erkrankungsvorgängen zunächst um die Entwicklung von pathologischer Granulation in den inneren Periostschichten handelt. Bei der später sich einstellenden periostalen Knochenbildung wird dann eine größere Menge von Knochen entwickelt, als den normalen Wachstumsvorgängen entspricht.

In einer sehr wichtigen, im Jahre 1898 erschienenen Arbeit über die Histologie und Pathologie der kongenitalen Syphilis berichtet Rudolf Hecker[1]) über 17 luetische Totgeburten, deren Knochen mikroskopisch untersucht wurden. Nur dreimal fehlte die Osteochondritis vollkommen, zweimal war sie wenig ausgesprochen. Unter 8 am Leben gebliebenen syphilitischen Früchten wurde sie nur zweimal vermißt. Einmal war sie undeutlich, in den übrigen 5 Fällen sehr prägnant nachzuweisen. Bei allen sicher nicht syphilitischen Föten, deren Hecker eine große Anzahl zu Paralleluntersuchungen herangezogen hatte, fehlte sie konstant. Hecker macht darauf aufmerksam, daß bei geringeren Erkrankungsgraden erst die mikroskopische Untersuchung die sichere Diagnose der syphilitischen Osteochondritis zuläßt und daß die Osteochondritis mitunter das einzig sichere Zeichen der hereditären Syphilis bei abgestorbenen, namentlich mazerierten Früchten ist.

Bei 6 Fällen mit zweifelhaften Obduktionsbefunden ergab erst die mikroskopische Untersuchung der Knochenknorpelgrenzen sicheren Aufschluß über die syphilitische Infektion des Fötus und unter 15 Föten von fraglicher Provenienz konnten 10 durch stärkere oder geringere Erscheinungen der Osteochondritis in die Kategorie syphilitischer Totgeburten eingereiht werden.

Zwei weitere Arbeiten von Schlichter[2]) und Zappert,[3]) welche sich mit der Ergründung der bei hereditärer Syphilis vorkommenden Bewegungsstörungen im Säuglingsalter beschäftigen und eine spinale Ätiologie für gewisse Fälle postulieren, werden in dem von den Bewegungsanomalien hereditär-syphilitischer Säuglinge handelnden Abschnitt gewürdigt werden.

Oberwarth[4]) veröffentlichte im Jahre 1899 die Ergebnisse seiner an der Poliklinik H. Neumanns in Berlin über die Extremitätenlähmungen der syphilitischen Säuglinge angestellten Untersuchungen und bringt 12 einschlägige Fälle zur Mitteilung, welche in den Jahren 1890—1898 an dieser Anstalt gesehen wurden.

---

[1]) R. Hecker: Beiträge zur Histologie und Pathologie der kongenitalen Syphilis. Habilitationsschrift. 1898.

[2]) Schlichter: Über Lues hereditaria. Wien. klin. Wochenschrift. 1891.

[3]) Zappert: Beitrag zur sogenannten Pseudoparalyse hereditär-syphilitischer Säuglinge. Jahrbuch für Kinderheilkunde. XLVI. 1898. pag. 347.

[4]) Oberwarth: Zur Kenntnis der syphilitischen Pseudoparalyse. Aus des Privatdozenten Dr. H. Neumann Poliklinik für Kinderkrankheiten in Berlin. Jahrb. für Kinderheilkunde. XLIX. 1899.

Innerhalb des angegebenen Zeitraumes wurden dortselbst 236 hereditär-syphilitische Kinder zur Vorstellung gebracht; 12 davon, also ungefähr 5%, waren mit Pseudoparalyse behaftet. In mehr als der Hälfte der erwähnten Fälle (7) war die Krankheit innerhalb der ersten 8 Wochen aufgetreten. 3 der befallenen Säuglinge waren 2 Monate, eines über drei Monate und eines 6 Monate alt. Nur bei vier Kindern war eine Knochenverdickung an den befallenen Gliedmaßen nachweisbar. Bei 2 Kindern war Gelenksschwellung angedeutet, Druckempfindlichkeit bei passiven Bewegungen war 7mal vorhanden, Krepitation an den Gelenksenden der Extremitäten nur 2mal.

Die elektrische Erregbarkeit der Muskeln und Nerven war in allen untersuchten Fällen eine normale, auch die Sensibilität war ungestört. Ähnlich wie bei Reuter wurde auch an H. Neumanns Poliklinik das gleichzeitige Auftreten von Lähmungs- und Kontraktursymptomen wiederholt gesehen, und zwar in 3 Fällen. Einmal handelte es sich um Kontraktur im rechten Kniegelenk bei schlaffer Lähmung beider Arme, welche nach 3 Tagen vollständig geschwunden war. In einem zweiten Falle waren beide Beine im Knie- und Hüftgelenk gebeugt, trotz Unbeweglichkeit beider Arme. Nach 5 Wochen trat zugleich mit Heilung der Armlähmung auch die passive Beweglichkeit der unteren Extremitäten wieder ein, und in einem dritten Falle bestand bei schlaffer Lähmung beider Arme Flexionsspasmus beider Beine.

Oberwarth macht eventuelle spastische Symptome abhängig von einer Reflexwirkung infolge großer Empfindlichkeit der affizierten Knochen oder infolge gleichzeitig mitbestehender Darmbeschwerden. Die Lähmungsfälle werden durchwegs auf Knochenaffektionen zurückgeführt, wenngleich die letzteren sich nicht immer durch nachweisbare Auftreibungen der Epiphysenenden erkennen lassen. Besonders bevorzugt war in Oberwarths Fällen die obere Humerusepiphyse. Oberwarth erklärt die Lähmungserscheinungen als den Effekt der von der Epiphysengrenze auf das Periost fortschreitenden entzündlichen Reizung, durch welche bei Kontraktion gewisser Muskelgruppen Schmerz erzeugt wird, welchen das Kind instinktiv durch Immobilisierung der Extremität zu paralysieren trachtet.

R. Peters[1]) berichtete im Jahre 1901 über 11 hereditär-syphilitische Säuglinge, welche mit Lähmung der oberen Extremitäten behaftet waren.

8mal waren beide oberen Extremitäten, 3mal eine obere Extremität betroffen. Als charakteristisch für die syphilitischen Extremitätenlähmungen, welche er durchwegs von luetischen Erkrankungen des Halsmarks abhängig macht, wäre eine eigentümliche, durch Flexion, Abduktion und Pronation der Hände zu stande kommende, „Floßenstellung“ derselben anzusehen. In 2 Fällen waren auch untere Extremitäten gelähmt. Als Beispiel werden 5 Krankengeschichten angeführt, von denen jedoch Fall 1, 3 und 4 durch-

[1]) R. Peters: Über Erkrankungen des Rückenmarks bei hereditär-syphilitischen Neugeborenen und Säuglingen. Jahrb. für Kinderheilkunde. 53. Bd. 1901.

aus nicht sichere Syphilisfälle sind. Im Falle 5 hinwiederum, einen einmonatlichen Knaben betreffend, war Schwellung am linken Humerus festzustellen, so daß hier eine deutliche Knochenaffektion vorhanden war. Nur in Fall 2, bei welchem es sich um ein schon 5 Monate altes Kind handelte und die syphilitische Hautaffektion den Lähmungen um 4 Monate vorausgegangen war, könnte eine Spinalerkrankung angenommen werden. Allein dieser Fall liegt wegen seines schon höheren Alters außer dem Bereiche der angeborenen Knochenerkrankungen, und da es sich bei demselben um Paralyse beider Ober- und Unterextremitäten gehandelt hatte, kann eine poliomyelitische Erkrankung, welche mit der Syphilis vielleicht gar nichts zu tun hat, nicht ausgeschlossen werden.

In jüngster Zeit machte Scherer[1]) in einem Vortrage, welcher in der dritten Versammlung der böhmischen Naturforscher und Ärzte in Prag 1901 gehalten wurde, Mitteilung über zwei Fälle von exanthematischer Hereditärsyphilis, welche durch Lähmungserscheinungen an den oberen Extremitäten ausgezeichnet waren.

Im ersten Falle handelte es sich um das Kind einer syphilitischen Mutter, welches in der 4. Lebenswoche manifeste Syphiliserscheinungen zeigte, 14 Tage später unter gastro-intestinalen Symptomen und Temperatursteigerung erkrankte, dann Bednarsche Aphten akquirierte und endlich in der 4. Woche nach dem Auftreten der luetischen Symptome Bewegungsstörungen an den oberen Extremitäten darbot. Von diesen wird folgendes ausgesagt: „Die rechte obere Extremität ist stark zum Rumpfe adduziert, zeigt keinerlei spontane Bewegungen, die passiven Bewegungen sind teilweise möglich, aber schmerzhaft, die Sensibilität der Haut scheint erhalten zu sein. Die Reaktion auf den elektrischen Strom scheint gleichfalls erhalten zu sein, soweit man dies überhaupt bei einem Säugling in diesem Alter sagen kann. Die linke obere Extremität zeigt eine schwach ausgesprochene Parese. Die Muskeln beider Extremitäten, hauptsächlich aber der rechten, sind ungemein schlaff". 4 Tage nach Erhebung dieses Befundes erfolgte der Tod, und da fand sich lobäre Pneumonie, spezifische Nasenaffektion, das Knochensystem vollkommen normal. Von einer mikroskopischen Untersuchung der Knochen wird allerdings kein Wort erwähnt.

Im zweiten Falle wird über ein 4 Wochen altes hereditär-syphilitisches Kind berichtet, welches plötzlich Fiebertemperaturen und einen Tag vor dem Tode Bewegungsstörung der oberen Extremitäten zeigte. Im Texte der Arbeit verlautet darüber folgendes: „die beiden oberen Extremitäten sind zum Rumpfe stark adduziert, die passiven Bewegungen möglich, die aktiven Bewegungen fehlen vollkommen". Bei der Sektion fand man syphilitische Leber- und Pankreasveränderungen, hochgradigen Milztumor und Lungenatelektase. Die Epiphysengrenzen der Röhrenknochen waren, makroskopisch betrachtet, vollkommen normal.

---

[1]) Scherer: Die Parrotschen Pseudoparalysen bei angeborener Syphilis. Jahrb. für Kinderheilkunde. 55. 1902.

Die mikroskopische Untersuchung des Rückenmarkes nach der Nisslschen Methode zeigte innerhalb der Ganglienzellen im Bereiche der cervicalen Intervertebral-Ganglien und der grauen Substanz des Halsmarkes scharf abgegrenzte, fleckig angeordnete, intensiv blau gefärbte Chromatinkörperchen. Ähnliche Befunde waren auch in Präparaten aus dem Dorsal- und Lendenmarke zu konstatieren.

Was die Blutgefäße im Rückenmarke und in den Cervicalganglien betrifft, so waren die Wandungen derselben vollständig normal, doch enthielten die Blutgefäße überall eine Unmasse von Streptokokken. Die Kapillaren waren an vielen Stellen derart durch Streptokokkenmassen erfüllt, daß es den Eindruck direkter Bakterienembolien machte. Zu bemerken ist, daß die Obduktion in beiden Fällen zwei Stunden nach dem Tode vorgenommen wurde, um Fäulniserscheinungen möglichst auszuschließen.

Scherer erklärt das lähmungsartige Krankheitsbild in den beiden beschriebenen Fällen mit Wahrscheinlichkeit als die Wirkung des Streptokokkengiftes auf das Rückenmark.

Es ist schwer, sich darüber eine Vorstellung zu machen, welcher Art die Bewegungsstörungen bei den von Scherer beschriebenen beiden Säuglingen gewesen sind.

Vom ersten Falle wird ausgesagt, daß die Muskeln beider oberen Extremitäten, hauptsächlich aber die der rechten, ungemein schlaff waren, und doch heißt es, daß dieselben zum Rumpfe adduziert erschienen, was wieder einem Krampfzustande einzelner Muskelgruppen gleichkommt. Im zweiten Falle wird überhaupt von einer starken Adduktionsattitude der beiden oberen Extremitäten gesprochen. Eine deutliche Beschreibung der Extremitätenhaltung ist in keinem der beiden Fälle gegeben. Auch über das Verhalten der unteren Extremitäten, insbesondere ob dieselben etwa flexionssteif waren, bekommen wir keine Auskunft, ebenso fehlt eine Beschreibung der Hand- und Fingerhaltung. Ob daher überhaupt in diesen Fällen von einer Lähmung oder einem lähmungsartigen Zustande zu sprechen ist, muß dahingestellt bleiben.

Sonst erfahren wir aus der Schererschen Arbeit noch, daß in seinem, 50 Fälle von kongenitaler Lues umfassenden Beobachtungsmateriale Lähmungserscheinungen 11mal, also in 22 Proz. der Fälle, gesehen wurden. Als erstes verdächtiges Symptom der kongenitalen Lues erschien die Paralyse in 5 Fällen, und zwar in 3 Fällen allein, in 2 Fällen gleichzeitig mit Eruption von Pemphigus. In diesen Fällen handelte es sich ausschließlich um Paralysen der oberen Extremitäten. In 6 Fällen waren beide obere Extremitäten gelähmt, in 3 Fällen die

rechte obere allein, in den übrigen 2 Fällen war die linke obere paralytisch. Was den Zeitpunkt des Auftretens betrifft, so fielen 6 Fälle in den ersten Lebensmonat, in den übrigen 5 Fällen erschienen die Lähmungssymptome in der Zeit zwischen dem ersten und dritten Lebensmonat. Zweimal war schon am ersten Tage nach der Geburt die Extremitätenlähmung nachweisbar. Trotzdem glaubt Scherer ein Geburtstrauma bei den letzterwähnten beiden Neugeborenen ausschließen zu können und die Lähmung auf Syphilis zurückführen zu sollen. Nur in 4 von den 11 beschriebenen Fällen fanden sich klinische Symptome am Knochensystem. In 8 anderen Fällen von kongenitaler Syphilis der Säuglinge wurde Wegnersche Osteochondritis konstatiert, ohne daß zu Lebzeiten Lähmungserscheinungen an den betreffenden Extremitäten festgestellt werden konnten. Scherer gibt daher der Anschauung Ausdruck, daß die bei kongenitaler Lues vorkommenden Lähmungen nur in selteneren Fällen auf spezifische Knochenerkrankungen, in der Mehrzahl der Fälle auf Erkrankungen des Zentralnervensystemes zurückzuführen sind.

In einer Monographie über die Syphilis des Kindesalters hat Carpenter[1]) die Ergebnisse seiner Beobachtungen an 21 Fällen von Epiphysensyphilis der Säuglinge kurz zusammengefaßt.

Die meisten dieser Fälle zeigten vielfache Knochenläsionen sowohl epiphysärer als auch periostaler Natur.

Unter 41 erkrankten Epiphysen fanden sich 15mal Affektionen der Ellbogen-, 11mal der Hand-, 10mal der Knie-, 3mal der Schulter- und 2mal der Hüftgelenksepiphysen.

Bei einem einmonatlichen Kinde waren Knochenauftreibungen an der Handwurzel festzustellen. Nur in einem einzigen Falle handelte es sich um vollkommene Epiphysenlösung, diese betraf die distalen Vorderarmepiphysen. Auch Erkrankung der kurzen Röhrenknochen hatte Carpenter 3mal beobachtet, und zwar einmal bei einem einmonatlichen, einmal bei einem zweimonatlichen und ein drittesmal bei einem neunmonatlichen Säugling.

Carpenter fand die Epiphysenaffektion vornehmlich innerhalb der ersten 3 Lebensmonate. Das älteste Kind, welches er mit Epiphysenerkrankung behaftet sah, war 17 Monate alt. Im letzteren Falle handelte es sich um Erkrankung beider Ellbogengelenke.

Auch der eigentümlichen, durch die Epiphysenerkrankungen hervorgerufenen Haltungsanomalien der Extremitäten wird gedacht. Insbesondere wird darauf aufmerksam gemacht, daß, wenn das Schultergelenk befallen ist, der Arm schlaff, mit einwärts gerolltem Ellbogengelenke, herunterhängt, so daß die Handfläche nach rückwärts und

[1]) Carpenter: Syphilis of children in every-day practice. London 1901.

außen sieht, und die Haltung einer Erbschen Paralyse vortäuscht. Eine diesbezügliche Abbildung in der Carpenterschen Monographie gibt über dieses Verhalten Aufschluß. Diese Abbildung lehrt gleichzeitig, daß sich in dem herangezogenen Falle die Hände in tonischem Faustschlusse mit opponierten Daumen und krampfhaft flektierten Fingern befanden.

Carpenter gibt des weiteren an, wiederholt auch periostale Tophi bei syphilitischen Säuglingen gesehen zu haben, unabhängig von einer nachweisbaren Epiphysenaffektion.

Bei einem 4 Monate alten Kinde fand sich periostale Auftreibung eines ganzen Oberschenkelknochens, nebstbei ein Tophus in der Mitte der linken Tibia.

Bei einem andern 6 Wochen alten Kinde sah er eitrige Periostitis des linken Oberschenkels.

Bei einem 3 Wochen alten Kinde mit Epiphysenaffektionen der Handgelenke fand sich eine Knochenauftreibung an beiden Oberschenkeldiaphysen.

Weiters konstatierte Carpenter bei einem andern 7 Monate alten Kinde Auftreibungen im mittleren Drittel beider Tibien, auch waren die Ellbogengelenke ergriffen und es bestand eine Auftreibung der Diaphysen oberhalb der Kniegelenke.

Eine im Jahre 1902 erfolgte Publikation Malinowskis[1]) enthält folgende Beobachtung:

Lähmung aller vier Extremitäten mit Verdickung und Schmerzhaftigkeit aller Epiphysen bei einem zweimonatlichen, von einer syphilitischen Mutter stammenden Säugling. Auf Grund dieser Krankengeschichte wird die osteogene Entstehung der Lähmungserscheinungen für unzweifelhaft erklärt. Muskeln und Nerven zeigten normale Reaktion.

In einer aus der jüngsten Zeit stammenden Publikation macht Fruhinsholz[1]) Mitteilung über seine an der Klinik Haushalters in Nancy angestellten Untersuchungen, hereditär-syphilitische Kinder betreffend. Unter 54 Fällen von hereditärer Frühsyphilis fanden sich 14mal Knochenaffektionen, 3mal handelte es sich um parasyphilitische Affektionen, als welche rachitische Deformitäten bei den betreffenden Kindern angesprochen werden. 9mal fanden sich spezifische Knochenaffektionen, 2mal beide Arten von Veränderungen gleichzeitig. Fruhinsholz hat keine nähere Beschreibung der einzelnen Fälle von Frühsyphilis des Knochensystems geliefert und nur einen Fall besonders angeführt, bei welchem es sich um eine Kombination von rachitischen und syphilitischen Knochenveränderungen bei einem fünfmonatlichen Kinde

---

[1]) Malinowski F.: Pseudoparalysis luetica (Maladie de Parrot) Gazeta lekarska. 1902. Nr. 32.

[1]) Fruhinsholz: Étude de 95 cas de Syphilis infantile. Revue de médecine et hygienie infant. Tome II. 1903.

handelte. Der Sektionsbefund dieses Falles ist aber nicht geeignet, eine syphilitische Erkrankung des Knochensystems mit Sicherheit annehmen zu lassen.

Ein Kind mit perianalen syphilitischen Läsionen verstarb an eiteriger Meningitis und zeigte bei der Obduktion eine enorme kugelförmige Anschwellung zwischen oberem und mittlerem Drittel des rechten Oberschenkels. Die Ursache dieser Anschwellung war eine schlecht geheilte Oberschenkelfraktur, deren Knochenfragmente in ein gelatiniformes Gewebe eingebettet waren. Ähnliche Veränderungen bestanden an den Oberarmknochen: die Rippenknorpel waren sehr stark geschwollen, die mikroskopische Untersuchung der Oberschenkelepiphysen zeigte das Vorhandensein rachitischer Läsionen.

Da an den Epiphysenlinien keine spezifisch syphilitischen Veränderungen nachgewiesen wurden, auch keine periostalen Hyperostosen vorhanden waren, hingegen manifeste Rachitis schwereren Grades konstatiert wurde, der Sitz der Knochenbrüche nicht epiphysär, sondern diaphysär gelegen war, so spricht dieser Sektionsbefund nicht für syphilitische Knochenerkrankung, sondern für rachitische Infraktionen.

Sehr interessant ist der von Hostalrich[1]) erhobene Befund einer hereditär-syphilitischen Knochenerkrankung bei einem mißbildeten hemimelischen Fötus, welcher mehrere Minuten nach der Geburt verstarb.

Nebst typischer hereditär-syphilitischer Erkrankung der Oberschenkel und Tibien fand sich eine voluminöse, 155 *gr* schwere Leber und eine hypertrophische, 17 *gr* schwere Milz.

Aus diesen anatomischen Veränderungen konnte der Schluß auf Syphilis bei dem in Rede stehenden Fötus gemacht werden.

Diese Notiz findet sich in einer These Hostalrichs, in welcher die Rolle der hereditären Syphilis in der Teratologie besprochen wird. Nebenbei bemerkt wird die Hemimelie als parasyphilitische Anomalie aufgefaßt.

Die letzten Literaturnachrichten über die Wegnersche Osteochondritis finden sich in dem vor kurzem erschienenen Buche von Bernhard Rosinski: „Die Syphilis in der Schwangerschaft", Stuttgart 1903. Auch Rosinski hält die Veränderungen an der Knochenknorpelgrenze für die konstanteste aller frühsyphilitischen Organerkrankungen des Fötus und erklärt den dieser Affektion zu Grunde liegenden Vorgang, konform meiner Theorie der kongenital syphilitischen Frühaffektionen, als einen diffus-entzündlichen Prozeß, welcher sich an den Orten der intensivsten Wachstumshyperämie des Knochengewebes abspielt.

---

[1]) Hostalrich: Du rôle de la syphilis héréditaire en tératologie. Thèse de Montpellier. 1902.

An der Hand von ausgezeichneten Abbildungen wird in diesem Werke der Unterschied zwischen normalen und hereditär-syphilitisch affizierten Ossifikationsgrenzen dargelegt.

Am distalen Diaphysenende des Oberschenkels eines hereditär-syphilitischen Kindes, welches am 3. Tage verstarb, fanden sich folgende Verhältnisse. An der Grenze zwischen dem bläulichen Epiphysenknorpel und dem rotgefärbten Diaphysendurchschnitte erkennt man die provisorische Verkalkungszone um mehr als das vierfache des normalen verbreitert und in pathologischer Weise verfärbt. An einem normalen Präparate, welches zum Vergleiche gegenübergestellt ist, erscheint die provisorische Verkalkungszone als eine weißgraue, schmale, scharf begrenzte, nur wenig gewellte Linie, gleichwie auch der sogenannte Beklarsche Knochenkern in der distalen Oberschenkelepiphyse von einer solchen Linie umgeben ist.

In dem von Rosinski geschilderten Präparate eines hereditär-syphilitischen Säuglings zeigt sich nun die provisorische Verkalkungszone nicht allein um ein mehrfaches verbreitert, sondern dieselbe ist, wie gefärbte Schnitte lehren, aus zwei parallel verlaufenden Linien zusammengesetzt, welche durch zapfenförmige Verbindungsbrücken in Kommunikation stehen. Diese Verbindungsbrücken sowie auch die parallel verlaufenden Linien besitzen einen gelblichen Farbenton, welcher in dem von Rosinski beschriebenen Präparate infolge eines hochgradigen Ikterus der Frucht in mehr als gewöhnlicher Weise zum Ausdrucke gekommen ist. Sehr schön sind die zackigen, stalaktitenartigen Fortsätze zu erkennen, welche von dieser gelben Zone gegen die Diaphyse hin sich fortsetzen.

Wir haben im Laufe unserer Untersuchungen des öfteren solche Befunde erhoben und dieselben als scheinbare Verdoppelung der provisorischen Verkalkungszone bezeichnet. Auch werden wir eine plausible Erklärung für diese eigentümlichen Vorkommnisse, welche ausschließlich und allein bei der hereditären Frühsyphilis an der Zone des endochondralen Knochenwachstums auftreten, vorbringen.

Des ferneren wird von Rosinski in sehr zutreffender Weise die Umwandlung des Markgewebes in den obersten Markräumen der Diaphyse in ein minderwertiges Granulationsgewebe beschrieben. Schon bei der Betrachtung frischer Präparate wird man durch die eigentümliche graurote Verfärbung des obersten Diaphysenmarkes auf die pathologische Beschaffenheit desselben aufmerksam gemacht. Zahlreiche helle Streifen, welche im Bereiche des syphilitischen Epiphysenknorpels zu finden sind, werden einer Sklerose des Knorpelgewebes in der Umgebung der Knorpelmarkräume zugeschrieben.[1])

[1]) Die in den modernen Lehrbüchern der Kinderheilkunde und Syphilis enthaltenen Angaben über die hereditäre Frühsyphilis des Knochensystems sind in dieser historischen Darstellung nicht erwähnt, weil Verf. es sich zur Aufgabe gemacht hat, nur auf Grund von Spezialpublikationen den Entwicklungsgang unserer Kenntnisse über dieses Thema chronologisch geordnet darzustellen.

Was meinen Anteil an der Erforschung der hier in Rede stehenden, durch hereditäre Frühsyphilis bedingten Knochenaffektionen betrifft, so habe ich in einer größeren Zahl von Demonstrationen, welche ich in den Jahren 1898 bis 1902 in der Wiener dermatologischen Gesellschaft abgehalten habe, die hier in Frage kommenden klinischen Verhältnisse wiederholt besprochen. Auch war ich der erste, welcher sich mit radiographischen Untersuchungen des Knochensystems syphilitischer Neugeborener und Säuglinge befaßt hat. Meine erste diesbezügliche Mitteilung erfolgte auf der Naturforscherversammlung zu Aachen im Jahre 1900, eine zweite in der Wiener dermatologischen Gesellschaft am 8. Mai 1901. Des weiteren sprach ich über dieses Thema auf dem VII. Kongresse der deutschen dermatologischen Gesellschaft in Breslau 1901 und in der deutschen Gesellschaft für Kinderheilkunde auf der Naturforscherversammlung zu Karlsbad 1902.

Die Ergebnisse meiner im Röntgeninstitute Kienböcks in Wien vorgenommenen radioskopischen Untersuchungen werden in einem besonderen Abschnitte dieses Werkes eingehender besprochen werden.

II. Abschnitt.

Pathologische Anatomie und Histologie der hereditär-syphilitischen Frühaffektionen des Knochensystems.

Erstes Kapitel.

Vorbemerkungen und allgemeine Betrachtungen.

Eigenes Untersuchungsmaterial des Verf. — Beziehungen zwischen Syphilisgift und Knochenentwicklung. — Prädilektorische Affinität zu den Epiphysengrenzen der langen Röhrenknochen. — Affektionen der bindegewebig präformierten Skelettregionen. — Art der anatomischen Knochen- und Knorpelveränderungen. — Rippen- und Extremitätenknochen. — Kongenitale Rachitis und luetische Osteochondritis an den Rippenknorpeln.

Das zu meinen anatomischen Untersuchungen über die hereditäre Knochensyphilis verwendete Material betrifft vor allem 5 syphilitische Totgeburten mit sichergestellter, rezenter Syphilis in der Aszendenz. Des ferneren habe ich bei 6 Säuglingen, welche mit hereditärer Syphilis in meinem Ambulatorium in Behandlung standen und zur Obduktion gelangten, histologische Untersuchungen der Rippen und langen Röhrenknochen vorgenommen, und überdies hatte ich durch die große Liebenswürdigkeit meines verehrten Lehrers, Professor Kassowitz, Gelegenheit, Knochenpräparate von mindestens 20 verschiedenen Syphilisfällen seiner Sammlung zu untersuchen. Ich habe also ein reichliches anatomisches Material durchgearbeitet.

Was zunächst die von mir durchforschten Totgeburten anbelangt, so wäre zu bemerken, daß zwei der hier in Frage kommenden Fälle bereits im I. Teile meiner „Studien über die hereditäre Syphilis", S. 354, erwähnt sind (eine Totgeburt aus dem 9., eine zweite aus dem 10. Lunarmonate), und daß die anderen 3 Fälle erst nach Veröffentlichung des erwähnten ersten Bandes zur Untersuchung gekommen sind. Die 3 letzterwähnten Fälle sind deswegen wichtig, weil es sich hier um tote Früchte handelte, welche ich in meiner Privatpraxis erlangte, und von Müttern stammen, deren Männer sich während ihrer Ehe mit rezenter Syphilis infiziert hatten.

Ein Fötus dieser Kategorie wurde im 6. Monate der Schwangerschaft ausgestoßen, ein zweiter im 8. und ein dritter im 9. Lunarmonate. In allen diesen 3 Fällen bestand rezente Syphilis des Vaters, im ersterwähnten Falle bei dem fünfmonatlichen Embryo war auch die Mutter rezent syphilitisch. Dem Alter nach stammten somit die 5 vorzeitig ausgestoßenen syphilitischen Früchte:

1 aus dem 6.
1 „ „ 8.
2 „ „ 9. und
1 „ „ 10. Lunarmonate.

Untersucht wurden bei den erwähnten Föten und Totgeburten sowohl die Rippenenden als auch die Epiphysenenden der langen Röhrenknochen.

Was nun die anatomischen Untersuchungen syphilitischer Säuglinge, welche bereits eine gewisse extrauterine Lebenszeit hinter sich hatten, anbelangt, so sind 3 der oberwähnten 6 Fälle gleichfalls bereits im I. Bande meiner Studien auf S. 354—356 erwähnt worden, weil diese Fälle gleichzeitig schwere Veränderungen in den Viszeralorganen darboten. Da ich damals die Knochen histologisch noch nicht genügend untersucht hatte, habe ich keine besondere Notiz über diese Verhältnisse an der erwähnten Publikationsstelle eingefügt.

Weiters wurden 3 syphilitische Säuglinge, welche mit Knochenauftreibungen an den Epiphysenenden der Röhrenknochen behaftet waren und verstarben, einer genauen Untersuchung des Knochensystems unterworfen. Zwei dieser Fälle zeigten bei Lebzeiten Lähmung der oberen und Kontrakturstellung der unteren Extremitäten. Der 3. Fall hatte Knochenauftreibungen an den Phalangen und Mittelfußknochen. Was das Alter der obduzierten und rücksichtlich ihres Knochensystems durchforschten Säuglinge anbelangt, so sind die als Fall 3, 4 und 5 auf S. 354, 355 und 356 des I. Bandes mitgeteilten Fälle 4, 6 und 3 Wochen alt gewesen. Die 3 Fälle, welche in diesem zweiten Teile meiner Studien noch hinzukommen, betrafen Säuglinge im Alter von 3, 7 und 12 Wochen.

Das eben erwähnte dreiwöchentliche Kind zeigte an sämtlichen Epiphysenenden der langen Röhrenknochen mächtige Auftreibungen, besonders intensiv an den oberen Epiphysen der Ellbogengelenke und erschien an beiden oberen Extremitäten gelähmt. Bei der anatomischen Untersuchung, welche sich auf die Humerus- und Femurepiphysen erstreckte, fand sich eine ziemlich durchgreifende Trennung der Epiphyse von der Diaphyse bei gleichzeitiger Entwicklung eines mächtigen periostalen Kallus und einer intensiven Weichteile- und Muskelinfiltration. Die Kontinuitätstrennung war in der Mitte einer mörtelartigen, zwischen Schaft und Epiphyse eingelagerten, graugelblichen Masse erfolgt; weder dort, noch im Gelenke, noch in den Weichteilen bestand jedoch Eiterung. Sowohl die proximale Humerus- als auch beide Femurepiphysen zeigten die mörtelartige subchondrale Zwischenmasse, in welcher vielfach Dehiszenzen zu erkennen waren. An allen genannten Epiphysen bestand auch eine mächtige periostale Wucherung; eine durchgreifende Lösung der Epiphyse bestand jedoch nur im Bereiche der distalen Humerusepiphyse. Der Fall stammt aus dem Jahre 1894. Es handelte sich um ein mit papulopustulösem Syphilid behaftetes Kind, welches in der 4. Lebenswoche zum ersten Mal vorgestellt wurde, und 3 Tage später verstarb.

Das siebenwöchentliche vorerwähnte Kind war mit einem papulösen Syphilid, spezifischer Erkrankung der Nase, hochgradiger Leberintumeszenz

behaftet und verstarb nach einwöchentlicher Beobachtungsdauer. Es zeigte Lähmung beider oberer Extremitäten mit Auftreibung der betreffenden Knochenenden und Verdickung der unteren Epiphysen des Oberschenkels, gleichzeitig bestand Beugekontraktur in den Kniegelenken.

Zur Untersuchung gelangten die unteren Epiphysen des Oberarmes und die Epiphysenenden des rechten Kniegelenkes. An allen den genannten Epiphysen fanden sich Lösungen mit periostaler Kallusbildung neben den charakteristischen Bildern der Wegnerschen Osteochondritis im dritten Stadium. Der Fall stammt aus dem Jahre 1896 und ist, weil er mit Anschwellung der Phalangen vergesellschaftet war, in meine Tabelle der Kinder mit hereditär-syphilitischer Phalangitis sub Nr. 46 aufgenommen worden. Die 2., 3. und 4. Grundphalange der rechten und die dritte Phalange der linken Seite waren aufgetrieben. Zur anatomischen Untersuchung gelangte die Grundphalange des zweiten rechten Fingers.

Bei dem in der 12. Lebenswoche verstorbenen Kinde, welches aus dem Jahre 1898 stammt, wurden die Rippenepiphysen und die distale Humerusepiphyse der rechten Seite untersucht. Hier fand sich Wegnersche Osteochondritis im zweiten Stadium.

Die drei im I. Bande meiner Studien auf S. 354—356 mitgeteilten Fälle von hereditärer Syphilis des Säuglingsalters mit Sektionsbefund zeigten bei Lebzeiten keine Symptome von Seite des Knochensystems, jedoch bei der mikroskopischen Untersuchung durchwegs pathologische Veränderungen an den Epiphysengrenzen der Rippen und langen Röhrenknochen im Sinne der Wegnerschen Erkrankungsform.

Es würde zu weit führen, alle makroskopischen und mikroskopischen Veränderungen, welche an dem Knochensystem der 5 untersuchten Föten und Totgeburten und der 6 weiteren aus dem Säuglingsalter stammenden Fälle vorlagen, der Reihe nach aufzuzählen, zumal die ohnehin vielfach beschriebene und ziemlich genau bekannte Wegnersche Affektion überall ausgebildet war; vielmehr wollen wir die Ergebnisse der mikroskopischen Untersuchungen, welche an diesen 11 Fällen durchgeführt wurden, im Vereine mit den Befunden an den mir von Professor Kassowitz zur Verfügung gestellten Präparaten, zu einem Gesamtbilde vereinigen und werden dann Gelegenheit nehmen, besonders auffallende und interessante Veränderungen, welche an einem oder dem andern der beobachteten Fälle vorgelegen waren, im Verlaufe dieser Schilderung besonders hervorzuheben.

* * *

Erkrankungen des Knochensystems gehören zu den konstantesten und charakteristischesten Manifestationen der hereditären Frühsyphilis, doch unterscheiden sich die bei der angeborenen Lues vorliegenden in vieler Beziehung von den bei der akquirierten Lues auftretenden Knochenaffektionen. Die Sonderstellung der bei der angeborenen Lues auftretenden

Veränderungen des Knochensystems ist wesentlich in den Beziehungen zwischen Syphilisgift und Knochenentwicklung begründet, Beziehungen, welche eben nur in den allerfrühesten Lebensperioden des Individuums, während der Entwicklung seines Knochensystems, in Frage kommen.

Wie wir bereits im I. Bande unserer Studien auseinandergesetzt haben, ist es der mächtige Wachstumsafflux, welcher an bestimmten Regionen des in Entwicklung begriffenen Knochensystems während der letzten Fötal- und ersten extrauterinen Lebensmonate vorherrscht, der eine besondere Attraktion des Syphilisvirus für die beteiligten Gewebspartien nach sich zieht. Demgemäß sind die Knochenveränderungen der hereditären Frühsyphilis durch ein diffuses Erkranken derjenigen Stellen des Skelettes ausgezeichnet, an welchen während der Entfaltung des intrauterin wirksamen Syphilisgiftes die mächtigste Knochenanbildung stattfindet, mit einem Worte: die knochenbildenden Gewebe, welche im Fötalzustande der Sitz intensiver neoplastischer Ossifikationsvorgänge sind, werden mit Vorliebe in Mitleidenschaft gezogen. Wir haben nun zweierlei Typen des neoplastischen Knochenwachstums kennen gelernt: den periostalen, welcher sich an allen bindegewebigen Knochen und an den äußeren Oberflächen der Röhrenknochen abspielt, und den endochondralen, welcher an den Epiphysenverbindungen der Röhrenknochen vorliegt. Vergegenwärtigen wir uns nun, daß, wie wir im I. Abschnitte ausgeführt haben, sowohl das periostale als auch das endochondrale Knochenwachstum nur unter dem Einflusse einer üppigen Vaskularisation zu stande kommt und ziehen wir in Betracht, daß an den Wachstumsstellen des Knochensystems eine ungleich größere Blutgefäßneubildung vorliegen muß als innerhalb des schon gebildeten Knochens, so wird daraus hervorgehen, daß die Wachstumsstellen des Skeletts von Haus aus für ein frühsyphilitisches Erkranken während der Fötalperiode prädisponiert sind. Nur so wird es verständlich, warum gerade jene periostal und endochondral gebildeten Knochenpartien, deren Entwicklung mit der Eruption des Syphilisvirus in dem hereditär infizierten Individuum zeitlich zusammenfällt, von diffusen pathologischen Veränderungen spezifischer Art ergriffen werden. Sowohl die klinische als auch die anatomische Beobachtung lehrt die Richtigkeit dieser theoretisch postulierten Anschauung. Wir finden diffuse periostale Hyperostose und diffuse entzündliche Alterationen an den Stellen des periostalen und endochondralen Knochenwachstums als ausschließlich ossale Manifestationen der hereditären Frühsyphilis. Die Entwicklung von soliden

geschwulstartigen Produkten, wie sie bei der akquirierten Syphilis in Form von periostalen und Knochenmarkgummen bekannt sind, werden in den fötalen und ersten extrauterinen Lebensperioden gänzlich vermißt und so bildet das Studium der hereditären Frühsyphilis des in Entwicklung begriffenen Knochensystems die beste Stütze für die Richtigkeit der entwicklungsgeschichtlichen Theorie der kongenital syphilitischen Frühaffektionen, welche wir im I. Bande unserer „Studien“ (S. 257) niedergelegt haben.

Aus den erwähnten Gründen muß es auch klar werden, warum ein diffuses endochondrales Erkranken an den Epiphysengrenzen der Röhrenknochen nur im Fötalzustande und in den ersten extrauterinen Lebensperioden vorkommt, während diffuse periostale Erkrankungen auch bei der akquirierten Syphilis und der hereditären Syphilis späterer Lebensalter beobachtet werden. Bekanntlich spielt sich das Längenwachstum der Röhrenknochen ausschließlich an den Verkalkungszonen der Chondroepiphysen ab und erfolgt auf dem Wege der endochondralen Ossifikation. Dieses Längenwachstum der Röhrenknochen ist in der zweiten Hälfte des intrauterinen Lebens und in den ersten extrauterinen Lebensperioden besonders stürmisch und schwächt sich in späterer Lebenszeit allmählich ab. Daher kommt es, daß die als Osteochondritis epiphysaria bekannte Erkrankungsform des Knochensystems nur bei Föten, Neugeborenen und ganz jungen Säuglingen beobachtet wird und ausschließlich der hereditären Frühsyphilis eigentümlich ist.

Seit Wegners Entdeckung dieser spezifischen Erkrankungsform der Röhrenknochen syphilitischer Neugeborener wurde, wie schon in dem historischen Teile dieser Abhandlung gezeigt ist, den pathologischen Verhältnissen bei der endochondralen Ossifikation syphilitischer Früchte allerwärts eine intensive Aufmerksamkeit zugewendet. Wenn ich aber die in der Literatur niedergelegten Befunde über die durch die hereditäre Frühsyphilis angeregten Veränderungen der osteogenen Gewebe überblicke, so finde ich, daß sehr wichtige, mit der Pathologie der endochondralen Ossifikation Hand in Hand gehende Veränderungen an den osteogenen Geweben syphilitischer Früchte und Neugeborener vernachlässigt worden sind, und zwar sind dies jene krankhaften Vorgänge, welche sich gleichzeitig mit den Veränderungen der endochondralen Ossifikation im Perichondrium und Periost der befallenen Röhrenknochen und innerhalb der Chondroepiphysen, d. h. im wachsenden Knorpel selbst, abspielen.

Wir werden Gelegenheit nehmen, neben der Schilderung der bei der endochondralen Ossifikation vorliegenden Störungen auch auf die Veränderungen der vorhin angedeuteten Art aufmerksam zu machen.

Wenn es richtig ist, daß alle Stellen, an welchen sich während des fötalen Knochenwachstums neoplastische Ossifikation vorfindet, durch das im Fötus zirkulierende Syphilisvirus krankhaft affiziert werden können, dann müssen folgerichtig sowohl die Lokalisationen, an denen sich das endochondrale Knochenwachstum abspielt als auch die Orte, an welchen ein rein periostales Wachstum vorfindlich ist, in gleicher Weise und Häufigkeit Störungen aufweisen. Demnach müßten wir sowohl an den primär knorpeligen als auch an den Bindegewebsknochen syphilitischer Früchte, wenn anders in denselben während ihrer Fötalperiode das syphilitische Virus zur Geltung gekommen ist, Störungen des Knochenwachstums nachweisen können. In Wahrheit ist dem aber nicht so! Vielmehr nehmen, wie gleich einleitungsweise betont werden muß, die endochondral wachsenden Knochen eine Sonderstellung rücksichtlich ihrer Affinität zur angeborenen Syphilis ein, welche in anatomischen und entwicklungsgeschichtlichen Momenten ihre Begründung findet, bei den rein bindegewebig präformierten Skelettteilen jedoch nicht zur Geltung kommt.

Ziehen wir von den bindegewebig präformierten Knochen die Schädeldeckknochen zu einem Vergleiche heran, so kann nicht geleugnet werden, daß die an den langen Röhrenknochen und an den Rippen im Fötalzustande sich abspielenden pathologischen Prozesse in einem gewissen Gegensatze zu den Verhältnissen stehen, welche an den Schädeldeckknochen syphilitischer Föten und Neugeborener obwalten. So habe ich beispielsweise die Schuppenknochen der Stirn- und Seitenwandbeine eines acht- und eines neunmonatlichen syphilitischen Fötus, dessen Epiphysengrenzen allenthalben hochgradig affiziert waren, der histologischen Untersuchung unterzogen, ohne mit Sicherheit pathologische Veränderungen an denselben finden zu können. Allerdings beweist das nicht, daß die periostale Ossifikation in den betreffenden Fällen ungestört vor sich gegangen ist. Bei dem beständigen Wechsel zwischen Resorption und Apposition, welcher bei der Verknöcherung der bindegewebig angelegten Knochen statt hat, ist es nämlich nicht immer leicht zu unterscheiden, ob im Einzelfalle die Knochenresorption in pathologischer Weise über die Apposition überwiegt. Geringe Grade von Rarefizierung der Knochensubstanz können demnach an den fötalen Schädelknochen syphilitischer Früchte vorliegen, ohne der mikroskopischen Diagnostik zugänglich zu sein.

Sicher ist nur, daß im Fötalzustande die Schädeldeckknochen syphilitischer Früchte keineswegs noch hyperostotische Prozesse zeigen und daß diese Formen der syphilitischen Knochenentzündung erst dem extrauterinen Leben der Frucht angehören, wie noch an anderm Orte ausgeführt werden soll.

Obwohl die Verknöcherungsvorgänge bei den knorpelig angelegten Knochen viel kompliziertere sind als die bei den bindegewebig präformierten in Frage kommenden, sind geringfügige Störungen in dem Knochenbildungsprozesse bei der endochondralen Ossifikation dennoch leichter zu erkennen als solche, welche sich bei der periostalen Knochenbildung abspielen. Dieser scheinbare Widerspruch klärt sich dadurch auf, daß die Beschaffenheit der Verkalkungszone des gewucherten Knorpels ein sicheres Kriterium für den normalen oder pathologischen Ablauf der endochondralen Verknöcherung abgibt, während bei der periostalen Knochenbildung ein solches empfindliches Reagens, wie die Verkalkungszone beim endochondralen Knochenwachstum, fehlt. Geringfügige Störungen in der Knochenapposition können daher beim periostalen Verknöcherungstypus sehr wohl vorliegen, ohne daß dieselben durch die mikroskopische Untersuchung zu erkennen sind.

In vollem Einklange damit steht auch die Tatsache, daß die Schädeldeckknochen syphilitischer Neugeborener sowohl bei der anatomischen als auch bei der klinischen Untersuchung fast immer frei von syphilitischen Veränderungen gefunden werden, selbst wenn die langen Röhrenknochen in die Augen springende Veränderungen darbieten. Und doch besitzen wir ein Kriterium dafür, daß auch bei den bindegewebig angelegten Knochen unter dem Einflusse des erblich übertragenen Syphilisgiftes während ihrer fötalen Entwicklung Veränderungen stattfinden. Dieses Kriterium bezieht sich auf die sehr häufig feststellbare diffuse Hyperostose, die bei syphilitischen Kindern nicht selten an den Schädelknochen im zweiten Lebenshalbjahre, manchmal übrigens auch schon früher, in Erscheinung tritt. Da eine vermehrte Anbildung von Knochensubstanz ein sicheres Anzeichen einer vormals vorhandenen pathologisch erhöhten Blutfülle der betreffenden knochenbildenden Gewebe darstellt, so läßt sich aus der frühzeitig auftretenden Hyperostose der Schädelknochen syphilitischer Säuglinge wohl der Rückschluß ziehen, daß auch an diesen Skelettpartien in früheren Lebensperioden eine diffuse entzündliche Hyperämie der knochenbildenden Gewebe vorhanden gewesen ist, welche einzig und allein nur auf die Reizwirkung des syphilitischen Virus zurückgeführt werden kann, zur Zeit ihres Bestandes jedoch symptomlos verlaufen ist.

Es wird notwendig sein, die durch die hereditäre Lues verursachten Störungen des Knochenwachstums, welche sich an den knorpelig vorgebildeten Skeletteilen abspielen, getrennt von jenen zu betrachten, welche an den bindegewebig angelegten Knochen vor sich gehen. Da nun des weiteren an den primordialen Knochen zweierlei Formen von neoplastischer Ossifikation, die endochondrale und perichondrale in Frage kommen, so werden die Anomalien beider dieser Ossifikationstypen, welche durch die hereditäre Lues geschaffen werden, in den Kreis der Betrachtung gezogen werden müssen.

Zu den primären oder primordialen Knochen zählen sämtliche Knochen des Rumpfes und der Extremitäten, das Schlüsselbein ausgenommen, ferner die basalen Anteile der Schädelknochen, nicht aber ihre Schuppenteile. Da sich unsere Erfahrungen, was die durch hereditäre Lues bedingten pathologischen Veränderungen an den primordialen Knochen anbelangt, nur auf die Röhrenknochen beziehen, und die an diesen Skeletteilen in Erscheinung tretenden Affektionen an Bedeutung und Intensität bei weitem die an anderen Knochen des Neugeborenen vorkommenden hereditär-syphilitischen Veränderungen übertreffen, so werden wir, was die enchondral wachsenden Skelettpartien syphilitischer Föten und Neugeborener betrifft, nur die an den Röhrenknochen sich abspielenden krankhaften Störungen zum Gegenstande unserer Betrachtungen machen. Bevor auf eine Detailschilderung der in Frage kommenden Verhältnisse eingegangen wird, muß noch hervorgehoben werden, daß im Fötalzustande und in den ersten extrauterinen Lebensmonaten das periostale Wachstum an den Röhrenknochen, da es die Dickenzunahme der Knochen bedingt, eine untergeordnete Rolle gegenüber der endochondralen Ossifikation spielt, welche das ungleich intensivere appositionelle Längenwachstum der Röhrenknochen besorgt. Daraus geht klar und deutlich hervor, daß unter dem Einflusse des im Fötus zirkulierenden Syphilisgiftes Störungen der endochondralen Ossifikation viel intensiver zur Geltung kommen werden, als Störungen der periostalen Knochenbildung.

Schon nach diesen wenigen einleitenden Bemerkungen muß es klar geworden sein, daß während der Frühperioden der hereditären Syphilis eigentlich kein Skeletteil vor einem spezifischen Erkranken geschützt ist. Vom klinischen Standpunkt aus kommen jedoch hauptsächlich in Betracht Affektionen der langen Röhrenknochen und Rippen, der kurzen Röhrenknochen und der Deckknochen der Schädelkapsel.

Vom pathologisch-anatomischen Standpunkte aus betrachtet, lassen sich in Gemäßheit unserer Untersuchungen folgende durch hereditäre Frühsyphilis bedingte Erkrankungsformen des Skelettes unterscheiden:

1. Wachstumsstörungen und Entzündungsvorgänge im Bereiche der Epiphysenknorpel.

2. Periostale hyperplastische Entzündungsprozesse.

3. Periostale und endostale Rarefikationsvorgänge.

4. Abnorme Markraumbildung innerhalb der knorpeligen und knöchernen Gebilde.

5. Exzesse im Bereiche der Knorpelverkalkung an den Epiphysenlinien.

6. Diffus entzündliche Zellproliferation von den endostalen Markräumen ausgehend und

7. Regressive Veränderungen des diffus erkrankten Knorpel- und Knochenmarks.

8. Eigentümliche Nekrosevorgänge im Bereiche der Wucherungs- und Verkalkungszone des hyalinen Knorpels und der Zone der primären Markraumbildung.

Zur Erläuterung dieses letzten Punktes hätte ich folgendes zu bemerken:

Ich habe bereits im I. Teile dieser Studien bei Gelegenheit der Besprechung der angeborenen Nierensyphilis auf eine besondere Form nekrosierender Entzündungen bei der angeborenen Lues hingewiesen. Ich habe dort von einer häufig vorkommenden albuminösen Trübung der Epithelien und einem fibrinösen Exsudat gesprochen, welches innerhalb der Lumina der Tubuli abgesetzt erscheint. In einer weiteren Publikation über die Pathogenese der kongenitalen Frühsyphilis (Dermatologisches Zentralblatt II, 1899, Nr. 9.) habe ich gegenüber Karvonen und R. Hecker darauf aufmerksam gemacht, daß eine eigentümliche Exsudatbildung in den Viszeralorganen von Föten und Totgeburten vorkommt, welche fälschlich als Gummabildung betrachtet wurde, nach meinen Untersuchungen sich aber als diffuse oder herdförmige Nekrosenbildung darstellt. Da man konstant, namentlich in der Leber, die kleinen gelblichen Herde, welche das Aussehen der Feuersteinleber bewirken, zusammengesetzt findet aus Gruppen von albuminös getrübten und nekrosierten Leberzellen, umgeben von Herden von Entzündungszellen, so erklärte ich mir die Sache so, daß die entzündliche Zellproliferation das primäre, und die Nekrose das sekundäre Produkt wäre, und bezeichnete den Vorgang als eine anämische Nekrosierung, hervorgerufen durch Druck seitens des entzündlichen Infiltrates und durch mangelhafte Blutzufuhr infolge der intensiven syphilitischen Gefäßerkrankung. — Ganz dieselben Vorgänge hat nun Aschoff auf der Naturforscher-Versammlung zu Kassel in der Abteilung für pathologische Anatomie in verschiedenen Organen syphilitischer Totgeburten, hauptsächlich aber in den Nebennieren, neuerdings demonstriert und mit allem Nachdrucke darauf hingewiesen, daß die echte Gummabildung, wie ich dies schon im I. Bande meiner Studien wiederholt

dargelegt habe, bei angeborener Lues so gut wie gar nicht vorkommt, daß vielmehr die Prozesse, welche als Gumma imponieren, eigentlich Gewebsnekrosen mit entzündlicher Zellwucherung darstellen. Merkwürdigerweise kommen nun, wie wir dies noch ausführlich erörtern und abbilden werden, ganz ähnliche Nekrosevorgänge auch innerhalb des Epiphysenknorpels syphilitischer Totgeburten und an den Knochenknorpelgrenzen syphilitischer Föten vor. Erwähnt muß aber werden, daß ich diese kongenital-syphilitischen Nekrosen nur in den Organen abgestorbener syphilitischer Föten und Totgeburten, niemals aber bei hereditär-syphilitischen Kindern vorgefunden habe, welche nach mehrwöchentlicher extrauteriner Lebensdauer verstarben.

Es ist viel darüber debattiert worden, ob die Konsistenz der durch hereditäre Frühsyphilis veränderten Knochen vermehrt oder vermindert ist. Beides kommt vor und es ist von vornherein klar, daß beides stattfinden kann, je nachdem, ob pathologische Apposition oder Resorption von Knochensubstanz im gegebenen Zeitpunkte das Übergewicht gewonnen hat. Es gehört durchaus nicht zu den Seltenheiten, Röhrenknochen von syphilitischen Säuglingen zu finden, welche mit mächtigem konzentrischen, den ganzen Knochenschaft einschließendem, diffusem, periostalem Osteophyt umgeben sind, dabei im Innern beträchtliche Rarefikation aufweisen. Solche Knochen werden dennoch konsistenter und schwerer sein als normale; tritt die periostale Hyperplasie aber in den Hintergrund, dann werden die Knochen brüchiger und leichter. Klinisch bezw. makroskopisch bemerkbare periostale Hyperostose entsteht fast immer erst im extrauterinen Leben syphilitischer Früchte. Wenn es auch mitunter gelingt, schon im Fötalzustande periostale Veränderungen in der Umgebung der erkrankten Epiphysengrenzen mikroskopisch nachzuweisen, so sind die periostalen Veränderungen in dieser Lebensperiode doch immer noch zu geringfügig, um makroskopisch oder durch die Palpation aufzufallen. Erwähnenswert ist, daß die hyperplastischen Periostvorgänge bei der hereditären Frühsyphilis immer eine weite Ausdehnung im Einzelfalle gewinnen, so daß es nicht vorkommt, daß bei einem und demselben Kinde an diesem Röhrenknochen hyperplastische, gleichzeitig aber an einem andern hypoplastische zu beobachten sind.

Wir wenden uns nun zur Schilderung der durch die angeborene Syphilis verursachten Veränderungen an den langen Röhrenknochen. Aus Wegners Untersuchungen ist es bekannt, daß sich an den endochondralen Wachstumsstellen der langen Röhrenknochen und Rippen besonders auffällige Störungen unter dem Einflusse des erblich überkommenen Syphilisgiftes abspielen. In der historischen Einleitung zu diesem Bande ist die von Wegner angegebene Stadieneinteilung

der erwähnten Störungen wiederholt besprochen und darauf hingewiesen worden, daß an den Wachstumsstellen der Rippen- und Extremitätenknochen im wesentlichen dieselben Prozesse vorliegen. Dennoch werden wir zu zeigen in der Lage sein, daß die an den Knochenknorpelgrenzen der vorderen Rippenenden vorfindlichen hereditär-syphilitischen Störungen nur bis zu einem gewissen Grade mit den an den langen Röhrenknochen vor sich gehenden parallel laufen und daß an den knorpeligen Rippenenden niemals derart hochgradige hereditär-syphilitische Destruktionsvorgänge Platz greifen, wie an den Epiphysen der langen Extremitätenknochen.

Bei der Beurteilung der an den Rippenknorpeln des Fötus unter dem Einflusse der angeborenen Syphilis ablaufenden Affektionen fällt übrigens noch ein Moment sehr ins Gewicht, welches bei den Extremitätenknochen nicht in Frage kommt, nämlich der Umstand, daß noch eine andere generelle Affektion des wachsenden Knochensystems, die Rachitis, an den nämlichen Skelettpartien die ersten bemerkbaren Veränderungen zu setzen pflegt. Da nun seit Kassowitz' Rachitispublikationen ein lebhafter Meinungsstreit darüber vorherrscht, ob angeborene, id est im Fötalzustande einsetzende, rachitische Veränderungen an den Rippenknorpeln häufig vorkommen oder nicht, und weil einzelne der von Kassowitz als angeborene rachitische Veränderungen beschriebenen Wachstumsstörungen an fötalen Rippenepiphysen von anderen Autoren als hereditär-syphilitische angesprochen wurden, werde ich mich darauf beschränken, die von mir an den Rippenepiphysen notorisch syphilitischer Föten gesehenen Veränderungen einfach zu beschreiben, muß aber betonen, daß zwischen meinen bei notorisch syphilitischen Früchten erhobenen Befunden und den von Kassowitz bei angeborener Rachitis an den Rippenknorpeln gesehenen Veränderungen eine große Ähnlichkeit besteht.

Wenn wir aber immer im Auge behalten, daß, wie schon im ersten Bande unserer Studien gezeigt wurde, das Wesen aller bei der Fötalsyphilis in Frage kommenden Organveränderungen in einer diffus entzündlichen, vom Gefäßapparate ausgehenden Affektion der wachsenden Gewebe besteht, dann wird es klar werden, daß im gegebenen Falle, wenn es sich um Frühstadien der betreffenden Erkrankung handelt, eine Unterscheidnng zwischen den ersten histologischen Anzeichen der rachitischen und der hereditär-syphilitischen Epiphysenaffektion nur schwer zu machen ist. Bei beiden Affektionen treten die frühesten Zeichen unter dem Bilde einer hyperämischen Reizung der an der Epiphysengrenze wachsenden Gewebe in Er-

scheinung. Was Wunder, daß die dabei zu Tage tretenden histologischen Bilder, wenn es sich um Föten unbekannter Provenienz handelt, von dem einen als syphilitische, von dem andern als rachitische Veränderungen angesprochen werden. Wir wollen diesem Meinungsstreit nach Kräften aus dem Wege gehen und nur jene Veränderungen an den Rippenepiphysen besprechen, welche wir an notorisch syphilitischen Früchten finden konnten.

Im großen und ganzen jedoch haben wir uns weit mehr mit dem Studium der an den Knochenknorpelgrenzen der Extremitätenknochen durch hereditäre Frühsyphilis gesetzten Veränderungen befaßt, und zwar aus dem Grunde, weil die hier in Frage kommenden Gewebsalterationen zumeist einen viel ausgesprocheneren und daher leichter differenzierbaren Charakter an sich tragen, und dann auch, weil denselben eine eminente klinische Bedeutung zukommt, indem sie während der ersten extrauterinen Lebenszeit des Individuums sehr häufig zu Bewegungsstörungen Anlaß geben, welche wir noch zum Gegenstande einer besonderen Betrachtung in diesem Buche machen wollen.

Mit der Schilderung der makroskopisch erkennbaren Veränderungen wollen wir uns nicht lange aufhalten. Wir haben derselben im Verlaufe unseres Literaturberichtes wiederholt Erwähnung getan und verweisen, um Wiederholungen zu vermeiden, auf die im ersten Abschnitte besprochenen Arbeiten von Wegner, Parrot, Heubner und Rosinski. Hervorhebung verdient nur die Tatsache, daß, namentlich bei Föten aus frühen Lebensperioden, durch die makroskopische Untersuchung sehr häufig keine sicheren Anhaltspunkte für die Diagnose der hereditären Syphilis zu gewinnen sind, und daß erst eine mikroskopische Prüfung das Vorliegen von pathologischen Störungen der Ossifikation an den Epiphysengrenzen klarstellt. Sind wir in der Lage, gleich aus dem makroskopischen Aussehen der betreffenden Knochenknorpelgrenzen die Diagnose der Wegnerschen Osteochondritis zu stellen, dann liegen sicherlich schon hochgradige Veränderungen vor. Die meisten Autoren haben sich mit dem histologischen Studium solcher hochgradig erkrankter, schon makroskopisch diagnostizierbarer Knochenpräparate befaßt. Ich habe mir nebenher auch die Aufgabe gestellt, die Frühstadien der hereditär-syphilitischen Knochenknorpelaffektionen, wo dieselben makroskopisch noch nicht erkennbar sind, zum Gegenstande besonderer Untersuchungen zu machen und beginne mit der Schilderung jener Veränderungen, welche an den Chondroepiphysen syphilitischer Föten und Neugeborener festzustellen sind.

Zweites Kapitel.

Die hereditär-syphilitischen Knorpelaffektionen der Föten und Neugeborenen.

Affektionen des Perichondrium. — Chondritis syphilitica foetalis. — Absteigende Knorpelmarkräume. — Metaplasie der Knorpelgrundsubstanz. — Proliferations- und Verkalkungszone. — Papierdrachenförmige Knorpelmarkräume. — Bogenförmige Anordnung der Knorpelzellen. — Blutbildung im Knorpel. — Intrachondrale Verkalkungsvorgänge. — Knorpelzellen und Grundsubstanz. — Zellenlose Knorpelstücke. — Nekrosierende Chondritis. — Unregelmäßige Gruppierung der Knorpelzellen. — Anomalien der Proliferationszone. — Zahl der intrachondralen Markräume. — Verkalkungszone. — Intrachondrale Spaltbildungen. — Veränderungen an den Knorpelzellen. — Spaltbildung und Knorpelnekrose. — Histologische Charaktere der Chondritis heredo-syphilitica.

Zunächst wollen wir uns mit dem Studium der Störungen befassen, welche sich am Perichondrium der Epiphysenknorpel hereditär-syphilitischer Früchte und Neugeborener abspielen.

Wenn man beim Neugeborenen das Perichondrium einer normalen Chondroepiphyse betrachtet, so findet man, daß dasselbe nur dort, wo es die Säulenschichte des Knorpels umgibt, eine Kambiumlage besitzt, daß es aber ansonsten ausschließlich aus dicht gewebten Fasern besteht, welche direkt, ohne Zwischenschaltung einer Wucherungsschichte, in den hyalinen Knorpel übergehen. Nur gerade in der Umgebung der Ossifikationsgrenze findet sich im Bereiche der Ossifikationsgrube eine wulstförmige Verdickung des Perichondriums, welche dem Knorpelwachstum dienstbar ist (s. a. S. 9 und Tafel III, Fig. 8). Man kann nun ganz regelmäßig feststellen, daß bei jeder erheblicheren Form der uns hier beschäftigenden hereditär-syphilitischen Epiphysenaffektionen das Perichondrium wesentliche Abweichungen von der hier aufgestellten Norm zeigt. An den ergriffenen Epiphysenknorpeln syphilitischer Neugeborener findet man auch schon in den Frühstadien der Erkrankung das Perichondrium in der Umgebung des hyalinen Knorpels in weiterer Entfernung von der Ossifikationsgrube, also noch in der Zone des kleinzelligen Knorpels, mit einer Wucherungs- oder Markschichte ausgestattet, welche die Faserschichte der Knorpelhaut von dem hyalinen Knorpel trennt. Sowohl die Faserschichte als auch die Wucherungsschichte der Knorpelhaut ist dann reichlich von Blutgefäßen durchzogen. Die Faserschicht wird hiebei kernreicher als normal, die Wuche-

rungsschichte aber stellt sich als ein ungemein zellreiches Gewebe dar, welches von massenhaften, mit periadventitieller Zellinfiltration ausgestatteten Gefäßen durchsetzt ist (s. Tafel II, Fig. 5). Dort, wo diese Wucherungsschichte direkt dem Knorpel anliegt, erscheinen die Fasern gequollen und von zahlreichen Rund- und Spindelzellen durchwuchert.

Unter normalen Verhältnissen zeigen Längs- oder Querschnitte, welche durch die Chondroepiphysen gelegt werden, abgesehen von der Stelle der Ossifikationsgrube, gleichmäßig runde, gegen das Perichondrium zu durch keine Zacken oder Wellen unterbrochene Begrenzungslinien. Bei den durch hereditäre Syphilis bedingten Erkrankungen steht die Sache jedoch anders. Sehr häufig kann man das Perichondrium auch noch gelenkwärts von der Ossifikationsgrube im Zustande starker entzündlicher Reizung finden und erkennen, daß dort, wo sich das Perichondrium in besonders üppiger Wucherung befindet, der Knorpel grubenförmige Aushöhlungen zeigt, und daß sich immer in einer bestimmten Entfernung von einer solchen Grube, jedoch stets in derselben Höhe, ein von reichlicher Zellwucherung umgebenes Blutgefäß nachweisen läßt, womit der Zusammenhang zwischen der sichtbaren Hyperämie und Wucherung des Perichondriums einerseits und der grubenförmigen Resorption des Knorpels anderseits wohl erklärt ist. Diese Verhältnisse sind auf den Abbildungen (Tafel II, Fig. 5) klar zur Anschauung gebracht.

In den Anfangsstadien des entzündlichen Reizungsprozesses, also bei fötalen luetisch affizierten Epiphysenknorpeln, sind die im Perichondrium entstandenen Blutgefäße noch dünnwandig und zeigen nicht immer die für Syphilis charakteristischen Wandveränderungen. Nur in der nächsten Umgebung derselben ist die Zellwucherung üppiger als in weiter abseits gelegenen Partien. Erst bei länger dauernden Prozessen und insbesondere bei solchen, welche mit der Etablierung einer ausgedehnten subchondralen, pathologischen Granulation verknüpft sind, zeigen die Blutgefäße der Knorpelhaut, wie eine auf Tafel II dargestellte Abbildung lehrt, nebst periadventitieller Zellproliferation auch Wucherungen der Intima von spezifischem Charakter.

Sehr häufig läßt sich beobachten, daß von dem gewucherten Perichondrium aus fingerförmige Fortsätze in den hyalinen Knorpel unter Ausschmelzung desselben hineinragen, und daß von der Kambiumlage des Perichondriums mächtige, mit Blutgefäßen ausgestattete Markräume im kleinzelligen Knorpel entstehen (Tafel II und III, Fig. 5 und 8) sowie auch die vollkommene Analogie dieser perichondralen

Zellwucherung mit der in den Knorpelräumen befindlichen Markwucherung erkennbar ist, von welcher noch später die Rede sein wird.

Die hier geschilderten perichondralen Veränderungen bei hereditär-syphilitischer Epiphysenerkrankung beziehen sich nur auf die Frühstadien des Prozesses, bei welchen die hyperämische Reizung und die zunächst davon abhängigen Veränderungen im Vordergrunde stehen. Bei höheren Graden der Erkrankung und bei längerer Dauer derselben, insbesondere wenn es sich um extrauterin ablaufende Erkrankungen handelt, sind die Veränderungen viel hochgradiger. Es kommt insbesondere zu entzündlichen und Wucherungsvorgängen an den perichondralen Gefäßen und des weiteren zu einer Fortsetzung der entzündlichen Infiltration auf die Faserschichte des Perichondriums und auf die extraperichondralen Gewebslagen.

Wir haben in keinem einzigen Falle syphilitischer Epiphysenerkrankung perichondritische Veränderungen vermißt und legen diesem Umstande eine große Bedeutung in klinischer Hinsicht bei. Denn in keinem Falle von erheblicher Erkrankung des Perichondriums fehlt in der Umgebung der Ossifikationsgrenze eine Mitbeteiligung des Bandapparates und der sich an die Bänder inserierenden Sehnen- und Muskelansätze. Schon Kassowitz[1]) hat gelegentlich der Erörterung der Ursachen der bei Rachitis vorliegenden Gelenksschlaffheit in einer im Jahre 1882 erschienenen Mitteilung im Zentralblatte für Chirurgie darauf aufmerksam gemacht, daß bei allen erheblichen Graden von hereditär-syphilitischer Osteochondritis die fibrösen Gewebe, welche sich an den Epiphysen und an der Diaphysengrenze inserieren, in Mitleidenschaft gezogen sind, daß dieselben enorm vaskularisiert, im höheren Grade sogar hämorrhagisch und entzündlich infiltriert erscheinen, und zwar mitunter so intensiv, daß nur einzelne zerstreute Faserzüge zwischen den von kolossalen Gefäßlumina durchbrochenen, spinnengewebeähnlich rarefizierten Texturen zurückgeblieben sind.

Dieser anatomische Befund, welchen wir in vorgeschrittenen Fällen zu wiederholtenmalen feststellen konnten (z. B. Tafel IV, Fig. 9), gibt einen wichtigen Fingerzeig zur Aufklärung der lähmungsartigen Extremitätenhaltungen, welche man bei extrauterin weiter lebenden syphilitischen Früchten mit Epiphysenaffektionen so häufig antreffen kann.

Es scheint mir nicht unwichtig hervorzuheben, daß entzündliche Alterationen des Perichondriums nicht allein an den rasch wachsenden

[1]) Kassowitz: Die Ursachen der Gelenksschlaffheit bei der Rachitis. Zentralbl. f. Chir. 1882. Nr. 24.

langen Röhrenknochen unter dem Einflusse der hereditären Frühsyphilis bei Föten und Neugeborenen zu finden sind, sondern daß sich ganz ähnliche Prozesse auch im extrauterinen Leben an den relativ langsam wachsenden kurzen Röhrenknochen, wenn dieselben unter dem Einflusse der angeborenen Lues erkranken, nachweisen lassen.

An einem hier abgebildeten Präparate (Tafel VIII, Fig. 14), welches von einer syphilitisch erkrankten Grundphalange eines mehrwöchentlichen Kindes stammt, ist die bedeutende Wucherung der Kambiumlage des Perichondriums oberhalb der Ossifikationsgrube zu sehen und gleichzeitig kann man erkennen, wie die perichondrale Affektion mit Veränderungen im Knorpel selbst, auf die noch später aufmerksam gemacht werden soll, in innigem Zusammenhang steht.

Von viel größerer Bedeutung als die perichondralen Veränderungen sind jene, welche sich innerhalb der Chondroepiphysen bei hereditär-syphilitischen Föten und Neugeborenen vorfinden. Es muß gleich von vornherein mit Nachdruck betont werden, daß die angeborene Lues während des Fötallebens des Individuums nicht allein Veränderungen an der Ossifikationszone des Knorpels hervorruft, sondern daß auch im Bereiche der ganzen Säulen- und Wucherungszone Veränderungen nachzuweisen sind, welche sich sowohl auf die Grundsubstanz als auch auf die Markräume und die Knorpelkapseln mit ihren Zellen beziehen. Wir können mit Fug und Recht von einer spezifischen Chondritis sprechen und gerade das mikroskopische Studium der Knorpelepiphysen junger Früchte aus früheren Fötalmonaten lehrt, daß das Wachstum und die Entwicklung der Grundsubstanz und der Knorpelzellen unter dem Einflusse der angeborenen Syphilis Störungen zeigt, welche bisher von den Autoren nicht mit genügender Schärfe hervorgehoben sind.

Des weiteren muß auch von vornherein betont werden, daß die hereditär-syphilitischen Knorpelveränderungen in ihren Frühstadien große Ähnlichkeit mit frührachitischen Affektionen der Epiphysenknorpel besitzen, so daß im Anbeginn ein gewisser Parallelismus zwischen Syphilis und Rachitis rücksichtlich der im Knorpel sich abspielenden Veränderungen nicht von der Hand gewiesen werden kann. Dieser Parallelismus dauert allerdings nur ganz kurze Zeit und bezieht sich auf Vermehrung der Blutgefäße und pathologische Beschaffenheit der Markräume im Innern des hyalinen Knorpels.

Die intensive Erkrankung des Perichondriums an den Knorpelepiphysen der langen Röhrenknochen syphilitischer Föten mit der bedeutenden Vaskularisation der perichondralen Wucherungsschichte, von welcher wir schon gesprochen haben, bringt es mit sich, daß von der

Kambiumschichte aus eine ganz besonders üppige Gefäßentwicklung nach dem Knorpel zu vordringt. Hier kann man es noch viel mehr als unter normalen Verhältnissen nachweisen, wie die hineinwachsenden Gefäße Schritt für Schritt den Knorpel einschmelzen, indem sich die Grundsubstanz des Knorpels inklusive der Knorpelzellen in ein Bildungsgewebe umwandelt, aus welchem rote Blutkörperchen, Markzellen und faseriges Bindegewebe entstehen.

Die Vaskularisation des hyalinen Epiphysenknorpels erstreckt sich bei den hereditär-syphilitischen Reizungsvorgängen innerhalb desselben weit gegen die Ossifikationszone hinein und man findet daher von der Wucherungszone in senkrechter Richtung gegen die Ossifikationszone tendierende Knorpelmarkräume in erheblicher Anzahl, vielfach auch quere Verbindungskanäle zwischen den senkrecht verlaufenden Knorpelräumen eingeschoben, welche einen großen Teil der Chondroepiphyse völlig durchqueren (s. Tafel III, Fig. 8). Namentlich auf Längsschnitten durch die Chondroepiphysen ergibt sich ein buntes Bild, besonders wenn man Doppelfärbungen mit Hämatoxylin-Pikrokarmin in Anwendung zieht. Der unverkalkte Knorpel erscheint dann hellblau, der verkalkte dunkelblau, die Blutgefäße mit den Blutkörperchen orangegelb, die Bindesubstanzen hellrot, osteoides und metaplasiertes Knorpelgewebe kirschrot. Prachtbilder erhält man auch, wenn man nach J. Orth zuerst mit Pikrokarmin, dann mit Methylenblau färbt. Fertiger Knochen wird gelb, osteoides Gewebe rot, verkalkter Knorpel intensiv blau gefärbt. Die Anwendung von Methylenblau hat nur den Nachteil, daß der zur Einbettung notwendige Zelloidinkörper eine störende dunkelblaue Farbe annimmt. Schöne Kontrastbilder erzielt man auch durch van Giesonsche Färbung (Säurefuchsin, Hämatoxylin, Pikrinsäure). Fertiger Knochen erscheint hiebei dunkelrot, verkalkter Knorpel dunkel-, unverkalkter Knorpel hellrosa, Markgewebe braun, die roten Blutkörperchen werden orangerot. Die Verkalkungszone des hyalinen Knorpels gewinnt einen rotbraunen Farbenton.

Während unter normalen Verhältnissen die Knorpelmarkräume fast ausschließlich in der Zone des einseitigen Knorpelwachstums erscheinen und von da aus gegen die Säulenzone hin fortwachsen, finden sich in syphilitisch erkrankten Knorpelepiphysen auch innerhalb des ruhenden Knorpels abnorm zahlreiche, mit strotzend gefüllten Gefäßen versehene Markräume. Auch erscheinen Blutgefäße mit Markräumen innerhalb der Chondroepiphysen schon frühzeitig und in großer Anzahl bei syphilitischen Embryonen an den Epiphysenenden der langen Röhrenknochen, ganz unabhängig von der späteren Entwicklung eines

Knochenkerns im extrauterinen Zustande. Die auf Tafel III. in Fig. 8 abgebildete, obere Chondroepiphyse des Humerus eines achtmonatlichen Fötus läßt die geschilderten Verhältnisse in der deutlichsten Weise erkennen.

Der besondere Charakter des syphilitischen Entzündungsreizes kommt auch schon im Knorpel während der letzten Fötalmonate zur Geltung. Trotz beträchtlicher Vaskularisation und intensiver Gefäßneubildung sind die Knorpelmarkräume bei hereditär-syphilitischen Früchten von anderen Gewebselementen erfüllt als unter normalen Verhältnissen. Es fehlt die sonst so auffällige Polymorphie der Zellenelemente, und zwar schon bei relativ jungen Embryonen. Das Knorpelmark hat zumeist eine faserige Beschaffenheit angenommen, die Bluträume in denselben sind in ein stark retikuliertes Grundgewebe eingebettet, welches reichliche Spindelzellen und nur spärliche Rundzellen in seinem Maschenwerke aufweist.

Die freien Ränder der Knorpelmarkräume gewinnen hiebei in großem Umkreise eine andere Farbe als der übrige Knorpel, zum Beweise, daß sich eine weitreichende Metaplasie der Knorpelgrundsubstanz in der Umgebung der Markräume abspielt. Bei allen vorhin erwähnten Färbungsmethoden erscheint die dem Knorpelmarkraum zunächst anliegende Zone der Knorpelsubstanz rot gefärbt, wird dabei sehr zellarm und geht ziemlich unvermittelt in die Kontrastfarbe des übrigen zellreichen hyalinen Knorpels über. Dies ist das erste Zeichen einer osteoiden Umwandlung des den Markräumen zunächst anliegenden Gebietes der Knorpelgrundsubstanz, in welcher bei syphilitischen Früchten frühzeitig Verkalkungserscheinungen auftreten können.

Des weiteren muß es bei der in Rede stehenden Chondritis syphilitica foetalis auffallen, daß hier, im Gegensatze zur Rachitis, die Proliferationszone des Epiphysenknorpels trotz seiner intensiven Vaskularisation weder an Sukkulenz noch an Größe und Breite in dem Maße zunimmt, als nach dem Grade der vorliegenden Gefäßneubildung zu erwarten wäre. Ist auch die Vaskularisation des Hyalinknorpels bei syphilitischen Früchten nicht immer so übermäßig entwickelt wie bei schweren Graden von Rachitis im extrauterinen Leben, so kann man doch behaupten, daß sie mindestens mit der bei mittelschweren Fällen von Rachitis vorfindlichen Vaskularisation des Knorpels in Parallele zu bringen ist. Und doch erscheint auch bei mittelschweren Fällen von Rachitis eine bedeutende Vergrößerung der Wucherungszone im mikroskopischen Bilde als das in die Augen springende Symptom

der Erkrankung (s. Tafel I, Fig. 2) und fehlt bei hereditär-syphilitischer Chondritis foetalis (s. Tafel III, Fig. 8).

Diese auf den ersten Blick schwer verständliche Differenz zwischen den Begleiterscheinungen der bei der hereditären Lues einerseits und bei Rachitis anderseits vorliegenden pathologischen Vaskularisation kann nur auf die eigentümliche Unfähigkeit des durch den Syphilisreiz veränderten Gewebes, eine intensivere Gewebsproduktion einzugehen, zurückgeführt werden.

Von diesem Gesichtspunkte aus werden die hauptsächlichsten Veränderungen, durch welche die syphilitisch affizierten Epiphysenknorpel Neugeborener sich auszeichnen, erst verständlich. Der ruhende Knorpel zeigt keine pathologischen Störungen. Dieselben beginnen erst in der Wucherungszone des Knorpels, jedoch ist unter dem Einflusse des syphilitischen Entzündungsreizes die Proliferationszone, obwohl dieselbe von Blutgefäßen reichlich durchsetzt ist, einer intensiven Hypertrophie nicht fähig. Gleichzeitig wird aber durch die reichliche Vaskularisation der Wucherungsschichte ein sehr erhebliches Nährmaterial der Ossifikationszone des Knorpels zugeführt, welches selbstverständlich eine größere Menge von Kalksalzen enthält als unter normalen Verhältnissen. Dementsprechend wird die Kalkinkrustation der Knorpelzellensäulen nicht nur nicht vermindert, sondern im Gegenteile sogar erhöht sein. Aus diesen Umständen erklärt sich mühelos das wesentlichste histologische Symptom der Chondritis syphilitica foetalis: die Verbreiterung der Verkalkungszone bei geringfügiger sonstiger Hypertrophie der Proliferationszone (s. Tafel I und III, Fig. 3, 4, 7 und 8).

Abgesehen von der Vermehrung der Knorpelmarkräume zeigt der Epiphysenknorpel syphilitischer Neugeborener sehr häufig noch ganz andere Veränderungen. Zunächst findet man nicht selten im Bereiche der Wucherungs- und Säulenzone schwerer affizierter Chondroepiphysen eine auffallend reichliche Markraumbildung und eine eigenartige Metaplasie der Knorpelgrundsubstanz in osteoides Gewebe.

Untersucht man entkalkte Schnitte nach Doppelfärbung mit Hämatoxylin und Pikrokarmin oder Hämatoxylin-Eosin, so erkennt man im Bereiche des hyalinen Knorpels syphilitischer Früchte zahlreiche Bluträume, welche durch ihre Orangefarbe von der blau-violetten Farbe des hyalinen Knorpels abstechen. In der nächsten Umgebung solcher Bluträume zeigen sich Veränderungen in der Knorpelstruktur, welche sich sowohl auf die Zellen als auch auf die Grundsubstanz beziehen. Dort, wo sich pathologische Bluträume im Knorpel bilden, verlieren die Zellen ihre scharfen Konturen und die Grundsubstanz gewinnt eine

lichtere Färbung. Bald tauchen innerhalb der letzteren Räume auf, welche sich durch ihre orangegelbe Kontrastfarbe deutlich als hämoglobinführende Gefäßräume erkennen lassen.

Während unter normalen Verhältnissen durch das fortwährende Hineinwachsen von Blutgefäßen in den hyalinen Knorpel eine gleichmäßige Umbildung desselben in Blut und Knorpelmark veranlaßt wird, und erst, wenn die Gefäßneubildung nachläßt, osteoides Gewebe an den freien Rändern der Markräume entsteht, findet man bei der hereditär-syphilitischen Knorpelerkrankung selbst um ganz winzige Gefäße herum sehr häufig schon Metaplasie der Knorpelgrundsubstanz, welche sich durch Karminophilie bezw. durch die Annahme einer kirschroten Färbung zu erkennen gibt. Gleichzeitig verschrumpfen im Bereiche der metaplasierten Partien die Knorpelzellen immer mehr und mehr, erscheinen schließlich platt gedrückt und bei Untersuchung mit schwächeren Vergrößerungen als längliche Striche, welche immer noch die Hämatoxylinfarbe festhalten, Knochenkörperchen aber schon sehr ähnlich werden. Deutlich erkennt man bei weiter vorgeschrittenen Prozessen innerhalb der in Metaplasie begriffenen Knorpelsubstanz das Auftreten von feinster Fibrillierung, welche auf dem Hervortreten zahlreicher protoplasmatischer Zellfortsätze beruht. Diese Pseudopodien ähnlichen Fäden verbinden die einzelnen Knorpelzellen innerhalb des pathologisch veränderten Knorpelgewebes miteinander und endigen gegen die Gefäßlumina hin in der bindegewebigen Wandung derselben. In der Regel hat sich schon früher um den Blutraum herum aus einem Teil der Knorpelgrundsubstanz unter Deutlicherwerden der Fibrillierung ein bindegewebiger Mantel herausgebildet, in welchem spindelförmige und runde Kerne zu erkennen sind. Die beschriebene Auffaserung des Knorpels ist eine pathologische Erscheinung, man findet sie unter normalen Verhältnissen entweder gar nicht oder nur angedeutet. Da man nun, wie schon bemerkt wurde, die von den Zellen ausgehenden Fortsätze fast immer bis zu den Gefäßhöhlen hin verfolgen kann, so unterliegt es keinem Zweifel, daß man es hier mit einem Entzündungsbilde zu tun hat, welches sich aus mehreren Einzelphasen zusammensetzt. Als solche wären anzuführen: Hineinwachsen von reichlichen Blutgefäßen in den Knorpel, Zerfall des Knorpelgewebes in der Umgebung der Gefäße unter Bildung von Blutkörperchen und Bluträumen und schließlich regressive Metamorphosen, welche sich durch Schrumpfung der Knorpelzellen und Zerfaserung der Knorpelgrundsubstanz zu erkennen geben, wobei sich dieselbe in fibrilläres Bindegewebe und später wieder in osteoide Substanz umwandeln kann.

Sehr auffällig ist, daß man häufig innerhalb eines durch weit vorgeschrittene osteoide Knorpelmetaplasie ausgezeichneten Territoriums ganze Stücke von hämatoxylinfarbigem Knorpel eingesprengt findet, dessen Grundsubstanz noch keine osteoide Umwandlung eingegangen ist. Solche, mitunter sehr erhebliche, dabei vollständig zellenlose Knorpeleinschlüsse erscheinen nicht selten innerhalb großer Knorpelmarkräume als Inseln allseits von faserigem Bindegewebe und osteoider Substanz umgeben (Tafel II, Fig. 5).

In mehr als gewöhnlicher Weise ist die von Kassowitz beschriebene Papierdrachenform der Knorpelmarkräume und die denselben folgende Osteoidbildung bei hereditär-syphilitischen Knorpelerkrankungen zu finden und man kann in den Anfangsstadien der Knorpelreizung auf Längsschnitten der Chondroepiphysen sehr genau verfolgen, daß zahlreiche, parallel verlaufende osteoide Leisten hoch oben im kleinzelligen Knorpel von einem Knorpelmarkraum ihren Ausgang nehmen und, sich gegen die Ossifikationszone hin verschmächtigend, in derselben enden. Ja, ich verfüge über Bilder, bei welchen solche karminophile osteoide Leisten sich bis in die Granulationsschichte hinein verfolgen lassen und dort in jungen Knochenbälkchen ihr Ende nehmen (Tafel I, Fig. 1). Wohl kann man nun sehen, daß derartige osteoide Leisten tief hinunter, bis in die Zone der Markraumbildung reichen; niemals aber, ja selbst nicht bei den schwersten Formen der hereditär-syphilitischen Knorpelentzündung wird man finden, daß ein endostaler, will sagen ein in der Diaphyse gebildeter Markraum bezw. ein endostales Blutgefäß, die Ossifikationsgrenze übersetzend, nach dem Knorpel zu hinaufsteigt und etwa während seines Hinaufsteigens durch die Säulenschichte derartige osteoide Leisten hervorzubringen im stande wäre. Es muß stets daran festgehalten werden, daß das endostale und das endochondrale Gefäßnetz immer vollkommen voneinander getrennt sind und daß niemals Blutgefäße aus der Spongiosa weit in die Epiphysen hineinwachsen. Nur unter pathologischen Verhältnissen, bei höheren Graden der hereditär-syphilitischen Chondritis, kann es sich ereignen, daß endostal gebildete Bluträume mit erweitertem und in pathologischem Zerfall begriffenen endochondral gebildeten in Kommunikation gelangen. Man kann ganz genau verfolgen, wie dies schon Kassowitz gelehrt hat, daß die vorerwähnten osteoiden Leisten nichts anderes sind als die durch das expansive Knorpelwachstum in die Länge gezogenen ehemaligen Bluträume des Knorpels, deren Wandungen nach Zurückgehen der in denselben gebildeten Blutgefäße in Ossifikation begriffen sind. Es handelt sich also bei diesen Bildern niemals um ein von

endostalen Gefäßen her eingeleitetes Vorauseilen der Markraumbildung im Epiphysenknorpel, wie vielfach angenommen worden ist, sondern, wenn man bei der hereditär-syphilitischen Knorpelerkrankung, woran ja tatsächlich nicht zu zweifeln ist, eine Vermehrung der erwähnten Papierdrachenformen auf Längsschnitten mit ihren gegen die Markraumzone tendierenden, osteoiden Fortsätzen vorfindet, so beruht dies stets auf einer entzündlichen Gefäßbildung innerhalb des Knorpels, welche bald von einer osteoiden Knorpelmetaplasie gefolgt ist.

Unter normalen Verhältnissen findet man innerhalb der Verkalkungszone des Epiphysenknorpels keine Lumina mehr in den absteigenden osteoiden Leisten, vielmehr sind die ersteren schon durch kompensierendes Wachstum des umgebenden Knorpels obsolesziert. Das den Knorpelkanälen unmittelbar anliegende Knorpelgewebe zeigt in der Regel bereits osteoide Metaplasie und wird in hohem Maße karminophil. Nur unter dem Einflusse pathologischer Reize, durch welche die normale Involution der Gefäße innerhalb der Knorpelmarkräume verzögert wird, findet man auch noch innerhalb der Verkalkungszone offene Kanäle mit Blutgefäßen und Knorpelmark. Sehr häufig aber sind dann diese Gefäße nicht mehr von regulärem Knorpelmark sondern von zellarmen faserigem Bindegewebe oder auch von einem üppig wuchernden Granulationsgewebe umgeben, welches von einem mehr weniger deutlich hervortretenden, verkalkten osteoiden Mantel umschlossen wird. Nur dann, wenn ein von der Spongiosa hinaufsteigender Markraum zufälligerweise einen von der Epiphyse her hinabsteigenden, pathologischerweise noch offenen Markraum erreicht, kann eine Anastomosierung zwischen endostalem und Knorpelmark eintreten; in der Norm sind die intrachondralen und endostalen Markräume vollständig voneinander geschieden.

Es gehört, wie bereits dargelegt wurde, zum normalen Bilde des wachsenden Knorpels, daß die von den Markräumen ausgehenden Knorpelspalten durch osteoide Substanz ausgefüllt werden und sich in mit Karmin gefärbten Präparaten als rote zu der Ossifikationsgrenze hinziehende Streifen zu erkennen geben (Tafel I, Fig. 1). Diese Linien sind nach Kassowitz als Ausdruck des verödeten Teiles der Gefäßkanäle, als eine Art Narbe im Knorpel aufzufassen, welche sich osteoid modifiziert hat. Dieselbe hängt immer mit einem Knorpelmarkraume beziehungsweise einem Knorpelgefäßraume zusammen. Nun bringt es der rasch einsetzende hereditär-syphilitische Gefäßneubildungsprozeß mit sich, daß sich die hiebei zur Entwicklung gelangende Vaskularisation bis weit hinunter zur Ossifikationsgrenze hin

erstreckt und so kann man sehr häufig, selbst bei ausgetragenen syphilitischen Früchten, und auch bei kongenital luetischen Kindern, welche wochenlang gelebt haben, weit klaffende, longitudinal verlaufende Markräume, die auch in der Verkalkungszone noch nicht geschlossen sind, vielfach vorfinden. In frühen Fötalmonaten wäre dies wohl kein abnormer Befund, denn die Verödung der beim expansiven Knorpelwachstum vor sich gehenden Längsstreckung dieser Markräume vollzieht sich erst gegen Ende des intrauterinen Zustandes. Gerade in dem in die Extrauterinperiode hineinragenden Verharren solcher nach der Länge hin gestreckter klaffender Knorpelgefäßräume auf embryonalem Zustand ist ein deutliches Symptom der bei den hereditär-syphilitischen Epiphysenaffektionen vorliegenden pathologischen Vaskularisation zu erblicken (Tafel III, Fig. 8).

Noch einiges wäre über das Verhältnis der senkrechten Gefäßkanäle, welche von der Proliferationszone gegen die Ossifikationszone hin tendieren und der zwischenliegenden Knorpelsubstanz zu erwähnen. Man muß sich folgendes vergegenwärtigen: Längs des Perichondriums und der senkrechten Gefäßkanäle erfolgt bei der hereditär-syphilitischen Chondritis frühzeitig Verkalkung beziehungsweise Umwandlung des Knorpels in verkalkendes osteoides Gewebe, welche mitunter ziemlich hoch hinauf in die Chondroepiphyse vorschreitet. Zwischen diesen säulenförmig gestalteten Verkalkungsbezirken, welche selbstverständlich eine bedeutende Resistenz besitzen, ist das Knorpelgewebe der Proliferationszone, welches durch den entzündlichen Prozeß eine Konsistenzverminderung erleidet, eingelagert. Man kann nun sehr häufig sehen, daß die Knorpelzellen zwischen solchen palisadenförmig gelagerten senkrechten Verkalkungsbezirken nicht horizontal angeordnet sind, sondern in Bogen- oder in Guirlandenform erscheinen, wobei die Konvexität der Bögen der Verkalkungszone zugewendet ist. Wahrscheinlich ist dieses Phänomen auf Kompression und dadurch bedingtes Einsinken der weichgewordenen Knorpelsubstanz zwischen den verkalkten Palisaden zurückzuführen. Bei schwerer affizierten hereditär-syphilitischen Epiphysenknorpeln der Extremitätenknochen erst im extrauterinen Leben abgestorbener Früchte wird das eben namhaft gemachte Verhalten nur selten vermißt werden. Es kann keinem Zweifel unterliegen, daß der auf die in den Gelenken artikulierenden Chondroepiphysen durch den Bandapparat und Muskelzug ausgeübte permanente Druck diese Formanomalien der intrachondralen Zellgruppierung nach sich zieht.

Wir haben das Verhältnis zwischen den Blutgefäßen und der Knorpelgrundsubstanz bisher immer so dargestellt, als würden die Gefäße vom Perichondrium in den Knorpel wirklich hineinwachsen. Dem ist aber in Wahrheit nicht so.

Gerade an den hereditär-syphilitischen Veränderungen der Epiphysenknorpel kann man erkennen, daß von einem Hineinwachsen von Blutgefäßen in den Knorpel nicht die Rede sein kann; vielmehr sieht man bei der hier in Frage kommenden pathologischen Vaskularisation, daß es sich anfänglich stets um die Bildung einfacher Bluträume in Form unregelmäßiger, mit Hämoglobinklümpchen gefüllter Lücken innerhalb des zumeist glashellen oder feingranulierten Knorpelmarkes handelt, so daß die roten Blutkörperchen stets unmittelbar und ohne trennende Wand an die Grundsubstanz des Knorpelmarkes stoßen. Des weiteren kommt es auch bei der fötalen syphilitischen Knorpelaffektion vor, daß man mitten im hyalinen Knorpel einfach hämoglobinführende Räume ohne Gefäßwand und ohne Umgebung von Knorpelmark und ohne osteoide oder bindegewebige Metaplasie des Knorpels auftreten sieht.

Ein Hineinwachsen von Blutgefäßen ohne Wände in den starren Knorpel ist ein Ding der Unmöglichkeit und so kann man die intrachondrale pathologische Gefäßbildung in ihren Anfangsstadien eigentlich nur als eine Verflüssigung, Kanalisierung und Metaplasierung des auf embryonalen Zustand zurückgekehrten Knorpelgewebes auffassen, wie dies schon Kassowitz auch rücksichtlich der normalen Vaskularisation des Knorpels gelehrt hat.

Bilder der geschilderten Art lehren zur Evidenz, daß rote Blutkörperchen direkt aus der Knorpelgrundsubstanz durch eine eigenartige Metaplasie der letzteren entstehen können. In noch viel höherem Grade als innerhalb der Chondroepiphysen spielt sich dieser Prozeß in der Zone der Markraumbildung an der Ossifikationsgrenze ab, wovon noch später ausführlich die Rede sein wird.

Recht abwechslungsreich kann sich nach alledem, was wir gehört haben, bei höheren Graden der Erkrankung das histologische Bild der hereditär-syphilitischen Chondritis bezüglich der intrachondralen Knorpelmarkräume gestalten.

Auf Längsschnitten durch die Chondroepiphysen kann man neben Markräumen von großer Ausdehnung, welche reichlich mit zelligem oder faserigem Markgewebe und Blutgefäßen ausgestattet sind und eine dichte Zone metaplastisch veränderter einsäumender Knorpelsubstanz erkennen lassen, rundliche Stellen als Durchschnitte enger Kanäle im

Knorpel finden, innerhalb deren einige rote Blutkörperchen eben noch erkennbar sind, ohne daß die Grundsubstanz des umgebenden Knorpels irgend welche Gewebsmodifikationen aufzuweisen braucht. An anderen Stellen desselben Präparates sieht man breite Ringe von osteoidem Gewebe auftauchen, welche nur mit geringen Lichtungen versehen sind, innerhalb deren fortsatzlose Markzellen und rote Blutkörperchen dicht aneinander gedrängt erscheinen. Wieder andere Markräume zeigen in ihrem Innern wohl konturierte Blutgefäßdurchschnitte, in ein faseriges, mit Resten von Knorpelgrundsubstanz untermischtes Gewebe eingebettet (Tafel II, Fig. 5), kurz das Bild, welches in einem und demselben Präparate die Knorpelmarkräume zeigen, kann ein ungemein buntes, auf den ersten Blick schwer entwirrbares sein. Dies liegt im Wesen des hereditär-syphilitischen Prozesses begründet, welcher, zum Unterschiede von dem rachitischen, ein mehr akut einsetzender Entzündungsvorgang ist. Die Gefäßneubildung vollzieht sich im wachsenden Knorpel unter dem Einflusse des syphilitischen Entzündungsreizes ungemein rasch, viel rascher als bei der Rachitis, deren erregende Schädlichkeiten einen mehr chronischen und dabei intermittierenden Charakter besitzen. Demgemäß kommt es bei hereditärer Syphilis viel rascher zu intensiven Einschmelzungs- und Metaplasierungsvorgängen innerhalb des Knorpels als bei Rachitis. Der durch das vererbte Syphilisgift in den Epiphysenknorpeln angeregte Entzündungsprozeß kommt aber, gerade weil er einen mehr akuten Charakter an sich trägt, viel rascher zum Stillstande als der rachitische. Da wir nun wissen, daß mit dem Stillstande der Gefäßneubildung die Metaplasie des umgebenden Knorpels rasch ihren Höhepunkt erreicht und daß mit der fortschreitenden Rückbildung des Vaskularisationsprozesses sich auch das Markgewebe in osteoide Substanz umwandelt, so ist es klar, warum bei schwereren Graden der hereditär-syphilitischen Chondritis auch schon im Fötalzustande zahlreiche Inseln von osteoider Substanz im Knorpel auftreten (Tafel I, Fig. 4). Dazu kommt noch, daß die infolge der pathologisch gesteigerten Gefäßbildung rasch vor sich gehende Zufuhr eines größeren Nährmaterials die Zirkulation einer übermäßig großen Menge von Kalksalzen im Knorpel involviert, und so wird es klar werden, warum nach Stillstand der Gefäßneubildung sich rasch um die Knorpelmarkräume herum Verkalkung der osteoiden Substanz einstellt, Verhältnisse, welche bei den Frühstadien der rachitischen Knorpelaffektion niemals anzutreffen sind. Es soll nicht unerwähnt bleiben, daß die hier geschilderten Störungen in der Markraumbildung an den Rippenepiphysen nur in sehr geringgradiger Weise ausgebildet sind, daß sich vielmehr die hier erörterten Befunde der Haupt-

sache nach auf die Chondroepiphysen der langen Röhrenknochen beziehen (s. Tafel I und II, Fig. 4 und 5).

* * *

Wir haben bisher im wesentlichen der an den Markräumen des syphilitisch erkrankten fötalen Knorpels sich abspielenden pathologischen Störungen gedacht. Viel interessanter, aber von Seiten der Autoren nur wenig gewürdigt, sind die Veränderungen, welche sich innerhalb der eigentlichen Knorpelsubstanz während des intrauterinen Ausbruches der ererbten Syphilis entwickeln. Wir wollen uns zunächst mit der Schilderung jener pathologischer Störungen befassen, welche sich auf das gegenseitige Verhalten zwischen Knorpelzellen und Knorpelgrundsubstanz beziehen.

In der anatomischen Einleitung zu diesem Bande wurde bereits des Umstandes gedacht, daß die Grundsubstanz des hyalinen Knorpels ein expansives Wachstum besitzt und daß auf den gesetzmäßigen Wechselbeziehungen zwischen Grundsubstanz und Knorpelkapseln der histologische Bau der einzelnen Zonen des wachsenden Knorpels beruht.

Demgemäß findet man in den einzelnen Zonen des wachsenden Epiphysenknorpels unter normalen Verhältnissen ein ziemlich regelmäßiges Abwechseln zwischen Grundsubstanz und Knorpelzellen, welches bekanntlich in der Zone der intensivsten Zellvergrößerung einen ganz typischen Charakter annimmt, indem sich hier die Zellen zu parallelen Säulen anordnen und zwischen den Zellsäulen palisadenförmige, gleichfalls parallel verlaufende Balken von Grundsubstanz zum Vorschein kommen.

Unseren Untersuchungen zufolge kann nun unter dem Einflusse des im Fötus zirkulierenden Syphilisvirus in jeder einzelnen Schichte des wuchernden Knorpels eine Störung in der regelmäßigen Anordnung der Zellen und Grundsubstanz eintreten; am meisten jedoch und am sinnfälligsten verändert erscheint in der Regel die Säulenzone. Das Fehlen einer ausgebildeten säulenförmigen Zellgruppierung in dieser Zone ist bei der Chondritis foetalis syphilitica ein sehr häufig vorkommender Befund. An dem in Tafel III, Fig. 7 abgebildeten Präparate, welches aus einem Längsschnitte durch die proximale Tibiaepiphyse eines im 9. Lunarmonate ausgestoßenen Fötus gewonnen ist, erscheinen in der Zone der Zellvergrößerung die Zellen wirr, ohne bestimmte Gruppierung, oder zu ganz unregelmäßig konfigurierten Klötzen aneinander gereiht und nur durch ganz geringe zackig verlaufende Schichten von Grundsubstanz voneinander abgetrennt. Dabei fällt wieder

auf, daß die Zellen im Bereiche der Säulenzone meistenteils so dicht aneinander liegen, daß die erwähnten Palisaden von Grundsubstanz fast nirgends zum Vorschein kommen, während an verschiedenen anderen Orten desselben Präparates auf größere Gebiete hin jede Zellstruktur vermißt wird und unvermittelt ganze Inseln von undifferenzierter Grundsubstanz in Erscheinung treten. Daß nebenbei die Zone der Knorpelverkalkung unregelmäßig gestaltet und verbreitert ist, muß noch erwähnt werden. Daß im übrigen in der Zone der allseitigen Zellvermehrung eine gleichmäßige durch die ganze Grundsubstanz durchgreifende quere Faserung des Knorpels vorliegt, ist ein untrügliches Zeichen für den hochgradigen Reizungsvorgang, welcher sich innerhalb des hier in Rede stehenden Epiphysenknorpels abspielt.

An den Chondroepiphysen der langen Röhrenknochen einer andern neunmonatlichen syphilitischen Totgeburt fanden sich Störungen der angedeuteten Art mehr weniger hochgradig entwickelt an allen Epiphysenknorpeln. Die hier reproduzierte Abbildung (Tafel I, Fig. 3), welche aus der proximalen Humerusepiphyse stammt, zeigt als auffälligste Veränderung an der Grenze zwischen der Säulenzone und der Zone des allseitig wachsenden Knorpels ein Stück unverkalkter Grundsubstanz, welches frei von jeder Zelldifferenzierung ist und wie ein Fremdkörper innerhalb der Knorpelepiphyse erscheint. Wie ich mich an Serienschnitten überzeugen konnte, handelt es sich hier um einen ganzen Klotz von zellenfreier Grundsubstanz, welcher einen großen Teil der Epiphyse der Quere nach durchsetzt und gleichsam abgeschnürt von dem übrigen zellenreichen hyalinen Knorpel erscheint. Betrachtet man auf einem Längsschnitte durch die betreffende Chondroepiphyse die diaphysenwärts an das zellenlose Knorpelstück sich anschließenden Partien, so zeigt sich, daß gegen die Ossifikationszone hin die Knorpelzellen immer schmächtiger und schmächtiger werden, während zwischen denselben immer dichtere, longitudinale Streifen von Grundsubstanz auftreten. Innerhalb der Verkalkungszone ist abermals die Zellstruktur vollständig geschwunden. Hier findet man nur einen verkalkten Block von Grundsubstanz ohne Knorpelzellen. Somit handelt es sich hier um ein Übermaß von Grundsubstanzentwicklung auf Kosten der Zellproduktion beziehungsweise um eine fortschreitende Umwandlung von Zellprotoplasma in Grundsubstanz, so daß auch in der Zone der Knorpelverkalkung, soweit dieselbe die Fortsetzung des erwähnten zellenlosen Stückes Grundsubstanz bildet, die Knorpelstruktur hochgradig alteriert erscheint. Auch an vielen anderen Stellen der Verkalkungszone ist die Zellstruktur verloren gegangen; an Stelle derselben ist eine verkalkte, vielfach

durch längsverlaufende Faserbündel unterbrochene strukturlose, nekrosierte Knorpeltextur zu erkennen.

An dem eben beschriebenen Präparate fällt seitlich von dem früher erwähnten zellenlosen Block von Grundsubstanz eine gewisse Unregelmäßigkeit in der Aneinanderreihung der Knorpelzellen auf, so daß nichts an diesem Präparate an die wohlbekannte Struktur der Säulenzone des Epiphysenknorpels mehr erinnert. Was das abgeschnürte Stück Grundsubstanz selbst anbetrifft, so zeigt sich an der oberen Grenze desselben ein Übermaß von Zellbildung, so daß die bogenförmige obere Grenze des abgeschnürten Stückes von einer dichten Anhäufung abgeplatteter, abnorm kleiner Zellen überzogen ist, welche in nichts an das bekannte Bild der Knorpelzellen gemahnen, vielmehr den Charakter einkerniger Entzündungszellen zur Schau tragen. Mitten in dem Stück undifferenzierter Grundsubstanz erscheinen einige Knorpelzellen innerhalb einer gemeinsamen Kapsel, offenbar die letzten Reste jener Knorpelzellengruppe, durch deren Schwund das in Frage stehende pathologische Grundsubstanzgebilde zu stande gekommen ist. Dieses letztere hängt durch zahlreiche, zur Ossifikationszone hin tendierende Ausläufer mit der Verkalkungszone zusammen und bei schwacher Vergrößerung betrachtet, gewährt es das Bild einer Qualle mit ihren Greiffüßen oder einer Kartoffel mit ihren Wurzeln. Die von diesem medusenartig aussehenden Knorpelgebilde zur Ossifikationszone hinstrebenden Fäden von Knorpelgrundsubstanz enthalten während ihres Verlaufes in der Säulen- und Verkalkungszone unvollkommen gesonderte, relativ kleine, längsoval gestaltete Knorpelhöhlen mit atrophischen Knorpelzellen.

Hochgradige Knorpelveränderungen fanden sich auch bei einer syphilitischen Totgeburt aus dem letzten Schwangerschaftsmonate. Die proximale Tibiaepiphyse der rechten Seite erschien bei diesem Falle besonders schwer affiziert. Hier fand sich, fast die ganze Chondroepiphyse von vorne nach rückwärts in etwas schräger Richtung durchsetzend, an der Grenze zwischen der Verkalkungs- und Säulenzone, ein eigentümlich verkalkter Block, welcher auf Längsschnitten ein posthornförmiges Gebilde darstellte und vollständig frei von jeder Zelldifferenzierung erschien (Tafel II, Fig. 6). Dieser Block, welcher in den mit Hämatoxylin und Pikrokarmin doppelt gefärbten Schnitten durch seine dunklere Hämatoxylinfärbung von der übrigen Knorpelgrundsubstanz absticht und allenthalben von einem metaplasierten Knorpelgewebe umgeben erscheint, zeigt in seinem Innern zahlreiche orangegelbe Streifen und Punkte, welche auf Kanalisierung und Blutbildung zurückzuführen sind. Überdies ist in demselben eine in der Richtung der

Säulenzone besonders deutlich hervortretende Strichelung auffallend, welche auf einem stärkeren Hervortreten der interfibrillären Kittsubstanz im Bereiche des schwer veränderten Knorpelstückes beruht. An vielen Stellen hängt dieses posthornförmige Gebilde mittels zarter, büschelförmig gruppierter Fibrillen, die sich in den umgebenden Knorpel hinein verfolgen lassen, mit den Knorpelzellen der Umgebung zusammen, ja es macht den Eindruck, als ob dasselbe durch Ausläufer der Knorpelzellen der Umgebung festgehalten oder verankert wäre. Auch ist in der Umgebung dieses anomalen Gebildes eine quere Fibrillierung des Knorpels zu erkennen. Der fibrilläre Zerfall der Knorpelgrundsubstanz ist auch an der pinselförmigen oder büschelförmigen Auffaserung derselben in der Umgebung des abgebildeten fremdkörperartigen Gebildes ersichtlich. Auffallend ist am oberen Pole ein wirres Durcheinander von zelligen Gebilden innerhalb einer schwach tingiblen Grundsubstanz. Diaphysenwärts schließt sich an einzelnen Stellen verkalkte Grundsubstanz mit spärlichen Zellen an, an anderen Stellen wieder ist ein schön entwickeltes Bild der Säulenzone mit intensiven Verkalkungsvorgängen zu entdecken. Gelenkwärts, also in der Abbildung nach oben zu, von dem fremdkörperartigen Gebilde erscheinen innerhalb der Wucherungszone des Knorpels die Knorpelhöhlen ungemein reduziert und zumeist vollständig kernlos, so daß dieselben einen blasigen Charakter angenommen haben.

Es kann keinem Zweifel unterliegen, daß es sich in den beiden eben besprochenen Fällen um eine durch das intrauterin zur Geltung gekommene Syphilisvirus hervorgerufene entzündliche Nekrose im Bereiche des Epiphysenknorpels handelt. Dafür sprechen die Proliferations- und Degenerationsvorgänge, welche an den umgebenden Knorpelzellen zu erkennen sind, das Auftreten von Entzündungszellen in der Umgebung der nekrosierten Knorpelsubstanz sowie auch die Zerklüftung und feinkörnige Trübung der vollkommen zellenlos gewordenen Knorpelstücke. Diese partiellen Knorpelnekrosen finden sich stets nur in der Proliferations- und Verkalkungszone dort, wo physiologischerweise die intensivsten Wachstumsvorgänge vorherrschen. In pathogenetischer Hinsicht stehen diese intrachondralen Nekrosierungsvorgänge auf derselben Stufe, wie die schon früher (S. 93) besprochenen, durch angeborene Syphilis veranlaßten akuten Nekrosen in den Viszeralorganen. Es ist mehr als wahrscheinlich, daß bei weiterer Fortdauer des intrachondralen Entzündungsprozesses solche nekrosierte Knorpelpartien zur Erweichung gelangen und dann zu Höhlenbildungen führen,

wie wir solche in Fig. 4 auf Tafel I innerhalb der Proliferationszone des Epiphysenknorpels abgebildet sehen.

Seitlich von dem obersten Pole des fremdkörperartigen Gebildes ist die Grundsubstanz des Knorpels auf größere Strecken hin osteoid metaplasiert und mit plattgedrückten, kapsellosen Zellkernen, ähnlich den Knochenkörperchen, ausgestattet. Dort, wo die osteoide Metaplasie an den hämatoxylinfarbigen Knorpel angrenzt, ist eine übermäßige Wucherung von Knorpelzellen zu erkennen. Vom unteren Ende dieses Gebildes geht eine osteoide, mit Karmin tingierte Leiste senkrecht durch die Verkalkungszone bis in die Zone der Markraumbildung und verliert sich dort in einem Knorpelbalken der Granulationsschichte.

Ich habe an den beschriebenen 3 Beispielen nur einige sehr hochgradige Formen der in Rede stehenden kongenital-syphilitischen intrachondralen Alterationen des Epiphysenknorpels vorgeführt, muß aber betonen, daß geringfügige Veränderungen, welche sich durch eine Unregelmäßigkeit in der Sonderung der Zellsäulen und Grundsubstanz dokumentieren, zu den häufigsten Befunden gehören, welche man an den Epiphysenknorpeln hereditär-syphilitischer Früchte finden kann. Im allgemeinen zeigen die Rippenepiphysen nur geringfügigere Alterationen der angedeuteten Art, viel hochgradigere die Epiphysenknorpel der langen Extremitätenknochen.

Es muß noch hervorgehoben werden, daß die Befunde, von welchen wir eben gesprochen haben, durchaus nur bei syphilitischen Föten and Totgeburten, nicht aber bei extrauteriner Hereditärsyphilis erhoben wurden und daß es sich hier häufig um Epiphysen handelte, bei welchen die typischen Veränderungen an der Knochenknorpelgrenze selbst nicht besonders hochgradig waren und höchstens als sogenanntes erstes Stadium der Wegnerschen Osteochondritis angesprochen werden konnten.

Daraus geht hervor, daß innerhalb der Chondroepiphysen ganz eklatante entzündliche Prozesse vor sich gehen können, ohne daß noch die für die Wegnersche Erkrankung typischen Veränderungen an der Grenze zwischen Schaft und Epiphyse vorzuliegen brauchen; ja es unterliegt für mich keinem Zweifel, daß den für die fötale Syphilis klassischen Alterationen an der Knochenknorpelgrenze während der intrauterinen Entwicklung der Epiphysenknorpel Ernährungsstörungen und entzündliche Alterationen innerhalb des Knorpels selbst vorausgehen können, welche als die frühesten Wirkungen des syphilitischen Virus auf die Proliferationszone des Knorpels aufzufassen sind.

Diese Veränderungen gehören ebenso zum Wesen der hereditär-syphilitischen Osteochondritis wie die Affektionen an der Knochenknorpelgrenze selbst. Es handelt sich hiebei im wahrsten Sinne des Wortes um eine Chondritis, wie dies schon von Haab ganz richtig, wenn auch ohne genaue Beschreibung und Kenntnis der eben namhaft gemachten initialen Anomalien, hervorgehoben wurde.

Noch einige Details bezüglich der Knorpelveränderungen bei syphilitischen Föten wären anzuführen.

Eine mäßige Steigerung der Proliferation im Bereiche der allseitigen Knorpelzellenwucherung ist bei fast allen von hereditär-syphilitischen Säuglingen stammenden Präparaten zu erkennen, und zwar ist dieselbe deutlicher an den Chondroepiphysen der langen Röhrenknochen als an den Rippenknorpeln. Auch ist uns bei intensiver affizierten Epiphysenknorpeln wiederholt aufgefallen, daß innerhalb des kleinzelligen Knorpels bis nahe zur Gelenksoberfläche desselben große Markräume auftauchten, welche mit faserigem Mark und strotzend gefüllten Blutgefäßen ausgestattet und von einem osteoiden, mitunter auch kalkhaltigen Saume bekleidet waren. Ein Vergleich mit normalen Epiphysenknorpeln zeigt, daß Markräume innerhalb des ruhenden Knorpels in dieser Höhe unter normalen Verhältnissen nur in geringer Zahl gebildet werden, wie denn überhaupt die normale intrachondrale Markraumbildung hauptsächlich in die Zone der allseitigen Zellvermehrung fällt. (Kassowitz.)

Ich habe es versucht, an Längsschnitten von syphilitisch erkrankten Chondroepiphysen, welche ungefähr die Mitte der betreffenden Epiphyse markieren, die auftauchenden Markraumdurchschnitte zu zählen und mit analogen Längsschnitten normaler Knorpelepiphysen der gleichen anatomischen Lokalisation zu vergleichen, konnte aber nicht immer zu brauchbarem Resultate gelangen, weil die im Knorpel sich entwickelnden Gefäßkanäle häufig derartig gewunden sind, daß man einen und denselben Kanal in einem Schnitt mehrmals treffen kann und mehrere verschiedene Markräume vor sich zu haben glaubt, während sich ein an verschiedenen Stellen des Knorpels gleichzeitig getroffener Markraum in mehreren Durchschnitten darstellt.

Was die Rippenepiphysen anbelangt, so ist bei Neugeborenen die Größe derselben zu geringfügig, um eine größere Anzahl von Markräumen in Längsschnitten hervortreten zu lassen. Man findet daher sowohl bei Längsschnitten durch normale als auch bei Längsschnitten durch syphilitische Rippenepiphysen selten mehr als drei oder vier Markraumdurchschnitte in einem Präparate. Wenn man Längsschnitte der

Chondroepiphysen langer Extremitätenknochen zu Rate zieht, welche von neugeborenen syphilitischen Früchten herrühren, und dieselben mit normalen Präparaten vergleicht, dann kann man sehr häufig finden, daß eine auffallende Vermehrung der Markräume in den syphilitisch affizierten Knorpelepiphysen vorliegt, ein Befund, welcher übrigens auch in den Chondroepiphysen rachitisch veränderter Knorpel zu erheben ist. Hier sind übrigens, wenn es sich um Frühstadien der Erkrankung handelt, Täuschungen sehr leicht möglich und ich halte demnach die Feststellung der Tatsache viel wichtiger, daß die Markraumbildung innerhalb des Knorpels in den Anfangsstadien der hereditär-syphilitischen Erkrankung viel weiter gegen die Epiphysenenden zustrebt als unter normalen Verhältnissen, was mit der vermehrten Vaskularisationstendenz, welche durch den Reiz des syphilitischen Virus im Epiphysenknorpel angeregt ist, zusammenhängt (s. Tafel III, Fig. 8).

Sehr häufig findet man gleichzeitig mit klassischen Veränderungen an der Ossifikationszone schwere regressive Metamorphosen in der Säulenzone. Ganz gewöhnlich fällt zunächst eine bedeutende Vermehrung der queren Gefäßanastomosen in diesem Bezirke auf. Daneben sieht man gerade in der Umgebung der Gefäß- und Markkanäle den Knorpel vielfach atrophisch, die Grundsubstanz von kleinen, atrophischen, der Kapseln entbehrenden und in regressiver Metamorphose befindlichen Knorpelzellen durchsetzt. An anderen Präparaten wieder sieht man die Knorpelkapseln aufgetrieben, die Perizellularsubstanz stark getrübt, die Zellkerne selbst nur schwach angedeutet oder das Protoplasma der Knorpelzellen ist stark granuliert, die Zellen selbst sind gebläht, eine Art hydropischen Zustandes der Knorpelzellen darstellend. Daneben kann man aber einzelne Kapseln finden, in welchen nur mehr Reste von Knorpelzellen und Perizellularsubstanz, dafür aber rote Blutkörperchen und freie Kerne zu entdecken sind.

Betrachtet man dann die Verkalkungszone im Detail, so bemerkt man, daß die Verkalkung der die Zellsäulen trennenden vertikalen Grundsubstanzpalisaden mitunter sehr unvollständig und daß die Verkalkungsgrenze insbesondere epiphysenwärts sehr unregelmäßig und zackig ist, unbeschadet der vorhandenen absoluten Verbreiterung der Knorpelverkalkungszone. Mitunter steigt längs des Perichondriums und der Knorpelgefäßkanäle die Ossifikation und Verkalkung weit hinauf in den Epiphysenknorpel, sehr häufig aber findet man auch um die Gefäßräume herum kalklose Zonen. In bunter Abwechslung erscheinen osteoide, verkalkte und unverkalkte Knorpelpartien und häufig hat man den Eindruck einer Verdopplung der Verkalkungszone,

indem nämlich zwischen zwei ziemlich parallel verlaufenden Zonen vorgeschrittener Knorpelverkalkung ein Querstreifen von hydropischen oder atrophischen Knorpelkapseln, deren trennende Knorpelgrundsubstanz noch unverkalkt ist, stehen blieb.

Auch das Auftreten von Zerklüftung und Zerspaltung des Epiphysenknorpels in der Nähe der provisorischen Verkalkungszone oder innerhalb derselben ist zweifellos eine Folge der syphilitischen Knorpelentzündung. Einen Übergang zu den wirklichen Spaltbildungen scheinen jene gar nicht selten auftauchenden Befunde zu bilden, auf welche im Verlaufe dieser Abhandlung schon mehrfach aufmerksam gemacht worden ist, nämlich das Auftreten von queren, die ganze Epiphyse durchziehenden Spaltlinien, welche sich ausschließlich nur in den tiefsten Partien der Proliferationszone beziehungsweise an der epiphysären Grenze der Säulenzone zeigen. Diese Spaltlinien, welche unter normalen Verhältnissen nur nach Anwendung eingreifender chemischer Zerstörungsmittel des Knorpels entstehen, haben wir in der Wucherungsschichte des Epiphysenknorpels sowohl an den Rippenknorpeln als auch an den Epiphysen der langen und kurzen Röhrenknochen bei der kongenital-syphilitischen Knorpelaffektion finden können. Unserer Ansicht nach sind sie die ersten Zeichen einer pathologischen Modifikation der interfibrillären Kittsubstanz zwischen den Knorpelfibrillen. Man kann sich nun leicht vorstellen, daß bei fortschreitender entzündlicher Reizung des Knorpels ein Zerfall beziehungsweise eine Auflösung dieser Kittsubstanz innerhalb der Proliferationszone in der dort vorwaltenden queren Richtung der Fibrillierung stattfinden kann. Demnach läßt sich das Vorkommen quer gestalteter Dehiszenzen in der Proliferationsgrenze des Epiphysenknorpels, auf welches schon von verschiedenen Autoren aufmerksam gemacht wurde, mühelos von einer pathologischen Erweichung der interfibrillären Kittsubstanz innerhalb der Wucherungszone herleiten, deren erstes sichtbares Anzeichen in dem Auftreten der erwähnten Querlinien an der oberen Grenze der Säulenzone gegeben ist (s. Tafel I u. III, Fig. 3 u. 7).

Bezüglich der erwähnten Spaltlinien muß noch darauf aufmerksam gemacht werden, daß, wie dies Kassowitz gelehrt hat, die Knorpelgrundsubstanz in ihrer ganzen Totalität aus Fibrillen und einer interfibrillären Kittsubstanz zusammengesetzt ist und daß namentlich bei frühembryonalen Knorpeln, insbesondere bei mazerierten Föten, diese Fibrillierung auch ohne Zuhilfenahme von besonderen Mazerationsflüssigkeiten, welche eine Quellung der Kittsubstanzen bedingen, in allen Zonen des Epiphysenknorpels zur Anschauung kommen kann. Im gleich-

mäßig wachsenden Knorpel der spätfötalen und kindlichen Epiphysen findet man aber Spaltlinien, wie Kassowitz hervorhebt, nur unter krankhaften Verhältnissen. Was hiebei als Querfaserung zur Anschauung kommt, sind nicht die Knorpelfibrillen, sondern die zwischen denselben befindliche interfibrilläre Kittsubstanz, welche infolge eines pathologischen Quellungs- oder Erweichungszustandes sich vergrößert und dabei eine erhöhte Tinktionsfähigkeit für Hämatoxylin gewonnen hat.

Wir haben diese queren Spaltlinien in der Zone des gleichmäßig wachsenden Knorpels, und zwar an der Grenze gegen die Säulenzone hin in Verbindung mit den bereits früher erwähnten Affektionen des Knorpels bei syphilitischen Föten und Totgeburten sehr häufig gesehen und verweisen auf die Abbildungen Tafel I u. III, Fig. 3 u. 7. Hier kann man auch erkennen, daß diese Querfasern die einzelnen Gruppen der Knorpelzellen miteinander verbinden und bei Untersuchung mit stärkeren Objektiven gelingt es leicht nachzuweisen, wie die einzelnen Knorpelfibrillen sich in die Wandungen der Knorpelkapseln versenken.

Aber nicht allein an den syphilitisch affizierten Epiphysenknorpeln der langen Röhrenknochen, sondern auch an den kurzen konnte ich das Auftreten querer Faserung im Bereiche der Knorpelproliferationszone erkennen. In einem auf Tafel VIII, Fig. 14 abgebildeten Längsschnitte, welcher die Knochenknorpelgrenze einer syphilitisch erkrankten Phalange eines dreiwöchentlichen Kindes darstellt, finden sich in der Nähe der Ossifikationszone, innerhalb des Knorpels, mit Hämatoxylin dunkel gefärbte, quer durch die ganze Epiphyse verlaufende, leicht wellige Linien, welche mit einer intensiven Zellwucherung vom Perichondrium aus in Verbindung stehen. Das Perichondrium ist in diesem Falle besonders hochgradig affiziert, namentlich die Kambiumschichte desselben ist sehr verbreitert, in ein zelliges Granulationsgewebe umgewandelt, in welchem gegen die Diaphyse zu Ossifikationsvorgänge zu erblicken sind, während oberhalb der Säulenzone des wuchernden Knorpels, innerhalb desselben, die beschriebene Zerfaserung in Erscheinung tritt, welche aber, wie man sich durch genaue mikroskopische Untersuchung überzeugen kann, mit dem perichondralen Entzündungsherde in Zusammenhang steht.

Als besonderen Ausdruck des bei der hereditären Syphilis vor sich gehenden Reizungsvorganges im Bereiche der wachsenden Epiphysenknorpel muß noch auf eigentümliche Veränderungen der Knorpelzellen im Bereiche der Wucherungszone aufmerksam gemacht werden. Wenn man von den in der Zone der Zellvergrößerung befindlichen, zu säulenförmigen Reihen angeordneten Zellen absieht, welche de norma

unter allen Umständen eine rundliche Form besitzen und in großen Knorpelhöhlen eingeschlossen sind, zeigen die Knorpelzellen anderwärts im Hyalinknorpel, wie allgemein bekannt, eine sehr bedeutende Polymorphie, welche zwischen kreisrunden, platten und spindelförmigen Zellen in allen möglichen Abstufungen schwankt. Doch besitzen die Knorpelzellen, selbst wenn sie spindelförmig und platt sind, im normalen Knorpel in der Regel nur ganz kurze bipolare Fortsätze, welche in der umgebenden Grundsubstanz blind endigen. Unter pathologischen Verhältnissen, namentlich bei hereditär-syphilitischen Epiphysenknorpeln, werden die protoplasmatischen Fortsätze deutlicher und größer und es treten vielfach Verzweigungen und Anastomosenbildungen zwischen den einzelnen Knorpelzellen durch Vermittlung der erwähnten protoplasmatischen Fortsätze in Erscheinung. In seiner „normalen Ossifikation“ hat bereits Kassowitz auf das pathologische Vorkommen von außerordentlich dicht gedrängten spindel- und fadenförmigen, mittels protoplasmatischer Fortsätze miteinander verbundenen Knorpelzellen aufmerksam gemacht. Wir konnten nun konstatieren, daß sämtliche untersuchte Epiphysenknorpel der Rippen und langen Röhrenknochen sowohl bei der Syphilis der Föten als auch bei der angeborenen Syphilis im frühkindlichen Zustande derartige anastomosierende Zellfortsätze im Bereiche des gleichmäßig wachsenden Knorpels aufweisen. Man kann nun weiter beobachten, wie als Vorläuferstadium von Einschmelzungsvorgängen des Knorpels eine reichliche Anastomosenbildung zwischen den einzelnen Zellen auftritt, daß diese protoplasmatischen Fäden sich auf Kosten der immer mehr schwindenden Grundsubstanz verbreitern und sich vermehren, bis es zur Auflösung der letzteren auf größere Strecken hin kommt.

Die hier erörterten Vorgänge stellen die Übergangsstadien zu den von Haab, Veraguth und Braunschweig beschriebenen hereditär-syphilitischen Spaltbildungen im Bereiche der Epiphysenknorpel dar.

Mit großer Vorliebe entstehen bei progredienten Formen der hereditär-syphilitischen Knorpelentzündung innerhalb der Säulenzone Kontinuitätstrennungen, welche durch Zerfall der Knorpelgrundsubstanz bedingt sind. Andeutungen solcher Spaltbildungen kann man sehr häufig auch bei minder vorgeschrittenen Knorpelaffektionen wahrnehmen; denn es kommt gar nicht selten vor, daß eine ganze Reihe von Knorpelkapseln in derselben Höhe der Säulenzone hydropisch wird, daß dabei die Interzellularsubstanz zum Schwunde gelangt, daß an Stelle der Knorpelkapseln und der interzellularen Balken ein Markgewebe auftritt, welches schleimig oder faserig degeneriert, so daß auf

diese Weise Kontinuitätstrennungen innerhalb der Säulenzone vorbereitet werden (s. Tafel I, Fig. 4).

Die häufigste Stelle der bei der hereditär-luetischen Knochenknorpelaffektion auftretenden Spaltbildung ist allerdings an der diaphysären Grenze der Verkalkungszone gelegen, dort, wo sich de norma die ersten Markräume bilden. Wir werden diese Lokalisation der Dehiszenzen als die für die hereditäre Syphilis typischen Stellen kennen lernen. Zum Verständnisse der durch die fötale Syphilis angeregten intrachondralen Reiz- und Entzündungsphänomene ist es aber notwendig, schon hier darauf aufmerksam zu machen, daß auch noch oberhalb der Ossifikationszone, innerhalb des Knorpels, sich abspielende Entzündungsvorgänge zu Auflösung und Zerfall großer Knorpelgebiete und zu Kontinuitätsstörungen Veranlassung geben können.

Wenn pathologische Spaltbildungen innerhalb des Knorpels mit großen Markräumen beziehungsweise Gefäßkanälen in Verbindung treten, so kann durch die Kombination der Erweichung der Knorpelsubstanz mit dem Fortschreiten der pathologischen Markraumbildung unter dem Einflusse des spezifischen Entzündungsreizes ein großes Gebiet des Knorpels innerhalb der Proliferations- und Säulenzone quer oder zickzackförmig oder auch in ganz unregelmäßiger Weise klaffende Spalten und Höhlen zeigen. In manchen Längsschnitten scheint es dann, als ob ganze Knorpelpartien von dem übrigen Knorpel vollkommen isoliert wären (s. Tafel II, Fig. 6).

Auf solche Weise zu stande gekommene Lücken oder Spalten im Knorpel sind stets mit nekrotischem Gewebsdetritus erfüllt, welcher aus Zerfallprodukten der degenerierten Knorpelzellen eventuell des untergegangenen Knorpelmarkes besteht. Die knorpeligen Wände der Höhlen lassen sehr häufig eine Auffaserung an den freien Rändern erkennen, mitunter treten pinselförmige oder büschelförmige Fibrillenbildungen an den Wänden der pathologischen Höhlen auf, welche frei in das Höhlenlumen hineinragen, wie in Tafel II, Fig. 6 zu erkennen ist. In dem dort abgebildeten Präparate, bei welchem es sich um Nekrose eines großen Stückes des hyalinen Knorpels handelt, sieht man das Auftreten büschelförmiger Zerfaserung des erweichten Knorpels an vielen Stellen sehr deutlich ausgesprochen. Auch kann es vorkommen, daß innerhalb der in der Proliferationszone gelegenen Markräume das ganze Mark sich in ein nekrobiotisches Granulationsgewebe unter Auftreten von klassischen Gefäßveränderungen umwandelt und daß erst später eine Erweiterung und eine Konfluenz mehrerer, insbesondere quer verlaufender, anastomosierender Knorpelmarkkanäle

stattfindet, indem der anliegende Knorpel erweicht und eingeschmolzen wird, während das Knorpelmark fettig degeneriert und zerfällt. Auch können, wie wir noch hören werden, die intrachondral entstandenen Kontinuitätstrennungen mit den an der Diaphysen-Epiphysengrenze auftretenden in Verbindung treten.

Es entsteht nun die Frage: Sind alle in diesem Kapitel namhaft gemachten intrachondral ablaufenden pathologischen Störungen spezifisch syphilitische Prozesse oder, besser ausgedrückt, kann man aus dem Vorhandensein der bisher erörterten mikroskopischen Befunde allemal mit Sicherheit die Diagnose einer durch hereditäre Lues bedingten Knorpelaffektion stellen, auch wenn die syphilitische Provenienz der zur Untersuchung stehenden Knochenpräparate nicht erwiesen ist? Darauf müssen wir antworten: Weitaus die größte Zahl der hier vorgeführten intrachondralen pathologischen Befunde ist nicht absolut beweisend für das Vorliegen von hereditärer Syphilis; denn auch die rachitische Knorpelstörung in ihren ersten Früherscheinungen bedingt ganz ähnliche Veränderungen. Überhaupt ist es auffallend, daß die meisten der bisher namhaft gemachten, im Epiphysenknorpel ablaufenden und durch die hereditäre Syphilis angeregten Prozesse durchaus nicht die sonst üblichen Kriterien einer spezifisch syphilitischen Entzündung an sich tragen, sondern sich als entzündliche Reizungsphänomene des wachsenden und daher für Reize ungemein empfänglichen Knorpels darstellen. Es liegt dies wohl in den Eigentümlichkeiten des anatomischen Baues des Knorpels begründet, welcher, in seiner embryonalen Anlage jedweder Vaskularisation entbehrend, primäre Veränderungen an den Gefäßwänden und eine von diesen ausgehende Zellwucherung in den Anfangsstadien des Prozesses nicht erkennen läßt. Um so deutlicher treten aber später während des Hineinwachsens der Blutgefäße in den Knorpel die von der pathologischen Vaskularisation ausgehenden Reizphänomene in Erscheinung, welche sich vor allem in einer Störung des Zellenlebens innerhalb des wachsenden Knorpels und der gegenseitigen Beziehungen zwischen Zellen und Grundsubstanz zu erkennen geben. Soweit es sich um einfache Reizungsphänomene im wachsenden Knorpel handelt als da sind: vermehrte Gefäß- und Markraumbildung, unregelmäßige Metaplasie der Grundsubstanz um die Markräume herum, pathologische Störungen in der Entwicklung der Grundsubstanz, progressive Metamorphosen der Knorpelzellen, kann demnach von für hereditäre Lues charakteristischen Erscheinungen nicht gesprochen werden. Alle diese Veränderungen ereignen sich auch in den ersten Stadien der durch Rachitis hervorgerufenen Knorpelreizungen, ins-

besondere an den rasch wachsenden vorderen Rippenenden. Allerdings, wenn sich die eben erwähnten Phänomene bei Föten in den Epiphysenknorpeln der langen Extremitätenknochen finden, dann ist der Verdacht, daß dieselben durch Syphilis bedingt sind, ein sehr gerechtfertigter; aber erst wenn eine Verbreiterung der Knorpelverkalkungszone, wenn hypoplastische Vorgänge und regressive Metamorphosen innerhalb der Knorpelzellen- und Grundsubstanz, wenn eine Wandverdickung der Blutgefäße in den intrachondralen Markräumen oder wenn Zerfaserungs- und Zerklüftungsvorgänge oder gar ausgedehnte Knorpelnekrose innerhalb der Proliferationszone auftreten, dann ist die Diagnose einer syphilitischen Knorpelaffektion in histologischer Hinsicht absolut sichergestellt.

Drittes Kapitel.

Veränderungen in der Zone der subchondralen Markraumbildung.

Hyperämie und Blutbildung an der Knochenknorpelgrenze. — Gefäßvermehrung im Epiphysenknorpel. — Hyperämisch entzündliche Prozesse innerhalb der Spongiosa. — Zellformen im Spongiosamark. — Granulationsgewebe zwischen den verkalkten Knorpelbälkchen. — Karvonens Theorie der hereditär-syphilitischen Frühaffektionen. — Unterschiede zwischen hereditär-syphilitischen und rachitischen Veränderungen an der Knochenknorpelgrenze. — Zellenlose nekrosierende Knorpelblöcke in der Ossifikationszone. — Proliferationszone bei Rachitis und bei hereditärer Syphilis.

Wir kommen nun zur Besprechung der pathologischen Vorgänge, welche sich unter dem Einflusse des intrauterin zur Entfaltung kommenden Syphilisgiftes an den Knochenknorpelgrenzen der Röhrenknochen einstellen. Es handelt sich hier um jene Veränderungen, welche sich an die endochondrale Ossifikation und an die Bildung der ersten Spongiosabalken und -Räume an der Ossifikationsgrenze knüpfen und dem anatomischen Bilde erst den charakteristischen Stempel der hereditären Syphilis aufdrücken.

Untersucht man entkalkte[1]) Längsschnitte hereditär-syphilitisch affizierter Rippen- oder langer Extremitätenknochen Neugeborener, welche die Chondroepiphyse und die angrenzenden Teile der Diaphyse umfassen, in einem frühen Stadium der Erkrankung (nach gelungener Doppelfärbung mit Hämatoxylin und Pikrokarmin oder Hämalaun-Eosin), so ist zunächst das auffallendste eine ungewöhnliche Hyperämie im Bereiche der endostalen und endochondralen Markräume an der Epiphysengrenze. Die Hyperämie gibt sich zu erkennen durch das Vorhandensein enorm weiter, strotzend mit Blutkörperchen gefüllter Blutgefäße in den an der Ossifikationsgrenze befindlichen Markräumen der fertigen Spongiosa. Auch etwas weiter von der Ossifikationsgrenze entfernt finden sich abnorm reichliche Gefäße, welche in fortwährender Neubildung begriffen sind und nach der Knochen-

[1]) Als Entkalkungsmethode wurde stets die langsame und unvollständige Dekalzination mit Müllerscher Flüssigkeit angewendet.

knorpelgrenze zustreben (s. Tafel I, II, III, Fig. 3, 6, 7). In kleineren, ganz jungen Markräumen an der diaphysären Grenze des verkalkten Knorpels findet man die ganze eben gebildete, aus dem Zerfalle des Zellprotoplasmas hervorgegangene Höhle von roten Blutkörperchen ausgefüllt, welche vielfach vollständig frei in dem betreffenden Hohlraum liegen, während in anderen jungen Markräumen bereits eine feine Gefäßwand um die Blutkörperchen herum gebildet ist, welche, wie man sich bei Verschiebungen mit der Mikrometerschraube überzeugen kann, mit dem Kapillargefäß eines größeren, in der Nähe befindlichen, etwas tiefer gelegenen Markraumes noch zusammenhängt. Auch kann man als ganz konstanten Befund anführen, daß in den untersten, eben erst eröffneten Knorpelhöhlen der verkalkten Säulenzone, dort, wo die Knorpelzellen gerade im Zerfall begriffen sind, an Stelle der letzteren Hämoglobinklümpchen auftreten, welche bei Anwendung von Pikrokarminfärbung an der charakteristischen Orangefarbe zu erkennen sind (s. Tafel II, Fig. 6). Ja es ist sehr häufig zu konstatieren, daß solche Knorpelhöhlen, welche von Resten verkalkter Knorpelbälkchen begrenzt sind, noch keinen andern Inhalt haben als eine ungemein zarte Kapillare, die mit einigen Blutkörperchen gefüllt ist, ferner kleine, in Bildung begriffene, frei liegende Hämoglobinklümpchen, sonst gar keine zelligen Elemente. Im übrigen findet man in dem Hohlraume Reste der körnig zerfallenen Perizellularsubstanz. Auch wenn man weiter diaphysenwärts in der Betrachtung fortschreitet, ist man überrascht durch die beträchtliche Vaskularisation des Markes zwischen den Knorpelbalken, während das Markgewebe selbst einen auffallend einförmigen Charakter an sich trägt. Alle diese Veränderungen sind in Tafel III, Fig. 7, deutlich zu erkennen.

Hier muß daran erinnert werden, daß schon Kassowitz in seiner Arbeit über die normale Ossifikation die Tatsache festgestellt hat, daß innerhalb des Knorpels und der Knorpelzellen am Ossifikationsrande rote Blutkörperchen entstehen können.

Bayerl[1]) hat am histologischen Institute von Kupffer in München mittels einer besonderen Färbungsmethode die Angaben Kassowitz' bestätigt und nachgewiesen, daß im Bereiche des großzelligen Knorpels, dort, wo die ersten Knorpelmarkräume gebildet werden, innerhalb der Kapselräume Körper auftreten, die nach Form und Färbung als kernlose rote Blutkörperchen aufzufassen sind; allerdings konnte Bayerl über den Bildungsmodus dieser Hämoglobinkörperchen keine Sicherheit erlangen. Es ist nun sehr interessant, festzustellen, daß gerade unter pathologischen Verhältnissen, insbesondere aber bei der durch die hereditäre Frühsyphilis entstehenden Reizung des Knorpelgewebes, eine so auffallende Vermehrung dieser Blutkörperchenbildung

[1]) Bayerl: Archiv für mikroskop. Anatomie XXIII. 152. pag. 30. 1883.

am Ossifikationsrande eintritt, daß kaum eine der daselbst liegenden Knorpelhöhlen frei von Hämoglobinkörperchen gefunden wird. Dabei bedarf es zur Darstellung dieser Verhältnisse nicht erst der komplizierten Methode von Nöris und Shakespeare; vielmehr ist eine Doppelfärbung mit Hämatoxylin und Pikrokarmin nach vorangegangener Härtung und Dekalzinierung in Müllerscher Flüssigkeit vollkommen ausreichend zur Differenzierung der hier in Frage kommenden Gewebselemente. Die Blutkörperchen sind an dem orangenroten Farbenton innerhalb der Knorpelkapseln von den übrigen zelligen Elementen sehr deutlich zu unterscheiden.

Soweit meine Untersuchungen reichen, ist in den ersten Stadien der Erkrankung das Spongiosamark an der Diaphysen-Epiphysengrenze und noch weit hinein in die Diaphyse immer hochgradig hyperämisch; die Blutgefäße sind erweitert, gewiß auch pathologisch vermehrt und strotzend mit Blut gefüllt (s. Tafel III, Fig. 7). Dieses Verhältnis bezieht sich aber nur auf jene Teile des Diaphysenmarkes an der Ossifikationsgrenze, welche keinen herdförmigen Entzündungscharakter an sich tragen. Sowie die Zellwucherung innerhalb der jung gebildeten Spongiosaräume deutlicher die Charaktere eines spezifischen Granulationsgewebes annimmt, vermindert sich der Blutgehalt im Innern derselben, indem eine große Zahl der Blutgefäße ganz verschwindet, und es ist für das Fortschreiten des spezifischen Prozesses an der Ossifikationsgrenze charakteristisch, daß innerhalb größerer, entzündlicher Herde, welche nach erfolgter Einschmelzung der trennenden Spongiosabälkchen durch Konfluenz mehrerer Markräume zu stande gekommen sind, die Vaskularisation eine bedeutend geringere ist als in allen übrigen der Ossifikationsgrenze benachbarten Spongiosapartien.

Wenn also bei verschiedenen Autoren über den Blutgefäßgehalt der an der Osteochondritis syphilitica beteiligten Gewebe verschieden geurteilt wird, so hängt dies, glaube ich, nur damit zusammen, daß verschiedene Beobachter verschiedene Stadien auch der ersten Grade der Erkrankung an der Knochenknorpelgrenze vor sich gehabt haben. In den allerfrühesten Stadien des Prozesses, insolange noch keine herdförmigen Verdichtungen des Markgewebes an der Ossifikationsgrenze zu erblicken sind, ist die Vaskularisation noch eine lebhaft gesteigerte. Hand in Hand mit der Entwicklung herdförmiger spezifischer Granulationsvorgänge ist eine Verminderung des Blutgefäßgehaltes festzustellen, indem die neugebildeten Kapillaren in dem üppig wuchernden Granulationsgewebe zu Grunde gehen.

Es muß noch nach anderer Richtung hin ein Wort über die Vaskularisation der durch hereditäre Syphilis veränderten Knochen- und Knorpelmarkräume gesprochen werden.

Es ist bekannt, daß die von Kassowitz zur Erklärung der rachitischen Skelettaffektionen in den Vordergrund gestellte Hyperämie der knochenbildenden Gewebe von Tschistowitsch[1]) anders gedeutet wurde. Die pralle Füllung der Blutgefäße brachte derselbe mit der nach seiner Meinung häufigsten Todesursache der Neugeborenen und Säuglinge, nämlich mit der Erstickung, in Zusammenhang und deutete dieselbe dementsprechend als einfache Stauungshyperämie. Diese Anschauung wurde besonders gegenüber den Kassowitzschen Rachitisbefunden bei Totgeburten ins Feld geführt. Ich will mich hier nicht in eine Diskussion der Frage einlassen, ob die von Tschistowitsch, Pommer[2]) und Lentz[3]) angedeutete Möglichkeit, daß in vielen Fällen, welche Kassowitz als fötale Rachitis angesprochen hat, nicht doch syphilitische Knochenerkrankung vorgelegen war; nur gegen die Deutung der Hyperämie der knochenbildenden Gewebe im Sinne einer einfach mechanischen Stauung, was meine Präparate anbelangt, muß ich mich von vornherein schützen.

Daß es sich um eine wirkliche Gefäßvermehrung im Epiphysenknorpel handelt, ergibt sich aus dem Vergleiche normaler und syphilitisch veränderter Knorpelepiphysen. Die Anzahl der Gefäßdurchschnitte an hereditär-syphilitisch affizierten Knorpelepiphysen übertrifft die Zahl derer, welche man an gleichnamigen und gleichaltrigen normalen Epiphysen findet, manchmal um das 4—5fache. Ein Blick auf die beiden nebeneinander gestellten Abbildungen (Tafel I, Fig. 1 und 4) genügt, um sich darüber sofort zu orientieren. Auf demselben Territorium des Längsschnittes einer normalen Epiphyse finden sich 2, bei einer schwerer syphilitisch affizierten 9 gefäßführende intrachondrale Markräume. Des weiteren kann man die bedeutende Gefäßvermehrung der wuchernden Kambiumschichte des Perichondriums auch schon in den Anfangsstadien des hereditär-syphilitischen Prozesses verfolgen; am allerklarsten wird aber die Hyperämie und pathologisch gesteigerte Gefäßneubildung in der Zone der Markraumbildung. Das reichliche Aussprossen von Kapillaren in die im Entstehen begriffenen Knorpelhöhlen hinein, das Vorkommen blind endigender Kapillargefäße in denselben, an deren blinden Enden kernlose Blutkörperchen in ein feines Stroma eingebettet liegen, lassen keine andere Deutung zu, als die einer pathologisch gesteigerten Vaskularisation und Blutbildung an der Ossifikationszone. Geht man etwas weiter diaphysenwärts, so kann man sehr häufig sowohl an Querschnitten als

[1]) S. IV. Abschnitt, I. Kapitel.

[2]) Pommer: Rachitis und Osteomalacie. Leipzig 1888.

[3]) S. IV. Abschnitt, I. Kapitel.

auch an Längsschnitten sehen, daß ganze Markräume fast ausschließlich nur von Blutgefäßen erfüllt sind. Das eigentliche Markgewebe ist sehr reduziert und nur durch spärliche, kleine einkernige Rundzellen angedeutet.

Dies sind Tatsachen, welche sich durch die Annahme einer einfachen Stauungshyperämie nie und nimmer erklären lassen.

Überhaupt findet sich in den Frühstadien der hereditären Säuglingslues die ganze diaphysäre Spongiosa der Röhrenknochen in einem Zustande von pathologischer Vaskularisation und Hyperämie, als deren Konsequenz die konstant vorhandene abnorme Dünnheit der Knochenbälkchen, welche überall mit Einschmelzungsgrübchen besetzt sind, zu betrachten ist. Diese Erscheinung ist nicht als einfache Knochenatrophie, sondern als entzündliche Knocheneinschmelzung zu betrachten. Vielfach, namentlich bei Neugeborenen und jungen Säuglingen, handelt es sich um eine durch die pathologische Vaskularisation anfänglich geradezu behinderte Ossifikation. Es kann nicht bezweifelt werden, daß die krankhaft verhinderte diaphysäre Ossifikation von den ernährenden Gefäßen der Diaphyse ausgeht, welche das spezifische Irritament dem wachsenden Knochen zuführen und, wie die mikroskopische Untersuchung zeigt, schon in den Frühstadien des Prozesses adventitielle Erkrankungsvorgänge erkennen lassen. Daß die an den Epiphysengrenzen aus der krankhaft gesteigerten Vaskularisation hervorgehenden Veränderungen etwas anders aussehen und viel hochgradiger sind als die diaphysär entwickelten, hängt mit der besonderen physiologischen Hyperämie der epiphysären Wachstumszone und den komplizierten Vorgängen der endochondralen Ossifikation zusammen.

Innerhalb der Spongiosaräume an der Ossifikationszone fehlt auch schon in den Anfangsstadien des Prozesses die bekannte Polymorphie der Knochenmarkelemente. In einem deutlich hervortretenden Retikulum findet man einkernige Lymphozyten in überwiegender Mehrzahl und sehr reichliche Spindelzellen, Riesenzellen fehlen fast vollständig, auch der so typische Osteoblastenbelag an den Bälkchen fehlt weit hinein in die Spongiosa vollständig, gleichwie jeder Ansatz einer metaplastischen Verknöcherung der primären Knorpelbälkchen vollkommen abhanden gekommen ist. Dafür sind die kernhaltigen roten Blutkörperchen sehr reichlich vorhanden und in allen möglichen Übergangsformen zu kernlosen Körperchen zu erblicken. Soweit meine Untersuchungen reichen, habe ich nicht den Eindruck gewonnen, als ob bei der durch hereditäre Lues angeregten Einschmelzung der Knorpelbälkchen an der Ossifikationszone die bekannten großen Osteoklastenzellen in hervor-

ragender Weise in Betracht kämen; vielmehr findet man zumeist, daß die Knorpelbälkchen dort, wo sie eingeschmolzen werden, Gruben zeigen und daß die Grundsubstanz der zur Einschmelzung gelangenden Knorpelpartien innerhalb der erwähnten Gruben in kleine, feingranulierte Protoplasmaklümpchen zerfällt, in welchen gut tingible Kerne anfangs nur wenig hervortreten. Überhaupt ist das Vorfinden von Myeloplaxen in den obersten Markräumen der Diaphyse in den von mir untersuchten Präparaten als eine Rarität zu betrachten.

Solche Bilder findet man an den Ossifikationsgrenzen der langen Röhrenknochen nicht allein bei Föten, sondern auch bei ausgetragenen Früchten, welche längere Zeit am Leben geblieben sind. Das in der beschriebenen Weise veränderte Markgewebe macht vielfach den Eindruck eines kavernösen Gewebes und da selbst große und weite Blutgefäße nur von einer äußerst zarten glashellen, mit kaum merkbarem Endothel besetzten Gefäßhaut umgeben sind, welche nicht allerwärts deutlich hervortritt, so macht es an vielen Stellen des Präparates den Eindruck von Hämorrhagien (Tafel III, Fig. 7).

Es muß hier abermals darauf hingewiesen werden, daß die gleiche hyperämische Beschaffenheit auch am Periost festzustellen ist, und zwar in auffallend hohem Maße in der Umgebung der Ossifikationszone. In den ersten Stadien des Prozesses ist somit die Vermehrung und übermäßige Neubildung des enchondralen und endostalen Gefäßbaumes das auffälligste histologische Symptom der hereditär-syphilitischen Knochenerkrankung und angesichts dieses Momentes ist die Anschauung wohl begründet, daß es sich bei der hereditär-syphilitischen Epiphysenerkrankung zunächst um eine krankhafte Steigerung der Vaskularisation infolge des im Blute zirkulierenden Syphilisvirus handelt. Des weiteren kommt auch bei der hereditär-syphilitischen Epiphysenerkrankung die allerwärts hervortretende Unfähigkeit der durch das syphilitische Gift alterierten Gewebselemente, sich zu normaler Knochentextur zu organisieren, in Betracht.

Wenn wir an dieser Auffassung des Prozesses festhalten, kann es keiner Schwierigkeit unterliegen, alle weiteren Phasen des in Rede stehenden Krankheitsvorganges zu erklären.

Das Markgewebe zwischen den verkalkten Knorpelbälkchen nimmt sehr bald den Charakter eines wuchernden Granulationsgewebes an und ist daher nicht fähig, sich zu osteoider Substanz umzubilden. Demnach finden wir in vorgeschrittenen Fällen der Erkrankung auch weithin in die Diaphyse keine Spur von osteoidem Belag an den Knorpelbälkchen und von der so charakteristischen epithelähnlichen

Anordnung der Osteoblastenzellen an denselben ist keine Spur zu entdecken.

Alle bei der hereditären Frühsyphilis des Knochensystems vorfindlichen pathologischen Veränderungen lassen sich in letzter Linie auf einen vom Blutgefäßapparat ausgehenden, diffusen Entzündungsvorgang zurückführen, wie dies schon im I. Teile dieser Studien bei der Entwicklung meiner neuen Theorie der kongenital-syphilitischen Frühaffektionen auseinandergesetzt wurde. Dieser meiner Lehre hat Karvonen[1]) in Helsingfors eine andere, von Finkelstein[2]) akzeptierte, neuerdings aber von R. Hecker[3]) bekämpfte Theorie gegenübergestellt, indem er die von mir als Ausdruck diffus entzündlicher Vorgänge betrachteten reichlichen Zellanhäufungen im interstitiellen Bindegewebe der Organe nicht als entzündliche Proliferationsvorgänge, sondern als syphilotoxisch bedingte Hemmungsbildungen des embryonalen Mesenchymkeimes hinstellte. Ich habe bereits im Jahre 1899 im Dermatologischen Zentralblatt die Stichlosigkeit der Karvonenschen Anschauungen erörtert, möchte aber, was die hereditäre Frühsyphilis des Knochensystems anbelangt, nur bemerken, daß wir hier mit der Karvonenschen Theorie unser Auslangen nicht finden können. Denn gerade bei den hereditär-syphilitischen Frühaffektionen des Knochensystems tritt die Affinität des Syphilisvirus zu den physiologischen Wachstumsstellen und der diffus entzündliche, durch üppige Proliferationsvorgänge gekennzeichnete pathologische Charakter mehr als in allen anderen von der hereditären Frühsyphilis attackierten Geweben in Erscheinung.

Eines der wichtigsten Argumente gegen die Karvonensche Deutung der diffusen Zellinfiltrationen als persistierendes embryonales Mesenchym ist darin gelegen, daß dieselben diffusen Affektionen, welche regelmäßig bei syphilitischen Föten anzutreffen sind, auch in den frühesten Perioden des extrauterinen Lebens noch entstehen können, ja daß sich Übergänge zwischen rein diffusen Affektionen des interstitiellen Gewebes und zirkumskripten, spezifischen Entzündungsherden nachweisen lassen.

Daß der hereditären Syphilis ein entwicklungshemmender Einfluß auf die Organe und Gewebe des Fötus zukommt, ist nicht zu leugnen. Ob dies nun ein rein toxischer ist oder nicht, ist auch nicht annähernd zu entscheiden. Die Osteochondritis ist aber keineswegs als eine Stütze für die Karvonensche recht sezessionistisch anmutende „Toxinsyphilis des Mesenchyms“ zu betrachten. Hier handelt es sich um ein Übermaß von Vaskularisation und Zellproliferation, welches die normale Verknöcherung der verkalkten Knorpelbälkchen an der Verknöcherungsgrenze verhindert. Dieses übermäßige Vordringen von Vaskularisation und Zellgranulation führt zur Resorption schon gebildeter Knorpelbälkchen, zur Entwicklung von Proliferationsherden in der provisorischen Verkalkungszone, innerhalb welcher dann die Knochen- resp. Knorpelkontinuität aufgehoben erscheinen kann. Durch regressive Metamor-

---

[1]) Karvonen: Pathogenese der hereditären Frühsyphilis. Dermatologisches Zentralblatt. II. 1899. — Die Nierensyphilis. Berlin 1901.

[2]) Finkelstein: Hereditäre Syphilis. Deutsche Klinik. Berlin 1901.

[3]) Hecker R.: S. I. Abschnitt, S. 74.

phosen innerhalb größerer solcher Infiltrationsherde entsteht die Epiphysenlösung. Alle diese Vorgänge gehen unmerklich ineinander über. Von einer bloßen Entwicklungshemmung kann hier wohl nicht die Rede sein. Es handelt sich um eine diffus entzündliche Erkrankung, welche eben dort am intensivsten ist, wo auch physiologischerweise die energischeste Zellproliferation stattfindet. Die mangelhafte Knochenbildung ist nur eine Konsequenz der diffus entzündlichen Alteration der osteogenen Texturen, nicht aber die Folge einer primären Entwicklungsstörung der dem embryonalen Mesenchymkeim entstammenden Gewebsgattungen, zu denen alle bindegewebigen Texturen also auch die Knochenanlagen, zu zählen sind.

Nach dem im ersten Teile dieser Studien mit genügender Schärfe präzisierten ablehnenden Standpunkte, welchen wir allen jenen Theorien gegenüber einnehmen, welche eine — sit venia verbo — „Bakteriensyphilis" von einer „Toxinsyphilis" absondern wollen, brauchen wir nicht nochmals zu erwähnen, daß wir die angeborenen hereditär-syphilitischen Knochenaffektionen als vollgültige irritative, syphilitische Frühmanifestationen betrachten, welche auf eine Stufe mit den übrigen Frühaffektionen der kongenitalen Lues zu setzen sind.

Es ist von vielen Autoren darauf hingewiesen worden, daß der rachitische und der hereditär-syphilitische Erkrankungsprozeß an den Epiphysengrenzen sich gegensätzlich verhalten. Es kann dies nur in Bezug auf die späteren Verlaufseigentümlichkeiten, besonders aber bezüglich der Endausgänge der beiden Skeletterkrankungen, zugegeben werden. Die histologischen Anfangserscheinungen zeigen sogar bei beiden Prozessen eine beträchtliche Ähnlichkeit, allerdings nur insolange, als es sich um einfache Reizerscheinungen handelt, und diese Ähnlichkeit bezieht sich hauptsächlich auf das Verhalten der Knorpelmarkräume und auf die Zone der einseitigen Zellwucherung im hyalinen Knorpel.

Die Zone der provisorischen Knorpelverkalkung braucht bei syphilitischen Föten noch nicht wesentlich verbreitert zu sein und noch keine Unregelmäßigkeiten in der Begrenzung darzubieten und doch sind schon Reizerscheinungen zu erkennen, genau so wie im ersten Stadium der Rachitis, und diese Reizerscheinungen beziehen sich auf die endostal gebildeten Markräume, diaphysenwärts von der Verkalkungszone (s. Tafel III, Fig 7). Hier konnte ich des öfteren wahrnehmen, wie ganze Blöcke von verkalkter Knorpelgrundsubstanz, noch in Zusammenhang mit der Verkalkungszone befindlich, gegen die Diaphyse zu in die Markraumzone ohne jeden osteoiden Belag, aber auch keine Knorpelhöhlen in sich tragend, hineinragen (s. Tafel I, Fig 3), dabei von einem üppig wuchernden und abnorm reichlich vaskularisierten Markgewebe umgeben sind. Hier handelt es sich um unverändert stehen gebliebene Reste hypoplastischen Knorpels zwischen den verkalkten

Zellreihen der Säulenzone, nachdem der Inhalt der übrigen Zellhöhlen schon in Mark verwandelt worden ist. Solche Befunde, welche meines Wissens in der Literatur bisher nicht erwähnt sind, beweisen deutlicher als alles andere, daß selbst in den allerersten Anfangsstadien des Prozesses schwere Hypoplasien in der Verkalkungszone vorhanden sein können, während das Markgewebe stellenweise seine Fähigkeit verloren hat, in normaler Weise Knorpel in Knochen umzubilden.

Wenn wir nun die enorme Gefäßneubildung in Rechnung ziehen, welche überall an der Ossifikationszone und gerade in der Nähe solcher stehen gebliebener Knorpelreste stattfindet, dann haben wir alle Ursache zur Annahme, daß die intensive und andauernde Hyperämie, welche hier vorliegt, in Verbindung mit den Irritationen seitens des in den Gefäßen zirkulierenden Syphilisvirus die für die hereditäre Lues charakteristische Retardation der Knorpelmetaplasie nach sich zieht. Es muß nämlich nochmals darauf hingewiesen werden, daß die ersten Ansätze von osteoider Substanz an den primären Knorpelbälkchen, wie Kassowitz nachgewiesen hat, durch direkte Metaplasie der Knorpelgrundsubstanz in osteoides Gewebe und nicht durch Osteoblastenbildung zu stande kommen.

Dementsprechend erscheinen unter normalen Verhältnissen an den stehengebliebenen balkenförmigen Resten des verkalkten Knorpels, zwischen welchen sich die ersten Markräume herangebildet haben, buckelig gegeneinander vorspringende Säume von Knochensubstanz, wie dies die Abbildung des Phalangendurchschnittes auf Tafel IX, Fig. 15 deutlich zeigt. Überdies findet man auch noch innerhalb der stehengebliebenen Knorpelbalken in Kugelform auftretende Knochenmetaplasie, was man mit dem Ausdrucke „Globuli ossei“ bezeichnet.

Die erwähnten Globuli und buckelförmigen Knochenbelege fallen durch ihre Karminophilie sofort auf, finden sich bei der normalen Ossifikation ganz konstant, sind bei leichteren Fällen von hereditär-syphilitischer Knochenreizung vermindert und fehlen bei den schweren Formen der syphilitischen Knochenknorpelerkrankung immer.

Also die primäre osteoide Metaplasie der ersten knorpeligen Spongiosabalken ist gestört und dies ist eine der auffälligsten Erscheinungen der syphilitischen Knochenreizung im Gegensatze zu der rachitischen.

Wohl findet man auch in den ersten Anfängen des rachitischen Prozesses eine der vorher geschilderten ganz ähnliche übermäßige Vaskularisation der Spongiosa; auch die gesteigerte Blutbildung innerhalb der neu erstandenen Knorpelhöhlen an der Ossifikationsgrenze

ist mit der bei der initialen syphilitischen Reizung vorfindlichen ganz identisch. Die ersten im histologischen Bilde auftauchenden Differenzen beziehen sich aber gerade auf die vorhin erwähnte osteoide Knorpelmetaplasie, welche bei beginnender Rachitis gegensätzlich zur hereditären Syphilis erhöht ist, indem die Umwandlung von Knorpel in Knochengrundsubstanz, wenn auch häufig in verschwommener Weise, vielfach gesteigert erscheint (s. die Fig. 1. 2. 3 u. 4 auf Tafel I, wo eine normale, eine rachitische und zwei hereditär-syphilitische Epiphysengrenzen zum Vergleiche nebeneinander gestellt sind). Demnach findet man die bekannten Buckeln osteoider Substanz an den longitudinal gestellten Knorpelresten bei Syphilis vermindert, bei Rachitis in den meisten Fällen sehr beträchtlich vermehrt, ganz abgesehen davon, daß in höheren Graden der rachitischen Skelettaffektionen die Verkalkungszone vollkommen fehlt und durch eine Form üppigster Osteoidbildung substituiert wird (sog. spongoide Schichte [s. Tafel I. Fig. 2]). Bemerkt muß noch werden, daß die erwähnten hyperämischen Reizungsvorgänge bei hereditärer Syphilis zum größten Teile in die fötalen Entwicklungsperioden fallen, während dieselben bei der Rachitis erst im extrauterinen Leben zur Ausbildung gelangen.

Aber noch andere Dinge kommen bei der hereditären Frühsyphilis des Knochensystems schon in frühen Stadien der Erkrankung zur Beobachtung, welche der Rachitis vollkommen fremd sind.

Zunächst hätten wir die bereits wiederholt geschilderten intrachondralen Veränderungen zu erwähnen, welche Nekrosierung, Einschmelzung und Umwandlung des Knorpels in weiche Gewebsstrukturen bedingen. Hieher gehören auch die Spaltbildungen in der Proliferationszone, welchen das deutliche Hervortreten von Knorpelfibrillen, also eine Zerfaserung des Knorpels in bestimmten Gebieten, vorausgeht.

Ein weiteres anatomisches Kennzeichen der luetischen Affektion an der Knochenknorpelgrenze besteht in einer ausgedehnten Einschmelzung des verkalkten Knorpels und der ersten Spongiosabalken in der Zone der Markraumbildung ohne Zeichen einer neoplastischen Ossifikation. Ganz im Gegensatze liegt es im Wesen der Rachitis, daß an den Stellen, wo die intensivste Knochenresorption stattgefunden hat, alsbald ein osteoides Ersatzgewebe wieder gebildet wird. Auch das intensive Fortschreiten des Granulationsvorganges auf die äußere Oberfläche des Periosts, die Granulationswucherung in das Sehnen- und Muskelgewebe hinein, sind Dinge, welche der Rachitis vollkommen fremd sind. Die beiden letztgenannten Momente kommen allerdings nur höheren Graden des syphilitischen Entzündungsprozesses zu und

in solchen Graden kann auch eine histologische Differentialdiagnose nicht mehr schwer werden.

Was die Differentialdiagnose der Anfangsstadien beider Prozesse anbetrifft, so ist das wesentlichste Kriterium in dem Momente zu suchen, daß die ersten Reizerscheinungen, welche die hereditäre Syphilis an den Epiphysengrenzen in Szene setzt, den intrauterinen Lebensperioden und den Frühperioden des Säuglingsalters angehören, während auffallendere, durch Rachitis hervorgerufene histologisch diagnostizierbare Prozesse an den langen Röhrenknochen erst im extrauterinen Leben hervortreten.

Eine einschränkende Bemerkung bezüglich des Verhaltens der knöchernen Metaplasie an den primären, knorpeligen Spongiosabalken bei der syphilitischen Osteochondritis muß noch gemacht werden. Wenn es auch richtig ist, daß bei der durch die hereditäre Syphilis gestörten endochondralen Ossifikation eine mangelhafte Metaplasie der Knorpelbälkchen in osteoides Gewebe vorliegt, so ist doch in vereinzelten Fällen, aber immer nur stellenweise, auch ein Exzeß in dieser Hinsicht zu erkennen und wiederholt konnte ich mich, selbst bei sonst nicht besonders hochgradig entwickeltem hereditär-syphilitischen Krankheitsprozeß, davon überzeugen, daß mitten in dem rein knorpeligen Bälkchenwerk der neugebildeten Markräume an der Verknöcherungsgrenze ein größeres Stück Knorpel auftaucht, welches durch seine Karminophilie sich als gänzlich osteoid metaplasiert erkennen läßt.

An der unteren Tibiaepiphyse eines syphilitischen Neugeborenen fand ich sogar einmal die Zone der Markraumbildung unterbrochen durch ein ansehnliches Stück osteoid modifizierten zellfreien Knorpels, das sich, wie aus Serienschnitten zu erkennen war, in den hyalinen Knorpel hinein in Form einer osteoiden Leiste weiter verfolgen ließ, welche, die ganze Verkalkungs- und Säulenzone durchsetzend, in der Zone des allseitigen Zellwachstums im hyalinen Knorpel endigte. Nach dieser Sachlage kann es keinem Zweifel unterliegen, daß es sich hier um eine pathologische Osteoidbildung handelte, welche von einem vormaligen intrachondralen Markraume ausgegangen war. Der in die Säulenzone fallende Anteil dieses Markraumes war durch das expansive Wachstum der letzteren zur Verödung gelangt, während die Osteoidbildung weitere Fortschritte machte.

Der osteoide Block bildete nun ein Hindernis für die von den endostalen Markräumen ausgehende Einschmelzung und blieb als feste Säule in dem wirren knorpeligen Balkenwerke mitten in der hyper-

ämischen Markraumzone stecken. An dem diaphysären Pole desselben erkennt man an dem abgebildeten Längsschnitte (s. Tafel III. Fig. 7), daß auch hier lakunäre Einschmelzungsvorgänge vor sich gehen.

Solche Befunde, wie auch die früher besprochenen, bei welchen es sich um das Steckenbleiben verkalkter, nicht osteoid veränderter Knorpelblöcke in der Markraumzone handelt, bieten einen Fingerzeig für die Erklärung des oft ganz unvermittelten Auftretens von gänzlich balkenfreien Zellherden innerhalb der Markraumzone. Solche geradezu als Fremdkörper an der Verknöcherungsgrenze steckenbleibende Partien werden von allen Seiten gleichmäßig eingeschmolzen und durch ein Markgewebe substituiert, so daß schließlich an Stelle dieser verkalkten oder osteoid metaplasierten Knorpelstücke Herde von Mark- oder Granulationsgewebe an der Ossifikationsgrenze auftreten. Derartige Befunde sind der Rachitis vollkommen fremd und kommen ausschließlich der hereditären Syphilis zu. Wir haben sie übrigens nur bei vorzeitig ausgestoßenen syphilitischen Früchten, nie aber bei Kindern gefunden, deren Leben extrauterin weiter gedauert hatte.

Die Verlaufseigentümlichkeiten und weiteren Folgen der rachitischen und der hereditär-syphilitischen Hyperämie der knochenbildenden Gewebe gestalten sich bei fortschreitendem Prozesse recht unähnlich. Der rachitische Prozeß ist mit einer chronisch intermittierenden Hyperämie verbunden; denn es handelt sich um einen fortwährenden Wechsel zwischen Neubildung und Verschrumpfung von Blutgefäßen. Mit der vermehrten Vaskularisation ist stets eine bedeutende Einschmelzung von Knochen und Knorpel verbunden, mit dem Zurückgehen der Vaskularisation eine Neubildung von osteoider kalkarmer Substanz. Darauf beruht im wesentlichen das bunte Bild, welches die Rachitis an der Ossifikationszone und im Knorpel liefert, indem verbreiterte Markräume, in Verbindung mit beträchtlichen Resorptionserscheinungen, mit fortwährender Neubildung von osteoider unverkalkter Substanz im Knorpel und innerhalb der Diaphyse abwechseln. Dies ist bei hereditärer Syphilis nicht der Fall. Hier handelt es sich um einen mehr akuten Prozeß, der an die Blutgefäßbahn gebunden ist und während des hyperämischen Stadiums die Bildung von osteoider Substanz verhindert. Sowie aber das akute Stadium der Hyperämie vorüber ist und die von den Blutgefäßen ausgehende Saftströmung in Verbindung mit dem spezifischen Reize eine Verminderung zeigt, dann tritt ganz im Gegenteile rasch eine zur Verkalkung führende Hyperostose sowohl vom Periost aus als auch vom Endost aus in Erscheinung.

Auf der eben skizzierten Eigentümlichkeit der hereditär-syphilitischen Knochenaffektionen in den frühesten Lebensstadien beruht auch die gerade in diesen Altersperioden mehr als in allen übrigen Lebensaltern zu Tage tretende spontane Reparationstendenz der gesetzten Knochenveränderungen. Hierin besteht allerdings ein der rachitischen Knochenstörung vollkommen gegensätzliches Verhalten.

Im Floritonsstadium der hereditär-syphilitischen Knochenknorpelreizung findet man bei mittelschweren Fällen von hereditär-syphilitischen Epiphysenaffektionen die Säulenzone des Knorpels in umfangreicher, dabei aber ganz unregelmäßiger Weise verkalkt, vielfach von verkalktem osteoiden Gewebe unterbrochen; in der Markraumzone selbst fehlt aber jeder Ansatz von Osteoidbildung an den stehen gebliebenen Knorpelbalken, daher bei Doppelfärbungen mit Hämatoxylin und Karmin ein blaues Bälkchenwerk in der Markraumzone hervortritt, welches der Tinktion verkalkter Knorpelsubstanz entspricht, die keine osteoide Metaplasie eingegangen ist. Bei Rachitis hingegen ist um die intrachondralen Markräume und die von diesen ausgehenden osteoiden Leisten herum, welche die Säulenzone durchziehen, eine intensive kalklose Osteoidbildung wahrzunehmen. In der Markraumzone wechseln große Blöcke und Balken von neugebildetem osteoiden Gewebe mit schmalen Leisten ab, es besteht ein bunter Wechsel zwischen Neubildung und Resorption von spongiösem Knochengewebe. Gegensätzlich zu den bei der hereditär-syphilitischen Affektion der Markraumzone vorwaltenden blauen Färbung des Balkenwerkes behauptet hier ausschließlich die rote Farbe das Feld, weil nirgends Knorpelbalken, sondern überall ein osteoides Gewebe anzutreffen ist.

Alle diese Verhältnisse lassen sich aus den auf Tafel I, Fig. 1—4 dargelegten Übersichtsbildern, welche Typen normaler Ossifikation und syphilitischer wie rachitischer Epiphysenaffektionen darstellen, herauslesen.[1])

In den vorhin dargelegten Verhältnissen liegt es begründet, warum die hereditär-syphilitischen Epiphysenaffektionen viel rascher heilungsfähig sind als die durch Rachitis hervorgerufenen Knochenknorpelerkrankungen. Vor allem muß es auffallen, daß, trotz der bei der Sektion syphilitischer Föten fast niemals fehlenden Epiphysenaffektion, bei der extrauterinen Hereditärsyphilis der Säuglinge Epiphysenaffek-

[1]) Die auf Taf. I, Fig. 1—4 abgebildeten Präparate beziehen sich auf Längsschnitte durch die Knochenknorpelgrenze des distalen Humerusendes, u. zw. handelt es sich bei Fig. 1, 3 und 4 (normale Ossifikation und hereditäre Syphilis) um neugeborene Kinder, bei Fig. 3 (Rachitis) um ein 10 Monate altes Kind.

tionen nur mehr viel seltener gefunden werden, obwohl, wie wir noch hören werden, die im extrauterinen Leben vor sich gehende Muskelaktion der Weiterentwicklung des im fötalen Zustande angeregten Prozesses förderlich ist. Dies kann nur dadurch erklärt werden, daß die im fötalen Zustande durch die hereditäre Syphilis angeregten Störungen der Ossifikation sehr häufig einer spontanen Reduktion im extrauterinen Leben unterworfen sind. Des weiteren ist die Wirksamkeit der antisyphilitischen Behandlung bei allen durch hereditäre Syphilis bedingten Frühaffektionen des Knochensystems eine zauberhaft rasche zu nennen, während die durch Rachitis hervorgerufenen Veränderungen selbst bei Anwendung der besten hygienischen Maßnahmen und bei lange und richtig durchgeführter Phosphorbehandlung eine vergleichsweise sehr langsame Heilungstendenz aufweisen. Die Sache wird aber ganz klar, wenn man in das Wesen beider Prozesse eingedrungen ist.

Der eruptiven Art der Entfaltung des Syphilisvirus im fötalen Organismus folgt eine hochgradige Vaskularisation und Hyperämie in den knochenbildenden Geweben, als deren Folge die namhaft gemachten Entzündungsvorgänge aufzufassen sind. Dieser hyperämische Zustand läßt aber ebenso rasch nach, als er sich entfaltet hat und so folgt sehr rasch ein Stadium übermäßiger Verkalkung und Verknöcherung in den vormals hyperämisch gereizten, teilweise eingeschmolzenen Gewebsstrukturen.

Auf diesen Verhältnissen beruht zum großen Teile die spontane Heilung der hereditär-syphilitischen Frühaffektionen im Bereiche des Knochensystems und in diesen Momenten ist auch das rasche Zurückgehen selbst schwerer hereditär-syphilitischer Epiphysenveränderungen bei Einwirkung spezifischer Behandlung begründet. Denn durch die antisyphilitische Therapie wird das von dem Blutgefäßapparate ausgehende syphilitische Irritament geradezu coupiert und dadurch das Wiedereintreten normaler Ossifikationsvorgänge nach Zurückgehen der durch das Syphilisvirus inaugurierten Einschmelzungsvorgänge der harten Texturen angebahnt.

Charakteristisch für die rachitischen Veränderungen im Bereiche der Chondroepiphysen ist eine knopfförmige Anschwellung des Knorpels, ausgehend von der Ossifikationsgrenze. Diese Auftreibung entsteht bei der Rachitis innerhalb des Knorpels selbst und beruht auf einer übermäßigen Ausdehnung und Quellung der Proliferationszone.

Die Schwellung ist bei Rachitis immer etwas endogenes. Ganz anders bei hereditärer Syphilis. Wenn es hier zu Auftreibungen an

den Enden der Knochenschäfte kommt, so geschieht dies ausschließlich durch periostale Erkrankung, sei es, daß es sich um eine einfache periostale Auflagerung oder um Bildung von chondroider Substanz oder echtem Knorpelkallus nach stattgehabter Epiphysenlösung handelt. Die hereditär-syphilitischen Intumeszenzen an den Epiphysenenden beruhen stets auf Umständen exogener Natur.

Eine namhafte Knorpelschwellung und Hypertrophie der Wucherungsschichte fehlt im Gegensatze zur Rachitis bei der hereditären Syphilis fast vollkommen. Ein weiterer Unterschied zwischen beiden Knochenprozessen besteht darin, daß bei schweren Fällen von Rachitis die Proliferationszone ohne Einschiebung einer Verkalkungszone direkt an ein spongioides Gewebe grenzt, welches intensive Karminfärbung gibt, also eigentlich unverkalkte Knochengrundsubstanz darstellt (s. Tafel I, Fig. 2). Dergleichen ist bei hereditärer Syphilis niemals zu finden, weil gerade in der Unfähigkeit, an der Knochenknorpelgrenze wahre osteoide Substanz zu bilden, das Hauptcharakteristikon der hereditär-syphilitischen Gewebsstörung gelegen ist.

Eine entfernte Ähnlichkeit zwischen der rachitischen und der hereditär-syphilitischen Knochenknorpelaffektion besteht wohl nach der Richtung hin, daß beide Erkrankungsformen zu einer Konsistenzverminderung der harten Texturen an der Epiphysengrenze führen können, welche mitunter bis zur vollständigen Kontinuitätstrennung gedeiht. Dennoch sind die bei Rachitis und hereditärer Syphilis auftretenden Konsistenzverminderungen an der Ossifikationsgrenze ihrem Wesen nach wesentlich verschieden. Bei der hereditären Syphilis bedingt die mangelhafte Festigkeit des verkalkten Knorpelgewebes, welches keine Verstärkung durch Knochensubstanz erhält und in großer Ausdehnung von einem resistenzlosen Granulationsgewebe vielfach unterbrochen ist, die Tendenz zur Kontinuitätstrennung. Die Brüchigkeit liegt hier direkt an der Epiphysen- und Diaphysengrenze. Bei schwerer Rachitis hingegen schlottert die ganze Epiphyse an der Diaphyse, u. zw. im Bereiche der mächtig gequollenen und von weichem osteoiden Gewebe von der Diaphyse her durchwucherten Proliferationszone (s. Tafel I, Fig. 2).

Ein sehr charakteristisches Kennzeichen der kongenital syphilitischen Osteochondritis besteht des weiteren in einer Verbreiterung der Übergangszone zwischen verkalkten Knorpelbälkchen und wirklich knöcherner Spongiosa. Gerade bei Untersuchung von Knochen syphilitischer Totgeburten kann man wahrnehmen, daß in den Frühstadien des Krankheitsprozesses die eigentliche Verkalkungs-

zone des hyalinen Knorpels noch nicht besonders hochgradig verbreitert ist, daß sich aber an die genannte Schichte eine Zone anschließt, in welcher Markräume mit Bälkchen gebildet werden, die bar jedes knöchernen Charakters sind. Ähnliche Bilder finden sich unter normalen Verhältnissen an den Extremitätenknochen nur im frühembryonalen Zustande (4. bis 6. Lunarmonat). Bei einem Vergleiche mit normalen Präparaten zeigt sich, daß diese Zone des unfertigen Spongiosagewebes auf das 3- bis 4fache gegenüber den normalen Bildern verbreitert ist. Eine gewisse Unregelmäßigkeit in der Bildung dieser Bälkchen und stellenweise ein Fehlen von Bälkchen auf größere Distanzen hin ist ein zweites in die Augen springendes Merkmal der Affektion bei syphilitischen Föten und Totgeburten aus den letzten Wochen des Intrauterinzustandes (s. Tafel I, Fig. 3 und Tafel III, Fig. 7).

Viertes Kapitel.

Veränderungen des Spongiosamarkes an den Diaphysenenden.

Entwicklung von Granulationsgewebe an der Knochenknorpelgrenze. — Konsistenzveränderungen des Markes. — Zurückgehen der Vaskularisation. — Hervortreten von faserigem Bindegewebe. — Rarefizierung der Spongiosa. — Ersatz der Markraumzone durch Granulationsgewebe. — Inseln von sklerosiertem Knorpelgewebe in der subchondralen Granulation. — Scheinbare Verdopplung der Ossifikationszone. — Beschaffenheit der subchondralen Granulation. — Herdförmige Metamorphose des Markgewebes zu Granulationsgewebe.

Aus der Physiologie des Knochenwachstums ist bekannt und insbesondere durch die Forschungen von Kassowitz genau präzisiert worden, daß die Richtung der Knorpelbälkchen an der Epiphysengrenze durch die axiale Wachstumstendenz des Knochens beherrscht wird. Es gilt als Gesetz, daß dieses Wachstum nach der Richtung des Verknöcherungszentrums hin erfolgt, welches bei den Diaphysen der langen Röhrenknochen in der Mitte des Knochenschaftes gelegen ist. Diese Wachstumseigentümlichkeit ist bestimmend für den Umstand, daß die an der Ossifikationsgrenze neu entstandenen Knorpelbälkchen unter normalen Verhältnissen gegen die Diaphyse hin etwas konvergieren. Diese Konvergenz fällt bei den kurzen Röhrenknochen mehr ins Gewicht als bei den langen; bei den letzteren macht es im mikroskopischen Bilde den Eindruck, als ob die Knorpelbälkchen parallel verlaufen würden, keineswegs aber wird man unter normalen Verhältnissen an der Epiphysengrenze jemals Bälkchen finden, die diaphysenwärts divergieren. Gerade bei den hereditär-syphilitischen Granulationsvorgängen an der Knochenknorpelgrenze gehört ein stellenweises Divergieren der Knorpelbälkchen gegen die Diaphyse hin in erheblicheren Graden der Erkrankung zur Regel. Durch exzessive Zunahme des wuchernden Granulationsgewebes in den primären endostalen Markräumen, bei gleichzeitigem Schwund zahlreicher trennender Knochen- und Knorpelbälkchen im Innern der Ossifikationszone, geht selbstverständlich die axiale Richtung der Balken verloren und so findet man nicht selten die restierenden und rarefizierten Spongiosabälkchen statt in paralleler Längsrichtung in einem wirren Durcheinander, ein Befund, welcher,

wenn er bei Föten und Säuglingen erhoben wird, für hereditäre Syphilis absolut charakteristisch ist (s. Tafel IV, Fig. 9).

Die Substituierung der Knorpelbälkchen in der Übergangszone durch Granulationsgewebe erfolgt durchaus nicht immer gleichzeitig der ganzen Quere der Epiphysengrenze nach. Vielmehr findet man innerhalb der verbreiterten Übergangszone in den ersten Stadien dieses Substituierungsprozesses an einzelnen Stellen unregelmäßig konfigurierte Herde, in welchen Knorpelbälkchen auf größerer Distanz hin fehlen, und wenn man Längsschnitte durch die Epiphysengrenze genauer durchmustert, so kann man wohl häufig bemerken, daß der Substituierungsvorgang eher an den lateralen als an den medialen Partien der Epiphysengrenze einsetzt. Nicht konstant, aber sehr häufig geht diesem Resorptionsprozesse der Knorpelspangen das vorhin geschilderte Stadium voraus, welches dadurch ausgezeichnet ist, daß die neu entstandenen Spongiosabalken in dem betreffenden Gebiete auseinander gedrängt, in ihrer axialen Richtung gestört, manchmal wie umgekippt oder quergestellt erscheinen. Solche Bilder kann man an den Extremitätenknochen älterer Föten vielfach wahrnehmen. Es sind dies die ersten Anzeichen einer Epiphysenlösung, welche sich, wenn es nicht zu intrauterinem Fruchttod gekommen wäre, im extrauterinen Leben sicher entwickelt hätte.

Ein Unterschied besteht nur bezüglich der Reaktion des Periosts im fötalen und extrauterinen Zustande. Handelt es sich um Früchte, welche bereits Tage oder Wochen extrauterin gelebt haben, dann fehlt selbst bei diesen relativ geringfügigen Zeichen eines endostalen Zerfallsprozesses niemals die periostale Reaktion in Form einer ossifizierenden oder chondrifizierenden Periostitis, während bei Föten in der Regel noch keine sehr markanten periostalen Wucherungsvorgänge unter den auseinandergesetzten Umständen festzustellen sind.

Daß das Markgewebe an der Ossifikationsgrenze bei der hereditärsyphilitischen Osteochondritis schon frühzeitig pathologisch verändert wird, zeigt schon die makroskopische Betrachtung, insbesondere aber sein Verhalten im entkalkten Knochen bei Anlegung von Schnitten behufs mikroskopischer Untersuchung. Das normale Knochenmark eines Neugeborenen besteht aus einer Unmasse von zelligen Elementen, während das Zwischengewebe ganz in den Hintergrund tritt. Bei der Anlegung von Schnitten durch den entkalkten Knochen, welche nicht in erstarrende Substanzen eingebettet werden, fällt daher das Mark zum größten Teile aus den Maschen der Spongiosa heraus. Demgegenüber bleiben beim syphilitischen Mark, auch wenn der Prozeß das hyperämische Stadium noch nicht überschritten hat, die Markräume auf

dem Schnitt gefüllt. Dieses Verhalten ist darin begründet, daß bei der subchondralen hereditär-syphilitischen Wachstumsstörung die Blutgefäße und das faserige Gewebe gegenüber der zellularen Beschaffenheit rasch das Übergewicht erlangen und so dem Markinhalt der Spongiosaräume eine gewisse Resistenz verleihen.

In den hochgradigen Fällen der Erkrankung fällt zunächst ein großer Unterschied zwischen der Beschaffenheit der jüngsten Markräume in der Nähe der Verkalkungszone und den mehr diaphysenwärts gelegenen auf. In der Nähe der Verkalkungsgrenze, von der wir ja wissen, daß sie in ganz unregelmäßiger Weise eingeschmolzen wird, so daß Riesenmarkräume neben großen Stücken von verkalktem Knorpel abwechseln, sehen wir das Mark in ein stark retikuliertes Granulationsgewebe umgewandelt, welches durch eine eigentümliche Vaskularisationsweise auffällt.

Es ist früher erwähnt worden, daß, sobald das Mark an der Ossifikationsgrenze sich in Granulationsgewebe umwandelt, die Hyperämie und Blutbildung nachläßt. Es beruht dies darauf, daß die Kapillaren und kleinen Blutgefäße in dem Granulationsgewebe untergehen, größere Blutgefäße jedoch, welche bereits dichtere Wandungen haben und von tieferen Spongiosaräumen herstammen, bleiben von der Granulationswucherung unberührt. Wenn nun nach erfolgter Einschmelzung der trennenden Spongiosabalken mehrere solche Granulationsherde zusammengeflossen sind, insbesondere aber, wenn die Granulation weiter diaphysenwärts hin sich ausdehnt, dann kommt ein eigentümliches Bild zu stande. Man findet sowohl auf Längs- als auch auf Querschnitten ein gleichmäßiges, aus Rund- und Spindelzellen und einem dichten Retikulum bestehendes Gewebe, in welchem große Bluträume auftauchen. Ist das Blut aus den Gefäßen herausgefallen, so entstehen große Löcher in einem Gewebe, welches bei Untersuchung mit schwachen Vergrößerungen einen geradezu spinnengewebsartigen Charakter zeigt. Der Längsschnitt auf Tafel IV und die Querschnitte auf Tafel V und VI bringen diese Verhältnisse besser als jede Schilderung zur Anschauung.

Selbstverständlich werden in dem Maße, als sich das Granulationsgewebe weiter entwickelt, unter diesen Verhältnissen die Spongiosabälkchen immer dünner und seltener. Sie sind vielfach mit Ausschmelzungslakunen besetzt, von Knochenkörperchen ist keine Spur. Indem der Prozeß weiter fortschreitet, verwandelt sich das ganze Gewebe in der Markraumzone in ein einförmiges Granulationsgewebe, in welchem hie und da noch isolierte Bälkchen ohne jeden Zusammenhang mit Knorpel und Knochen aufzufinden sind. Vielfach erscheinen die noch restierenden

Balkentrümmer geradezu umgedreht, der Quere nach liegend, also eigentlich senkrecht auf ihre normale Lage, ja es fehlt mitunter auf weite Strecken hin jedwede Andeutung eines Spongiosabälkchens. Dieses Stadium der subchondralen Granulation ist der unmittelbare Vorläufer der Epiphysenlösung und von untrüglicher diagnostischer Bedeutung für die anatomische Feststellung der hereditär-syphilitischen Osteochondritis (s. Tafel V, Fig. 10).

Die diffuse subchondrale Granulation ist vielfach als echtes gummöses Produkt angesprochen worden. Wenn man mit der Bezeichnung „Gumma" die Wucherung eines durch Syphilis zu stande gekommenen Granulationsgewebes verbindet, dann wäre gegen dieselbe schließlich auch nichts einzuwenden. Da man aber alle Stadien des Prozesses von der einfachen Hyperämie und Bildung kavernöser Markräume bis zur Einschmelzung harter Gewebstexturen und Substituierung derselben durch weiche Gewebe gleichzeitig mit der Umwandlung des Knochen- und Knorpelmarkes in das Granulationsgewebe verfolgen kann, so setzt sich der ganze Vorgang als ein verschiedene Stadien durchlaufender diffuser syphilitischer Entzündungsprozeß dar, welcher sich in nichts von dem unterscheidet, welchen wir als diffuse Lebersyphilis oder diffuse Erkrankung des Pankreas und der Nieren im I. Bande unserer Studien bereits beschrieben haben. Überdies sei bezüglich der Anwendbarkeit des Gummabegriffes für die hereditär-syphilitischen Frühaffektionen des Knochensystems auf die im I. Teile dieser Studien auf Seite 293—295 gemachten Angaben hingewiesen.

Die Interposition der subchondralen Granulationswucherung erfolgt durchaus nicht in gleichmäßiger Weise an der Epiphysengrenze, da sie sich zum Teil auf Kosten der Markraumzone, zum Teil auf Kosten des verkalkten Knorpels ausbildet. Da sie von den primären Spongiosamarkräumen einerseits und von den intrachondralen Markräumen anderseits ihren Ausgang nimmt, so werden ganz unregelmäßige Bilder der subchondralen Wucherung sowohl auf Längsschnitten als auch auf Querschnitten erscheinen können. Nur selten stellt sich die interponierte Wucherung im Längsschnitte als ein gleichmäßig verlaufendes Band dar, welches zwischen Epiphyse und Diaphyse ausgespannt ist, ganz gewöhnlich sind die Begrenzungen nach der Diaphyse und Epiphyse hin unregelmäßig und zackig.

Auch wechselt hier der Gewebscharakter in buntester Weise ab. Stellenweise ist ein zellarmes, dichtes, faseriges Bindegewebe vorhanden, in welchem vereinzelte große Gefäßdurchschnitte figurieren, stellenweise wieder sind große Gebiete von zellreichem, jungem Bindegewebe

erfüllt oder es finden sich herd- oder bandförmige Zonen, in welchen das bindegewebige Stroma atrophiert ist und fettig degenerierte Rundzellen beinahe ausschließlich das Terrain beherrschen.

Unter solchen Verhältnissen kann es nicht Wunder nehmen, wenn in einem und demselben Präparate nebst den Zeichen progredienter Knochen- und Knorpeleinschmelzung im subchondralen Granulationsgewebe Inseln von sklerosiertem Knorpelgewebe eingesprengt erscheinen. Solche finden sich sowohl in der Nähe des Periosts als auch in der Mitte der Verkalkungszone. Vielfach sieht man sklerotische Knorpelpartien als Reste der ehemaligen Verkalkungszone in Form von breiten Balken in das Granulationsgewebe hineinragen. Anderseits findet man wieder häufig Herde von Granulationsgewebe von dichtem, sklerotischem Knorpel allseitig eingeschlossen. Das eingeschlossene Granulationsgewebe selbst erscheint dann immer sehr zellenarm und nimmt den Charakter eines faserigen Bindegewebes an. Vielfach zeigen auch Knorpelbalken, welche Herde von Granulationsgewebe umschließen, während sich das letztere in faseriges Bindegewebe umwandelt, osteoide Metaplasie als Zeichen eines beginnenden Heilungsvorganges.

Sehr interessant ist es, mitunter zu sehen, daß inkrustierte Knorpelbalken vollkommen eingeschmolzen werden, und zwar genau in derselben Weise, wie die lakunäre Einschmelzung des Knochens vor sich geht. Dabei ist aber hier zu bemerken, daß mitunter sklerosierte Knorpelreste innerhalb des Granulationsgewebes lange Zeit gänzlich unverändert stehen bleiben können. Es hängt dies offenbar damit zusammen, daß bei höheren Graden der Granulation die Vaskularisation dieses Gewebes bereits soweit nachgelassen hat, daß ein zur Einschmelzung führender Saftstrom nicht mehr vorliegt.

Soviel ich gesehen habe, hört mit der vollen Ausbildung des faserigen Granulationsgewebes der lakunäre Einschmelzungsprozeß der in demselben eingeschlossenen inkrustierten Knorpelbalken auf. Die noch restierenden Bälkchen zeigen glatte Begrenzungsflächen und keine Osteoklastenresorption.

Betrachtet man schwerere Grade der Erkrankung an Längsschnittpräparaten, und zwar von der Diaphyse gegen die Epiphyse zu, so kann man mitunter finden, daß die Spongiosabälkchen ganz plötzlich in ziemlich gleicher Höhe wie abgeschnitten erscheinen und daß sich epiphysenwärts eine die ganze Quere des Präparates einnehmende, aus Granulationszellen, faserigem Bindegewebe und Detritus bestehende Masse, in welcher häufig noch klaffende Gefäßlumina zu sehen sind, vorfindet (s. Tafel I, Fig. 4). Diese Masse kann nun ganz direkt

bis zum hyalinen Knorpel reichen und grenzt dann unmittelbar an die Verkalkungszone desselben oder es ist zwischen diese und das Granulationsgewebe in der ganzen Ausdehnung des Schnittes oder nur an einzelnen Stellen ein enggefügtes Balkenwerk eingeschoben, welches aus verkalktem Knorpelgewebe besteht; aber es kann auch die ganze Verkalkungszone des Knorpels in die subchondrale Granulationsmasse miteinbezogen sein (s. Tafel IV. Fig. 9). Das Granulationsgewebe dringt unter Schwund des hyalinen Knorpels stellenweise weit in die Knorpelepiphyse hinauf und verbindet sich vielfach mit den Knorpelmarkräumen, deren Inhalt schon vorher einen dem Granulationsgewebe ähnlichen Charakter unter Wandverdickung der Blutgefäße angenommen hat. In der Umgebung solcher schwer veränderter Knorpelmarkräume erscheint der Knorpel stark fibrilliert und die Knorpelzellen befinden sich im Zustande pathologischer Wucherung.

Ein Fall meiner Untersuchungsreihe zeigte sowohl an den unteren Humerusenden als auch an beiden unteren Femurepiphysen diese hochgradigen Veränderungen. Epiphyse und Diaphyse waren durch einen enormen periostalen Kallus zusammengehalten, in welchem schon mit freiem Auge die knorpeligen und knöchernen Anteile zu unterscheiden waren; die oberen Extremitäten erschienen dabei gelähmt, die unteren kontrakturiert.

In einem andern Falle meiner Untersuchungsreihe war die Erkrankung an den proximalen Femurenden besonders hochgradig ausgesprochen. Hier sah man, daß sich das subchondrale Granulationsgewebe von der Epiphysenverbindung des Femurkopfes auf den Schenkelhals fortsetzte, daß der letztere aber bar jedes Kompaktamantels war, so daß das Periost mit dem inserierenden Bandapparate in hochgradig infiltriertem Zustande an ein Fasergewebe sich inserierte, welches nur von dünnen Knochenspangen spärlich durchbrochen war. Der Trochanter zeigte einen normalen Knorpelüberzug, doch unterhalb desselben größere Herde von Granulationsgewebe, dazwischen Spangen aus unfertigem osteoiden Gewebe. Die Markräume zwischen den erwähnten Spangen waren mit Granulationsgewebe von faserigem Charakter erfüllt.

Als eine besondere Varietät der Wegnerschen Erkrankung sind Befunde zu betrachten, bei welchen nebst einer scheinbaren Verdopplung der Ossifikationszone auch eine zweifache Granulationszone vorzuliegen scheint.

Bei dem drei Wochen alten Säugling, von welchem eingangs dieser Betrachtung (Seite 86) die Rede war, ist an allen Epiphysen der langen Röhrenknochen sowohl oberhalb als unterhalb der Verkalkungszone eine in nekrotischem Zerfall begriffene Granulationsschichte zu erkennen. Die oberhalb der Verkalkungszone gelegene entspricht einer Anzahl großer konfluierter Markräume, welche mit zerfallenem Granulationsgewebe und faserigem Bindegewebe erfüllt sind und in welchen noch große Gefäßlumina mit verdickten und infiltrierten Wandungen sichtbar werden. Allerdings ist

diese obere Granulationszone nicht durch die ganze Quere des Knorpels hindurch fortgesetzt, okkupiert aber den größten Teil des Querschnittes. Sie hängt an mehreren Stellen mit dem subchondralen Granulationsgewebe zusammen, was natürlich nur an bestimmten Schnitten zu erkennen ist. An solchen sieht man dann auch ein eigentümliches Mosaikbild hervortreten, indem nämlich große Flächen von erhaltenem hyalinen Knorpel, dann wieder nekrotisierendes Granulationsgewebe innerhalb des Knorpels, dann wieder Flächen, welche nur Knorpelspangen und Markgewebe enthalten, dann Reste der Verkalkungszone miteinander abwechseln. Kommt man dann ins eigentliche subchondrale Granulationsgewebe, so sieht man oft in demselben noch große Gefäßlücken, von bindegewebigen Schwielen umgeben, als Reste von obsoleten Blutgefäßen.

Es wäre jetzt die Frage zu entscheiden, ob die Gewebsveränderungen, welche bei höheren Graden der hereditär-syphilitischen Epiphysenerkrankung zu Kontinuitätstrennungen an der Grenze zwischen Diaphyse und Epiphyse führen, nur graduelle Steigerungen jener Gewebsalterationen darstellen, welche als erster und zweiter Grad der Wegnerschen Erkrankung betrachtet werden oder als Affektionen sui generis aufzufassen sind. Wir haben zunächst hervorzuheben, daß die weiche Gewebsmasse, welche bei hereditär-syphilitischen Epiphysenerkrankungen zwischen Knorpel und Knochen interponiert ist, von verschiedener Ausdehnung sein kann, daß dieselbe bei extrauteriner Fortdauer des Lebens nach außen zu mitunter direkt bis an das Periost hinanreicht, ohne daß eine Spur von periostalem Knochenmantel mehr übrig geblieben ist (s. Tafel IV, Fig. 9), während bei Totgeburten die Höhe und Breite dieser Gewebsschichte in der Regel nur eine sehr geringfügige ist. Nicht selten findet man, daß das interponierte Granulationsgewebe bei extrauteriner Fortdauer des Lebens zu einer mehrere Millimeter hohen, die ganze Knochenknorpelgrenze durchsetzenden Schichte heranwächst (s. Tafel I, Fig. 4).

Mikroskopisch, insbesondere bei jungen Früchten, stellt sich das zwischen Epiphyse und Diaphyse eingeschaltete Granulationsgewebe als eine graurote, manchmal mehr gelbliche, eiterfarbene Schichte dar, in welcher nur wenige Knochenbälkchen enthalten sind; bei älteren Früchten kann jede Bälkchenbildung vollständig fehlen, so daß zwischen den ersten Spongiosabälkchen und dem hyalinen Knorpel in einer Ausdehnung von mehreren Millimetern jede Andeutung eines Knochen- oder Knorpelbildes vollständig fehlt. Unter allen Umständen sticht das Granulationsgewebe durch seine hellere Farbe von dem diaphysenwärts gebildeten Mark deutlich ab. Für das Zustandekommen einer mehr grauen oder gelblichen Farbe der interponierten weichen Schichte ist die Ausdehnung der bindegewebigen Metaplasie der Gewebsformation

und der Nachlaß der Vaskularisation maßgebend. Sehr häufig schließt sich unmittelbar an den hyalinen Knorpel eine graugelbliche, krümlig aussehende Schichte, welche vielfach weit in die Diaphyse hinein Fortsätze von mehr graurötlicher Farbe sendet. Innerhalb dieser Fortsätze ist ein in fettigem Zerfall begriffenes Granulationsgewebe, bar jeder Knochenbildung, vorhanden. Diese herdförmigen Fortsätze sind es, welche häufig als Gummata an der Diaphysen-Epiphysengrenze interpretiert worden sind. In Wahrheit handelt es sich immer nur um Koagulationsnekrose innerhalb des zum Granulationsgewebe verdichteten subchondralen Markgewebes.

Nach Stilling kommt hiebei nicht allein die Entwicklung eines Granulationsgewebes, sondern gleichzeitig auch eine Metamorphose von knöcherner Struktur in faseriges Bindegewebe in Betracht. Wegner hat die der bindegewebigen Umwandlung folgende Erweichung des Markes als Resultat mechanischer Reizungen aufgefaßt, hervorgerufen durch die gegenseitige Reibung der durch das Granulationsgewebe voneinander getrennten Epiphyse und Diaphyse. Waldeyer und Köbner und besonders Taylor haben die von Wegner vertretene Anschauung, daß die Erkrankung des Markes an der Knochenknorpelgrenze als eine höhere Steigerung des zweiten Stadiums aufzufassen wäre, bekämpft und der Anschauung Raum gegeben, daß die Markveränderung als etwas ganz neues, nicht im Wesen der ersten beiden Stadien gelegenes zu betrachten wäre, nämlich als wirklich gummöse Form der Knochenknorpelentzündung. Wenn man dieser Anschauung Raum gibt, so müßte man die ersten beiden Stadien der Erkrankung von dem Lösungsstadium genetisch trennen. Meiner Ansicht nach ist diese Lehre aber nicht begründet. Vor allem kann man sich davon überzeugen, daß die einzelnen Röhrenknochen in einem und demselben Falle in verschieden hochgradiger Weise erkrankt sein können; beispielsweise finden wir an den Rippen in der Regel nur das erste und zweite Stadium des Wegnerschen Schemas entwickelt, während an zahlreichen Knochenknorpelverbindungen der langen Extremitätenknochen eine hochgradige Markveränderung mit Loslösung der Epiphyse von der Diaphyse stattfinden kann. Weiters aber ist man in der Lage, in fast allen Fällen nachzuweisen, daß das Markgewebe auch bei minderen Graden der Erkrankung an der Knochenknorpelgrenze eine andere Struktur besitzt als in den von der Epiphysengrenze entfernt gelegenen Partien der Spongiosa. Meinen Untersuchungen zufolge wird man in den der Ossifikationszone nächst gelegenen Spongiosateilen sowohl an den Rippen als auch an den anderen Röhrenknochen immer einzelne

Stellen finden, welche sich von dem übrigen Knochenmarke durch eine dichtere Aneinanderlagerung der Zellen, eine größere Einförmigkeit derselben und durch eine intensivere Herausbildung des bindegewebigen Retikulums deutlich von der Umgebung abheben.

Innerhalb solcher herdförmiger Markveränderungen an der Diaphysengrenze ist regelmäßig eine Rarefizierung der Spongiosastruktur festzustellen (s. Tafel V, Fig. 10). Ich wiederhole also: Das herdförmige Auftreten von dichter gefügtem Markgewebe, Hand in Hand gehend mit Rarefizierung von Spongiosabälkchen, ist das erste Anzeichen einer syphilitischen Markveränderung an der Epiphysengrenze.

Derartige initiale Veränderungen habe ich gerade bei syphilitischen Föten sowohl an den langen Extremitätenknochen als auch an den Rippenverbindungen, wenn auch dort seltener und nicht so hochgradig entwickelt, antreffen können. Zwischen solchen, unter Einschmelzung von Knochenbälkchen sich entwickelnden, dichteren Markzellenherden und der Entwicklung eines Granulationsgewebes, welches längs der ganzen Knochenknorpelverbindung erkennbar ist, bestehen meiner Anschauung nach nur graduelle Unterschiede.

Außerdem kommen aber auch innerhalb des subchondral entwickelten Mark-, beziehungsweise Granulationsgewebes jene eigentümlichen Nekrosevorgänge in Betracht, welche charakteristisch sind für die Wirksamkeit des im fötalen Organismus zur Geltung kommenden Syphilisvirus. Denn gerade in den erwähnten Herden von dichter gefügtem Markgewebe an den Knochenknorpelgrenzen sieht man sehr häufig eine ausgebreitete Zellnekrose, welche sich zunächst durch Karyolyse innerhalb der Granulationszellen zu erkennen gibt. Bald treten auch an den Zellen selbst eigentümliche Veränderungen hervor, indem dieselben zu größeren Klumpen zusammengeballt erscheinen, während ein fibrinöses Netzwerk zum Vorschein kommt. Dieser Umwandlung des Granulationsgewebes in homogene Massen folgt ein gleichmäßiger körniger Zerfall und man ist in der Lage, sehr häufig an ein und derselben Knochenknorpelgrenze in verschiedenen Regionen verschiedene Nekrosegrade festzustellen.

In Tafel I, Fig. 4, einen Längsschnitt durch die Epiphyse und Knochenknorpelgrenze eines 3wöchentlichen hereditär-syphilitischen Kindes darstellend, ist das Markgewebe unterhalb der Ossifikationsgrenze dem ganzen Umfange nach in Koagulationsnekrose begriffen.

Fünftes Kapitel.

Anatomisches über die hereditär-syphilitische Epiphysenlösung.

Fehlen von Epiphysenlösung an den Ossifikationsgrenzen der Rippen. — Syphilitische Epiphysenlösung ist im wesentlichen eine Fraktur. — Unterschiede zwischen der Epiphysenlösung bei Totgeburten und bei Säuglingen. — Ursachen der Epiphysenlösungen. — Fehlen derselben an den kurzen Röhrenknochen. — Lokalisation der Kontinuitätstrennungen. — Lösungen an der Knochenknorpelgrenze. — Intrachondrale Lösungsvorgänge. — Lageverschiebungen des Periosts. — Fehlen von Blutergüssen und Periostrissen. — Fehlen von Eiterungsvorgängen. — Heilungsvorgänge und Elongation der erkrankten Gliedmaßen. — Ausbleiben von Wachstumshemmung trotz schwerer Lösungsvorgänge.

Wenden wir uns nun zur Besprechung der anatomischen Vorgänge bei der sogenannten hereditär-syphilitischen Epiphysenlösung. Wir haben schon in der historischen Einleitung erwähnt, daß die Literatur über die Epiphysenlösung sehr weit zurückblickt und daß in Bezug auf die histologischen Details des Lösungsvorganges bei den Autoren nicht unerhebliche Differenzen herrschen, welche sich hauptsächlich darauf beziehen, in welcher Schichte des Knorpels beziehungsweise Knochens die Kontinuitätstrennung zwischen Epiphyse und Diaphyse vor sich geht.

Zunächst wäre folgendes anzuführen: Bei hereditär-syphilitischen Totgeborenen findet man nicht selten gleichzeitig an allen langen Extremitätenknochen Epiphysenlösungen. Handelt es sich hingegen um Kinder, welche nach einer mehrwöchentlichen Lebensdauer verstorben sind, dann zeigen sich bei der anatomischen Untersuchung gewöhnlich nur einzelne, manchmal auch nur eine einzige Chondroepiphyse von der Diaphyse abgelöst.

Eine weitere, sehr auffällige Tatsache, welche ich noch nirgends erwähnt gefunden habe, besteht darin, daß die Chondroepiphysen der Rippen niemals von dem in Rede stehenden Lösungsprozesse ergriffen werden, obwohl sie sonst einen Lieblingssitz für syphilitische Osteochondritis abgeben.[1] Schon daraus scheint hervorzugehen, daß zu dem

[1] Bei den beiden von Oedmannson und Lewin veröffentlichten Fällen scheint es sich um einfaches Schlottern, nicht aber um Lösung der Epi- von der Diaphyse gehandelt zu haben (vgl. übrigens auch S. 380).

syphilitischen Entzündungsprozeß noch ein weiteres Agens hinzutreten muß, soll eine Kontinuitätstrennung zwischen Dia- und Epiphyse eintreten und wir werden nicht fehlgehen, wenn wir dieses Agens in traumatischen Beeinflussungen suchen, denen die Rippenenden unvergleichlich weniger unterworfen sind als die Chondroepiphysen der langen Extremitätenknochen.

Da die Rippenepiphysen nicht so wie die der langen Extremitätenknochen in Gelenken artikulieren, welche durch Muskelzug bewegt werden, so fehlt hier die traumatische Beeinflussung, welche mit jeder durch Muskelaktion hervorgerufenen Bewegung verknüpft ist. Man muß sich zweierlei vorstellen:

1. Daß die an den Epiphysengrenzen der langen Extremitätenknochen vorliegende hereditär-syphilitische Entzündung durch die innerhalb der Gelenke vor sich gehenden Bewegungen gesteigert wird.

2. Daß, wenn der Entzündungsprozeß an der Knochenknorpelverbindung einen gewissen Grad erreicht, bei welchem es zu einer abnormen Resistenzverminderung an der Fuge gekommen ist, der zur Bewegung der Extremitäten notwendige Muskelzug direkt zu Kontinuitätstrennungen im Bereiche dieser Zone führen kann. Dies wird um so einleuchtender, wenn man sich vergegenwärtigt, daß die Epiphysenknorpel und die angrenzenden Enden der Diaphysen als wichtigste Insertionsorte für die Extremitätenmuskulatur fungieren, welche die Gelenksverschiebungen dirigieren.

Alle diese Momente fehlen vollständig an den Rippenepiphysen, da dieselben nicht in Gelenken artikulieren und nur wenig unter Muskelzug zu leiden haben. Gerade diese Differenz zwischen Rippenepiphysen und Epiphysen der langen Extremitätenknochen macht es mir wahrscheinlich, daß der Vorgang der Epiphysenlösung nicht im Wesen des syphilitischen Prozesses gelegen ist, sondern daß zu der Granulationsbildung und Zellnekrose am Diaphysenende erst noch die Aktion von Muskeln hinzutreten muß, um eine Kontinuitätstrennung hervorzurufen. Demnach stehe ich auf dem Standpunkte, daß jede syphilitische Epiphysenlösung im wesentlichen eine Fraktur ist. Dafür sprechen auch die histologischen Befunde. Ich besitze Längsschnitte von Diaphysenenden syphilitischer Neugeborener, an denen man erkennt, daß ganz unvermittelt in der Zone der Markraumbildung die Spongiosabälkchen zerbrochen sind. Man könnte die Bruchenden der Spongiosabälkchen aneinanderpassen, so haargenau sind an den einzelnen Bälkchen die Bruchlinien ausgesprochen. An zahlreichen Präparaten findet man auch, daß das Mark zwischen den äußerst

rarefizierten und gebrochenen Spongiosabälkchen gerissen ist und nicht etwa, daß es sich um eine spaltförmige Nekrose des Gewebes handelt. Derlei kommt allerdings klar zur Ansicht nur bei Totgeburten. Hier ist es durchaus nicht ausgeschlossen, daß die beim Geburtsakte vor sich gehende Quetschung und Zerrung der Extremitäten die Kontinuitätstrennung in der Markraumzone hervorruft und es werden alle Zeichen einer entzündlichen Reaktion an den Bruchflächen fehlen, wenn, wie es so häufig der Fall ist, die Frucht bereits in utero abgestorben war. Es wäre aber unrichtig zu glauben, daß nur bei Kindern, welche extrauterin weitergelebt haben, die Muskelaktion zu einer Kontinuitätstrennung zwischen Epiphyse und Diaphyse führen kann. Es sei diesfalls an die Bewegungen der Frucht im Uterus erinnert, welche gleichfalls durch Muskelaktion hervorgerufen werden. Sind die ersten Spongiosabälkchen durch die Markwucherung beträchtlich rarefiziert, dann ist die ganze Ossifikationsgrenze beim Neugeborenen derart widerstandslos, daß sie auch bei relativ geringen Muskeltraktionen Schaden leiden kann. Soweit meine Untersuchungen reichen, ist aber doch immer ein Unterschied zwischen den Befunden festzustellen, welche bei Totgeburten und bei Kindern, die extrauterin gelebt haben, zu erheben sind. Dieser Unterschied bezieht sich 1. auf die Ausdehnung der Kontinuitätstrennung und 2. auf die der Epiphysenlösung nachfolgende Gewebsreaktion. Bei Föten sind die Kontinuitätstrennungen gewöhnlich nur auf eine geringere Fläche beschränkt und durchsetzen nicht die ganze Quere der Epiphysengrenze. Auch sind hier in der Regel die Bälkchen direkt zerrissen. Es beruht dies darauf, daß während der intrauterinen Lebenszeit die subchondrale Granulation fast immer nur geringfügig entwickelt ist.

Auch das Periost reagiert im Fötalzustande bei Kontinuitätstrennungen im Innern nur selten mit Hyperostose. Dies findet in dreierlei Momenten ausreichende Erklärung: Erstens ist die Muskelaktion beim Fötus bei weitem noch keine so intensive wie im extrauterinen Leben. Demnach wird die Periostreizung beim Fötus niemals solche Dimensionen annehmen wie bei längerer extrauteriner Lebensdauer. Zweitens ist die Kontinuitätstrennung bei intrauterin abgestorbenen Früchten nur selten nahe zum Periost gerückt und drittens ist das Zeitintervall zwischen Entstehung der Kontinuitätstrennungen und dem Absterben der Frucht, in der Regel ein viel zu geringes, als daß eine intensivere Periostreaktion sich hätte herausbilden können.

Interessant ist es, daß der vorhin statuierte Unterschied zwischen den Rippenepiphysen und den Epiphysenverbindungen der langen Extremitätenknochen auch schon bei Totgeburten hervortritt. Ich habe

auch bei solchen syphilitischen Föten, deren Extremitätenknochen Kontinuitätstrennungen an der Epiphysengrenze zeigten, niemals Lösungsvorgänge an den Rippenverbindungen wahrgenommen. Es ist dies in der absoluten Ruhestellung, welcher die Rippen im intrauterinen Zustande unterworfen sind, begründet, da sich während dieser Lebensperiode nicht einmal die Respirationsmuskeln noch in Tätigkeit befinden. Daß auch der Geburtsakt den Rippenepiphysen bei vorzeitig abgestorbenen und daher wenig voluminösen Früchten keinen Schaden zufügen kann, liegt gleichfalls auf der Hand, während die Gelenksenden der langen Extremitätenknochen unter allen Umständen bedeutenden passiven Bewegungen während des Geburtsaktes ausgesetzt sind.

Es wäre nur noch hervorzuheben, daß bei Föten durchaus nicht jene hochgradigen Veränderungen an den Knochenknorpelgrenzen zum Zustandekommen einer Kontinuitätstrennung notwendig sind, welche als das dritte Stadium der Wegnerschen Erkrankung beschrieben werden. Ich selbst habe Zusammenhangstrennung in der Granulationsschichte bei syphilitischen Föten gefunden, an denen nichts anderes festzustellen war als Verbreiterung und Unregelmäßigkeit der Verkalkungszone und Rarefizierung der ersten Spongiosabälkchen. Auf Tafel III, Fig. 7, ist das Bild einer derartig affizierten Epiphyse im Längsschnitte wiedergegeben. Hier ist zwischen dem hyalinen Knorpel und den ersten diaphysären Markräumen eine bogenförmig verlaufende Spalte zu erkennen. Dieselbe beginnt lateralwärts von einem Stück verkalkten osteoiden Gewebes, welches an der Diaphysengrenze stecken geblieben ist. Jener Teil der Markraumzone, innerhalb dessen die Lösung sich vollzogen hat, unterscheidet sich von den ungelösten Partien durch eine viel dichtere Beschaffenheit des Markes und beginnenden Schwund des knorpeligen Balkenwerkes.

Eine sehr wichtige hiehergehörige Bemerkung, ich möchte sagen das erlösende Wort, hat M. B. Schmidt in seinem zusammenfassenden Referate über die Pathologie des Knochensystems (Ergebnisse der allgemeinen Pathologie und pathologischen Anatomie des Menschen und der Tiere, VII. Jahrgang 1900/1901) ausgesprochen.

Die dort zum Ausdruck gekommene Anschauung steht in vollem Einklang mit meinen Befunden an zwei syphilitischen Föten, bei welchen an sämtlichen langen Röhrenknochen hochgradige Lockerung, zum Teil auch wirkliche Lösung zwischen Epiphyse und Diaphyse ausgesprochen war, ohne daß es sich um das dritte Stadium der Wegnerschen Osteochondritis gehandelt hätte. Schmidt sagt: „Sicher ist die Ablösung nicht an das dritte Stadium gebunden, sondern wird bei

Sektionen häufig ohne Dazwischenkunft jeder gummösen Markveränderung gefunden und für solche Fälle ist die Ursache darin zu suchen, daß infolge der mangelhaften Anbildung von Knochensubstanz die Epiphyse mit der Diaphyse nur durch brüchige Bälkchen von verkalkter Knorpelgrundsubstanz verbunden ist und das traumatische Element, welches Ranvier und Cornil in den Vordergrund stellten, als letzte Ursache anzuerkennen."

Dem habe ich noch hinzuzufügen, daß die Epiphysenlösung bei hereditär-syphilitischen Föten sehr häufig ein Artefakt darstellt, da gewöhnlich schon die Prüfung auf die Festigkeit der Diaphysenverbindungen genügt, um Kontinuitätstrennungen an ihnen zu bewerkstelligen. Selbstverständlich werden dann Reaktionserscheinungen vollkommen fehlen. Dies gehört aber bei den Kontinuitätstrennungen, welche Totgeburten aufweisen, zur Regel.

Ein sehr wichtiges Moment, um die Frage nach der Ursache der Epiphysenlösungen zu beantworten, ist darin gelegen, daß trotz multiplen Auftretens der Osteochondritis an allen Epiphysenverbindungen der langen Extremitätenknochen im Einzelfalle doch nicht alle Epiphysen derselben gelöst erscheinen. Es muß darauf hingewiesen werden, daß die untere Oberschenkelepiphyse in der Regel am hochgradigsten erkrankt gefunden wird, daß es aber hier nur viel seltener zur Kontinuitätstrennung kommt als an den distalen Oberarmepiphysen. In einem meiner Fälle von multipler Osteochondritis syphilitica, dessen sämtliche Diaphysenenden hochgradig erkrankt waren, fanden sich komplette Epiphysenlösungen nur an den oberen Extremitäten. Die langen Röhrenknochen der unteren Extremitäten zeigten nirgends eine Kontinuitätstrennung, obwohl der Prozeß gerade in den unteren Oberschenkelepiphysen histologisch am allerintensivsten ausgebildet war. Dies spricht klar für die Abhängigkeit der Epiphysenlösung von traumatischen äußeren Einflüssen, denen die oberen Extremitäten des Säuglings in viel höherem Maße ausgesetzt sind als die stets wohlgeschützten unteren Extremitäten.

Auch das Fehlen von höheren Graden des Granulationsvorganges, insbesondere aber von Kontinuitätstrennungen an den Epiphysenverbindungen der kurzen Extremitätenknochen (Phalangen, Mittelhand- und Mittelfußknochen), ist zum Teile in dem Mangel traumatischer Beeinflussungen und wesentlichen Muskelzuges an den hier in Frage kommenden Epiphysen gelegen. Wir sagen wohlweislich „zum Teile", denn hier kommt noch ein zweites Moment in Frage, welches einer frühzeitigen und intensiver auftretenden Störung an der Ossifikations-

grenze abträglich ist, und das ist ein relativ träges und langsames endochondrales Längenwachstum. Diese Momente werden noch an anderer Stelle eingehende Würdigung finden.

Es ist vielfach darüber debattiert worden, an welcher Stelle der Epiphyse oder Diaphyse die Kontinuitätstrennung eintritt. Wegner und Parrot verlegten dieselbe in eine Region des Diaphysenendes, welche der Verkalkungszone sehr nahe gelegen ist. Haab, Veraguth und Kremer fanden Kontinuitätstrennungen innerhalb des Knorpels, Braunschweig hart an der diaphysären Grenze der Verkalkungszone.

Die Verschiedenheit der Lösungsstelle ist leicht erklärlich, wenn man daran festhält, daß der Lösung in letzter Linie immer eine traumatische Ursache zugrunde liegt. Es wird sich im Einzelfalle eben darum handeln, in welcher Schichte des Knorpels bezw. der Spongiosa die Gewebskonsistenz am meisten herabgesetzt ist. Auch könnte die Einwirkungsart des zur Lösung führenden Traumas irgend einen Einfluß auf die Lokalisation der zustande kommenden Kontinuitätstrennung ausüben. Demnach glaube ich, daß man den vorhin erwähnten Befunden von Haab und Veraguth (s. auch S. 30 und 45) mit Unrecht mißtraut hat, indem man dieselben einfach als Fäulniserscheinungen erklärte. Man kann sich leicht vorstellen, daß auch an der Grenze zwischen dem inkrustierten und dem wuchernden Knorpel durch reichliche Markraumbildung in demselben und durch Erweichung und Zerfall der Grundsubstanz eine derartige Resistenzverminderung eintritt, daß durch traumatische Beeinflussung auch in dieser Zone einmal eine Kontinuitätstrennung stattfindet (s. auch Tafel IV, Fig. 9).

Ich selbst besitze Präparate vom Humeruskopfe eines in der dritten Lebenswoche verstorbenen hereditär-syphilitischen Kindes, bei welchem infolge einer von anastomosierenden Markräumen ausgehenden Substitution der Proliferationszone durch weiches Granulationsgewebe eine fast die ganze Quere der Epiphyse durchsetzende Zusammenhangstrennung eingetreten war und nur das Perichondrium die Rißflächen des Knorpels zusammenhielt.

Wohl ist die am leichtesten vulnerable Zone an den syphilitisch entzündeten Knorpelenden die Zone der Markraumbildung (Terminus Kassowitz) oder Granulationsschichte (Terminus Strelzoff), weil dort auch in relativ frühen Stadien des hereditär-syphilitischen Prozesses unter allen Umständen nur inkrustierte Knorpelbälkchen von geringer Resistenzfähigkeit, dafür aber erweiterte und mit Granulationsgewebe ausgefüllte Markräume zu finden sind. In der Tat ist auch bei hereditär-syphilitischen Neugeborenen im Bereiche der namhaft gemachten Zone

die Konsistenz sehr häufig recht wesentlich alteriert und dies oft bei Stadien der Affektion, welche unter dem Mikroskop den Eindruck relativ geringfügiger Entzündungsgrade machen. Bei syphilitischen Totgeburten sieht man das nicht selten. Hier kann man sehr häufig konstatieren, daß die Epiphysen der langen Extremitätenknochen ungemein leicht an ihrer Diaphysenverbindung hin und her bewegt werden können, etwa wie ein loser Zahn in seinem Alveolus, ohne daß eine erhebliche subchondrale Granulationsschichte, geschweige denn eine wirkliche Zusammenhangstrennung zwischen Epiphyse und Diaphyse bestehen würde.

Die mikroskopische Untersuchung zeigt in solchen Fällen, daß der Zusammenhang zwischen Knorpelepiphyse und Knochen an keiner Stelle aufgehoben ist, daß aber in der Zone der Markraumbildung eine hochgradige Rarefikation des Bälkchenwerkes stattgefunden hat. Erinnert man sich nun daran, daß bei der hereditär-syphilitischen Osteochondritis foetalis diese Bälkchen in der Granulationsschichte durchwegs knorpelig und von üppig wucherndem Marke umgeben sind, so wird es klar, daß auch ohne Kontinuitätstrennung zwischen der Epiphyse und Diaphyse passiv eine leichte Beweglichkeit ohne wirklichen Bruch möglich ist. So ist das bei der anatomischen Untersuchung der Knochenknorpelverbindungen hereditär-syphilitischer Totgeburten häufig konstatierbare Schlottern zwischen Epiphyse und Diaphyse auch ohne Vorliegen einer wirklichen Kontinuitätstrennung zu erklären.

Wirkliche, durch hereditär-syphilitische Osteochondritis bedingte und im extrauterinen Leben zustande kommende komplette Zusammenhangstrennungen zwischen Epi- und Diaphyse treten nach meinen Erfahrungen stets in den obersten subchondralen Zonen innerhalb eines zwischen Epiphyse und Diaphyse interponierten pathologischen Granulationsgewebes auf. Gewöhnlich beginnt die Spaltung an einer mehr zentral gelegenen Stelle des letzteren und verbreitet sich von dort gleichmäßig nach allen Seiten hin. Das Periost und die dem Periost zunächst liegenden Bälkchen sind dabei anfangs noch vollkommen intakt. Dies beruht darauf, daß bei höheren Graden der syphilitischen Entzündung immer die zentralen Teile am meisten affiziert und am frühesten in ein balkenarmes Granulationsgewebe umgewandelt erscheinen. In der Regel findet man im Innern der Ossifikationszone hochgradige Rarefizierung der Knorpelbälkchen und ein faserig metamorphosiertes Granulationsgewebe ausgebildet zu einer Zeit, da der subperiostale Entzündungsprozeß noch wenig entwickelt ist. Ich besitze Präparate, bei denen trotz hochgradiger subchondraler Granulations-

wucherung im Innern der Ossifikationsgrenze, in der Umgebung des periostalen Knochenmantels noch eine sehr schön ausgebildete Verkalkungszone zu finden ist. Selbstverständlich unterliegt das ältere Granulationsgewebe auch früher regressiven Metamorphosen und so findet man gewöhnlich innerhalb der mehr zentral gelegenen Gebiete des eingeschalteten fremdartigen Gewebes Zerfallsprozesse angedeutet. Dieselben bestehen in Verfettung und schleimiger Erweichung. Eiterungs- und Verkäsungsvorgänge jedoch habe ich nie wahrnehmen können. Makroskopisch erkennt man die der Nekrobiose geweihten Partien an dem graugelben Farbenton; im mikroskopischen Bilde erscheinen die Zellen getrübt, verquollen oder fettkörnchenhältig und kernlos, der faserige Anteil des Gewebes ist zu einer krümligen Masse umgewandelt. Das erste Zeichen der Epiphysenlösung ist nun das Auftreten von Lücken innerhalb der Granulationsmasse nach Resorption des nekrotisch gewordenen Anteiles (s. Tafel I, Fig. 4). Indem nun mehrere solche Lücken entstehen und zusammenfließen und sich mit eröffneten Markräumen verbinden, kann eine Spaltbildung in großer Ausdehnung innerhalb des zwischen Epiphyse und Diaphyse eingeschalteten Granulationsgewebes auftreten. Da die regressive Metamorphose fast immer im Zentrum der Epiphysen-Diaphysenverbindung beginnt und sich erst unter gewissen traumatischen Einflüssen weiter nach der Peripherie hin fortsetzt, so ist der häufige Befund von Zusammenhangstrennungen im Innern bei intaktem periostalen Knochenmantel leicht zu erklären.

Was die Blutgefäßversorgung des subchondral interponierten Granulationsgewebes anbelangt, so ist, insbesondere wenn es zu faseriger Umbildung desselben gekommen ist, eine reichliche Durchströmung desselben von Kapillaren wohl nicht vorhanden; doch bahnen sich die von den Markräumen der Spongiosa nach der Epiphyse zu tendierenden größeren Gefäße auch in dieses Granulationsgewebe Kanäle und so findet man in dem letzteren ganz gewöhnlich weitklaffende, große und bei längerer Dauer des Prozesses mit verdickten Wandungen ausgestattete Blutgefäße, welche von dem faserigen Charakter des Granulationsgewebes jäh abstechen (s. Tafel IV, Fig. 9). Diese Gefäßkanäle wachsen, sofern eine Kommunikation zwischen subchondralem Fasergewebe mit intrachondral gelegenen Markräumen eintritt, auch in die letzteren hinein. Wiederholt habe ich auch große derartige Gefäßräume durch faseriges Bindegewebe vollkommen obliteriert gefunden, und zwar sowohl an der Grenze zwischen Spongiosa und der faserigen Zwischenschichte als auch innerhalb intrachondraler Markräume.

Wenn sich das Mark in großer Ausdehnung unter Eingehen der

kleinsten Blutgefäße in ein faseriges, mit Rund- und Spindelzellen versehenes Granulationsgewebe umgewandelt hat, dann kann immer noch die Lösung der Epiphyse in verschiedenen Schichten des erkrankten Knochens stattfinden. Vor allem einmal hängt dies davon ab, wieweit diese Granulationswucherung in den hyalinen Knorpel hineinragt. In meiner Sammlung finden sich Präparate, bei welchen die Zone der provisorischen Verkalkung vollständig durch Granulationsgewebe ersetzt ist und auch nicht ein Knorpelbälkchen mehr an die ehemalige Verkalkungszone erinnert. Hier geht die Proliferationszone des hyalinen Knorpels direkt in das spezifische Granulationsgewebe über, wobei die dem Granulationsgewebe zunächst gelegenen Knorpelpartien degenerative und Zerfallserscheinungen darbieten (Tafel IV, Fig. 9).

Da nun in verschiedenen Fällen dieses Granulationsgewebe in verschiedener Weise noch durch restierende Knorpel- und Spongiosaspangen zusammengehalten wird, so wird auch der Effekt der Muskeltraktionen, welche auf die Epiphyse einwirken, ein verschiedenartiger sein, so daß in den verschiedensten Höhen der Knochenknorpelgrenze Kontinuitätstrennungen stattfinden können. Ja! mitunter findet man in einem und demselben Präparate in verschiedenen Gegenden und auch in verschiedener Höhe Kontinuitätstrennungen. Auch besitze ich sagittal angelegte Serienschnitte durch die proximale Tibiaepiphyse eines sechswöchentlichen Kindes, bei welchem die mehr in das Innere der Epiphyse fallenden Schnitte eine zweifache, parallel verlaufende Querspaltung zeigen, von denen die eine der zerfallenen Verkalkungszone angehört, während die zweite, mehr diaphysenwärts gelegene, in der subchondral interponierten fremdartigen Wucherungsschichte sich befindet. Zwischen beiden Querspaltungen ist ein vollständig balkenloses, weiches Gewebe zu erkennen, das zum größten Teile aus faserigem Bindegewebe mit wenigen Rund- und zahlreichen Spindelzellen besteht und von großen klaffenden Gefäßlücken durchsetzt ist.

Was nun die von Haab angeführte Möglichkeit einer Kontinuitätstrennung im Bereiche des Knorpels selbst anbelangt, so besteht für mich kein Zweifel, daß an der Grenze zwischen Proliferations- und Verkalkungszone oder auch in der Verkalkungszone selbst weitgehende Spaltbildung eintreten kann; und der vorhin zitierte Befund einer zweifachen queren Zusammenhangstrennung beweist sogar, daß eine komplette Lösung der Epiphyse von der Diaphyse, welche quer durch den ganzen Knorpel durchgreift, in dieser Gegend möglich ist.

Die Dehiszenz im Innern muß durchaus nicht die ganze Quere der Epi- und Diaphysenverbindung treffen; dieselbe kann auch eine

partielle sein. Sowohl Röntgenbilder als auch mikroskopische Präparate lehren dies. Es muß aber nachdrücklichst darauf hingewiesen werden, daß auch Fälle mit partiellen Zusammenhangstrennungen genau unter denselben klinischen Bildern in Bezug auf die Motilitätshemmung verlaufen können, wie Fälle mit kompletter Lösung. Es hängt eben nur davon ab, wieweit sich der krankhafte Prozeß auf die äußere Lage des Periosts und die mit demselben verlöteten oder mit demselben in Verbindung stehenden Weichteile erstreckt. Hierüber wird der nächste Abschnitt dieses Buches Aufklärung bringen.

In einem zweiten von mir beobachteten Falle, welcher mit Pseudoparalysis der linken Oberextremität einherging, befanden sich in der distalen Humerusepiphyse an zwei Stellen quer verlaufende partielle Dehiszenzen, die eine diaphysenwärts von der Verkalkungszone dort, wo sich die ersten osteoiden Bälkchen der Spongiosa zeigen sollten, die zweite am gelenkwärts gelegenen Ende der Verkalkungszone dort, wo dieselbe sich von der Säulenzone des Knorpels abgrenzte.

Die intrachondral gelegene Spaltbildung ging von der Konfluenz mehrerer pathologisch erweiterter und mit Granulationsgewebe erfüllter Markräume aus; die in der Spongiosa gelegene hatte ihren Sitz innerhalb eines subchondral gelegenen Herdes von Granulationsgewebe (s. auch Tafel I, Fig. 4). Hier war die intrachondral gelegene Dehiszenz weit umfangreicher als die subchondrale.

Größtenteils erfolgt eine wirkliche Ablösung erst dann, wenn in einer bestimmten Höhe unterhalb der Epiphyse alle Hartgebilde sich in weiches Granulationsgewebe umgewandelt haben. Auch kann dann zunächst ein Einsinken der Epiphyse in den Knochenschaft stattfinden, wenn der in Frage kommende Muskelzug in der Richtung nach der Diaphyse zu wirksam ist. Aber es kann auch zu einer seitlichen Verschiebung der Epiphysen und der Diaphysen kommen, oder die Epiphyse kann in der normalen Lage fixiert werden. Ob eine oder die andere der hier angeführten Modalitäten eintritt, das hängt von Zufälligkeiten ab. Je nach der Art der Verschiebung, welche die Epiphyse erlitten hat, wird auch das Periost in seiner Lage verändert werden. So kann es vorkommen, daß es gegen die Diaphyse zu eingefaltet ist (s. Tafel IV, Fig. 9), daß es von der Diaphyse an der einen Stelle weggezerrt oder an der andern Stelle angepreßt ist.

Allerdings werden solche Lageverschiebungen des Periosts nur dann deutlich sichtbar werden, wenn der periostal gebildete Knochen gleichfalls zum Opfer gefallen ist; vielfach aber verhindert ein frühzeitig auftretender hyperostotischer Knochenwall, welcher über die Epi-

physengrenze hinüberzieht und die Chondroepiphyse mit der Diaphyse fest verlötet, eine vollständige Ablösung des Knorpels.

Nach alledem werden wir uns den Vorgang der hereditär-syphilitischen Epiphysenlösung nicht in allen Fällen als einen im Bereiche des erwähnten Granulationsgewebes jäh zustande kommenden Zerreißungsvorgang vorzustellen haben, sondern es geht der Kontinuitätstrennung allemal eine Erweichung an einzelnen intrachondral oder subchondral gelegenen Stellen des Granulationsgewebes voraus. Die fortdauernden, durch Muskelaktion und die Gelenksartikulationen hervorgerufenen mechanischen Erschütterungen und Traktionen an den Epiphysen führen zu einer fortschreitenden Lockerung innerhalb der erweichten Texturen und so kann tatsächlich innerhalb des metamorphosierten Granulationsgewebes eine vollständige Absetzung der Epiphyse von der Diaphyse stattfinden, ohne daß die sonst bei Frakturen vorliegenden pathologischen Befunde zu erheben wären. So habe ich beispielsweise niemals Blutergüsse zwischen den getrennten Enden der Diaphyse und Epiphyse bei dem hereditär-syphilitischen Lösungsprozesse finden können.

Auch fehlt in meinen Präparaten ganz konstant eine Zerreißung des Periosts, Dinge, welche bei wirklichen, akut zustande gekommenen Frakturen unvermeidlich wären. Daraus geht hervor, daß der Lösungsprozeß in der Regel allmählich innerhalb eines bereits nekrotisch gewordenen, im Zustande schleimiger Erweichung befindlichen Gewebes nach Obliteration der Blutgefäße innerhalb der erweichten Gewebstexturen zustande kommt. Daß bei brüsker wirkenden Traumen im Bereiche des faserig metamorphosierten Grenzbezirkes zwischen Epi- und Diaphyse auch ganz plötzlich eine Trennung entstehen kann, soll damit nicht von der Hand gewiesen werden.

Eine genauere Betrachtung des an der Knochenknorpelgrenze entstehenden Granulationsgewebes zeigt, daß dasselbe vollkommen identisch ist mit dem, welches sich auch sonst bei den hereditär-syphilitischen Frühaffektionen zu entwickeln pflegt. Vor allem haben wir es hier mit einem diffusen syphilitischen Entzündungsbilde zu tun, genau so wie bei der syphilitischen Hautinfiltration oder bei der diffusen Lebersyphilis. Aber gerade so, wie wir ganz gewöhnlich mitten in den diffusen hereditär-syphilitischen Infiltrationsprozessen der Visceralorgane herdförmige Konglomerate von dichterer Zellwucherung finden, zeigen sich auch in Bezug auf das Granulationsgewebe an der Knochenknorpelgrenze sehr häufig Herde von dichterer Beschaffenheit, in welchen Verfettung und Umwandlung in Fasergewebe rascher vor sich

geht als an anderen Stellen. Die herdförmige Verstärkung des Entzündungsprozesses scheint eben eine besondere Eigentümlichkeit der durch den Syphilisparasiten angeregten angeborenen Früherkrankungen zu sein. Das Fehlen solcher entzündlicher Herde bei Rachitis, einer zweifellos nicht parasitären, gleichfalls mit der Ossifikation zusammenhängenden Knochenkrankheit, spricht zu Gunsten der Beziehung des Contagium animatum zu den herdförmigen Zellinfiltraten an der Knochenknorpelgrenze. Nirgends aber entsteht bei der mikroskopischen Untersuchung der hereditär-syphilitischen Frühaffektionen des Knochensystems der Eindruck eines wirklichen Gummas und es ist verfehlt, wenn man dem Granulationsgewebe die Eigentümlichkeiten der spätsyphilitischen Neubildungen, nämlich die Tendenz zur Verkäsung, beilegen würde. Das bei der hereditär-syphilitischen Osteochondritis gebildete Granulationsgewebe kann zum Fasergewebe werden oder einer fettig-schleimigen Metamorphose anheimfallen. Wenn es schließlich zu wenig resistent geworden ist, um dem Muskelzug Widerstand zu leisten, dann reißt es ein; aber Verkäsung oder Eiterung habe ich bei nicht komplizierten Fällen von hereditär-syphilitischen Epiphysenlösungen niemals beobachten können.

Wir haben schon im historischen Teile dieses Buches davon gesprochen, daß Vereiterung an der Epiphysengrenze unter allen Umständen ein sekundärer Vorgang ist, welcher auf einer pyämischen Sekundärinfektion beruht.

Die von Kassowitz und mir seinerzeit in den Organen und auch in den endostalen und intrachondralen Markräumen bei angeborener Syphilis gefundenen Streptokokken sind offenbar mit solchen sekundären Eiterungsvorgängen in Zusammenhang zu bringen.

Unserer Auffassung von der Natur des osteochondritischen Erkrankungsprozesses bei der kongenitalen Lues entspricht auch die leichte Reparationsfähigkeit der gesetzten Veränderungen und sein häufiges spontanes Ausheilen trotz hochentwickelter, diffuser subchondraler Granulation, selbst nach erfolgter Lösung, indem der zellige Anteil des Granulationsgewebes fettig zerfällt und resorbiert wird, während der bindegewebige Teil desselben seine Fähigkeit erlangt, Knochenfibrillen zu bilden und sich in Knochensubstanz umzuwandeln.

Wir verfügen über mikroskopische Präparate, welche lehren, daß vom Periost aus Schritt für Schritt eine Verknöcherung des subchondral gewucherten Fasergewebes, welches zwischen Knochen und Knorpel eingeschaltet ist, fortschreitet und verweisen diesbezüglich auf Tafel VI, Fig. 11 und 12. Übrigens werden wir noch bei Abhandlung der

klinischen und radiographischen Verhältnisse Fälle von Spontanheilung übersehener syphilitischer Epiphysenlösungen vorführen.

Wenn man die weit ausgebreitete Substituierung normaler harter Texturen durch weiches Granulationsgewebe, wie wir dies bei vorgeschrittenen Stadien der Erkrankung der Neugeborenen und Säuglinge beobachten, genau ins Auge faßt, so muß es eigentlich Wunder nehmen, daß dieser Prozeß so leicht zur Heilung gelangt; noch erstaunlicher ist aber die Tatsache, daß der Prozeß sehr häufig ganz ohne jede antisyphilitische Behandlung abläuft und schon aus diesem Grunde ist der an den Epiphysengrenzen vorliegende hereditär-syphilitische Entzündungsprozeß am besten mit der diffusen syphilitischen Hautinfiltration in eine Parallele zu bringen. Hier wie dort ist auf weite Strecken hin in ziemlich gleichmäßiger Weise ein Granulationsgewebe ausgebildet, welches allerdings an den Epiphysengrenzen viel schwerwiegendere Veränderungen nach sich zieht als in der Haut, weil es infolge der anatomischen Eigentümlichkeiten der Appositionszone zweierlei Gewebe seiner normalen physiologischen Entwicklung zeitweise vollständig beraubt. Dennoch tritt in beiden Gewebstypen, sowohl im Knorpel- als auch im Knochengewebe, selbst bei hochgradigen Granulationsvorgängen durch die merkurielle Behandlung in zauberhafter Weise Resorption des gesetzten Infiltrates ein, genau so wie bei der diffusen syphilitischen Hautinfiltration.

Daß die Osteochondritis syphilitica heilungsfähig ist, ist vom klinischen Standpunkte aus längst bewiesen, ja noch mehr, die Erkrankung kann, selbst wenn sie zur Lösung der Epiphyse geführt hat, vollständig ohne Deformität und ohne Verkürzung der Extremität ablaufen. Ich bin in der Lage, eine ganze Reihe von derartigen Fällen, welche längere Zeit hindurch beobachtet worden sind, anzuführen. Daß die geringeren Grade der Affektion auch anatomisch vollkommen ausgeglichen werden, geht daraus hervor, daß ältere hereditär-syphilitische Kinder, etwa solche, welche nach dem dritten Monate absterben, sehr häufig bei der Obduktion nicht die geringste Veränderung mehr an den Knochenknorpelgrenzen erkennen lassen. Erwähnen möchte ich hier nur, daß ich in einem Falle, bei welchem es sich um eine multiple Osteochondritis mit genereller, hereditär-syphilitischer Hyperostose bei einem sechs Wochen alten Säuglinge handelte, dessen linke obere Extremität pseudoparalytisch und mit einer Epiphysenlösung am unteren Humerusende behaftet war, im fünften Lebensmonate eine Elongation der ganzen Extremität im Vergleiche zur kontralateralen nachweisen konnte. Dieselbe ging einher mit einer beträchtlichen Verdickung und

mit einer allmählich sich ausbildenden Verbiegung der Ober- und Vorderarmknochen an der ehemals gelähmten Seite. In keinem einzigen der von mir beobachteten Fälle von hereditärer Knochensyphilis ist eine Wachstumshemmung zu beobachten gewesen, insbesondere aber kein Zurückbleiben in der Entwicklung der erkrankten Extremitäten, wenngleich es klar ist, daß bei der Substitution der Markraumzone und großer Partien der Verkalkungszone durch Granulationsgewebe das Längenwachstum des Knochens anfänglich vorübergehend aufgehalten werden muß. In jenen Fällen, welche mit dem Leben davonkommen, und bei denen der osteochondritische Prozeß zur Ausheilung gelangt, hat dies aber durchaus nicht die Bedeutung einer andauernden Hemmung des Längenwachstums. Ganz im Gegenteil findet man auch bei ganz jungen syphilitischen Säuglingen manchmal neben einem in die Augen springenden pathologischen Dickenwachstum der langen Extremitätenknochen sogar ein hypertrophisches Längenwachstum nach Ablauf des Lösungsprozesses entwickelt. Dieser Vorgang, welcher bei syphilitischen Knochenaffektionen späterer Lebensperioden ein sehr häufig beobachteter ist, ist im Säuglingsalter bis jetzt noch nicht beschrieben worden. In meiner Kasuistik befinden sich aber drei Fälle aus dem Säuglingsalter, bei welchen ich nebst auffallender Härte und Dicke eine abnorme Elongation der ehemals kranken Knochen deutlich nachweisen konnte, und zwar handelte es sich bei den von mir beobachteten, hieher gehörigen hereditär-syphilitischen Säuglingen immer um ein hypertrophisches Längenwachstum an den oberen Extremitäten, im vorwiegenden Maße waren die Vorderarmknochen daran beteiligt.

Auf welchem Wege das endochondrale Längenwachstum an der Knochenknorpelgrenze nach erfolgter Epiphysentrennung an Stelle des eingeschobenen Granulationsgewebes wieder eingeleitet wird, ist allerdings schwer vorstellbar. Restitutionsvorgänge habe ich unter dem Mikroskop nur insoweit verfolgen können, als sie vom Periost selber ausgegangen sind, wobei ich erkennen konnte, daß eine mit osteoiden Fibrillen ausgestattete Kalluswucherung das subchondrale Fasergewebe innerhalb der dem Periost benachbarten Gebiete substituiert. Allerdings bin ich nie dazu gekommen, auf histologischem Wege festzustellen, daß innerhalb des ganzen zwischen Epiphyse und Diaphyse eingeschalteten faserigen Zwischengewebes geflechtartiges, vom Periost her vordringendes Osteoid entstanden wäre. Immer war der zentrale Teil des Granulationsgewebes noch frei von Osteoidbildungen und nur in der Peripherie war ein neu gebildetes knöchernes Balkenwerk mit

Markräumen zu erkennen. Aber diese Befunde machen es mehr als wahrscheinlich, daß die vom Periost ausgehende Knochenwucherung mit der Zeit das ganze Granulationsgewebe verdrängt und so zu einer kompleten Verankerung der Epiphyse mit der Diaphyse führt. Das hiebei entstehende, innerhalb der wiedergebildeten Spongiosaräume entstandene Mark muß von neuem die Fähigkeit gewinnen, die der Diaphyse zunächst gelegenen Knorpelzellen zu eröffnen und aus den dabei freiwerdenden Knorpelbalken knöcherne Texturen zu bilden.

Sechstes Kapitel.

Die Störungen der periostalen Knochenbildung bei der hereditären Frühsyphilis.

Periostitis ossificans und chondrificans. — Subperiostale Entwicklung von Granulationsgewebe. — Anomalien der perichondralen Knochenbildung. — Überproduktion von periostalem Knochen. — Einschmelzungsvorgänge der Kompakta. — Neoplastische Schalenbildungen um die Röhrenknochen. — Periostales Osteophyt bei Rachitis und hereditärer Syphilis. — Periostreaktion in der Umgebung der Knochenknorpelgrenze. — Osteoides und chondroides Kallusgewebe. — Bildung von großzelligem Knorpel. — Chondroide Modifikation des osteoiden Gewebes. — Ursache der Kallus- und periostalen Knorpelbildung. — Histologische Details über die Periostitis chondrificans und ossificans. — Querschnitte durch die Diaphysen. — Längsschnitte durch die Epi-Diaphysenverbindungen. — Knorpelbildung bei Rachitis. — Reparationsvorgänge.

Wir haben immer einen großen Wert darauf gelegt, zu betonen, daß an den rasch wachsenden Skelettpartien des Fötus schon in den Frühstadien der hereditären Lues das Periost nicht minder affiziert wird als die endochondrale Wachstumsschichte der Röhrenknochen. Auch haben wir es als sehr wahrscheinlich bezeichnet, daß die bei Epiphysenlösungen niemals ausbleibende Mitbeteiligung des Periosts zur Ausheilung der Fälle sehr viel beiträgt, indem vom Periost aus, wenn der Entzündungsprozeß im Innern nachläßt, neue Knochenschichten aufgebaut werden, welche den gelockerten Zusammenhang zwischen Epiphyse und Diaphyse wieder konsolidieren helfen.

Kassowitz und später Stilling haben beobachtet, daß sich bei hereditär-syphilitischen Epiphysenlösungen eine besonders intensive periostale Knochen- oder auch Knorpelneubildung in der Umgebung der Ossifikationszone einstellt, welche sie dem Frakturkallus genetisch an die Seite gestellt haben. Eine wirkliche, vom Periost ausgehende Neubildung von echtem großzelligen Knorpel bei hereditär-luetischen Knochenaffektionen habe ich mehrmals bei syphilitischen Säuglingen, und bei solchen immer nur in Verbindung mit nachweisbaren Dehiszenzen an der Epiphysengrenze, entstehen gesehen. Der Ausgangspunkt der Kallusbildung war immer das Periost unterhalb der Lösungsstelle. Wenn es also auch feststeht, daß das Periost bei hereditär-syphilitischen Knochenerkrankungen nur dann echten knorpeligen Kallus produziert,

wenn es sich um Kontinuitätstrennung zwischen Epiphyse und Diaphyse handelt, so muß doch auf der andern Seite festgestellt werden, daß vielfach vom Periost in der Umgebung der spezifischen Osteochondritis auch ohne Epiphysentrennung ein Knochengewebe gebildet wird, welches sich in seinen frühesten Bildungsstadien durch auffallend plumpe Protoplasmaeinschlüsse und eine besondere Affinität seiner Grundsubstanz zu Hämatoxylin sehr wesentlich vom normalen periostalen Knochen unterscheidet, dafür aber viele Ähnlichkeit mit Knorpelgewebe besitzt, so daß es als eine chondroide Modifikation des osteoiden Gewebes bezeichnet werden könnte.

Sehr wichtig scheint mir die Eigentümlichkeit dieser pathologischen periostalen Neubildungen, daß sie rasch, selbst schon bei ganz jungen Säuglingen, verkalken. Bei mit Müllerscher Flüssigkeit unvollständig entkalkten Präparaten und Karmin-Hämatoxylinfärbung fällt dies besonders deutlich auf (s. Tafel VIII, Fig. 14). Auch im Röntgenbilde geben solche periostale Auflagerungen dunkle Schatten zum Zeichen eines beträchtlichen Kalkgehaltes (s. später im III. Abschnitt).

Nebstbei ist aber zu bemerken, daß auch fern von der Verknöcherungszone das diaphysäre Periost bei syphilitischen Neugeborenen sehr häufig in Form einer Periostitis ossificans reagiert, so daß vielfach flächenartige Auflagerungen neuer Knochensubstanz in der ganzen Zirkumferenz der erkrankten Knochen entstehen, welche oft zu unförmigen Verdickungen derselben Anlaß geben und dies schon in den frühesten Perioden des extrauterinen Lebens.

Wie wir an anderer Stelle noch ausführen werden, eignet sich zum Nachweise dieser Periostveränderungen intra vitam besonders die radioskopische Untersuchung, welche weitverbreitete Hyperostosierung an den langen und kurzen Röhrenknochen der Extremitäten junger syphilitischer Säuglinge klarstellt, die man bei der einfachen klinischen Untersuchung gar nicht ahnen würde.

Eine spezifisch gummöse, syphilomartige Erkrankung des Periosts konnte ich bei neugeborenen und jungen Säuglingen weder durch die radioskopische noch durch die mikroskopische Untersuchung feststellen; immer handelte es sich um diffus entzündliche Prozesse, welche entweder zu diffuser periostaler Einschmelzung oder zu diffuser Hyperostose führten.

Die diffuse Einschmelzung des Knochengewebes und Metamorphose desselben in ein weiches Granulationsgewebe kommt nämlich nach unseren Erfahrungen bei den hereditär-syphilitischen Früherkrankungen des Skeletts nicht allein an den Epiphysenfugen der Röhrenknochen vor; man

kann dieselben Prozesse auch subperiostal, demnach auch an bindegewebig präformierten Knochen, wenn auch viel seltener in demselben Umfange entwickelt, nachweisen. Im Verlaufe unserer histologischen Studien werden wir noch Gelegenheit haben, darzustellen, wie sich in der Kambiumschichte des Periosts und in den Markräumen des periostalen Knochens bei schwereren Formen der hereditär-syphilitischen Knochenerkrankung genau dasselbe abspielt, wie in den Markräumen des endochondral gebildeten Knochens, und wir können dem hinzufügen, daß wir mehrere Säuglinge klinisch beobachtet haben, bei welchen sich die squamösen Anteile der Schädelknochen, unter Auftreibung und Blähung, partienweise in ein weiches schwammiges Gewebe, welches die periostalen Knochenschichten vielfach zur vollständigen Resorption gebracht hatte, verwandelten.

Was nun die perichondrale Knochenbildung bei der hereditären Frühsyphilis anbelangt, so sind die Verhältnisse hier nicht unter allen Umständen gleichartig. Es ist bekannt, daß der perichondrale Knochenmantel sich unter normalen Verhältnissen beim neugeborenen Kinde etwas über die Ossifikationszone hinaus längs der Epiphyse weiter erstreckt, so daß der der Diaphyse zunächst gelegene Anteil der Chondroepiphysen de norma von einem sich allmählich verjüngenden Knochenbelag umgeben ist. Dieser Knochensaum ist in den frühen Stadien des syphilitischen Erkrankungsprozesses bei Föten und toten Frühgeburten sehr häufig abnorm dünn, ja er kann, wie ich das häufig gesehen habe, fast vollständig fehlen, und zwar ist dies in allen jenen Präparaten zu ersehen, bei denen das Perichondrium sich im Zustande rezenter intensiver Entzündung befindet (Tafel II, Fig. 5).

Es ist ein Befund, der sehr häufig, besonders bei schwer affizierten Frühgeburten, zu erheben ist, daß schon in der Höhe der Ossifikationsgrube jeglicher periostaler Knochenbelag an der Epiphyse vollständig fehlt, dafür aber ein üppig wucherndes, sehr gefäßreiches Kambium gebildet wird.

Anders gestalten sich die Verhältnisse bei weiterem Fortschreiten des Prozesses im extrauterinen Leben, namentlich dann, wenn es im Innern des Knochens an der Ossifikationszone zu einer erheblichen Granulationsbildung gekommen ist, welche eine Kontinuitätstrennung oder auch nur eine Lockerung der Markraumzone veranlaßt hat.

Dann stellt sich immer sehr bald eine bedeutende perichondrale beziehungsweise periostale Knochenbildung in der Umgebung der kranken Ossifikationszone ein, welche die der Knochenknorpelgrenze zunächst gelegenen Epiphysenpartien allseits umgürtet.

Häufig ist allerdings auch schon im frühembryonalen Zustande ein plus an Knochenbildung um die Chondroepiphysen herum zu konstatieren, respektive eine sehr rasche und ausgiebige Verkalkung der perichondralen osteoiden Streifen zu sehen, welche die Epiphysenstücke umgürten. Diese Verkalkungsstreifen entstehen alsbald nach Rückgang des initialen syphilitischen Reizzustandes, welchen das Perichondrium erleidet; ihre Entstehung läuft parallel dem intrachondralen Übermaß an Verkalkung längs der Ossifikationszone und der blutführenden Markräume (Tafel III, Fig. 8). Alles das kommt besonders schön im Röntgenbilde zur Anschauung (s. später).

Was die periostale Ossifikation an der Diaphyse selbst anbelangt, so sind auch hier wesentliche Unterschiede festzustellen, je nachdem es sich um eine frische Erkrankung oder aber um einen länger dauernden Prozeß handelt. Anfangs sehen wir auch hier die Kambiumschichte des Periosts in einem Zustande besonderer Wucherung und Vaskularisation, welche eine mangelhafte Kompaktabildung bedingt, im weiteren Verlaufe aber kommt es ganz im Gegenteile zu einer Überproduktion von periostalem Knochen, welcher sich durch eine besondere Dichtigkeit, durch besonderen Kalkgehalt und durch besondere Enge der Haversischen Kanäle auszeichnet.

Pathologische Wucherungsvorgänge erstrecken sich unter allen Umständen, sowohl bei der rarefizierenden als auch bei der kondensierenden Form der hereditär-syphilitischen Periostitis, auch auf die extraperiostalen Weichgebilde, insbesondere auf das Bindegewebe, die Blutgefäße, die Sehnenansätze, ja sogar auf die Gelenksbänder und die an den Knochen inserierenden Muskelbündel (s. Tafel IV, Fig. 9). Insbesondere findet man die Gelenksbänder bei höheren Graden des Prozesses, zumal im Ablösungsstadium, mit Rundzellen infiltriert, die Bindegewebsfibrillen durch große Bluträume und Infiltrationszellen auseinandergedrängt, die Fibrillen selbst teilweise zum Schwunde gebracht.

Ähnliche Einschmelzungsvorgänge, wie sie die Spongiosa bei der endochondralen Ossifikation zeigt, kann man auch an der periostal gebildeten kompakten Substanz nachweisen, und zwar erstreckt sich dieser Prozeß an den Stellen der periostalen Ossifikation weit abwärts von der Epiphysengrenze.

Wir finden eine Einschmelzung des gebildeten periostalen Knochens durch Umwandlung der Kambiumschichte des Periosts in Granulationsgewebe, wir finden lakunäre Einschmelzung im Bereiche der Haversschen Knochenkanäle, auch wieder Zerstörung neugebildeter osteoider Auflagerungen durch große Wucherungsherde. Gerade an periostal gebildeten

Knochen kann man bei der Syphilis der Säuglinge und Neugeborenen das fortwährende Wechseln von entzündlicher Einschmelzung und hyperplastischer Apposition erkennen, namentlich wenn man Querschnitte von Röhrenknochen in der Umgebung der Ossifikationsgrenze zu Rate zieht. Am schönsten ist dies wohl bei der hereditär-syphilitischen Phalangitis zu sehen, wo durch mächtige Entwicklung eines Granulationsgewebes an Stelle des spongiösen Knochenmarkes im Innern eine enorme Rarefizierung der Knochenbälkchen, daher eine Destruktion eintritt, während vom Periost aus immer neue Knochenmassen apponiert und von innen aus immer wiederum zerstört werden. Die Folge davon ist eine beträchtliche Blähung und Auftreibung der Phalangen nach allen Dimensionen, während die Phalange selbst von einem mächtigen periostalen Knochenmantel umgeben ist (s. Tafel VIII, Fig. 14).

Bei der Betrachtung von Querschnitten durch die Diaphysen von Röhrenknochen hereditär-syphilitischer Säuglinge, an denen eine diffuse periostale Osteophytwucherung sich eingestellt hat, kann man die unter dem Einflusse des syphilitischen Erkrankungsprozesses neugebildeten periostalen Schichten histologisch sehr wohl von den früher gebildeten und noch nicht wesentlich veränderten unterscheiden. Die neoplastische Auflagerung zeigt, wenigstens im Anfange, viel weitere Markräume und ist durch Gefäße von ganz enormer Weite ausgezeichnet. Dementsprechend sind die unter dem Einflusse der hereditär-syphilitischen Entzündung neu aufgelagerten Knochenpartien minder dicht als die älteren und des weiteren findet man, daß die Knochenfibrillen und auch die Markkanäle in den neugebildeten Knochen nicht parallel der Knochenaxe, sondern in unregelmäßiger, größtenteils querer Lage zur Axe des Knochens sich befinden. All dies gewährt den aufgelagerten osteoiden Schichten anfänglich einen mehr porösen, schwammigen Charakter, zumal die aufgelagerten periostalen Wucherungen nur mangelhaft verkalkt sind (Tafel VI, Fig. 12).

Wenn das akute Stadium des produktiven periostalen Entzündungsprozesses nachläßt, die Gefäßneubildung in den Markräumen zurückgeht oder mindestens zum Stillstand kommt, dann kann das im Anfange schwammige und wenig kompakte Osteophyt eine sehr bedeutende Dichte gewinnen und intensiv verkalken. Und so kann man mitunter auch bei jungen hereditär-syphilitischen Säuglingen eigentümliche, sehr dichte Schalenbildungen um die Röhrenknochen herum finden, welche dadurch entstanden sind, daß sich um die primäre Corticalis herum durch Periostwucherung schichtenweise neue, noch kompaktere Knochenschichten gebildet haben (Tafel VIII, Fig. 14), Verhältnisse, auf welche

Recklingshausen auf der Frankfurter Naturforscherversammlung ganz besonders hingewiesen hat, und welche sich, wie ich noch später zeigen werde, auch schon in vivo mittels Röntgenstrahlen ausgezeichnet nachweisen lassen.

Die mikroskopische Ähnlichkeit zwischen den initialen periostalen Auflagerungen bei Rachitis und hereditärer Frühsyphilis hat sicherlich zum großen Teile Parrots schon im historischen Teile dieses Buches erwähnten Irrtum bezüglich der syphilitischen Ätiologie der Rachitis verschuldet. Unterzieht man die Frühstadien der begleitenden Periostitis bei beiden Prozessen einer vergleichenden Untersuchung, so findet man hier wie dort, in der enorm verbreiterten periostalen Kambiumschichte das Auftreten von karminophilen osteoiden Faserbündeln in ganz exorbitanter Menge (Tafel VI, Fig. 12). Während unter normalen Verhältnissen die zwischen den primordialen osteoiden Faserbündeln übrig bleibenden, von Zellen und Bindegewebe erfüllten Räume sich durch Verschmelzung der Faserbündel zu osteoiden Balken sehr rasch verengen, bleibt in den Anfangsstadien der rachitischen wie der syphilitischen Periostitis der großmaschige, geflechtartige Charakter der Knochenneubildung lange Zeit gewahrt und es persistiert längere Zeit ein osteoides Gewebe mit großen plumpen Zellenhöhlen, das des lamellösen Charakters und der Osteoblastenreihen entbehrt. Der wesentliche Unterschied zwischen den beiden Prozessen liegt nun in der Verkalkung dieser osteoiden Bildungen. Die periostalen Auflagerungen bei der syphilitischen Periostitis verkalken rasch und sehr intensiv, sind demnach in unentkalktem Zustande nicht gut schnittfähig; handelt es sich aber um rachitische Periostaffektion mit Neubildung von osteoidem Gewebe, dann besitzt dieses einen weichen und schnittfähigen Charakter, auch ohne daß künstliche Entkalkung vorgenommen werden muß, abgesehen davon, daß es eher einen lamellösen Charakter mit normal konfigurierten Knochenkörperchen gewinnt als das hereditär-syphilitischen Osteophyt.

Einige Unterschiede zwischen den bei hereditärer Frühsyphilis und Rachitis sich entwickelnden periostalen Knochenauflagerungen beziehen sich des weiteren auch auf die Art der Schichtenbildungen des neugebildeten Knochengewebes. Zum Wesen der Rachitis gehört eine gewisse Unregelmäßigkeit in der Intensität des entzündungserregenden Reizes. Dadurch kommt eine ungleichmäßige und schubweise Vaskularisation und demzufolge auch eine schubweise erfolgende Wucherung von Seiten des knochenbildenden Kambiums zu stande. Die Folge dieser unregelmäßigen periostalen Hyperplasie gibt sich, besonders

an Querschnitten durch die Diaphysen befallener Knochen, dadurch kund, daß zwischen Schichten von dichter gefügtem und blutgefäßärmerem Balkenwerk große Klüfte gelegen sind, welche gänzlich eines osteoiden Balkenwerkes entbehren. So kommt es, daß, wenn man seine Betrachtung vom Periost aus schichtenweise gegen die ursprüngliche Spongiosa hin richtet, ganz ungleichwertige Gewebsschichten alternieren. Man kann häufig dem Periost zunächst Lagen von neugebildetem Knochen mit vorwiegend radiärer Balkenrichtung erblicken, hierauf wieder eine Schichte von enorm vaskularisiertem, bälkchenarmen Kambiumgewebe und dann wiederum eine Schichte dichtgefügten osteoiden Gewebes. Natürlicherweise kann ein derartiges Abwechseln von bälkchenreichen, gefäßarmen und bälkchenarmen, sehr gefäßreichen Schichten an einem Querschnitte sich mehrmals wiederholen. Ein derartiges Alternieren im Baue der periostalen Knochenwucherungen ist bei der Periostitis ossificans der syphilitischen Neugeborenen und Säuglinge nicht zu finden, und zwar ist dies im Wesen der hereditär-syphilitischen Knochenentzündung begründet, welche zwar ziemlich rasch mit Hyperämie und vermehrter Vaskularisation einsetzt, aber in ziemlich gleichmäßiger, nicht in intermittierender Weise bis zu ihrem Abklingen fortwirkt. Ein derartig abwechslungsreiches Verhalten in den neu apponierten Schichten fehlt demnach bei der syphilitischen Periostitis. Das neu apponierte Knochengewebe zeigt in Bezug auf seine Schichtung einen mehr gleichmäßigen Charakter, ist bei längerem Bestande der entzündlichen Erkrankung dichter gefügt und viel beträchtlicher verkalkt als das bei Rachitis auftretende periostale Osteophyt. Nicht zu übersehen ist auch, daß die periostale Hyperostose bei der hereditären Syphilis in den Frühstadien des Prozesses, häufig schon im fötalen Leben, ganz gewöhnlich aber in den ersten Wochen des extrauterinen Lebens eintritt, während beträchtliche periostale Knochenneubildung bei Rachitis gewöhnlich erst nach Ablauf der Säuglingsperiode zum Vorschein kommt.

Die völlige Kalklosigkeit der rachitischen Auflagerungen im Anfange ihrer Entstehung und später der relativ geringe Kalkgehalt, wenn Verdichtungserscheinungen innerhalb derselben auftreten, läßt im histologischen Bilde frührachitische von frühsyphilitischen periostalen Wucherungen leicht unterscheiden.

Wegner und Parrot haben das syphilitische Osteophyt an den langen Röhrenknochen und Rippen bei jungen Säuglingen schon in charakteristischer Weise beschrieben, indem sie es seinem makroskopischen Aussehen nach als von dichter, spröder, kreideweißer, harter, fast erdiger Beschaffenheit erklärten. Pommer hat hervorgehoben, daß bei der Rachitis nur an jenen Skelettstellen periostale Wucherungen zu finden sind, welche eine besondere

Zugwirkung seitens der Muskeln, Sehnen oder Faszien zu erleiden haben, und daß Periostflächen, welche einer solchen mechanischen Irritation nicht ausgesetzt sind, bei der Rachitis keinerlei pathologisches Osteophyt produzieren.

Bei der hereditären Syphilis steht die Sache so, daß die Tendenz zur periostalen Hyperostose eine ganz allgemeine ist, womit allerdings noch nicht zugegeben wird, daß die Anschauung Pommers bezüglich der rachitischen periostalen Wucherungen unanfechtbar wäre. Doch kann man auch bei hereditär-syphilitischen Knochen finden, daß jene Knochenstellen, welche einer starken Muskelwirkung ausgesetzt sind, intensivere osteophytische Auflagerungen zeigen als solche, bei denen diese Verhältnisse nicht in Frage kommen. Immerhin bleibt es das Wesentlichste behufs anatomischer Differenzierung der rachitischen und hereditär-syphilitischen periostalen Auflagerungen, den Kalkgehalt der aufgelagerten Schichten zu untersuchen. Soll dies mit Zuhilfenahme des Mikroskopes geschehen, so ist dies selbstverständlich nur dann möglich, wenn die Präparate vorher durch entsprechende Präparation schnittfähig gemacht worden sind, ohne aber dabei gänzlich entkalkt worden zu sein.

Rasch entkalkende Substanzen, wie Salpetersäure- oder Salzsäuremischungen, sind zu diesen Untersuchungen unbrauchbar. Hingegen liefert die Untersuchung von in Müllerscher Flüssigkeit schnittfähig gemachten Knochenteilen sehr brauchbare Präparate, weil hier nur eine partielle Entkalkung eintritt und die Differenz zwischen kalklosem und kalkhaltigem Osteoid trotz eingetretener Schnittfähigkeit gewahrt bleibt, und zwar auch ohne Karminfärbung, mit Zuhilfenahme der letzteren aber in ganz ausgezeichneter Weise hervortritt (s. auch S. 101).

Natürlich können die hier angeführten Differenzpunkte beider periostaler Affektionen der wachsenden Säuglingsknochen nur für die Anfangsstadien der Rachitis differentialdiagnostisch verwertet werden. Handelt es sich um ältere Prozesse im Stadium der Restitution, dann ist eine mikroskopische Differenzierung zwischen syphilitischem und rachitischem Osteophyt nicht mehr möglich. Nach Ablauf des Floritionsprozesses beider Erkrankungsformen des Knochensystems tritt intensive Verkalkung der aufgelagerten periostalen Schichten ein, und wenn man nicht sonst aus der Anamnese, aus dem Verlaufe der Knochenerkrankung, aus dem Vorliegen von Deformitäten u. dgl. eine Differentialdiagnose stellen kann — die histologische Untersuchung der periostalen Auflagerungen allein gibt dann keine Handhabe mehr dazu.

Das Periost in der Umgebung der kranken Diaphysen-Epiphysenverbindung reagiert an den langen Extremitätenknochen in der Regel in anderer Weise als das diaphysäre Periost. Nur selten findet man einen normalen Kompaktamantel gebildet. In den meisten Fällen hat man es in den Anfangsstadien des Prozesses mit einem osteoiden Gewebe zu tun, welches überall von einem in starker Wucherung begriffenen Bildungsgewebe umgeben ist und welches durch das Vor-

handensein großer Zellhöhlen noch sehr an die Knorpelstruktur erinnert. Dieses großzellige osteoide Gewebe findet sich immer nur in der nächsten Umgebung der kranken Epiphyse, ohne daß darum die Epiphyse von der Diaphyse schon gelöst zu sein braucht.

Noch interessanter sind Bilder, welche lehren, daß in dem Periost, welches um die kranken Knochenknorpelverbindungen herum gelagert ist, auch ohne das Vorhandensein einer Fraktur echter Knorpel entstehen kann, und daß alle Übergänge zwischen einem embryonalen großzelligen Knorpelgewebe und einem großzelligen osteoiden Gewebe von dem entzündeten Periost an der Epiphysengrenze produziert werden können.

Bei einer syphilitischen Totgeburt aus dem letzten Fötalmonate, deren sämtliche Epiphysen schlotterten, ohne darum abgelöst zu sein, fand sich an den unteren Epiphysen beider Tibien eine Auftreibung und die mikroskopische Untersuchung der entkalkten Präparate zeigte ein merkwürdiges Bild an der lateralen Seite der Knochen.

An der Ossifikationsgrenze sind die gewöhnlichen Veränderungen des dritten Stadiums der Wegnerschen Erkrankung ausgesprochen, nur ein schmaler, an einer Stelle unterbrochener Saum von periostalem Knochen ist als äußere Grenzmarke des Knochengewebes zu erkennen. Unmittelbar daran schließt sich eine mächtige Schichte von jungem Zellgewebe, welches unmittelbar nach außen von dem schmalen Periostsaume weitmaschig ist. Die Fasern dieses Gewebes nehmen weder Eosin noch Karmin auf und zeigen große klaffende Maschen, welche mit großen, fein granulierten mitotischen Zellen erfüllt sind. Die Fasern selbst zeigen nach allen Richtungen hin divergierende spindelige und rundliche Kerne.

Diaphysenwärts kann man nun verfolgen, wie dieses Bildungsgewebe immer größere Lücken annimmt, während ein immer deutlicher auftretender roter Farbenton beweist, daß einzelne Partien dieses Gewebes schon karminophil sind, und bald sind wir an einer Schichte angelangt, welche ein Netzwerk von purpurroten Bälkchen mit großen Höhlen und ebenso großen Zellen in diesen Höhlen zeigt. Es ist ein osteoides Gewebe, welches durch den Zellencharakter an ein Knorpelgewebe erinnert, sich aber durch seine Karminophilie als osteoides Gewebe dokumentiert.

Wir haben es hier mit einer periostalen Gewebswucherung zu tun, welche von Kassowitz als osteoides Kallusgewebe mit großen knorpelähnlichen Höhlen bezeichnet wurde. Es ist kein wahrer Knorpel, sondern knorpelartiges Knochengewebe in seinem frühesten Bildungsstadium.

Dieser eigentümliche Knochencharakter mit großen Höhlen charakterisiert die meisten osteoiden Auflagerungen, welche bei den hereditärsyphilitischen Epiphysenaffektionen in der Umgebung der Knochenknorpelverbindung zu sehen sind, im Beginne ihrer Entwicklung. Es

ist eine entzündliche Kallosität, wenngleich nicht immer Kontinuitätstrennung, geschweige denn ein vollkommener Bruch an der Epiphysengrenze vorliegt. Wie meine Untersuchungen lehren, genügt das fast immer auffindbare Schlottern der Epiphysen an den Diaphysen, welches man bei höheren Graden der Osteochondritis syphilitischer Neugeborener immer findet, zur Entstehung dieses Gewebes in der Umgebung der Epiphysenverbindung.

An dem vorhin beschriebenen Präparate findet man des weiteren noch Übergänge von osteoidem Gewebe zu echtem Knorpelgewebe, ganz so, wie dies Kassowitz in seiner normalen Ossifikation beschrieben hat (s. auch Tafel VII, Fig. 13, einem anderen Falle entnommen).

Angrenzend an das eben geschilderte osteoide Gewebe mit großen Höhlen findet man eine chondroide Modifikation des Bildungsgewebes, welches dadurch ausgezeichnet ist, daß die Fasern desselben nicht mehr die Karmintinktion aufnehmen, wohl aber eine Grundsubstanz hervortritt, welche einen rötlich violetten Farbenton bei Hämatoxylinfärbung gewinnt. Je weiter man epiphysenwärts gelangt, desto deutlicher wird die Metaplasie dieses Bildungsgewebes in knorpelartige Textur. Die an der Diaphysengrenze gelegenen Anteile der Epiphyse sind von einem Wulst periostal gebildeten Chondroids überzogen, welches zapfenförmig weit über die Diaphysengrenze in das früher genannte Bildungsgewebe hineinragt und von dem früher erwähnten, zarten Periostmantel der Epiphysenfuge durch ein großzelliges, die osteoide Farbenreaktion bietendes Gewebe abgegrenzt ist. Wir haben es hier mit einer kallusähnlichen Bildung zu tun und können an diesem Präparate alle Übergänge zwischen Bildungsgewebe und geflechtartigem Knochen einerseits und wahrer Knorpelbildung anderseits studieren. Die einzelnen Balken der osteoiden und chondroiden Bildungen sind nämlich durch karminophile Fibrillen miteinander verbunden. Wir sehen also alle möglichen Formen und Stadien periostaler Knochen- und Knorpelbildung an diesen hereditär-syphilitischen Periostwucherungen älterer Föten.

Durch die Betrachtung der eben beschriebenen Präparate haben wir in Erfahrung gebracht, daß bei erheblicheren Graden der syphilitischen Knochenerkrankung selbst in den frühesten extrauterinen Lebensperioden, ja schon im intrauterinen Zustande, konstant eine ossifizierende Beinhautentzündung ausgelöst wird. Nebst dieser Periostitis ossificans kommt noch eine echte pathologische Knorpelbildung von Seiten des Periosts in Frage, eine echte Periostitis chondrificans, wie man den dabei ablaufenden Prozeß nennen könnte. Es ist eine Tat-

sache, auf welche Kassowitz zuerst hingewiesen hat und die auch von Heubner und Stilling bestätigt wurde, daß das Periost bei hereditär-syphilitischer Epiphysenlösung, ebenso wie bei traumatischen Frakturen, befähigt ist, echten großzelligen Knorpel zu bilden, und ich bin in der Lage, diese Verhältnisse an zwei Fällen meiner Sammlung in ausgezeichneter Weise zu demonstrieren. Diese Periostitis chondrificans äußert sich darin, daß unterhalb der zwischen Epiphyse und Diaphyse eingeschalteten Granulationsmasse vom Periost aus entweder zirkulär um den ganzen Knochenschaft herum oder an einzelnen Stellen großzelliger Knorpel oder ein dem Knorpelgewebe ungeheuer ähnliches, osteoides Gewebe mit großen an die Knorpelzellen erinnernden rundlichen oder ovalen Zellenhöhlen und entsprechenden Zellen gebildet wird (s. Tafel V und VII).

Kassowitz hat die hier in Frage kommenden histologischen Vorgänge schon in seiner „normalen Ossifikation“ beschrieben und dargestellt, wie vom Periost aus alle möglichen Übergangsformen zwischen echtem, geflechtartigem Knochengewebe und wirklichem Knorpel an ein und demselben Knochen vom Periost aus gebildet werden können.

In zwei Fällen meiner Sammlung, hereditär-syphilitische Säuglinge mit multipler Epiphysenlösung betreffend, waren sämtliche Diaphysenenden der langen Röhrenknochen von einer Periostitis chondrificans umgeben, an welcher alle hier in Frage kommenden Verhältnisse studiert werden konnten.

Wenn man Querschnitte durch ein derartig erkranktes Diaphysenende serienweise anlegt und die Schnittserien von der Diaphyse gegen die Epiphyse hin durchmustert, so kann man mehrere Formen periostaler Gewebsbildungen erkennen. Zunächst die Bildung von geflechtartigem osteoiden Gewebe, welches in Form eines wirren Balkenwerkes in dem hyperplastischen Kambium des Periosts auftritt. Auffallend ist hier nur, daß die geflechtartige Struktur und die Karmintinktion des durch entzündliche Neubildung entstandenen osteoiden Gewebes viel deutlicher hervortritt als unter normalen Verhältnissen, und daß die karminophilen Stränge und Bündel des Geflechtes viel länger sichtbar isoliert bleiben als bei der physiologischen periostalen Ossifikation (s. Tafel VI, Fig. 11 und 12).

Ein weiterer Unterschied zwischen diesem Knochen und einem normal ossifizierenden Bildungsgewebe besteht darin, daß die Zellhöhlen zwischen den durchflochtenen Fibrillen viel größer und vielgestaltiger sind als unter normalen Verhältnissen. Zwischen dieser Form des entzündlichen osteoiden Gewebes und einem periostal gebildeten echten

Knorpel gibt es Übergangsbilder, welche dadurch leicht erkenntlich sind, daß zwischen den vielfach verfilzten Faserbündeln des primären osteoiden Geflechtes große Zellenräume auftreten, welche auf dem Durchschnitt eine kreisförmige oder elliptische Gestalt zeigen und eine Größe aufweisen, welche die der Knochenkörperchen um das doppelte oder dreifache übertrifft. In diesen Zellhöhlen erkennt man große Protoplasmamassen, welche jedoch die Höhlen nicht vollständig ausfüllen, vielmehr von einer glashellen Perizellularsubstanz umgeben werden, genau so wie beim großzelligen hyalinen Knorpel, und doch handelt es sich hier bloß um chondroide Modifikation des osteoiden Gewebes, nicht um wahren Knorpel, obwohl die in diesem Gewebe vorfindlichen Zellhöhlen sehr an Knorpelzellhöhlen erinnern, weil die Grundsubstanz geflechtartig ist und sich brillant mit Karmin färbt (Tafel VI, Fig. 12).

Ein weiteres Übergangsbild besteht darin, daß ein Teil der in dem Bildungsgewebe entstehenden Fibrillen nicht mehr die Charaktere von Knochenfibrillen zeigt, die Hämatoxylinfarbe annimmt und sich mit Karmin oder Kochenillealaun nur sehr wenig färbt, und daß große annähernd kreisrunde Höhlen in dem Bildungsgewebe entstehen, in welchem sich Knorpelzellprotoplasma entwickelt. Auf diese Weise entsteht ein echter großzelliger Knorpel. Indem die großen Zellen sich weiter vermehren und die glashelle, hämatoxylin-affine und wenig karminophile Grundsubstanz zwischen den Zellhöhlen sich vergrößert, werden die Knorpelhöhlen immer weiter auseinander gerückt. Eine derartige periostale Knorpelwucherung in der Umgebung der Epiphysen-Diaphysenverbindung tritt, wie die mikroskopische Untersuchung zeigt, immer in Form von kleineren oder größeren Herden auf. Zwischen diesen findet man größere, vollständig balkenlose Partien von formlosem Zwischengewebe, in welchem mit Karmin intensiv gefärbte Faserstränge auftreten, welche an den osteoiden Bildungscharakter des entzündlich gebildeten periostalen Knorpelgewebes gemahnen. Das Auftreten von kleinzelligem Knorpel bei der syphilitischen Periostentzündung habe ich niemals beobachten können.

Um die Unterschiede zwischen osteoider und chondroider Grundsubstanz zur Ansicht zu bringen, ist eine Doppelfärbung mit Hämatoxylinkarmin nicht notwendig. Es genügt das einfachere Färbungsverfahren mit Kochenillealaun nach vorausgegangener langsamer Entkalkung der Präparate in Müllerscher Flüssigkeit. Die Knorpelgrundsubstanz färbt sich dabei blaßrosa, junges kalkarmes osteoides Gewebe prachtvoll purpurrot, verkalktes Knochengewebe kirschrot (Tafel VI und VII, Fig. 11—13).

Der vom Periost aus gebildete Knorpel hat nur einen passageren Charakter und verwandelt sich immer sehr bald in Knochengewebe, u. zw. zunächst nicht durch Dazwischenkunft von Osteoblasten, sondern auf rein metaplastischem Wege. Diese Umwandlung in Knochengewebe geschieht, wie Kassowitz ausführlich beschrieben hat, für das chondroide Gewebe durch Aufnahme von reichlichen Kalksalzen in die interfibrilläre Substanz; gleichzeitig verdichtet sich das ganze Gewebe durch Verengerung der Zellhöhlen und deren Kommunikationen.

An gelungenen Präparaten dieser syphilitischen Periostitis chondrificans kann man sehen, wie hämatoxilin-affine beziehungsweise karminarme Partien, welche mit großen Zellhöhlen ausgestattet sind, von allen Seiten von einem Gewebe umgeben sind, welches kleinere Zellhöhlen und ein dichter gefügtes, dunkelrot gefärbtes Zwischengewebe aufweist, und daß die Übergänge zwischen dieser Gewebsart und einem mit großen Zellhöhlen ausgestatteten osteoiden Gewebe ganz allmählich stattfinden. Der großzellige Knorpel wandelt sich, wie man gleichfalls bei diesen syphilitischen Knorpelbildungen sehen kann, allmählich in osteoides Gewebe um. Man erkennt zunächst, daß in der glasigen Interzellularsubstanz dunkelrot gefärbte Fibrillen auftreten, daß die blauen, beziehungsweise rosafarbenen Felder zwischen den Zellhöhlen einer die Karminfärbung gierig aufnehmenden Substanz weichen, in welcher an vielen Stellen ein Fibrillengeflecht zum Vorschein kommt. Weiterhin tritt Kalkinfiltration der Grundsubstanz und Verkleinerung und Abflachung der Zellhöhlen ein (Tafel VII, Fig. 13).

Was die Herkunft des bei Kontinuitätstrennungen des Knochens auftretenden Knorpelgewebes anlangt, so darf als feststehend angenommen werden, daß dasjenige Moment, welches die Knorpelbildung bedingt, in der Bewegung, speziell in der Verschiebung der Bruchflächen gegeneinander gelegen ist. Durch dieses Verhalten ist die Inkonstanz der Knorpelbildung beim Frakturkallus aufgeklärt. Es hängt eben wesentlich davon ab, ob Verschiebung zwischen den Bruchenden stattfinden kann oder nicht. Knorpel entsteht bei Frakturen immer nur durch die Reibung des Periosts über frakturiertem Knochen. Demnach ist die periostale entzündliche Knorpelbildung von denselben Momenten herzuleiten, welche zuerst von Duhamel, später von Kassowitz und Roux auch für die Entstehung und Erhaltung des hyalinen Knorpels unter normalen Verhältnissen als maßgebend erklärt wurden, daß nämlich die Reibung, oder, wie Roux meint, das Zusammenwirken von Druck und Flächenverschiebung die mechanischen Bedingungen für die normale Knorpelbildung darstellen. Wo diese physiologischen Reize wegfallen, schwindet auch unter normalen Verhältnissen der hyaline Knorpel.

Die Frage, ob das Periost bindegewebig vorgebildeter Knochen im stande ist, Knorpel zu bilden, wurde verschieden beantwortet. Auf Grund

älterer Experimente Olliers glaubte man annehmen zu müssen, daß bindegewebig vorgebildete Knochen, wie die Schädeldeckknochen, einen Knorpelkallus bei Frakturen nicht bilden können. H. Koller[1]) hat nun auf Veranlassung Hanaus diese Frage experimentell nachuntersucht und ist zu dem Resultate gekommen, daß die Fähigkeit der Knorpelbildung von Seite des Periosts bei rein bindegewebig vorgebildeten Knochen vorhanden ist: doch tritt nicht bei jeder Kontinuitätstrennung Knorpelbildung auf, aber nicht etwa wegen besonderer Eigentümlichkeiten der in Frage kommenden Knochen, vielmehr hängt die Entstehung von Knorpel während der Heilungsperiode von Knochenbrüchen nur von der Stärke und Art der die Bruchstelle treffenden Erschütterungen, beziehungsweise Reibungen, ab. Für die Entstehung von Knorpelgewebe unter pathologischen Verhältnissen ist eine gewisse Reibung oder, wie Hanau hervorhebt, die „Abscherung" der sich gegenseitig verschiebenden Flächen das maßgebende Moment.

Nach diesen Untersuchungen kann es nicht zweifelhaft sein, warum häufig bei syphilitischen Epiphysenlösungen im frühesten Kindesalter vom Periost aus Knorpel gebildet wird. Das flächenhafte Aneinanderreiben des Periosts und Perichondriums zwischen Epiphyse und Diaphyse im Bereiche der subchondralen lockeren Gewebsschichte ist der in Frage kommende Reiz, welcher das Periost zur Knorpelbildung anregt.

Wenn es infolge der Einschaltung von minderwertigem und resistenzlosem Granulationsgewebe zwischen Epiphyse und Diaphyse zu einem Schlottern des Knorpels am Knochenschaft gekommen ist, so muß das Periost an einer oder der andern Stelle gezerrt werden und sich in Falten legen (Tafel IV, Fig. 9). Sinkt dann der Knorpel ein wenig in den Knochen im Bereiche der erweichten Granulationsmassen ein, dann muß das Periost am Rande des Knochens geschleift werden und dort, wo Knorpel an Knochen schleift, entsteht knorpeliger Kallus (Tafel V, Fig. 10). Dabei bemerkt man eigentlich niemals einen Riß im Bereiche des faserigen Periosts, wenn auch noch so vieles Granulationsgewebe an der inneren Fläche desselben sich gebildet hat und die Knochenbälkchen im großen Umfange dortselbst geschwunden sind. Das Periost reagiert dann entweder durch hyperplastische Bildung von geflechtartigem Knochen oder durch Entwicklung von knorpeligem Kallus auf den Entzündungsreiz.

Wie sehr die Entwicklung von periostalem Knorpelgewebe von der Reibung abhängt, welcher das Periost ausgesetzt ist, lehren die Präparate eines von mir obduzierten Falles, ein 2 Monate altes Kind betreffend, welches mit multipler Osteochondritis im Lösungsstadium befallen war. An Längsschnitten, welche durch das untere Femurende geführt sind, zeigt sich

[1]) H. Koller: Archiv für Entwicklungsmechanik III. 4. 1896.

eine hochgradige subchondrale Granulationswucherung, quer durch die ganze Breite des Präparates durchziehend, doch ist eine durchgreifende Kontinuitätstrennung nirgends zu sehen. Nur am medialen Periostrande findet sich eine bogenförmig von außen und oben nach innen und unten verlaufende, etwa 3 *mm* betragende Dehiszenz, welche man in Serienschnitten von vorne nach rückwärts, in der subchondralen Schichte befindlich, verfolgen kann. Nur längs des dieser Dehiszenz nahe gelegenen Periosts, welches aber nicht eingerissen war, zeigte sich eine schöne knorpelige Kallusbildung. Im Längsschnitte erscheint dieselbe von kipfelförmiger Gestalt mit nach innen zu offener Konkavität. Nach außen zu ist dieselbe von einer dicht infiltrierten subperiostalen Gewebsschichte umgürtet, welche innig mit den umgebenden, gleichfalls infiltrierten Weichteilen verwachsen erscheint. Die Weichteile in der Umgebung sind zu einem dicken Knoten aufgetrieben. Der knorpelige Teil der periostalen Wucherung geht ohne Grenze in periostales Osteophyt über, welches gleich unterhalb der subchondralen Schichte beginnt und nun die ganze Diaphyse in mächtiger Weise umscheidet. An der Gegenseite, dort, wo keine Dehiszenz in der Granulationswucherung zu finden war, ist nur eine geringe periostale Wucherung an der Ossifikationsgrenze entwickelt, so daß eine mehr einseitige Auftreibung des Epiphysenrandes zu stande gekommen ist (s. Tafel V, Fig. 10). Im Innern dieser Granulationsschichte, dort, wo die Spongiosabälkchen der Diaphyse an die subchondrale Granulationswucherung grenzen, ist nirgends neugebildetes Knochen- oder Knorpelgewebe zu erkennen.

Noch einige Details wären bezüglich der chondrifizierenden Periostitis, wie sie bei der hereditär-syphilitischen Epiphysenlösung vorkommt, vorzubringen. In den zwei Fällen, bei welchen ich dieselbe gefunden habe, war die Entwicklung von echtem, großzelligem hyalinen Knorpelgewebe aus dem entzündeten Periost an allen langen Röhrenknochen ausgesprochen. Die Knorpelbildung war stets am intensivsten unmittelbar diaphysenwärts vom intermediären syphilitischen Granulationsgewebe und in der Umgebung desselben entwickelt, und zwar gleichgültig, ob die Spaltbildung an der Grenze zwischen der letztgenannten pathologischen Gewebsart oder innerhalb derselben oder noch weiter entfernt, im Anfangsteile der Diaphyse, gelegen war. Die Dichte der periostalen Knorpelauflagerung war keine regelmäßige, sondern gewöhnlich fand sich an einer bestimmten Partie eine größere Masse von großzelligem Knorpel aufgelagert, während in der übrigen Zirkumferenz des Diaphysenendes nur Partikeln von Knorpelgewebe oder nur kleine Inseln von solchem in einem periostal gebildeten Balkenwerk zu finden waren. Nur ganz nahe der Granulationsschichte fanden wir großzelligen hyalinen Knorpel als ausschließliches Produkt der Periostitis hypertrophicans. Dieser Knorpel war, wie besonders deutlich an Querschnitten zu erkennen ist, von Markräumen durchsetzt, welche noch als Inseln des entzündlichen periostalen Bildungsgewebes aufzufassen sind. In

dieser Höhe zeigen sich fast gar keine Knochenfibrillen in dem Bildungsgewebe und zwischen den Zellhöhlen. Je weiter diaphysenwärts die Serienschnitte aber geführt sind, desto deutlicher kommt zwischen den Zellhöhlen an Stelle der schwach karminfarbenen Knorpelzwischensubstanz eine bereits intensiv karminophile faserige Struktur zum Vorschein, als Zeichen einer metaplastischen Umwandlung der Knorpelgrundsubstanz in osteoides Gewebe (s. Tafel VI, Fig. 11 und 12).

Schreitet man bei der Untersuchung noch weiter diaphysenwärts fort, so erscheinen Bildungen von chondroidem und osteoidem Gewebe in Balkenform, große Markräume zwischen sich freilassend, in welchen feine karminophile Knochenfibrillen zu erkennen sind. Diese sind häufig brückenartig zwischen den Balken des Knorpel- oder Knochengewebes ausgespannt und beweisen, daß es sich in dieser Schichte bereits mehr um eine ossifizierende als um eine chondrifizierende Entzündung handelt. Durch die hyperplastische Periostitis und die von derselben gebildeten starren Gewebe wird der endochondral gebildete spongiöse Knochen wesentlich eingeengt. Ohnehin sind die Bälkchen des letzteren am Diaphysenende durch das wuchernde Granulationsgewebe hochgradig verschmälert. Die periostale Wucherung trägt das ihrige dazu bei, um das Gebiet der endochondral gebildeten Knochenspangen noch weiter einzuengen. Und so kann man mitunter auf Querschnitten unterhalb der intermediären Granulationsmassen eine mächtige periostale Knochen- beziehungsweise Knorpelbildung erkennen, welche zirkulär, wenn auch vielfach in unregelmäßiger Weise, und zwar den weitaus größeren Teil des Querschnittes okkupierend, um eine gering entwickelte rarefizierte Spongiosa, deren Markräume Granulationsgewebe enthalten, angeordnet ist (s. Tafel VI, Fig. 11).

Es muß besonders hervorgehoben werden, daß die Entwicklung von Knorpel im Bereiche der Diaphyse bei der hereditär-syphilitischen Entzündung nur vom Periost ausgeht und niemals in irgend welcher genetischen Beziehung zur endochondral gebildeten zentralen Spongiosa steht. Ebensowenig konnte ich jemals Neubildung geflechtartigen Knochens von Seite der endochondralen Markräume beobachten. Soweit meine Untersuchungen reichen, entsteht die Neubildung von Knochengewebe, welche zur Heilung der durch die hereditäre Syphilis bedingten Dehiszenzen und Granulationsbildungen führt, immer nur vom Periost aus. Durch neu aufgelagerte, verkalkende und verknöchernde Gewebstexturen tritt eine feste Verankerung der schlotternden Teile ein. Je mehr von dem zentral gelegenen Granulationsgewebe resorbiert wird, um so dichter und fester wird die periostal gebildete harte Knochen-

masse. Später erst treten hyaliner Knorpel und Spongiosa wieder in normale Wachstumsbeziehungen.

Das histologische Bild der Periostitis ossificans wird natürlicherweise ein anderes sein, wenn der Prozeß schon längere Zeit besteht. Der zweite Fall meiner Sammlung, bei welchem multiple Epiphysenlösung mit lähmungsartigem Bilde an den oberen Extremitäten und Flexionsimmobilität der unteren Extremitäten vorlag, unterschied sich bezüglich des mikroskopischen Aussehens der periostalen Knochenneubildungen einigermaßen von dem erstbeschriebenen Falle; das betreffende Kind war 2 Monate alt. An allen Epiphysengrenzen befand sich ein subchondral gelegenes, die ganze Verkalkungszone und einen Teil der Wucherungszone des Knorpels substituierendes Granulationsgewebe von faserigem Charakter, welches quer durch die ganze Grenze zwischen Epiphyse und Diaphyse durchzog und an der Peripherie, vielfach jedes periostalen Knochenmantels entbehrend, nur an den Weichteilen der Umgebung verankert war (s. Tafel V, Fig. 10). An einzelnen Chondroepiphysen war quer durch das ganze subchondrale Fasergewebe eine Kontinuitätstrennung, wenn auch in unregelmäßig gezackter Weise, eingetreten. An anderen Knochenenden, wie beispielsweise an der linken oberen Radiusepiphyse, war eine durchgreifende Trennung zwar nicht zu finden, doch war zwischen den obersten Markräumen der Diaphysen und dem kleinzelligen Knorpel nichts anderes als das vielfach erwähnte subchondrale diffuse Infiltrationsgebiet wahrzunehmen, innerhalb dessen wegen seiner weichen Konsistenz ein Schlottern zwischen Diaphyse und Epiphyse künstlich herbeizuführen war. Die Säulen- und Verkalkungszone waren vollständig in der syphilitischen Granulationsmasse aufgegangen.

Makroskopisch erschien an allen Gelenkenden der langen Extremitätenknochen die ganze Peripherie der Epiphysen und der Diaphysen-Epiphysenverbindung spindelförmig aufgetrieben. Auch erkannte man, daß innerhalb dieser birnförmigen Schwellung des Diaphysenendes eine abnorme Beweglichkeit zwischen Knorpel und Knochen besteht. Die Diaphyse selbst erschien im Vergleiche zu der eines normalen zweimonatlichen Kindes in toto dicker und dichter gefügt.

Das Periost, welches in der Umgebung der Epiphysenverbindung von der hypertrophischen Wucherung nicht zu isolieren ist, war nach außen zu innig mit den entzündlich infiltrierten Weichteilen verwachsen. Im Bereiche der ganzen Diaphyse ist das Periost außerordentlich fest an den Knochen adhärent, so daß dort, wo man versucht, es von der Knochenoberfläche abzuziehen, kleine Knochenteile mit der Beinhaut losgelöst werden. Die Oberfläche des Knochens ist nicht glatt, sondern zeigt unregelmäßige Vorsprünge und Unebenheiten von verschiedener Konsistenz. Einzelne sind weicher und rötlich schimmernd, andere sind wieder glatter und von hellerer Farbe.

Auf einem Längsschnitte durch den Knochen kann man schon makroskopisch das neu aufgelagerte Osteophyt von dem älteren, übrigens vielfach usurierten und resorbierten Kompaktamantel unterscheiden. Die periostalen Auflagerungen zeigen eine größere Porosität als der alte Knochen, d. h. sie sind von blutreichen Markräumen in reichem Maße durchsetzt.

Bei der mikroskopischen Untersuchung des hier als Paradigma dienenden oberen Radiusendes zeigt sich, daß der ganze Diaphysenmantel von einer Schale neu gebildeten Knochens umgeben ist, welche einen alveolären Bau besitzt, indem nämlich in dem Maschenwerk von Knochenbalken geflechtartiger Struktur große, sehr gefäßreiche Markräume eingebettet sind. Die Markräume unterscheiden sich von denen der endochondral gebildeten Spongiosa durch ein exquisit faseriges Bindegewebe, welches reichlich einkernige Rundzellen oder Spindelzellen enthält, außerdem aber von büschelförmig angeordneten osteoiden Fibrillen durchzogen wird, welche ihrer Richtung nach zumeist senkrecht auf den Verlauf der Diaphyse entwickelt sind. Die Spongiosa mit ihrem aus Granulationsgewebe bestehenden Mark und dem hochgradig rarefizierten Balkenwerk ist durch eine längs verlaufende, allerdings vielfach zackig eingeschmolzene Kompaktaleiste von dem maschenförmig aufgelagerten periostalen Osteophyt getrennt. Die neugebildeten Knochenbalken zeigen, je weiter man von der Epiphysengrenze nach der Diaphyse hin bei der Untersuchung fortschreitet, ein immer weiter werdendes Maschenwerk. Gegen die Epiphysengrenze zu sind die Markräume enger, die Balken selbst mächtiger entwickelt. Die Knochenkörperchen sind wohl im Bereiche des Osteophyts etwas größer als im Bereiche der älteren Kompakta (s. Tafel VI, Fig. 12).

Im Bereiche der Diaphyse selbst erinnert das Osteophyt nur an wenigen Stellen an die chondroide Modifikation des Knochengewebes, welche in dem ersten untersuchten Falle eine so große Rolle gespielt hat. Nur knapp in der Umgebung des subchondralen diffus syphilitischen Granulationsgewebes findet man auch hier im Bereiche der früher erwähnten spindelförmigen Knochenauftreibung großzelliges Knorpelgewebe auftreten, welches hier zirkulär das ganze obere Ende der Radiusdiaphyse wallartig umgibt und nach außen zu direkt in das Bindegewebe der umgebenden Weichteile übergeht (s. Tafel VII, Fig. 13). Diaphysenwärts zu schließt sich an dieses Knorpelgewebe ohne sehr auffallenden Übergang durch chondroide Zwischenstufen dicht gewebtes periostales Osteophyt an, in welchem an einzelnen Stellen noch Inseln von großzelligem Hyalinknorpel zu erblicken sind.

Ganz ähnliche Bilder finden sich an allen Epiphysenenden der langen Röhrenknochen in dem herangezogenen Falle und ich habe das Bild, wie es am oberen Radiusende hier vorliegt, nur deshalb einer eingehenden Beschreibung unterzogen, weil trotz Fehlens einer durchgreifenden Kontinuitätstrennung innerhalb des subchondralen Granulationsgewebes dennoch eine Periostitis chondrificans beziehungsweise ein Knorpelkallus aufgetreten war. Hier hatte das Schlottern und Hin- und Herbewegtwerden der Epiphyse an der Diaphyse durch Vermittlung der subchondral interponierten, stellenweise dehiszenten Zwischenschichte genügt, um eine periostale Knorpelbildung in Szene zu setzen.

Interessant ist es, an Serienschnitten, welche der Länge nach in sagittaler Richtung durch die Epi-Diaphysengrenze gelegt sind, das Verhalten zwischen dem endochondral gebildeten Knochen und seinen Markräumen einerseits und den periostalen Wucherungsmassen anderseits bei den beiden hier in Rede stehenden Fällen zu studieren.

Auf einem sagittalen Schnitt, welcher die Epiphyse halbiert, sind, wenn man von der Epiphyse zur Diaphyse hin seinen Blick schweifen läßt, folgende Schichten im Detail zu erkennen (s. Tafel IV, Fig. 9): Hyaliner Knorpel mit verbreiterter, von Granulationsgewebe durchsetzter Verkalkungszone; hierauf folgt dann die intermediäre balkenlose Granulationsschicht und an diese schließt sich die endochondral gebildete Spongiosa. Der endochondrale Charakter der in derselben vorhandenen Knochenbälkchen ist durch den Kern von rein knorpeliger Grundsubstanz und die derselben anliegenden Buckeln von karminophiler osteoider Textur zu erkennen; nur seitlich ist eine, an der Verkalkungszone beginnende, nicht in allen Präparaten gleich breite Knochenbildung periostalen Ursprunges zu erkennen, welche jedoch nicht den Charakter einer normalen Kompakta besitzt, sich vielmehr durch den Wechsel zwischen geflechtartiger Architektonik und chondroiden Einlagerungen als pathologische Periostwucherung darstellt. Wenn man mit den Serienschnitten weiter fortfährt, so kommt man schließlich an den lateralen Partien des Knochens in Zonen, bei welchen der in der Knorpelepiphyse beginnende Längsschnitt nicht mehr endochondral gebildete Spongiosa, sondern periostale, neu apponierte, mit großen markhaltigen Maschen ausgestattete, spongioide Substanz trifft. Das hier vorfindliche Knochenbalkenwerk entbehrt selbstverständlich der osteoiden Buckeln und des knorpeligen Kernes, im Gegensatz zu den endochondral gebildeten Balken. Bei längerer Dauer des Prozesses und an hochgradig aufgetriebenen Epiphysenenden zeigt sich nun, daß die Anzahl von Längsschnitten, in welchen endochondral gebildeter Knochen zu finden ist, immer spärlicher wird. Daraus geht hervor, daß schließlich an der Diaphysen-Epiphysengrenze bei hochgradig entwickelter Periostitis ossificans der endochondral gebildete Knochen von den periostalen Wucherungen immer mehr eingeengt beziehungsweise resorbiert wird. In diesen histologischen Bildern sind wohl unschwer die ersten Ansätze einer Restitution zu erkennen.

Häufig findet man in Längsschnitten, welche durch Randpartien der Epi-Diaphysengrenze gelegt sind, wenn es sich um Epiphysenlösung mit intensiver Periostreaktion handelt, diaphysenwärts vom subchondralen intermediären Granulationsgewebe ein periostal gebildetes Balkenwerk, dessen Bälkchen überwiegend einen chondroiden Charakter mit großen Zellhöhlen zeigen und ab und zu auch Inseln von großzelligem, echtem, knorpeligem Kallus-

gewebe enthalten, welche zwischen dem spongioiden Balkenwerk verankert sind. Namentlich an Querschnitten erkennt man dann, daß die endochondral gebildete Spongiosa in der Nähe des syphilitischen Granulationsgewebes fast vollständig geschwunden oder auf einen minimalen zentralen Rest eingeengt ist. Solche Bilder wären geeignet, die Vermutung entstehen zu lassen, als könnte sich, wie dies auch von dem intermediären Frakturkallus irrigerweise angenommen wurde, Knorpel aus dem zentralen Marke unter pathologischen Verhältnissen bilden. Diese Lehre ist bereits von Maas und später von Bidder[1]) widerlegt worden, indem gezeigt wurde, daß auch zur Bildung des inneren Kallus bei gewöhnlichen Frakturen die Mitwirkung des Periosts durchaus erforderlich ist.

Aus unseren, von der hereditär-syphilitischen Epiphysenlösung gewonnenen Präparaten geht dies mit besonderer Deutlichkeit hervor, weil in dem Maschenwerke von Bildungsgewebe, welches zwischen den chondroiden Bälkchen und den Kallusinseln übrig bleibt, stets typische Knochenfibrillen zu erkennen sind, welche sich immer nur bei der periostalen geflechtartigen Ossifikation entwickeln. Solche Bilder lehren also, daß unter pathologischen Verhältnissen die periostale Knochen- und Knorpelbildung unter Resorption des endochondral gebildeten Knochens weit ins Zentrum der Diaphyse gegen die Markhöhle hin vorschreiten kann (s. Tafel VI, Fig. 11).

Wenn man von der Knorpelbildung im Kallus echter traumatischer Frakturen absieht, kommt periostale Knorpelbildung außer bei der hereditären Frühsyphilis im frühen Kindesalter nur noch bei Rachitis vor, hier aber nur bei wirklichen rachitischen Infraktionen, gleichgültig, ob dieselben zwischen Chondroepiphyse und Diaphyse oder innerhalb rachitischer Diaphysen stattgefunden haben.

Wie Kassowitz nachgewiesen hat, findet sich solche periostale Knorpelbildung bei Rachitis nur bei Infraktionen an der Konkavität des Knickungswinkels. Innerhalb der Diaphyse selbst aber entsteht niemals wirkliches Knorpelgewebe, sondern immer nur osteoide Substanz mit leimgebenden Fibrillen. An der konvexen Seite einer rachitischen Infraktion entsteht nur dann periostaler knorpeliger Kallus, wenn die Möglichkeit einer Reibung des Periosts an der konvexen Seite gegeben ist. Dies ist nur der Fall bei Knickungen der Vorderarm- oder Unterschenkelknochen, wenn die Konvexität des Knickungswinkels an dem parallel verlaufenden zweiten Röhrenknochen des Vorderarms beziehungsweise Unterschenkels hin und her gerieben wird.

Die Differenzialdiagnose zwischen rachitischer und hereditär-syphilitischer subperiostaler Knorpelbildung kann deswegen nicht schwer sein, weil die begleitenden anatomischen Veränderungen bei beiden Krankheiten durchaus verschieden sind. Wirklicher großzelliger hyaliner Knorpel mit hämatoxylinaffiner Zwischensubstanz entsteht bei Rachitis ausnahmslos nur bei Infraktionen, bei der hereditären Lues bei schlotterndem Periost infolge hochentwickelten subchondralen Granulationsgewebes.

---

[1]) Bidder: Chirurgisches Zentralblatt Bd. III. 1876. S. 42.

Da die rachitischen Infraktionen doch erst bei Kindern jenseits des ersten Lebenshalbjahres zur Beobachtung gelangen, hereditär-syphilitische Epiphysenlösungen aber gerade in den allerersten Lebenswochen an der Tagesordnung sind, so liegt auch in dem Alter der betreffenden Fälle ein wichtiges unterscheidendes Merkmal.

Da man vielfach sieht, daß das subchondrale Granulationsgewebe durch periostale Knorpel- oder Knochenwucherung verdrängt wird, so liegt die Vermutung nahe, daß bei Nachlassen der syphilitischen Entzündung die periostale Knochenwucherung unter Resorption der Granulationsschichte zur Reparation der gesetzten Veränderungen führt oder wenigstens den ersten Anstoß zu einer Ausgleichung des krankhaften Prozesses gibt. Genauere Daten über die Art, wie diese Regenerationsvorgänge sich abspielen, kann ich nicht liefern. Die Fälle meines Beobachtungsmaterials, welche der anatomischen Untersuchung zugänglich waren, waren stets Fälle florider Syphilis, bei welchen wohl hie und da ein stärkeres Vordringen von periostalen Knochenneubildungen in die subchondrale Schichte zu sehen war, ohne daß es mir aber jemals untergekommen ist, zu beobachten, auf welchem Wege die komplette Wiedervereinigung der von der Knorpelepiphyse gelösten Spongiosa mit der Epiphyse zu stande kommt. Es liegt aber nahe, daran zu denken, daß, wenn einmal die Epiphyse seitlich durch feste periostale Knochenmasse verankert und das subchondrale Granulationsgewebe zerfallen und aufgesaugt ist, vom Knorpel aus sich eine neue Proliferationsschichte entwickelt, in welcher sich unter Zuhilfenahme der Blutgefäße der obersten Markräume die endochondrale Ossifikation allmählich wieder einstellt. Die zahlreichen Fälle meines klinischen Materials, bei welchen nach abgelaufener Epiphysenlösung und jahrelanger weiterer Beobachtung der betreffenden Kinder keine Anomalie im Wachstum der betreffenden Extremitäten zu beobachten war, können im Sinne einer solchen Auffassung verwertet werden.

Siebentes Kapitel.

Anatomische Schlußbetrachtungen.

Rarefizierungsvorgänge der Spongiosa innerhalb der Diaphysen. — Entzündung oder Knochenatrophie. — Veränderungen an den platten und Rippenknochen. — Frühzeitige Sklerosierung hereditär-syphilitisch affizierter Knochen. — Intrauterine Entwicklung der Osteochondritis, Häufigkeit derselben. — Unterschied in der Häufigkeit der klinischen und anatomischen Manifestationen. — Osteochondritis ist stets eine intrauterin entstehende Affektion. — Analoge Prozesse an allen knorpelig präformierten Skeletteilen. — Erkrankungsformen an den kurzen Röhrenknochen. — Histologie der Phalangitis. — Intrachondrale Erkrankungsvorgänge. — Periostale Prozesse.

Es ist schon wiederholt darauf hingewiesen worden, daß bei der diffusen hereditär-syphilitischen Früherkrankung des Knochensystems auch die fern von der Epiphysengrenze gelegenen Spongiosapartien in Mitleidenschaft gezogen werden. In den Frühstadien der Erkrankung erscheinen die Markräume im Bereiche der Spongiosa abnorm weit, die Spongiosabälkchen selbst abnorm dünn, es besteht eine entzündliche Rarefizierung des spongiösen Knochens innerhalb der ganzen Diaphyse. Betrachtet man die dieser Rarefizierung zu Grunde liegenden Vorgänge unter dem Mikroskope, so findet man einerseits lakunäre Resorptionserscheinungen am Balkenwerk der Spongiosa, anderseits einen im Innern dickerer Bälkchen vor sich gehenden Zerfallsprozeß, welcher durch eine auffallende Erweiterung der Knochenkörperchen eingeleitet wird. Es tritt sehr häufig nebst der gewöhnlichen an der Knochenknorpelgrenze vor sich gehenden lakunären Resorption auch eine diffuse Knochenresorption, und zwar sowohl am periostalen als auch am endostalen Knochen längs der ganzen Diaphyse auf. Häufig hat es den Anschein, als würden sich im Innern des fertigen periostalen Knochens die Knochenkörperchen vergrößern und immer größere Partien von Knochensubstanz sich in rein protoplasmatisches, fein granuliertes Gewebe umwandeln, so daß neue Markräume im Innern der fertig gebildeten Kompakta zu entstehen scheinen.

Auf diese Weise kommt eine eigenartige Atrophie des Knochens zu stande, bei welcher nebst den schon wiederholt erwähnten Markveränderungen ein Schwund und eine abnorme Porosität der fertigen

Knochenbälkchen in den Vordergrund treten. Es ist richtig, daß derartig veränderte Spongiosapartien an den langen Extremitätenknochen mit besonderer Vorliebe in der Nähe der Epiphysengrenze sich entwickeln; viel häufiger noch habe ich aber diesen Prozeß, mit einer eigentümlichen Aufblähung des ganzen Knochens einhergehend, an den Diaphysen der Phalangen sowie der Mittelhand- bezw. Mittelfußknochen bei hereditär-syphilitischer Erkrankung der eben genannten kurzen Röhrenknochen wahrgenommen.

Gleichzeitig konnte ich bei der Phalangitis der Säuglinge konstatieren, daß sich sehr häufig an Stelle des lakunär eingeschmolzenen Kompaktamantels ein großzelliges osteoides oder chondroides Gewebe gebildet hat, welches die rarefizierte Spongiosa allseits umgürtet, ganz ähnlich, wie wir dies bei periostalen Hyperostosen und der hereditär-syphilitischen Kallusbildung an den langen Extremitätenknochen in der Umgebung entzündeter Epiphysengrenzen gefunden haben.

Niemals aber, und daran muß unter allen Umständen festgehalten werden, besteht hier eine einfache Knochenatrophie. Immer handelt es sich um entzündliche Einschmelzungsvorgänge mit Bildung von Lakunen und eigentümlichen Markveränderungen, von welchen schon früher (S. 127) gesprochen wurde.

Eine besondere Beschreibung der Veränderungen, welche an den bindegewebig präformierten platten Knochen vorkommen, ist entbehrlich. Ich habe wiederholt bei syphilitischen Säuglingen durch die Palpation diffuse Auftreibungen des Schulterblattes, insbesondere an der Spina desselben, gefunden (6mal). Ebenso ist Druckempfindlichkeit und Auftreibung der Beckenknochen, welche auf eine diffuse periostale Erkrankung hinweist, bei hereditär-syphilitischen Säuglingen, welche von Knochenaffektionen befallen sind, nicht gar so selten. Übrigens liegen auch anatomische Befunde von Dron und Jürgens vor, welche genau dieselben hyperostotischen und Einschmelzungsvorgänge der periostalen Knochenanlagen an den Bindegewebsknochen erkennen lassen, wie wir dies bezüglich der Röhrenknochen ausführlich geschildert haben.

Was die frühsyphilitischen Erkrankungen der Rippenknochen anlangt, so haben wir bereits auf S. 148 einzelne wichtige Unterschiede gegenüber den langen Extremitätenknochen rücksichtlich ihrer Beteiligung an der hereditär-syphilischen Früherkrankung des Knochensystems hervorgehoben. Zu bemerken wäre noch, daß eine diffuse periostale Hyperostose bei denselben nicht so häufig und auch niemals so intensiv entwickelt ist, wie bei den langen Röhrenknochen. Daß

eine wirkliche hereditär-syphilitische Epiphysenlösung im Sinne unserer früheren histologischen Auseinandersetzungen an den Knochenknorpelverbindungen der Rippen niemals mit Sicherheit beobachtet wurde, muß nochmals mit Nachdruck betont werden.

Die von Pellizzari und Tafani bei hereditär-syphilitischen Kindern beobachteten Rippenfrakturen, welche auf eine besondere, durch hereditäre Syphilis bedingte Osteoporose zurückgeführt werden, habe ich niemals, weder klinisch noch anatomisch, beobachtet.

Den Angaben der genannten Autoren zufolge handelt es sich hier um Infraktionen, welche in der Regel nur an einer der beiden Rippenoberflächen, und zwar häufiger an der inneren als an der äußeren, auftreten. Nach Pellizzari und Tafani wäre der Sitz der syphilitischen Fraktur stets zwischen vorderem und mittlerem Drittel der Rippen gelegen, ein wenig vor der mittleren Axillarlinie, dort, wo die Diaphyse am dünnsten und am meisten gebogen ist. Die Affektion beträfe hauptsächlich die wahren Rippen, niemals aber eine der beiden obersten. Die falschen sind nur in ganz schweren Fällen mitaffiziert. Die Bruchlinie ist fast immer quer gestellt und erweist sich bei Lupenbetrachtung als leicht zackig. Es unterliegt für mich keinem Zweifel, daß es sich in den von Pellizzari und Tafani mitgeteilten Fällen entweder um einfache traumatische Rippenfrakturen oder um rachitische Infraktionen bei syphilitischen Säuglingen handelt. Derartige Kontinuitätstrennungen können bei syphilitischen Säuglingen um so leichter zu stande kommen als, wie wir noch hören werden, luetische Kinder fast ausnahmslos später von Rachitis ergriffen werden, wobei wiederum zu bemerken ist, daß bei diesen die Rippenrachitis bei weitem gegen die Rachitis der langen Extremitätenknochen an Intensität und Häufigkeit überwiegt.

Die von Bouchut (Traité des maladies des nouveau-nés, 6. Auflage, 1873) bei syphilitischen Neugeborenen sehr häufig festgestellte Sklerose an den Diaphysen der langen Röhrenknochen mit solid eburneierter Beschaffenheit ist nach M. B. Schmidt nicht allein die Folge einer nachträglichen entzündlichen Kondensierung des bestehenden Knochens, vielmehr vielfach auf eine mangelhafte Ausbildung der Markhöhlen zurückzuführen, von welcher es nicht feststeht, ob dieser Zustand als eine der hereditären Lues eigentümliche Erscheinung aufgefaßt werden darf. Daß eine solche Kondensierung der Diaphysenknochen bei syphilitischen Früchten nicht konstant ist, haben übrigens schon Waldeyer und Köbner mit Recht hervorgehoben.

In den von mir untersuchten Präparaten meines eigenen Materials und aus der Sammlung Kassowitz' habe ich eine Kondensierung im Innern der Diaphysen bei Totgeburten und Neugeborenen niemals finden können; wohl aber begegneten mir derartige Verhältnisse bei Säuglingen mit syphilitischen Periostwucherungen, bei denen mit Fug und Recht angenommen werden konnte, daß die vorliegende Knochenaffektion aus dem fötalen Leben weiter in die extrauterine Periode sich erstreckt hatte.

Ich möchte an dieser Stelle nicht unerwähnt lassen, daß die bei jungen hereditär-syphilitischen Säuglingen mitunter vorkommende Sklerose der Kompakta auch radioskopisch nachgewiesen werden kann und daß gute

Gründe für eine solche frühzeitig entstandene Knochenhypertrophie aus dem Wesen des frühsyphilitischen Erkrankungsprozesses der Knochen geschöpft werden können. Wie schon gezeigt worden ist, findet man bei jungen syphilitischen Früchten innerhalb der rasch wachsenden Skelettpartien eine auffallende Gefäßneubildung und Hyperämie sämtlicher knochenbildender Gewebe, als erstes Zeichen der durch das syphilitische Irritament hervorgerufenen Gewebsreizung. Nach Rückgang des hyperämischen Stadiums, welches allerdings nur selten der histologischen Beobachtung zugänglich ist, kann es allenthalben zu einer vermehrten Bildung osteoider Substanz und später zu einer intensiveren Verkalkung kommen als unter normalen Verhältnissen. Die Ursache, warum bei syphilitischen Neugeborenen und Säuglingen in einer Reihe von Fällen Sklerose, in einer andern Reihe von Fällen Rarefizierung gefunden wird, hängt demnach von der Dauer des hyperämischen Stadiums der syphilitischen Knochenreizung ab. Geht dasselbe frühzeitig zurück, dann entsteht frühzeitig Sklerosierung; dauert dasselbe aber lange Zeit an, zieht es sich noch bis in das extrauterine Leben fort, dann wird man eher Rarefizierung als Eburneierung finden müssen.

Da sich nun das hyperämische Stadium der hereditär-syphilitischen Entzündung der osteogenen Gewebe im extrauterinen Leben gewöhnlich zurückbildet, so findet man bei älteren syphilitischen Säuglingen an den Diaphysen der langen Röhrenknochen häufiger Sklerose als Rarefizierung. Die kurzen Röhrenknochen hingegen zeigen, weil diese immer erst später von dem Entzündungsprozesse ergriffen werden als die langen, extrauterin einsetzende Rarefizierungsvorgänge, die noch bei Besprechung der syphilitischen Phalangitis der Säuglinge auseinandergesetzt werden sollen.

Die Veränderungen an den Knochenknorpelgrenzen der Röhrenknochen sind stets schon im intrauterinen Leben entwickelt. Wegner fand dieselben schon bei Föten im siebenten Schwangerschaftsmonate, Parrot und Müller sogar je einmal deutlich im fünften Fötalmonate, und auch ich besitze das Präparat eines Fötus, welcher von syphilitischen Zeugern stammt, Ende des fünften Lunarmonates durch Spontanabort ausgeschieden wurde und an allen Epiphysengrenzen Anomalien aufweist, welche sich in einer bedeutenden Verbreiterung der Verkalkungszone, einer abnormen Vaskularisation der Chondroepiphysen und einer mangelhaften Metaplasie der Knorpelbälkchen an der Ossifikationsgrenze zu erkennen geben.

Es ist schwer zu sagen, ob die Schwere der vererbten Infektion mit der Hochgradigkeit des Knochenprozesses bei den Föten in einem bestimmten Zusammenhange steht; denn schwer hereditär beeinflußte Früchte sterben gewöhnlich so zeitlich im Uterus ab, daß es vielfach gar nicht zur vollen Ausbildung der osteochondritischen Entzündung

kommt. Das eine aber läßt sich mit Sicherheit sagen, daß man bei älteren Föten im allgemeinen schwerere Veränderungen findet als bei jüngeren, wohl hauptsächlich aus dem Grunde, weil die Affektion bei längerer intrauteriner Lebensdauer Zeit gefunden hat, auszureifen. Unter allen Umständen ist die Annahme wohl begründet, daß die im extrauterinen Leben klinisch manifest werdenden Osteochondritiden bloß eine Fortsetzung des im Fötalleben entstandenen Prozesses darstellen. Hier muß es allerdings auffallen, daß es nicht gerade die elendesten syphilitischen Säuglinge sind, welche intra vitam osteochondritische Symptome zeigen, ja daß die hier in Frage kommenden Säuglinge sogar sehr häufig wohl entwickelte Kinder sind, daher man annehmen muß, daß traumatische äußere Einflüsse verschiedener Art den im intrauterinen Zustande bereits eingeleiteten Prozeß neu angefacht oder gesteigert haben.

Die Frage, ob alle syphilitischen Föten und Säuglinge von der in Rede stehenden Epiphysenaffektion befallen werden oder nicht, läßt sich natürlich nicht mit apodiktischer Bestimmtheit erledigen; da man aber bei Totgeburten unbekannter Provenienz in einem so großen Häufigkeitsverhältnis charakteristische Veränderungen findet und wir dieselben bei notorisch syphilitischen Embryonen und Totgeburten niemals vermißt haben, so wird sich das Verhältnis wahrscheinlich genau so gestalten, wie wir es im ersten Bande, bei Besprechung der Wechselbeziehungen zwischen Knochen- und Lebersyphilis, dargestellt haben. Mikroskopische Veränderungen an den Knochenknorpelgrenzen werden ebenso wie in der Leber wohl kaum jemals bei der intrauterinen Hereditärsyphilis vermißt werden und auch bei im extrauterinen Leben abgestorbenen Säuglingen der ersten Lebenswochen nur selten fehlen.

Was speziell die Häufigkeit der spezifischen hereditär-syphilitischen Knochenaffektionen bei Föten und Neugeborenen betrifft, so sind die in jüngster Zeit erflossenen Angaben von Rudolf Hecker,[1] welche aus dem Jahre 1902 stammen, erwähnenswert. Dieser Forscher hat 33 sicher syphilitische Früchte obduziert und in 21 Fällen, also in 70% die Wegnersche Osteochondritis gefunden. Mit Recht hebt auch er hervor, daß es häufig nur durch das Mikroskop gelingt, mindere Grade der hereditär-syphilitischen Osteochondritis, wie geringgradige Wucherungen des Knorpels und feinere Unregelmäßigkeiten und Verbreiterung der provisorischen Verkalkungszone, nachzuweisen. Zur rascheren Orientierung empfiehlt er namentlich die Untersuchung der distalen Femurepiphyse.

[1] Hecker: Die Erkennung der fötalen Syphilis. Deutsche med. Wochenschrift 1902. Nr. 45, 46.

Auch in der erst vor kurzem erschienenen Publikation von Mračeк[1]) über hereditär-syphilitische Organerkrankungen sind Angaben über die Häufigkeit der Osteochondritis zu finden. Unter 51 lebenden syphilitischen Frühgeburten, welche von 42 Müttern mit erwiesener und 9 Müttern mit wahrscheinlicher Syphilis stammten, zeigten 33 Fälle, i. e. $^2/_3$ aller, schon makroskopisch nachweisbare Osteochondritis. Bei 25 reifen syphilitischen Totgeburten fehlte fast niemals die Osteochondritis.

Was nun meine Beobachtungen anbelangt, so habe ich, zusammengenommen mit dem mir von Kassowitz zur Verfügung gestellten Materiale, 24 verschiedene Fälle untersucht, darunter 9 frühgeborene, 5 reife Totgeburten und 10 Säuglinge der ersten Lebenswochen, welche alle notorisch syphilitisch waren, und in keinem einzigen Falle Veränderungen vermißt. Wenn demnach bei Hecker 30% der syphilitischen Föten und Totgeburten auch bei der mikroskopischen Untersuchung frei von syphilitischen Veränderungen gefunden wurden, so ist dies vielleicht darauf zurückzuführen, daß der Maßstab, welcher für die Taxierung einer gestörten Knochenknorpelentwicklung angelegt wurde, bei Hecker und vielen anderen Autoren und bei mir nicht ganz derselbe ist. Da aus der Publikation Heckers nicht zu ersehen ist, nach welchem Schlüssel die histologischen Früherscheinungen der durch Hereditärsyphilis gestörten Knochenknorpelentwicklung geschätzt wurden, so ist es wahrscheinlich, daß dieser Autor die initialen Knorpelveränderungen, welche ich im I. Kapitel beschrieben habe, noch nicht in den Bereich des Pathologischen mit einbezogen hat. Wenn man bei der histologischen Untersuchung die distale Femur- und Humerusepiphyse sowie die proximale Tibiaepiphyse in besondere Rücksicht zieht und sein Augenmerk auf die Intensität der Markraumbildung im hyalinen Knorpel sowie auf die Beschaffenheit der Verkalkungszone lenkt, dann wird man, meiner Ansicht nach, kaum jemals, bei feststehender Syphilis der Frucht, Veränderungen im Knochenknorpelgewebe vermissen.

Daß sich klinisch die Verhältnisse ganz anders gestalten und nach meinen bereits im ersten Teile dieser Studien auf Seite 290 erwähnten Untersuchungen nur in 32% Knochenveränderungen bei hereditär-syphilitischen Säuglingen intra vitam palpatorisch nachweisen lassen, ändert nichts an den anatomisch feststellbaren Verhältnissen.[2])

---

[1]) Mračeк: Die Syphilis der Mütter und der Neugeborenen. Wiener klin. Wochenschrift 1903. Nr. 18.

[2]) Diese Daten stammen noch aus der Zeit vor Einführung der radioskopischen Untersuchungsmethoden. Durch Anwendung der Radioskopie wird auch die klinische Erkenntnis der hereditär-syphilitischen Knochenveränderungen häufiger möglich werden, als dies bisher der Fall war (s. den nächsten Abschnitt).

Daß die Wegnersche Osteochondritis immer ein intrauterin entstandener Zustand ist und nur bei der angeborenen Lues der Kinder, nicht aber bei der erworbenen vorkommt, entspricht der allgemeinen Annahme, wird übrigens auch durch einen Fall von Köbner bekräftigt, welcher an einem zweijährigen, durch Vakzination syphilitisch gewordenen Kinde keine anatomischen Veränderungen an der Wachstumsgrenze der Rippen und langen Röhrenknochen finden konnte. Der einzige, welcher auch die Möglichkeit eines der luetischen Osteochondritis ähnlichen Prozesses bei akquirierter Lues der Kinder zuläßt, ist Taylor; doch sind die beiden Fälle, auf welche er sich bezieht — der eine ist von Roger, der andere von ihm selbst beobachtet worden — durchaus nicht beweisend für eine derartige Annahme. Denn in dem von Roger 1865 publizierten Falle, ein durch Kuß syphilitisch infiziertes, zwei Jahre altes Kind betreffend, fanden sich wohl Hyperostosen an Humerus und Tibia, gleichzeitig aber auch Knoten an den Stirnbeinen, welche sich bei der Sektion als tuberkulöse Affekte herausstellten und dies um so klarer, als gleichzeitig Lungenphthise vorlag. Die Periostosen an Humerus und Tibia wurden übrigens keiner histologischen Untersuchung unterzogen. Man kann es wohl als feststehend ansehen, daß es sich in diesem Falle um eine multiple Knochentuberkulose gehandelt hat. Anders verhält es sich bei Taylors klinischer Beobachtung, welche im übrigen wegen Mangels einer Altersangabe schwer verwertbar ist. Hier lagen multiple Knochenauftreibungen an den Gelenksenden der langen Extremitätenknochen und an den Phalangen vor, gleichzeitig bestand ein papulöses Exanthem. Obwohl Taylor glaubt, daß es sich in seinem Falle um eine Infektion post partum handelt, weil der Vater des Kindes angab, er hätte zufällig das Kind mit einer Silberlösung, welche er zur Behandlung der Mundpapeln eines anderen jüngeren hereditär-syphilitischen Kindes benutzte, die Lippen des in Rede stehenden Kindes berührt, ist der Beweis, daß es sich in diesem Falle um akquirierte Syphilis handelt, durchaus nicht erbracht. Im übrigen muß bemerkt werden, daß weder im Falle Rogers noch im Falle Taylors auf anatomischem Wege das Vorliegen einer der Wegnerschen analogen Knochenknorpelaffektion erbracht worden ist. Es handelte sich einfach um Schwellungen an mehreren Gelenksenden der langen Röhrenknochen, welche auch andere Ursachen als hereditär-syphilitische Entzündungen haben, insbesondere aber auch bei älteren Kindern mit erworbener Syphilis auftreten können.

Schon Parrot hat der Anschauung Raum gegeben, daß die spezifische Osteochondritis nicht nur eine Erkrankung der Epiphysen-

grenzen der langen Extremitätenknochen und Rippen ist, sondern daß die Osteochondritis syphilitica eine generelle Affektion sämtlicher endochondral wachsender Skeletteile darstellt und überall dort sich entwickeln kann, wo im Knorpel um Verknöcherungskerne herum Knochen gebildet wird. Dies stimmt insoferne mit meinen Untersuchungsergebnissen überein, als ich konstant bei reifen syphilitischen Totgeburten und bei frühzeitig abgestorbenen syphilitischen Säuglingen typische Störungen der Ossifikation in der Umgebung der epiphysären Knochenkerne finden konnte: Eine sehr bedeutend verbreiterte, unregelmäßig gegen den Knochenkern und den hyalinen Knorpel zu fortschreitende Verkalkung des letzteren und anstossend an die Verkalkungsregion Veränderungen innerhalb der Markräume der Epiphysenkerne sind ganz regelmäßige Befunde (s. Tafel IV, Fig 9). Natürlich können diese Veränderungen bei Neugeborenen nur in der distalen Femurepiphyse festgestellt werden, weil diese die einzige Chondroepiphyse darstellt, welche bereits beim neugeborenen Kinde einen selbständigen Knochenkern in sich birgt. Auch habe ich auf radioskopischem Wege bei hereditär-syphilitischen Säuglingen Anomalien der enchondralen Ossifikation an den Fußwurzelknochen (Talus und Calcaneus) nachweisen können, was auf eine generelle, alle Orte der endochondralen Knochenbildung betreffende Störung hinweist. Parrot hat weiterhin gefunden, daß die Affektion auch am Sternum und den Wirbeln auftreten kann und sich durch die bekannte graugelbe Verkalkungszone von pathologischer Breite auch an diesen endochondral wachsenden Knochen erkennen lasse. Leider kann ich über diese Verhältnisse nicht auf Grund eigener Untersuchungen berichten. Aber die Tatsache, daß auch an den kurzen Röhrenknochen der Extremitäten, nämlich an den Mittelhand-, Mittelfuß- und Phalangenknochen, die Erkrankung sich in ähnlicher Weise geltend macht wie an den langen Röhrenknochen und den Rippen, bin ich in der Lage, auch histologisch festzustellen, nachdem ich das Wesen dieser Erkrankung durch Röntgenuntersuchung bereits vor mehreren Jahren ermittelt hatte.

Die Erkrankungsvorgänge, welche unter dem Einflusse der hereditären Frühsyphilis an den kurzen Extremitätenknochen (Phalangen der Finger und Zehen, Mittelhand- und Mittelfußknochen) entstehen, unterscheiden sich in anatomischer Richtung einigermaßen von den Erkrankungen, welche wir an den langen Röhrenknochen bei der hereditären Frühsyphilis kennen gelernt haben. Vor allem ist schon in makroskopischer Hinsicht, worauf noch in einem besonderen Abschnitte aufmerksam gemacht werden soll, festzustellen, daß nicht, wie bei den langen Röhrenknochen, eine isolierte Auftreibung an den Epiphysen-

enden das Wesentliche ist, daß vielmehr bei den kurzen Röhrenknochen der ganze Knochen, wenn auch mitunter am Epiphysenende intensiver, aufgetrieben ist. Unsere Kenntnisse über diese Erkrankungsform waren bisher überhaupt nur klinische und der einzige, welcher ein großes diesbezügliches Beobachtungsmateriale klinisch bearbeitet hatte, war ich, als ich im Jahre 1900 auf der Naturforscherversammlung zu Aachen über 55 Fälle von hereditär-luetischer Phalangenerkrankung aus meiner Krankenabteilung Mitteilung machen konnte.

Wir haben bisher die hereditär-syphilitische Affektion der kurzen Röhrenknochen nur im extrauterinen Leben feststellen können, und zwar immer nur auf klinischem Wege, wenn eine Auftreibung der betreffenden Knochen sicht- oder fühlbar wurde. Mit der Einführung der Radiographie in die klinischen Untersuchungsmethoden der hereditär-syphilitischen Knochenerkrankungen, welche von mir eingeleitet wurde, ist insofern eine Änderung zu verzeichnen, als festgestellt werden konnte, daß auch bei hereditär-syphilitischen Säuglingen, welche keine palpablen Knochenauftreibungen an den kurzen Knochen der Extremitäten zeigen, dennoch Veränderungen an denselben bestehen können, ganz ähnlich, wie auch die Wegnersche Osteochondritis der langen Röhrenknochen in sehr vielen Fällen vorhanden ist, bei welchen vermittelst der gewöhnlichen klinischen Untersuchungsmethoden kein positiver diesbezüglicher Befund erhoben werden kann. Von diesen Dingen wird später in einem besonderen Abschnitte die Rede sein.

Histologische Befunde über die hereditär-syphilitische Erkrankung der kurzen Röhrenknochen im Säuglingsalter sind bis jetzt noch nicht erhoben worden. Auch ich konnte in meiner zusammenfassenden Arbeit über die Phalangitis vor vier Jahren noch keinen Aufschluß über die hier in Frage kommenden histologischen Verhältnisse erteilen. Gegenwärtig bin ich in der Lage, diese Lücke auszufüllen, da ich über die mikroskopischen Untersuchungsergebnisse des Knochensystems eines dreiwöchentlichen hereditär-syphilitischen Kindes berichten kann, welches nebst multipler Osteochondritis der langen Röhrenknochen eine vielfache Erkrankung der kurzen Hand- und Fußknochen aufwies.

Zur Bearbeitung gelangten die mächtig aufgetriebene Grundphalange des rechten Zeige- und Mittelfingers und die erkrankten Mittelfußknochen der rechten unteren Extremität. Längsschnitte, welche in dorso-palmarer Richtung durch die Phalangen geführt und mit Hämotoxylinkarmin gefärbt wurden, zeigen zunächst Veränderungen an der Knochenknorpelgrenze, ähnlich denen, welche auch bei der Osteochondritis der langen

Röhrenknochen vorkommen. Zu bemerken ist nur, daß hier nicht so sehr eine Verbreiterung der Verkalkungszone auffällt, daß aber das ganz unregelmäßige Vordringen der Einschmelzungsvorgänge des hyalinen Knorpels von der Diaphyse aus in den Vordergrund tritt. Gleichzeitig erscheinen die periostalen und intrachondralen Veränderungen in der Umgebung der Ossifikationszone um so hochgradiger ausgeprägt.

Die intrachondrale Erkrankung gibt sich durch die bereits mehrfach erwähnte quere Auffaserung des hyalinen Knorpels in bestimmten Regionen desselben zu erkennen. So sieht man auf Tafel VIII, Fig. 14, einen dorsopalmaren Längsschnitt durch die Epiphysengrenze der aufgetriebenen Grundphalange eines syphilitischen Säuglings darstellend, innerhalb der Chondroepiphyse oberhalb ihrer Verkalkungszone im Bereiche der sich richtenden Zellreihen, quer durch die ganze Epiphyse hindurchziehend, mit Hämatoxylin intensiv gefärbte quere Faserbündel in Erscheinung treten, welche von dem viel schwächer gefärbten, hyalinen, unverkalkten Knorpel sehr bedeutend abstechen. Auch zeigen die Knorpelzellen in der Zone der allseitigen Wucherung reichliche anastomosierende Fortsätze, die Markräume in der Granulationsschichte sind auffallend weit, die Markraumbildung an der Verkalkungszone schreitet ganz unregelmäßig zickzackförmig vor. Die Spongiosa innerhalb der Diaphyse zeigt eine hochgradige Rarefizierung und ist durch ein ziemlich homogenes Granulationsgewebe mit einer ganz uniformen Zellbildung ausgefüllt Osteoblastenbelege fehlen weit hinein in die Diaphyse vollständig. Dafür ist die lakunäre Einschmelzung sowohl an den obersten endostalen Markräumen als auch in den tieferen Anteilen der Diaphyse sehr weit vorgeschritten. Stellenweise ist auf große Gebiete hin keine Spur eines knöchernen oder knorpeligen Balkenwerkes mehr zu entdecken. Auffallend ist an den Phalangenpräparaten die bis tief in die Diaphyse hinein sich erstreckende rein knorpelige Beschaffenheit des Balkenwerkes, wie an der intensiven Affinität desselben zu der Hämatoxylinfarbe zu erkennen ist (s. Tafel VIII, Fig. 14).

Zwischen breiteren Knorpelbalken, welche in ihrem Innern selbst Einschmelzungsvorgänge zeigen, treten große, mit Granulationsgewebe ausgefüllte Markräume in Erscheinung, und zwar ist gerade an den Phalangenknochen die Bildung ausgedehnter balkenloser Markmassen in Form von weit in die Tiefe reichenden Herden viel auffallender als an den langen Röhrenknochen.

In Tafel IX, Fig. 15, welche die Diaphysen-Epiphysenverbindung des ersten Mittelfußknochens des erwähnten dreiwöchentlichen hereditär-syphilitischen Kindes reproduziert, sind große Knorpelmassen an

der Verknöcherungsgrenze in Form von Blöcken und Keilen zu erkennen, ohne daß eine irgendwie regelmäßige Bildung endostaler Markräume an der Ossifikationsgrenze resultieren würde. Innerhalb solcher großer Blöcke, die an ihren Grenzen gegen das Mark zu die ersten Ansätze einer osteoiden Metaplasie und auch sonst osteoide Buckeln da und dort aufweisen, finden sich Herde von jungem Granulationsgewebe, dessen Zellkerne sehr intensiv hämatoxylinophil sind.

In dem Stadium der Erkrankung, welches an dem in Rede stehenden Knochen zur Untersuchung vorliegt, ist eine intensive Gefäß- und Blutbildung an der Knochenknorpelgrenze nicht mehr zu ersehen, da bereits überall ein Granulationsgewebe zur Entwicklung gekommen ist, in welchem nur mehr größere Gefäßramifikationen deutlicher hervortreten, kapillare Verzweigungen jedoch schon untergegangen sind.

Sehr interessant und hochgradig entwickelt sind die periostalen Veränderungen an den untersuchten Fingerphalangen (s. Tafel VIII, Fig. 14). Vor allem fällt eine intensive Zellwucherung am Perichondrium der Epiphyse in der Umgebung der Säulen- und Verkalkungszone auf, dort, wo normalerweise das Ossifikationsgrübchen hinzusetzen wäre. In unseren Präparaten findet sich hier eine mächtige kleinzellige Infiltration der ganzen Kambiumschichte, welche in ein Granulationsgewebe umgewandelt erscheint, innerhalb dessen in dem gerade zur Untersuchung vorliegenden Stadium von Blutgefäßen sehr wenig mehr zu erkennen ist. Nach außen vom Perichondrium sieht man, daß die Faserschichte innig verwachsen ist mit infiltrierten, extraperiostal gelegenen Weichgebilden, so daß sich durch zellige Infiltrationsmassen auseinandergedrängte Sehnen- und Muskelbündel direkt an die Faserschichte des Periosts anschließen. Der periostale Knochenmantel ist an einzelnen Stellen vollständig resorbiert und an Stelle dessen ist eine chondroide, intensiv hämatoxylinophile, vom Periost ausgehende, verkalkte Auflagerung als Umgürtung der Diaphyse eingetreten. Besonders in die Augen springend ist unmittelbar anliegend der Säulen- und Verkalkungszone eine mächtige periostale verkalkte Auflagerung, in welcher hämatoxylinfärbige und karminophile Grundsubstanz regellos miteinander abwechseln, große, von protoplasmatischen Gebilden erfüllte Höhlen zwischen sich freilassend. Es ist also hier von Seite des Periosts zu einer chondrifizierenden beziehungsweise ossifizierenden Entzündung gekommen, ganz ähnlich wie wir dies auch bei den hereditärsyphilitischen Früherkrankungen an den langen Extremitätenknochen des öfteren haben nachweisen können. Mehrfach sind osteoide purpurrote Fibrillen zwischen die chondroiden Auflagerungen eingeschaltet.

Zwischen diesen osteoiden Fibrillen ist eine reichliche Markwucherung zu entdecken. Alle diese Bilder sind nur durch die Annahme zu erklären, daß unter dem Einflusse des endostalen und periostalen Entzündungsprozesses der Kompaktamantel zur Resorption gelangt ist und durch eine periostale Neubildung substituiert wurde. Wir werden noch später sehen, in welch klassischer Weise sich die hier beschriebenen histologischen Verhältnisse im Röntgenbilde der erkrankten Phalangenknochen zu erkennen geben.

III. Abschnitt.

Klinisch - radioskopische Betrachtungen
und die
Bewegungsstörungen bei der hereditären Frühsyphilis.

Vorbemerkungen.

Wir wenden uns nun zur Abhandlung der klinischen Verhältnisse, die sich uns beim Studium der hereditären Knochensyphilis an den Röhrenknochen im frühen Kindesalter ergeben haben.

Aus dem anatomischen Teile unserer Studien ist erinnerlich, daß die hereditäre Frühsyphilis sowohl an den Rippen als auch an den langen und den kurzen Extremitätenknochen entzündliche Veränderungen inszeniert. Wenn wir uns aber fragen, ob die spezifischen Veränderungen an den namhaft gemachten Röhrenknochen immer klinische Symptome zuwege bringen, so haben wir zunächst die auffallende Tatsache zu konstatieren, daß die luetische Osteochondritis an den Rippen keine klinischen Symptome bei den erkrankten Säuglingen hervorruft. Die Affektion dieser Knochen kann trotz ihrer besonders im Fötalzustande enormen Häufigkeit nur anatomisch nachgewiesen, nie aber klinisch diagnostiziert werden. Zum großen Teile ist dies wohl darin begründet, daß die spezifische Erkrankung der Rippenknorpelverbindungen immer in der Fötalperiode entsteht und vielfach auch in der Fötalperiode abläuft; hauptsächlich liegt aber die Begründung für diesen eigentümlichen Umstand in den anatomischen Verhältnissen der Rippenknorpelverbindungen, wovon noch später die Rede sein wird. Auch die periostalen Veränderungen, welche die hereditäre Lues in der Umgebung der Rippen-Epiphysenverbindungen produziert, sind der Palpation nicht zugänglich und so können wir bei der Betrachtung der Klinik der hereditären Knochensyphilis die spezifischen Erkrankungen an den Rippenepiphysen vollständig ausschalten.

Was nun die Erkrankungen der langen und kurzen Extremitätenknochen anbetrifft, so haben wir hier in klinischer Hinsicht große Differenzen zu konstatieren. Diese beziehen sich auf die Funktionsstörungen, welche mit der spezifischen Erkrankung der befallenen Knochen verknüpft sind. Wir werden Gelegenheit haben, wahrzunehmen, daß funktionell die Affektionen der langen Extremitätenknochen von ganz besonderer Wichtigkeit sind, obwohl dem Grade der Funktions-

störung nicht immer eine sehr intensive, klinisch diagnostizierbare Auftreibung der erkrankten Knochen entspricht. Ganz gegensätzlich verhalten sich die kurzen Röhrenknochen: die Mittelhand-, Mittelfuß- und Phalangenknochen. Bei diesen steht die sicht- und fühlbare Auftreibung des erkrankten Knochens im Vordergrunde des Symptomenbildes, ohne daß funktionelle Störungen besonderer Art durch dieselben hervorgerufen würden.

Ein wichtiges Moment geht des weiteren aus der klinischen Betrachtung und vergleichenden Untersuchung der luetischen Knochenerkrankungen an den drei Hauptrepräsentanten der Röhrenknochen (Rippen-, lange und kurze Extremitätenknochen) hervor: Die syphilitischen Knochenaffektionen sind im frühen Kindesalter im großen und ganzen nur wenig schmerzhaft, denn sonst würden die Phalangen- und Rippenerkrankungen bei ihrer großen Häufigkeit diesbezügliche Symptome seitens der befallenen Säuglinge erkennen lassen; sie fehlen aber gerade bei diesen Affektionen immer. Nur bei den epiphysären Erkrankungen der langen Extremitätenknochen finden wir im Säuglingsalter bedeutendere Schmerzhaftigkeit, was aber einen ganz besonderen, nicht direkt mit der Knochenerkrankung zusammenhängenden Grund hat. Davon wird noch später gesprochen werden müssen.

Erstes Kapitel.

Klinisches über die Erkrankungen der kurzen Röhrenknochen bei der hereditären Frühsyphilis.

Häufigkeit und Vorkommen der hereditär-syphilitischen Phalangitis. — Literarische Berichte. — Nomenklatur: Daktylitis oder Phalangitis. — Primäre Affektionen der Phalangenknochen. — Vorwaltende Erkrankung der Grundphalangen. — Fehlen von Eiterung. — Flaschenform der befallenen Finger; Verbreiterung und Verlängerung derselben. — Freibleiben der Interphalangealgelenke. — Konkomitierende Syphilissymptome. — Tabellarische Zusammenfassung des eigenen Materiales (66 Fälle). — Affektionen der Mittelhand- und Mittelfußknochen. — Erkrankungen der kurzen Röhrenknochen nach dem ersten Lebensjahre mit Tabelle (10 Fälle). — Differentialdiagnose, Prognose und Therapie.

Wir wenden uns nun zunächst zur Abhandlung der an den kurzen Knochen der Extremitäten vorkommenden hereditär-syphilitischen Erkrankungsformen. Weitaus am häufigsten sind die Phalangenknochen der Finger und Zehen befallen. Mit den hereditär-syphilitischen Affektionen dieser wollen wir uns zunächst in ausführlicher Weise befassen.

Es ist eine merkwürdige Erscheinung in der pädiatrischen und syphilidologischen Literatur, für die ich eigentlich keine rechte Erklärung weiß, daß eine hereditär-syphilitische Erkrankung der Phalangenknochen der Finger und Zehen bei Säuglingen nur äußerst selten beschrieben worden ist und demnach als große Rarität zu gelten scheint, während ich über eine Reihe von 65 Fällen der angedeuteten Art aus dem ersten Lebensjahre verfüge, welche in der Zeitperiode von 1874—1903 an meiner (vormals Kassowitz') Abteilung des I. öffentlichen Kinder-Kranken-Institutes in Wien beobachtet und genau protokolliert worden sind. Die ersten 16 Fälle wurden noch von Kassowitz aufgenommen. Fall 17—65, also 49 weitere Fälle, fallen in den Zeitraum meiner nunmehr achtzehnjährigen Amtsführung an der genannten Anstalt. Ich habe in einer weiter unten folgenden Tabelle diese 65 Fälle in fortlaufender chronologischer Reihenfolge, unter Anführung der hervorstechendsten Syphilismanifestationen, welche an denselben zu finden waren, zusammengefaßt und bin nun leicht in

der Lage, aus dieser Zusammenstellung die wichtigsten klinischen Momente über die in Rede stehende Manifestationsweise der hereditären Syphilis herauszulesen.

Die erwähnten 65 Fälle von Phalangitis heredosyphilitica der Säuglingsperiode entfallen auf ein Gesamtmaterial von 550 hereditär-syphilitischen Säuglingen, welche in dem Zeitraume 1874—1903 in meiner (vormals Kassowitz') Abteilung verbucht erscheinen. Somit beträgt in unserem Material die Frequenz der Phalangenentzündung bei der hereditären Frühsyphilis 11·8% . Wenn wir ganz korrekt sein wollen, müssen wir über 66 einschlägige Fälle berichten. Es kommt nämlich noch ein Fall dazu, der als Fall 66 in der später folgenden Tabelle angeführt ist, und bei welchem die Phalangenknochen palpatorisch normal, aber die Mittelhand- und Mittelfußknochen krank waren. Über die Affektion der Mittelhand- und Mittelfußknochen wird noch später gesprochen werden.

Die Verhältniszahl von 11·8% ist immerhin eine recht ansehnliche und wird rücksichtlich der hereditär-syphilitischen Frühaffektionen des Knochensystems — unserem Untersuchungsmaterial zufolge — in klinischer Hinsicht nur von der osteochondritischen Pseudoparalyse (zirka 30%) an Häufigkeit übertroffen.

Ich kann daher nicht umhin, meine Verwunderung darüber auszudrücken, daß nahezu in allen Lehrbüchern der Kinderheilkunde, zumal den in deutscher Sprache abgefaßten, kein Sterbenswörtchen über die in Rede stehende ossale Manifestation der angeborenen Frühsyphilis zu entdecken ist. Ganz besonders aber ist mir dieser Defekt in der monographischen Bearbeitung der Kindersyphilis durch O. Heubner im Gerhardtschen Handbuch der Kinderkrankheiten (Tübingen 1896) und in Montis neuester Abhandlung über die Kindersyphilis (Kinderheilkunde in Einzeldarstellungen, Heft 8, Wien 1899) aufgefallen. In beiden diesen Monographien ist das Vorkommen einer Phalangitis syphilitica bei der kongenitalen Frühsyphilis der Säuglingsperiode nicht mit einem Worte erwähnt.[1])

Da ich jedoch kaum annehmen kann, daß gerade nur das Ma-

[1]) Bei Heubner beschäftigt sich nur eine einzige Notiz von 2½ Druckzeilen auf pag. 23 des Werkes mit der Existenz einer Phalangensyphilis bei Kindern, wobei die in Rede stehende Affektion jedoch nicht in die Frühperiode der Kongenitalsyphilis, sondern in ein späteres Stadium derselben verlegt wird. Es heißt dort ganz allgemein: „In seltenen Fällen kann es an den Fingern und Zehen zu ähnlichen entstellenden Entzündungen kommen, wie sie bei der tuberkulösen Spina ventosa so häufig sind."

terial des I. öffentlichen Kinder-Kranken-Institutes in Wien sich durch eine besondere Vorliebe für die Phalangitis syphilitica der Säuglinge auszeichnet, so bleibt mir nur die Auslegung übrig, daß seitens der Mehrzahl der pädiatrischen Autoren das Vorkommen dieser Knochenerkrankung bei der kongenitalen Frühsyphilis übersehen worden ist. Die Gründe hiefür sind mir auch recht einleuchtend. Erstens scheint es überhaupt nur wenigen Kinderärzten bekannt zu sein, daß die Phalangitis eine relativ häufige ossale Manifestation der hereditären Frühsyphilis ist — und schon deshalb werden nicht in jedem einzelnen Falle von Hereditärsyphilis die Finger- und Zehenknochen genau durchmustert — und zweitens wissen auch die Angehörigen der syphiliskranken Säuglinge, welche dieselben dem Arzte zur Untersuchung zuführen, weil die Erkrankung nicht schmerzhaft ist, in der Regel gar nicht, daß das Kind irgend eine Verdickung an den Phalangenknochen besitzt und machen demgemäß den untersuchenden Arzt auf die fragliche Knochenaffektion ihrer Kinder nicht besonders aufmerksam.

In der Tat wird auch die Erkenntnis der Phalangitis sehr häufig durch die Tendenz der jungen hereditär-syphilitischen Säuglinge zu permanentem Faustschluß sehr erschwert. Näheres hierüber wird in dem Kapitel, welches von den Bewegungsstörungen hereditär-syphilitischer Säuglinge handelt, enthalten sein. Wenn junge kongenitalsyphilitische Säuglinge mit stark flektierten Metakarpo-Interphalangeal- und Phalangealgelenken, wie dies gewöhnlich der Fall ist, zur Untersuchung gebracht werden, so können leichtere Schwellungszustände an den Phalangen durch die spastische Flexionshaltung der Hand- und Fingergelenke maskiert werden und die phalangitische Schwellung kann nur dann zur Kenntnis des untersuchenden Arztes gelangen, wenn die Finger der Kinder einzeln ausgestreckt und von der Spitze nach der Basis zu genau durchpalpiert werden. Ich schließe gleich hier die Bemerkung an, daß die in Rede stehende Affektion in überwiegender Häufigkeit an den Fingerphalangen beobachtet wurde.

Unter meinen 65 Fällen von Phalangitis fanden sich nur 12 mit Erkrankung der Zehenphalangen.

Ein ausschließliches Ergriffensein der Zehen wurde nur zweimal, konstatiert, während die Finger allein (will sagen: ohne die Zehen) 53mal erkrankt befunden wurden. In 10 Fällen waren Finger und Zehen gleichzeitig ergriffen.

Ich konnte in der Literatur eigentlich nur 12 einwandfreie Fälle von Phalangitis syphilitica aus der Säuglingsperiode ausfindig machen.

Der erste stammt von Archambault[1]) und wurde im Jahre 1869 publiziert, der zweite ist in einer Mitteilung Parrots[2]) (1872) enthalten, der dritte wurde im Jahre 1873 von Curtis Smith[3]) beschrieben, ein weiterer Fall rührt von L. Duncan Bulkley[4]) her und datiert aus dem Jahre 1874, zwei Fälle bringt R. W. Taylor[5]) in seinem Buch „Über die syphilitischen Knochenkrankheiten der Kinder" (1875), drei Fälle sind von Lewin[6]) (1877) und ein Fall ist von Eschle[7]) (1887) publiziert worden.

Sonst finde ich Angaben über Phalangitis bei der hereditären Frühsyphilis auch noch bei Henoch (Vorlesungen über Kinderkrankheiten), welcher kursorisch zwei Fälle dieser Affektion aus dem Säuglingsalter erwähnt und bei A. Steffen sen., welcher in einer Diskussionsbemerkung auf der Naturforscherversammlung zu Freiburg (1884) die Angabe machte, er habe unter 358 Fällen von Kindersyphilis 18mal Erkrankungen der Phalangeal-, Metacarpal- und Metatarsalknochen gefunden. Die Angaben Steffens sind aber nicht verwertbar, weil weder das Alter der befallenen Kinder spezifiziert ist, noch auch hereditäre und akquirierte Syphilis in seiner Kasuistik auseinandergehalten erscheinen, noch auch mitgeteilt ist, wie oft die Phalangen- und wie oft die Hand- und Fußwurzelknochen affiziert waren. Nachdem ich im Jahre 1901 in einem auf der Aachener Naturforscherversammlung gehaltenen Vortrage über 55 zum Teile mit Röntgenbefunden ausgestattete Eigenbeobachtungen berichtet hatte, hat der Radiologe Kienböck in Wien zum größten Teile auf Grund des ihm von mir zur Untersuchung übergebenen Materiales weitere Studien über diese Knochenaffektion angestellt, welche in seiner Arbeit „Zur radiographischen Anatomie und Klinik der syphilitischen Knochenerkrankungen an Extremitäten" (Zeitschrift f. Hlkde., XXIII. Bd. 1902) enthalten sind und im wesentlichen eine Bestätigung der von mir seinerzeit festgestellten Tatsachen darstellen.

[1]) Archambault. Dactylite syphilitique. Union méd. 1869.

[2]) Parrot. A case of congenital syphilitic Dactylitis. Am. Journ. of Syph. and Derm. New York 1872.

[3]) Curtis Smith. Case of Dactylit. syph. New York med. Journ. 1873.

[4]) Bulkley. Rare cases of cong. Syph. New York med. Journ. 1874.

[5]) R. W. Taylor. Syphilitic lesions of the osseous system in infants and young children. New York 1875.

[6]) Lewin. Die syphilit. Affektionen der Phalangen der Finger und Zehen. Charité-Annalen, Bd. 4. 1877.

[7]) Eschle. Beitr. zur Kasuistik der syphilit. Daktylitis. Arch. f. klin. Chir. 36. Bd., pag. 357.

Ich muß jedoch bemerken, daß mir die syphilitische Natur eines großen Teiles der früher publizierten Fälle von Säuglingsphalangitis nicht sicher zu sein scheint, sofern bei einer Anzahl derselben ausdrücklich hervorgehoben wird, daß es sich um kariöse Zerstörungsprozesse an den Phalangen handelte — Verhältnisse, welche mit den von mir erhobenen Befunden bei der hereditären Frühsyphilis nicht in Einklang zu bringen sind.

Bevor ich in das Meritorische meiner Darlegungen eintrete, noch eine kurze Bemerkung über die Nomenklatur der in Rede stehenden Affektion! Seit Lückes Arbeit über die syphilitischen Fingerentzündungen (Berliner klinische Wochenschrift 1867, Nr. 51) wurde lange Zeit für alle möglichen syphilitischen Affektionen der Finger und Zehen der Terminus „Dactylitis syphilitica“ in Anwendung gebracht, gleichgültig, ob es sich um Weichteil- oder Knochenprozesse oder um eine Kombination beider Sorten von syphilitischer Gewebsalteration handelte.

Lewin hat später darauf aufmerksam gemacht, daß jene syphilitischen Fingerentzündungen, deren Sitz lediglich der Knochen ist, den angegebenen Terminus nicht verdienen, sondern besser als „Phalangitiden“ zu bezeichnen seien.

In einer aus dem Jahre 1890 stammenden Abhandlung über die syphilitischen Finger- und Zehenentzündungen ist Karl Koch in Nürnberg (Volkmannsche Vorträge Nr. 359) von neuem wieder dafür eingetreten, die verschiedenen möglichen Arten von syphilitischer Fingerentzündung dennoch wieder unter dem Kollektivnamen „Dactylitis syphilitica“ zu vereinigen. Um den einzelnen geweblichen Lokalisationsformen der syphilitischen Fingerentzündungen gerecht werden zu können, hat der genannte Autor des ferneren vorgeschlagen, im Einzelfalle von einer Dactylitis (syphilitica) cutanea, subcutanea, periostalis, ossea und articularis zu sprechen, je nach der Gewebsschichte oder anatomischen Lokalisation, von welcher die syphilitische Entzündung im Einzelfalle Besitz ergriffen hat. Ich halte diese Terminologie — wenigstens bezüglich der kongenitalen Frühsyphilis — für unzweckmäßig.

Die Manifestationen der hereditären Syphilis, welche sich an den Fingern und Zehen abspielen, sind entweder Exantheme (mit Einschluß der diffusen Hautinfiltrationen und ulzerösen Syphilide) oder Onychien oder Knochenerkrankungen. Keiner einzigen dieser Manifestationsweisen gebührt jedoch die Bezeichnung „Dactylitis“. Beispielsweise wäre es doch sinnlos, von einer Dactylitis syphilitica cutanea zu sprechen, um damit das Vorkommen von Roseolen oder Papeln an der Haut der

Finger und Zehen eines kongenital-syphilitischen Kindes zu bezeichnen. Man benenne doch jede einzelne Symptommorphe der Syphilis, welche sich an den Fingern respektive Zehen des Säuglings gelegentlich vorfindet, mit dem ihr nach ihrer pathologischen Dignität zukommenden Terminus und bezeichne die am Skelette der Finger und Zehen sich abspielenden, hereditär-syphilitischen Entzündungsformen anatomisch richtig als Phalangitiden.

Hinzuzufügen hätte ich noch, daß alle jene hereditär-syphilitischen Veränderungen an den Fingern und Zehen von Säuglingen, die mit gleichmäßiger Auftreibung der erwähnten Teile ihrer Gliedmaßen einhergehen, von den Phalangenknochen und nicht von den Weichteilen ausgehen. Demnach verwende ich zur Bezeichnung des in Rede stehenden hereditär-syphilitischen Krankheitsprozesses ausschließlich den Terminus Phalangitis heredosyphilitica. Für die Affektion der Mittelhand- und Mittelfußknochen steht uns kein derart günstiger und kurzer Ausdruck zu Gebote, da die lateinischen Worte Metacarpus und Metatarsus sich mit einer griechischen Endsilbe nicht verbinden lassen. Hier muß man den Ausdruck „Ostitis syphilitica metatarsi oder metacarpi" in Anwendung ziehen, genau so wie bei den entzündlichen Knochenaffektionen anderer Skeletteile.

Obwohl durch hereditäre Syphilis hervorgerufene entzündliche Phalangenaffektionen bis über die Pubertätsperiode hinaus vorkommen können, werde ich hier doch nur die Phalangitis syphilitica der Säuglinge abhandeln, und zwar hauptsächlich aus dem Grunde, weil ich gefunden habe, daß diese Erkrankungsform nur in der Säuglingsperiode einen ganz besonderen, sich allemal wiederholenden Typus zeigt, welcher charakteristisch für die hereditäre Frühsyphilis ist und an und für sich schon ohne jedwedes andere manifeste Syphilissymptom die Diagnose „Lues hereditaria" bei den befallenen Säuglingen gestattet.

Während nämlich, wie ich aus dem Studium der Literatur ersehen habe, die syphilitischen Knochenaffektionen der Finger und Zehen in allen späteren Lebensperioden einen variablen, von Fall zu Fall verschiedenen Charakter an sich tragen (isolierte Tophusbildung, diffuse Periostitis und Osteoperiostitis, Karies und Nekrose, Arthritis interphalangealis etc. etc.), ist aus den hier vorzuführenden 65 Fällen von Säuglingssyphilis zu erkennen, daß die hereditär-syphilitischen Phalangitiden in der frühesten Kindheit ein durchaus einheitliches klinisches Verhalten an den Tag legen.

Vor allem betrifft die Erkrankung, um welche es sich hier handelt, im Beginne ausschließlich nur die Phalangenknochen, ein-

schließlich der Verkalkungszone ihrer Epiphysen, niemals Weichteile und Haut. Des weiteren ist, wie noch später ausführlich dargelegt werden soll, die Phalangitis syphilitica der Säuglinge allemal eine primär ostitische beziehungsweise osteochondritische, niemals eine ausschließlich oder primär periostale Erkrankungsform der Phalangenknochen. Ich muß dies ausdrücklich betonen, weil sowohl bei der akquirierten als auch bei der hereditären Syphilis in späteren Lebensjahren periostale und Weichteilerkrankungen spezifischer Natur an den Fingern und Zehen vorkommen, welche erst in der Folge auf den von Haus aus an der Affektion unbeteiligten Knochen übergehen. Ich befinde mich hier in Übereinstimmung mit der Angabe von Lewin, welcher aus der Beobachtung von drei eigenen und dem Studium einiger in der Literatur erwähnter Fälle zu dem Resultate kam, daß die syphilitischen Phalangenerkrankungen in der ersten Kindheit von Haus aus stets den Charakter einer primär den Knochen betreffenden Entzündung an sich tragen. Nur hat Lewin in nicht ganz korrekter Weise den Prozeß als einen primär „osteomyelitischen" bezeichnet, während wir auf Grund der histologischen und Röntgenuntersuchung einschlägiger Fälle den Ausgangspunkt der Erkrankung noch genauer zu präzisieren in der Lage sind.

Des weiteren habe ich gefunden, daß der syphilitische Entzündungsprozeß bei den erkrankten Säuglingen stets an den Grundphalangen der Finger und Zehen beginnt, daß in klinischer Hinsicht die Grundphalangen in einer großen Zahl von Fällen überhaupt die einzig erkrankten Fingerglieder darstellen und daß, wenn noch andere Fingerglieder angeschwollen sind, die Grundphalangen dennoch immer die mächtigste Auftreibung zeigen. An Fingern und Zehen, deren sämtliche Phalangen erkrankt sind, nimmt die Schwellung von Phalange zu Phalange gradatim an Intensität ab. Stets ist ein prädominierendes Ergriffensein der Grundphalangen zu erkennen.

Ich gehe nun daran, das klinische Bild der Affektion zu entwerfen.

Es ist eben darauf hingewiesen worden, daß die Phalangenerkrankung stets vor allem die Grundphalangen der Finger und Zehen betrifft, gleichgültig ob sich der Prozeß nur an einem Finger oder an mehreren Fingern abspielt. Ein isoliertes Erkranken einer Mittel- oder Endphalange unter dem Einflusse der hereditären Frühsyphilis habe ich niemals beobachtet. Ebensowenig habe ich jemals gesehen, daß die distalen Phalangen stärker aufgetrieben gewesen wären als die Basalphalange. Wenn ich daher ein isoliertes Erkranken

oder Stärkeraufgetriebensein irgend einer distalen Phalange ohne prädominierende Intumeszenz der Grundphalange bei Säuglingen sehe, so bin ich, selbst bei notorisch syphilitischen Säuglingen, von vornherein zu der Annahme geneigt, daß es sich unter solchen Verhältnissen nicht um eine syphilitische, sondern um eine tuberkulöse Phalangitis handelt.[1])

Man darf nicht vergessen, daß Doppelinfektionen mit Tuberkulose und angeborener Syphilis keine großen Seltenheiten sind und daß nicht jede Knochenentzündung bei einem syphilitischen Kinde auch eine syphilitische sein muß. (Vgl. diese Studien über die hereditäre Syphilis, I. Teil, p. 391 u. ff.)

Es gilt dies ganz besonders von jenen Erkrankungen des Knochensystems im frühesten Kindesalter, welche mit Aufbruch einhergehen und zu Karies und Nekrose führen. Ich selbst habe 5 Fälle aus dem Säuglingsalter zu verzeichnen, bei welchen Spina ventosa mit Aufbruch vorlag und die Differenzialdiagnose zwischen syphilitischer und skrofulöser Knochenentzündung durch den absolut negativen Erfolg der Merkurialkur zu Ungunsten der Syphilis entschieden wurde.

Ich muß des weiteren betonen, daß nach meinen Erfahrungen die Phalangitis bei der hereditären Frühsyphilis nicht zu Eiterung und Perforation nach außen führt. Selbst die mächtigsten syphilitischen Phalangenauftreibungen gehen binnen kurzer Frist durch eine merkurielle Kur vollständig und spurlos zurück. Ich habe aus dieser durch langjährige Erfahrung erhärteten Tatsache den Schluß gezogen, daß die zu Karies und Nekrose führenden Erkrankungen der Phalangen im frühen Kindesalter nicht der hereditären Syphilis, sondern der Tuberkulose angehören.

Die Phalangitis syphilitica der Säuglinge verläuft in subakuter, nur selten in schleichender, mehr chronischer Weise. Gewöhnlich erfahren wir von den Begleitpersonen der Kinder, wenn sie überhaupt etwas über die Fingerveränderungen bei den Kindern zu sagen wissen, daß seit mehreren Tagen eine Auftreibung der unteren Fingerglieder entstanden sei. Mehrmals wurde auch erwähnt, daß die Intumeszenz „über Nacht“ aufgetreten sein müsse.

Diese Auftreibung entwickelt sich, ohne den Kindern Schmerz zu bereiten und stellt sich zunächst immer als eine Anschwellung des untersten Fingergliedes dar, welche ausschließlich den Knochen betrifft. Bei der Untersuchung fühlt man, daß der Knochen der Grundphalange in seiner Totalität aufgetrieben ist, daß jedoch die Verdickung

[1]) Ein scheinbarer Ausnahmsfall wird besonders besprochen werden.

nach den Seiten hin etwas stärker als nach vorne und hinten ausgebildet ist. Ein Querschnitt durch den erkrankten Knochen würde daher nicht eine völlig kreisrunde, sondern eine leicht ovale Form besitzen.

Bei den Grundphalangen ist der basale und mittlere Anteil der Diaphyse nicht immer stärker aufgetrieben als das distale Ende derselben. Häufig scheint die Auftreibung eine ganz gleichmäßige zu sein.

Bei den distalen Phalangen erscheint die Basis stets intensiver verdickt als das distale Ende. Dieser Erkrankungsmodus entspricht dem typischen Charakter der Phalangitis heredosyphilitica.

Spontane Schmerzen scheint die Phalangitis heredosyphilitica den Kindern nicht zu bereiten, doch findet man an stark geschwellten Fingergliedern mitunter Druckempfindlichkeit bei Berührung.

Der äußere Habitus der erkrankten Finger hängt wesentlich davon ab, ob das Leiden auf die Grundphalange allein beschränkt bleibt oder ob auch die distalen Phalangen miterkrankt sind. Bei Gelegenheit der Besprechung der Röntgenbilder wird noch darauf aufmerksam gemacht werden, daß auch in Fällen, bei welchen es den Anschein hat, als ob nur die Grundphalange affiziert wäre, fast immer auch die distalen Phalangen krank sind. Wir fassen aber hier nur jene Erkrankungsformen der distalen Phalangen ins Auge, welche sich bei der Palpation als solche nachweisen lassen (Fig. 1 und 2).

Da hat es sich denn gezeigt, daß der Finger bei ausschließlich palpabler oder stark prädominierender Erkrankung der Grundphalange eine etwas andere Form aufweist als bei gleichzeitiger Erkrankung mehrerer Phalangen. Ist die Basalphalange allein affiziert, so bekommt der Finger eine Flaschenform, wobei der bauchige Teil der Flasche der aufgetriebenen Grundphalange entspricht.

Die Flaschenform selbst variiert je nach der Intensität der Auftreibuug der Phalange. Ist die Basalphalange mächtig aufgetrieben, so erscheint eine Champagnerflaschenform (Fig. 1), ist die Intumeszenz eine geringfügigere, dann kommt das Bild einer schlankeren Flasche, etwa einer Rheinweinbouteille zu stande. Letzteres ist das häufigere Vorkommnis und ist beispielsweise in den beigesetzten Abbildungen (Fig. 1 und 2) am vierten Finger der rechten und dem Zeigefinger der linken Hand leicht zu erkennen. Sind jedoch nebst den Grundphalangen auch die distalen Phalangen erheblich erkrankt, so kommt eher eine Form zu stande, welche einer Spielkegelfigur oder einem Kegelstutz ähnelt.

Wir hätten anschließend noch zu bemerken, daß die mit Phalangitis syphilitica behafteten Finger der Säuglinge, wenn die Affektion einen erheblichen Grad angenommen hat, nicht allein verbreitert, sondern auch verlängert sind. Die Phalangenknochen sind eben nach allen Richtungen hin intumesziert. In Fig. 2 kann man an dem frei hervorragenden Zeigefinger die Verlängerung deutlich erkennen.

Die Haut der kranken Phalangen erscheint bei erheblicheren Knochenanschwellungen glänzend, gespannt, die kleinen Hautfalten sind verstrichen, auch kann die Haut über den kranken Phalangen eine eigentümlich rosige Farbe annehmen. Bei rasch sich entwickelnder Knochenverdickung kann auch eine leichte Stauungshyperämie entstehen. In der Mehrzahl der Fälle adaptieren sich Subkutis und Hautgewebe allmählich der Knochenverdickung und werden etwas verdünnt. Bei stärkerer Auftreibung der Grundphalangen können die Nachbarfinger aus ihrer normalen Haltung verdrängt werden. Spontane Schmerzen und Störungen der Beweglichkeit verursacht jedoch nach meinen Erfahrungen die syphilitische Phalangitis den Säuglingen nicht.

Fig. 1. Zwei Monate altes hereditär-syphilitisches Kind mit diffuser Infiltration der Gesichts- und Fußsohlenhaut und flaschenförmiger Auftreibung des vierten Fingers der rechten Hand.

Es ist diagnostisch von Bedeutung, zu wissen, daß die hereditär-syphilitische Phalangenerkrankung der Säuglinge nicht immer symmetrisch an denselben Fingern beider Extremitäten auftritt, daß dieselbe aber dennoch multipel zu sein pflegt und daß sie keine Neigung zum Aufbruch, vielmehr eine unverkennbare Tendenz zur spontanen Restitution besitzt. Letzteres Moment ist von Wichtigkeit, weil sich dadurch die Phalangitis syphilitica der Säuglinge von der skrofulösen Spina ventosa unterscheidet.

Charakteristisch für die Phalangitis syphilitica der Säuglinge ist das fast immer vollkommene Intaktbleiben der Metakarpo-Phalangeal- und Interphalangealgelenke. Während wir sonst

bei Vorliegen eines entzündlichen Knochenprozesses einen Hydarthros in den nächstgelegenen Gelenken zu finden pflegen, bleibt dieser bei der hereditär-syphilitischen Phalangitis der ersten Kindheit immer aus. Auch ist es in den beobachteten Fällen nur ausnahmsweise zu einer Lockerung der Gelenksbänder, niemals aber zu einem Durchbruch in die Gelenkshöhle gekommen, wie wir dies bei den tuberkulös-skrofulösen Prozessen so häufig beobachten können.

* * *

Nunmehr dürfte nicht uninteressant sein, zu erfahren, in welcher Manifestationsperiode der hereditären Syphilis die Phalangitis der hereditär-syphilitischen Säuglinge am häufigsten zu beobachten ist. Unser Material lehrt vor allem, daß das Leiden nicht mit auf die Welt gebracht wird, daß aber mehr als die Hälfte der Fälle der exanthematischen Zeitperiode der hereditären Frühsyphilis angehört, denn 36 von den 65 phalangitiskranken Kindern standen zur Zeit der Feststellung ihres Phalangenleidens im ersten Lebensquartale, mit anderen Worten: die Phalangitis ist in einer großen Anzahl von Fällen Begleitsymptom des ersten Exanthems, gehört daher zu den Frühmanifestationen der hereditären Syphilis.

Fig. 2. Linke Hand eines 6 Wochen alten, eben in Eruption eines makulösen Syphilids begriffenen Kindes. Auftreibung der Grundphalangen des zweiten und vierten Fingers der linken Hand. Flaschenförmige Verunstaltung der erkrankten Finger und Verlängerung derselben.

Wir verweisen hier auf die beigesetzte Tabelle (Seite 212—223), in welcher bei jedem einzelnen Falle von Phalangitis das Alter zur Zeit des Nachweises der Phalangitis und sonst auch alle anderen wichtigen Symptome der Hereditärsyphilis des Einzelfalles verzeichnet sind. Auch auf etwa vorliegende Veränderungen an den Mittelhand- und Mittelfußknochen wurde in der Tabelle Rücksicht genommen.

Nur in 14 Fällen war während des Vorhandenseins der Phalangitis an dem betreffenden Säugling kein Exanthem beziehungsweise kein Exanthemrest, wahrzunehmen. Da es sich bei diesen Fällen —

Tabelle über 66 Fälle von Phalangitis bei hereditär-

Nummer	Name, Jahrgang	Alter	Syphilissymptome
1	Heinrich Sch. 1874	7 Wochen	Koryza, makulo-papulo-krustöses Syphilid
2	Josefa St. 1874	6 Monate	Koryza mit eingesunkener Nase, kein Exanthem, Leberschwellung Rachitis
3	Therese St. 1875	6 Wochen	Koryza, Exanthemausbruch, Milztumor
4	Amalie W. 1875	6 Monate	Rezidivierendes papulöses Syphilid, Sattelnase
5	Albert G. 1876	2 Monate	Papulo-krustöses Exanthem, *Epiphysenlosung beider Humeri*
6	Marie P. 1876	2 Monate	Koryza, diffuse Infiltrationen, *Osteochondritis humeri sin.*
7	Therese M. 1877	3 Monate	Abgeheilter Pemphigus, Sattelnase, *Osteochondritis humeri dextri*
8	Franz L. 1877	2 Monate	Koryza, keine Spur von Exanthem, *Osteochondritis humeri dextri c. Pseudoparalysi*
9	Franz W. 3./III. 1878	2 Monate	Eingesunkene Nase, papulöses Syphilid. Infiltration der Handteller und Fußsohlen, *Osteochondritis beider Ellbogengelenke*
10	Emil Z. 11. V. 1879	2 Monate	Papulo-krustöses Syphilid, Koryza
11	Marie L. 13./III. 1879	6 Monate	Koryza, kein Exanthem mehr

syphilitischen Kindern des ersten Lebensjahres.

Finger	Zehen	Metakarpus und Metatarsus	Verlauf
1. und 2. Phalange sämtliche Finger beider Hände	—	Metatarsus I sinister	Heilung
Grundphalange des rechten Mittelfingers	—	—	?
Rechter Zeigefinger	—	—	Heilung
Linker 3. und 4. Finger	—	—	Heilung
2., 3., 4., 5. beiderseits	—	—	Heilung nach 2 Monaten
Sämtliche Grundphalangen	Sämtliche Grundphalangen	—	†
Ring- und Mittelfinger (beiderseits)	—	—	?
Sämtliche Grundphalangen	—	—	Heilung nach 2 Monaten
Sämtliche Grundphalangen	—	—	?
Grundphalange des linken Zeigefingers	—	Metakarpus des rechten kleinen Fingers	Heilung
Sämtliche Grundphalangen	—	—	Heilung

Nummer	Name, Jahrgang	Alter	Syphilissymptome
12	Anna St. 1./V. 1880	6 Wochen	Koryza, Atrophie, Milztumor, Papeln und diffuse Infiltrationen
13	Elise K. 6./X. 1880	5 Wochen	Koryza ohne Exanthem *Osteochondritis der Ellbogen- und Handgelenke*
14	Johann D. 20./X. 1881	7 Monate	Sattelnase, schuppende und infiltrierte Fußsohlen *Periostales Gumma am rechten Vorderarme*
15	Friedrich B. 23./X. 1882	5 Monate	Papulae ad anum, Schrumpfnase
16	Luise S. 11./IX. 1882	6 Monate	Koryza, Papulae ad nates, diffus-infiltrierte Fußsohlen- und Unterschenkelhaut
17	Leopold P. 3./X. 1883	6 Wochen	Koryza und makulo-papulöses Exanthem in Eruption
18	Aloisia K. 8. II. 1884	9 Monate	Rezidiv-Exanthem, Kondylome
19	Rudolf O. 26./III. 1885	12 Tage	Abmagerung, Blässe, Koryza, Pneumonie, papulo-krustöses Syphilid
20	Franz S. 10./IX. 1885	3 Monate	Mit Pemphigus geboren, Hautgeschwüre am rechten Zeigefinger *Osteochondritis humer. dxtr. mit Pseudoparalysis.* Milz- und Leberschw.
21	Anna K. 16./III. 1886	2 Monate	Koryza, Infiltration der Kinnhaut und Fußsohlen, Leberintumeszenz, Milztumor
22	Marie H. 7./VII. 1886	4 Monate	Koryza, Schrumpfnase, Reste von Exanthem, Leber- und Milzschwellung

Finger	Zehen	Metakarpus und Metatarsus	Verlauf
Sämtliche Grundphalangen	—	—	?
Grundphalangen des rechten vierten Fingers	—	—	Heilung nach 4 Wochen
Sämtliche Grund- und Mittelphalangen	Sämtliche Grundphalangen	Sämtliche Fußwurzelknochen	Heilung
2., 3., 4. rechts 3., 4. links	—	Alle Fußwurzelknochen	?
—	Sämtliche Grundphalangen der Zehen	Alle Fußwurzelknochen	Geheilt
Die ersten und zweiten Phalangen sämtlicher Finger	—	—	Geheilt nach 2 Monaten
2., 3., 4., 5. beiderseits	—	—	?
Sämtliche Grundphalangen beiderseits	—	—	Exitus letalis
Sämtliche Grund- und Mittelphalangen beiderseits	—	Alle Mittelhandknochen der rechten Seite	Heilung der Phalangiris nach 3 Monaten
2., 3., 4. rechts 2. links	—	—	Heilung nach 3 Monaten
Grundphalangen des linken Daumens und aller Finger der rechten Hand	—	—	Heilung

Nummer	Name, Jahrgang	Alter	Syphilissymptome
23	Grete B. 1./VI. 1887	7 Wochen	Koryza, Fußsohlen- und Handteller-Infiltration, Papeln, Leberschwellung, Onychien
24	Josef Ch. 3./IV. 1888	3 Monate	Sattelnase, exulzerierte Papeln, Pustelsyphilid im Gesicht, Alopecie, Nägelatrophie
25	Johann M. 19. IV. 1888	10 Monate	Sattelnase, Alopecie, Blepharitis, diffuse Hautinfiltrationen, *Periostale Schwellung beider Tibien*
26	Adele Sch. 9. III. 1889	3 Monate	Makulo-papulöses Syphilid im Schwinden, gut genährt und kräftig
27	Franz K. 19. X. 1889	11 Monate	Gut genährt, eingesunkene, kleine Nase, exulzerierte Papeln, Mundrhagaden
28	Anna H. 28. X. 1889	7 Monate	Koryza purulenta, Sattelnase, Blepharitis, Geschwür an der Haut des rechten Mittelfingers
29	Josef Z. 24. II 1890	4 Monate	Kein sicheres Luessymptom außer der Phalangitis
30	Karoline K. 18. VIII. 1890	5 Wochen	Schlecht genährt, fahlgelb, *Osteochondritis mit Pseudoparalysis beider Oberextremitäten.* Eruption eines frischen Exanthems
31	Franz D. 10. IX. 1890	6 Wochen	Glänzend genährt, Koryza, Eruption eines frischen Exanthems
32	Franz L. 27./XII. 1890	2 Monate	Exulzerierte Papeln, infiltrierte Fußsohlen, Unterschenkel und Handteller, Rhinitis, Milz- und Leberschwellung
33	Ernst L. 13. I. 1891	3 Wochen	Koryza, Exanthem eben in Eruption

Finger	Zehen	Metakarpus und Metatarsus	Verlauf
Sämtliche Grundphalangen	—	—	Heilung
2. und 3. rechts, 2., 3., 4. links	—	—	Heilung
—	Sämtliche Zehen	Metatarsi beider haluces	Heilung
Sämtliche Finger	—	—	Heilung
Sämtliche Finger	Sämtliche Zehen	—	Heilung
4. rechts, 3. und 4. links	Grundphalangen beider kleiner Zehen	—	?
Grund- und Mittelphalangen des linken Mittelfingers, rechter kleiner u. Mittelfinger	—	—	?
1. und 2. Phalanx des rechten Daumens	—	Metakarpus des rechten Daumens	Heilung nach 5 Wochen
Sämtliche Finger	—	—	Heilung nach 2 Monaten
Grundphalangen beider Zeigefinger	—	—	?
2. und 3. rechts 2. links	—	—	†

Nummer	Name, Jahrgang	Alter	Syphilissymptome
34	Theresia H. 10./V. 1891	7 Monate	Rhinitis, Sattelnase, Papeln
35	Johann Sch. 9. VII. 1891	4 Monate	Koryza, sehr gut genährt, Onychien, Alopecie
36	Johann R. 7. XII. 1891	8 Monate	Gut genährt, eingesunkene Nase, Ausschlag in der 5. Lebenswoche, *Osteochondritis und Pseudoparalyse der rechten oberen Extremität*
37	Marcus O. 7./I. 1892	11 Wochen	Fahlgelb. Koryza, keine kutanen Erscheinungen
38	Franz Kl. 17./II. 1892	8 Monate	Gut genährt, eingesunkene Nase, Alopecie, Papelreste ad nates
39	Fritz H. 27./XII. 1892	6 Monate	Hochgradige Anämie, Papelreste, *Osteochondritis beider Humeri*
40	Karl S. 7./I. 1893	2 Monate	Koryza, papulöses Exanthem, *Osteochondritis und Pseudoparalyse beider Humeri*
41	Marie Bl. 18./II. 1893	8 Monate	Anämie, Rachitis gravis, Alopecie, papulo-krustöses Exanthem Rezidive
42	Minna C. 30./V. 1893	5 Monate	Atrophie, fahlgelb, Hydrocephalus, Alopecie, Muskelgumma in der rechtsseitigen Wadenmuskulatur
43	Antonie D. 7./I. 1894	8 Monate	Blaß, atrophisch, keine kutane Erscheinungen
44	Leopold Sw. 15./VI. 1895	2 Monate	Koryza, makulo-papulöses Exanthem, *Osteochondritis mit Pseudoparalyse*

Finger	Zehen	Metakarpus und Metatarsus	Verlauf
2., 3., 4. rechts, 2., 3. 4., 5. links	1., 2., 3. rechts, 2. und 3. links	—	Heilung nach 7 Wochen, dann *Rezidive an mehreren Fingern*
Sämtliche Finger	—	—	Heilung
1., 3., 5. rechts, 4. und 5. links	—	—	?
Grundphalangen beider Zeigefinger und Mittelfinger	Grundphalangen beider 2. und 3. Zehen	—	Heilung
2., 3., 4., 5. Finger beider Hände	—	—	?
Sämtliche Finger	—	Sämtliche Fußwurzelknochen des linken Fußes	Heilung nach 7 Wochen
Grundphalangen des rechten Mittelfingers	—	Metatarsus primus	Heilung nach 7 Wochen
Linker Zeigefinger	—	—	?
Sämtliche Finger	—	—	?
Sämtliche Finger	—	—	Heilung nach $3^1/_2$ Wochen
2. und 3. Finger rechts, 2. links	—	—	Heilung nach 5 Wochen

Nummer	Name, Jahrgang	Alter	Syphilissymptome
45	Albert O. 30./VIII. 1895	9 Wochen	Gut genährt, kräftig, Roseola, Erythem der Fußsohlen und Handflächen
46	Emil W. 8./IX. 1895	3 Wochen	Rhinitis purulenta, rhagadiforme Lippenerkrankung, papulöses Syphilid, infiltrierte Fußsohlen und Handflächen, *Pseudoparalyse beider Oberextremitäten*
47	Johann K. 1./II. 1895	6 Wochen	Koryza, defekte Cilien und Supercilien, kein Exanthem, *Pseudoparalyse beider Oberextremitäten*
48	Anna K. 28./VII 1898	3 Monate	Koryza, seborrhoif. Syphilid der Kopfhaut, Defekt der Cilien und Supercilien, Plantar- und Palmarhaut diffus infiltriert
49	Ignaz O. 27. X. 1898	9 Monate	Pigmentscheiben ad nates, schuppende und infiltrierte Fußsohlen, Atrophia N. opt. ex neuroretinide, Amblyopia
50	Karl K 29. V. 1899	11 Wochen	Koryza, papulöses Syphylid, *Pseudoparalyse beider Oberextremitäten*
51	Ferdinand K. 11. XII. 1899	8 Monate	Sattelnase, Intumeszenz der Leber, Milztumor, kein Exanthem
52	Franz W. 11. II. 1900	11 Wochen	Koryza, kein Exanthem
53	Ludwig W. 2. V. 1900	7 Wochen	Papelreste, Rhinitis sanguinolenta
54	Adele M. 7./VI. 1900	4 Monate	Sattelnase, Defekt der Cilien und Supercilien, Hydrocephalus
55	Franz K. 18. VII. 1900	4 Monate	Vor 3 Monaten rezentes Exanthem, Koryza, Nephritis, Heilung. — Rezidive der Syphilis in Form der Phalangitis zu 4 Monaten

Finger	Zehen	Metakarpus und Metatarsus	Verlauf
Rechts sämtliche Grundphalangen, links 2. und 3. Finger	—	—	Heilung
Sämtliche Grundphalangen	Sämtliche Grundphalangen	—	Heilung nach 3 Monaten
2., 3., 4. rechts, 3. links	—	—	†
Alle Grundphalangen mit Ausnahme des Daumens	—	—	?
Grundphalangen beider Zeigefinger	—	Metatarsus der großen Zehe links	Heilung der Phalangitis nach 6 Wochen
Grundphalangen des linken Zeigefingers	—	—	Heilung nach 7 Wochen
2. und 5. rechts, 2. links	Grundphalangen der linken großen Zehe	Metatarsus primus sin.	Heilung nach 12 Wochen
2., 3., 4. rechts, 2. links	Beide große Zehen	Metatarsi beider kleiner Zehen	?
Grund- und Mittelphalangen des rechten Mittel- und Zeigefingers, Grund- und Mittelphalangen des 2., 3., 4. Fingers der linken Hand	—	—	Heilung nach 2 Monaten
Grundphalangen des 2., 3., 4. Fingers beider Hände	—	—	Heilung nach 2 Monaten
Grundphalangen beider Zeige- und Mittelfinger	—	—	Heilung nach 2 Monaten

Nummer	Name, Jahrgang	Alter	Syphilissymptome
56	Ferdinand K. 10. IV. 1900	9 Wochen	Exanthem an der unteren Körperhälfte, Koryza, Milz- und Leberschwellung
57	Richard W. 11. VII. 1900	2 Monate	Koryza, Fleckenexanthem
58	Franz K. 10. XI. 1900.	10 Wochen	Eiterige Koryza, Exanthemreste, infiltrierte Lippensäume, Milz- und Leberschwellung und Auftreibung der oberen Tibiaenden mit Muskelinfiltration
59	Stefanie D. 25. II. 1901	2 Monate	Multiple Knochensyphilis mit Pseudoparalyse
60	Rosa A. 13. XI. 1901	3 Monate	Koryza sicca
61	Elise K. 23. I. 1902	9 Wochen	Koryza, Pseudoparalysis, Exanthem Mikrorhinie
62	Marie R. 18. II. 1902	5 Wochen	Koryza, Exanthem
63	Josefa P. 27. IV. 1902	3½ Monate	Koryza, Pseudoparalysis, Myotonie, Epiphysenlösung, eingesunkene Nase
64	Anna R. 6. VIII. 1902	4 Monate	Koryza, Exanthemreste, Hydrocephalus, Milz- und Leberschwellung
65	Johann P. 8. XI. 1902	9 Wochen	Frisches Exanthem und Koryza
			Ein alleinstehender Fall mit Erkrankung der Hand-
66	Emilie E. 18. XII. 1899	1 Monat	Koryza, makulo-papulöses Exanthem in Eruption, Erythem der Fußsohlen

Finger	Zehen	Metakarpus und Metatarsus	Verlauf
Grundphalangen beider Zeigefinger	—	—	† an Meningitis und Hydrocephalus im 6. Lebensmonate
Grundphalangen des rechten 2., 3., des linken 2., 3., 4. Fingers	Grundphalangen der rechten großen Zehe	Erster Metatarsus rechts	Vollkommene Heilung der Phalangitis am Ende des ersten Lebensjahres mit Valgität des rechten Zeigefingers
Grundphalangen beider Zeigefinger	—	Metatarsus 1., 4. rechts	unbekannt
Mehrere Grundphalangen	—	Metatarsus 1., 2. beiderseits	Heilung
Grund- und Mittelphalangen des 2. und 4. Fingers links und 2. und 3. Fingers rechts	—	—	Heilung
Alle Grund- und Mittelphalangen	—	—	Heilung
Sämtliche Grund- und Mittelphalangen der Finger	—	—	Vollständige Heilung
Die meisten Grundphalangen	—	—	Heilung
Grundphalangen beider Zeigefinger und des 4. Fingers links	—	—	Heilung
Grundphalangen des linken Mittelfingers	—	—	Heilung
und Fußwurzelknochen ohne Phalangenerkrankung			
—	—	1., 2. *Metacarpus* der linken Hand und sämtlicher *Metatarsus*-Knochen	Heilung nach 3 Monaten

mit einer einzigen Ausnahme — um Kinder jenseits der sechsten Lebenswoche handelte, so ist es wahrscheinlich, daß bei den betreffenden Säuglingen das erste Exanthem bereits vorüber war. Die Phalangitis ist hier einer Neumanifestation der Hereditärsyphilis gleichzusetzen. Nur in einem einzigen Falle (Fall XIII), bei welchem es sich um ein fünf Wochen altes Kind handelte, ist diese Annahme auszuschließen. Dieses Kind hatte überhaupt kein Exanthem bekommen, litt jedoch an hereditär-syphilitischer Osteochondritis humeri mit Armlähmung. Es blieb acht Monate in unserer Beobachtung, wurde geheilt und zeigte während der ganzen Beobachtungszeit keinen Exanthemausbruch.

Übrigens ist es sehr wahrscheinlich, daß in einer bestimmten Reihe von Fällen die Phalangitis früher da sein kann als das erste Exanthem. Wenigstens scheint dies aus sechs Fällen unseres Materiales hervorzugehen, bei welchen Kinder in den ersten Lebenswochen mit intensiv ausgebildeter multipler Phalangitis ein gerade erst in Eruption begriffenes Exanthem aufwiesen. Auch in dem in der beigesetzten Textfigur reproduzierten Falle konnte dieses Verhalten festgestellt werden.[1])

Man hat wohl ein Recht, anzunehmen, daß in solchen Fällen — da doch die Anschwellung der Phalangen bis zu ihrem Deutlichwerden längere Zeit benötigt — der Erkrankungsprozess an den Knochen früher eingesetzt hat als die erste kutane Manifestation.

In allen übrigen Fällen, bei welchen die Phalangitis ohne Exanthem beobachtet wurde, fanden sich andere charakteristische Erscheinungen der Hereditärsyphilis (Sattelnase, Leberintumeszenz, Koryza, Osteochondritis), nur in einem einzigen Falle (Fall XXIX) fehlte jedwedes sonstige Zeichen der Hereditärsyphilis; hier war die Phalangitis das einzige im betreffenden Zeitpunkte vorhandene Symptom. Nicht einmal der Bestand einer Koryza konnte in diesem Falle mehr festgestellt werden; die anderen Symptome der Hereditärsyphilis mußten also hier bereits zurückgegangen sein. An der syphilitischen Natur des Falles konnte aber nicht gezweifelt werden, erstens, weil die Anamnese mütterliche Syphilis ergab und zweitens, weil durch merkurielle Behandlung rasch vollständige Heilung erzielt wurde. In diesem Falle war die Grund- und Mittelphalange des linken Mittelfingers und die Grundphalange des rechten kleinen und Mittelfingers affiziert, so daß auch der Typus und die Multiplizität der vorliegenden Knochenerkrankung die Diagnose der Hereditärsyphilis ohne sonstige Luessymptome gestatteten.

---

[1]) Vgl. auch Fall XIX, ein zwölf Tage altes Kind betreffend.

Nun hätten wir noch zu untersuchen, in welchem Alter die in der vorstehenden Tabelle verwerteten Syphilisfälle zur Zeit des ersten Auftretens respektive der sicheren Diagnostizierung ihrer Phalangitis, standen. In einem Falle war bereits 12 Tage nach der Geburt eine ausgesprochene Fingeraffektion zu konstatieren (Fall XX), in 2 anderen Fällen fand sich die Phalangenerkrankung 3, in 3 weiteren Fällen 5 Wochen nach der Geburt. Daran schließen sich 5 Fälle im Alter von 6 und 3 Fälle im Alter von 7 Wochen. 15mal trat die Phalangitis nach Ablauf des 2., 9mal nach vollendetem 3. Lebensmonate auf. 7 Kinder unseres Beobachtungsmateriales waren 4, 2 Kinder 5 und 5 Kinder 6 Monate alt, als wir Phalangitis syphilitica an ihnen konstatierten. Im 2. Lebenshalbjahre standen 13 unserer Fälle, und zwar 4 im 7., 5 im 8., 2 im 9. und je 1 im 10. und 11. Lebensmonate.

Die Frequenz der hauptsächlichsten, gleichfalls durch Hereditärsyphilis veranlaßten und für die Diagnosenstellung wichtigen Komplikationen und Begleiterscheinungen der Phalangitis stellte sich wie folgt: Wir sahen in 35 Fällen Difformitäten der Nase, in 48 Fällen auffallende kutane Erscheinungen, in 34 Fällen atrophische Veränderungen an Nägeln und Haaren, in 15 Fällen Leber- und Milztumor, in 22 Fällen Osteochondritis und Pseudoparalyse und in 4 Fällen Muskel- und Knochengummen neben der Phalangitis bestehen. 13mal fehlten kutane Erscheinungen gänzlich.

37 Fälle gingen infolge unserer Behandlung in definitive Heilung aus, einmal trat, wie bereits erwähnt, Rezidive ein.

Nun möchte ich noch einige Worte über die Art der Ausbreitung der Phalangitis sprechen. Unter unseren 65 Fällen waren 63mal die Phalangen der Finger erkrankt, darunter 53mal nur die Fingerphalangen und 10mal Finger- und Zehenphalangen. Einzelne Phalangen verschiedener Finger fanden wir 43mal, die Phalangen sämtlicher Finger 20mal affiziert, während in 6 Fällen einzelne und in weiteren 6 Fällen sämtliche Zehen verdickt waren. 2mal zeigten sich nur die Zehen affiziert, ohne daß eine krankhafte Veränderung der Fingerphalangen nachweisbar gewesen wäre.

Eine Miterkrankung der Metakarpusknochen konnten wir in 3, der Metatarsusknochen in 13 Fällen konstatieren.

Wir haben weiter oben darauf aufmerksam gemacht, daß die Phalangitis als solche nicht zu entzündlicher Miterkrankung der äußeren Decke der Finger führt. Dies schließt aber selbstredend nicht aus, daß, gleichzeitig mit der Phalangitis, syphilitische Hautaffektionen an den betreffenden Fingern zu finden sind. Die Haut der phalangitiskranken

Finger kann an dem exanthematischen Ausbruche der Hereditärsyphilis beteiligt sein in Form von Einzeleffloreszenzen, oder es können auch diffuse Infiltrationen der Haut, namentlich an den Volarflächen der Finger, gleichzeitig vorhanden sein. So zeigte der in Fig. 2 abgebildete Fall von Phalangitis syphilitica ein makulöses Exanthem, welches auch an dem Handrücken und an den Fingern deutlich ausgesprochen war.

Sehr häufig findet man, daß die phalangitiskranken Finger Sitz einer spezifischen Onychie sind. Ulzerationen an der Haut der Finger konnte ich nur zweimal bei meinen Phalangitisfällen sehen, und zwar handelte es sich beide Male um exulzerierte Papeln an der Haut der Finger, ohne daß zwischen dem Ulkus und dem erkrankten Knochen irgend ein Zusammenhang bestanden hätte. Zufällig war sogar in beiden Fällen nicht die erkrankte Grundphalange, sondern eine andere Phalange Sitz der syphilitischen Hautverschwärung. Demnach sind die erwähnten Ulzerationsvorgänge nur als Nebenbefunde zu betrachten, welche mit der Phalangenaffektion in keinem Zusammenhange stehen.

Sehr auffällig ist die große Häufigkeit des Zusammentreffens von osteochondritischer Pseudoparalyse und Phalangitis in meinem Beobachtungsmaterial gewesen. 22mal konnte unter meinen 65 Fällen dieses Verhalten festgestellt werden. Daraus geht hervor, daß der hereditären Syphilis während ihrer Frühausbrüche die Tendenz zukommt, an vielen Stellen des Skelettes gleichzeitig entzündliche Erkrankungen zu produzieren. Man unterlasse es daher niemals, bei Vorhandensein eines hereditär-syphilitischen Entzündungsprozesses der langen Extremitätenknochen die Phalangen der Finger und Zehen zu untersuchen. Ich bin überzeugt, daß, wenn dies in jedem einzelnen Falle geschieht, die Phalangenerkrankung bei hereditär-syphilitischen Säuglingen häufiger gefunden werden wird, als dies durch die bisherigen dürftigen Literaturberichte zum Ausdruck gekommen ist.

Es ist nicht überflüssig, bei der Besprechung der hereditär-syphilitischen Phalangitis auch die hereditär-syphilitischen Erkrankungen der Mittelhand- und Mittelfußknochen im Säuglingsalter zu berücksichtigen, zumal nach unseren Beobachtungen eine Erkrankung dieser Knochen bei der hereditären Frühsyphilis ohne Mitbeteiligung der Phalangen so außerordentlich selten ist, daß wir sie in unserem Material nur ein einzigesmal konstatieren konnten.[1] In einem gewissen, nicht sehr hohen Prozentsatz findet man nämlich bei hereditär-syphilitischen Säuglingen auch eine Verdickung einzelner Mittelhand- und Mittelfuß-

[1]) S. den anhangsweise an die Tabelle (S. 222) angefügten Fall 66.

knochen. Die Verdickung betrifft hier, wie schon früher erwähnt wurde, immer in überwiegender Weise die Epiphysengrenze, also das periphere (distale) Ende des betreffenden Knochens.

Niemals ist die Haut über dem erkrankten Metakarpus oder Metatarsus gerötet, niemals kommt es zu Karies oder Durchbruch nach außen. Es ist also auch hier derselbe Charakter der Entzündung gewahrt, wie bei der Phalangitis. Ein gleichzeitiges Befallensein von Mittelhand- und Mittelfußknochen beobachtete ich im ganzen 15mal. Über die einzelnen Fälle und deren nähere Details gibt die S. 212 eingesetzte Tabelle Aufschluß, in welcher den Erkrankungen der Mittelhand- und Mittelfußknochen eine besondere Rubrik eingeräumt worden ist.

* * *

Wir haben bisher ausschließlich die hereditär-syphilitischen Phalangenerkrankungen des ersten Lebensjahres abgehandelt, welche, wie wir gesehen haben, ein ganz charakteristisches und typisches Krankheitsbild darbieten. Nicht so steht es mit den Finger- und Zehenerkrankungen, welche die Hereditärsyphilis in späteren Lebensperioden nach sich zieht. Hier ist ein feststehender Typus nicht gewahrt, vielmehr können in späteren Lebensperioden an den Fingern hereditärsyphilitischer Individuen alle Formen von Knochen- und Weichteilerkrankungen, welche die Syphilis überhaupt hervorzurufen vermag, zur Beobachtung kommen. Insbesondere ist das Vorkommen von syphilitischer Fingerkaries und von Übergreifen des spezifischen Prozesses auf die Gelenke und Weichteile der Finger bei älteren hereditärsyphilitischen Individuen bereits gesehen und von Autoren, wie Lücke und Lewin, beschrieben worden.

Es wiederholt sich, wie meine Erfahrung lehrt, bei der Phalangitis syphilitica eine für die hereditäre Syphilis des Knochensystems charakteristische Erscheinung: In der frühesten Lebenszeit sind die Knochenaffektionen, welche die Hereditärsyphilis nach sich zieht, durch einen bestimmten Typus charakterisiert, welcher, wie ich mir vorstelle, mit den zyklischen Wachstumsverhältnissen des Knochensystems in der ersten Kindheit und dem zyklischen Ablaufe der durch die hereditäre Frühsyphilis angeregten Wachstumsstörungen des Skeletts zusammenhängt.

Bei Neuausbrüchen der Hereditärsyphilis in späteren Lebensaltern geht dieser Typus aus naheliegenden Gründen verloren.

Ich erinnere an das typische Bild der Osteochondritis epiphysaria an den langen Extremitätenknochen und stelle dieser charakteristischen

und typischen hereditär-syphilitischen Erkrankungsform der Säuglingsperiode eine zweite typische und charakteristische ossale Erkrankungsform der frühesten Kindheit, die Phalangitis, an die Seite.

Gegen diese beiden hereditär-syphilitischen Knochenaffektionen der Säuglingsperiode treten alle anderen Knochenerkrankungen sowohl an Bedeutung als auch an Frequenz weit in den Hintergrund. Damit soll aber nicht gesagt sein, daß nicht in späteren Lebensaltern, also bei Rezidiven der Hereditärsyphilis, eine der frühsyphilitischen durchaus analoge Form der Phalangenerkrankung zum Vorschein kommen kann.

In der Literatur sind mehrere derartige Fälle beschrieben worden und ich selbst bin in der Lage — abgesehen von einer Reihe atypischer Fälle — zehn Fälle vorzuführen, bei denen es sich um hereditärsyphilitische Kinder jenseits des ersten Lebensjahres handelte, die von der für das Säuglingsalter typischen Form der Phalangitis heimgesucht waren. Es finden sich — wie aus der weiter unten folgenden Tabelle ersichtlich — darunter 3 Kinder im zweiten Lebensjahre, 1 Kind im dritten, 3 Kinder im vierten, 1 Kind im fünften und 2 Kinder im sechsten Lebensjahre mit der charakteristischen Erkrankungsform der Phalangen.

Interessant ist, daß fünf Fälle dieser Tabelle als Kinder von wenigen Wochen mit ihrer hereditären Frühsyphilis von uns behandelt wurden, so daß wir in diesen Fällen das erste Exanthem und nach Jahren die typische Phalangitis als Rezidivform der Hereditärsyphilis feststellen konnten.

Erwähnt sei noch, daß unter den zehn Fällen von spätsyphilitischer Phalangitis sich nur zwei Fälle fanden, bei welchen außer den Phalangen auch noch Mittelhand- und Mittelfußknochen affiziert waren (Fall VI und X). Bei sieben von den zehn Fällen waren ausschließlich Fingerphalangen erkrankt, bei dreien waren Finger- und Zehenphalangen affiziert.

Nun noch einige Worte über Differentialdiagnose, Prognose und Therapie!

In differentialdiagnostischer Hinsicht kommt nur die tuberkulöse Spina ventosa in Betracht. Die Differentialdiagnose ist leicht, wenn der phalangitische Prozeß multipel auftritt. Schwierigkeiten kann sie nur dann bereiten, wenn es sich gegebenenfalls um eine einzige erkrankte Phalange handelt und keine anderweitigen Syphilissymptome vorliegen. Sind bei einem Säugling sämtliche Grundphalangen der Finger oder sämtliche Phalangen aller Finger aufgetrieben, dann kann das nur hereditäre Syphilis sein. Ähnliches ist bei der Tuberkulose noch niemals

gesehen worden. Sind an mehreren Fingern bloß die Grundphalangen affiziert, so spricht auch dies — selbst ohne jedes andere Nebensymptom — mit großer Wahrscheinlichkeit für Syphilis, weil die Spina ventosa scrophulosa erfahrungsgemäß sich nicht fix an die Grundphalangen bindet, vielmehr bei multiplem Auftreten etwa an der Grundphalange des einen, gleichzeitig aber auch an der Mittel- oder Endphalange eines andern Fingers u. s. w. vorkommt.

Ist nur ein einziger Finger affiziert und ist die Erkrankung ausschließlich an der Grundphalange aufgetreten, dann muß man Anamnese, Alter des Kindes und selbstverständlich auch etwa vorliegende anderweitige Syphilissymptome zu Rate ziehen, besonders können, wenn kein Exanthem vorliegt, charakteristische hereditär-syphilitische Nasenerkrankungen in diagnostischer Hinsicht von Bedeutung sein, von denen noch später die Rede sein wird.

Aber auch ganz abgesehen von den hier namhaft gemachten Momenten, sind in den anatomischen Verhältnissen der Phalangitis syphilitica und tuberculosa einige Unterschiede gelegen, welche differentialdiagnostisch von Bedeutung sind. Wir haben schon früher darauf hingewiesen, daß wir in keinem einzigen Falle von Phalangitis syphilitica einen Ausgang in Eiterung, Karies und Nekrose gesehen haben. Niemals haben wir beobachtet, daß die Haut über dem erkrankten Knochen sich intensiv gerötet hätte, unverschieblich geworden und zur Vereiterung gelangt wäre. Ja, wir müssen aus dem Umstande, daß wir bei den zahlreichen hereditär-syphilitischen Kindern, die wir beobachtet und in ihren weiteren Schicksalen verfolgt haben, niemals eine Fingerkaries gefunden haben, schließen, daß in mehr als einem Falle eine der Beobachtung entgangene Phalangitis spontan abgeheilt ist. Der schon erwähnte Umstand, daß die Mütter der hereditär-syphilitischen Säuglinge von der Phalangenerkrankung ihrer Kinder nicht selten gar nichts wissen, macht die Annahme plausibel, daß diese Affektion sehr häufig vollständig übersehen wird und ohne jeden therapeutischen Eingriff spontan zur Heilung gelangt.

Auch in der äußeren Form der Phalangenerkrankung besteht im frühesten Kindesalter ein Unterschied zwischen den tuberkulösen und hereditär-syphilitischen Entzündungsprozessen der Fingerglieder. Die Spina ventosa tuberculosa führt, soweit meine Erfahrungen reichen, fast immer zu einer knopfförmigen, mehr kugeligen Anschwellung der betreffenden Phalange. Die Haut über dem entzündeten Fingergliede rötet sich sehr bald, verwächst mit dem Knochen und bricht sehr häufig auf. Bei der hereditär-syphilitischen Phalangitis nimmt die Phalange

Tabelle über 10 Fälle von Phalangitis bei hereditär-

Nummer	Name, Jahrgang	Alter	Syphilissymptome
1	Rudolf H. 1882	4 Jahre	Zu drei Wochen mit hereditärer Frühsyphilis hierorts behandelt, eingesunkene Nase, Narben an den Mundlippen, R.[1]
2	Raimund B. 1884	3 Jahre	1881 mit hereditärer Frühsyphilis, Exanthem und Pseudoparalyse hierorts behandelt, eingesunkene Nase, Mundnarben, R.
3	Ludwig M. 1885	$3^1/_2$ Jahre	1882 mit exanthematischer Kongenitalsyphilis behandelt, schwer deformierte Nase, Mundnarben, R.
4	Ludwig J. 1885	3 Jahre	Über Frühsymptome nichts bekannt, Syphilis beider Zeuger sichergestellt, eingesunkene Nase, Anämie, chronischer Schnupfen, R.
5	Emma U. 1886	5 Jahre	1881 hierorts wegen papulobullösen Exanthems behandelt, eingesunkene Nase, Kopfschmerzen, chronischer Schnupfen, Anämie
6	Margarethe K. 1893	$1^1/_2$ Jahr	Papelreste ad nates, chronische Koryza mit eingesunkenem Nasenrücken
7	Marie Z. 1895	$1^1/_2$ Jahr	Koryza mit Schrumpfnase, Aphonie, Haut normal, sichere Syphilis der Mutter
8	Amalie W. 1897	2 Jahre	Syphilis der Mutter festgestellt, Sattelnase
9	Alexander E. 1897	5 Jahre	1892 in der zweiten Lebenswoche hierorts mit exanthematischer Kongenitalsyphilis behandelt, Hydrocephalus, Sattelnase, Exophthalmus, Mundnarben
10	Katharina G. 1903	$1^1/_4$ Jahr	Sattelnase, in den ersten Lebenswochen Exanthem Multiple Knochenauftreibungen

[1]) R. = Rachitis.

syphilitischen Kindern jenseits des ersten Lebensjahres.

Finger	Zehen	Anderweitige Knochenveränderungen	Verlauf
Grundphalangen des 2., 3., 4. Fingers beider Hände	—	—	Heilung
Sämtliche Grundphalangen	—	—	Heilung
Sämtliche Grundphalangen	—	—	Heilung
Sämtliche Grund- und Mittelphalangen	—	—	Heilung
Sämtliche Grund- und Mittelphalangen	Grundphalangen der rechten dritten Zehe	—	Heilung
Grundphalangen des 2., 3. Fingers rechts und des 2., 4. Fingers links	—	Auftreibung beider Tibien sowie des 2., 3. Metakarpus rechts und des 5. Metatarsus links	?
Sämtliche Grundphalangen	—	—	?
Sämtliche Grundphalangen	Sämtliche Grundphalangen	—	Heilung nach 10 Wochen
Sämtliche Grundphalangen	—	—	Heilung nach 3 Monaten
Sämtliche Phalangen	Sämtliche Phalangen	Alle Knochenenden aufgetrieben, die meisten Mittelhand- und Mittelfußknochen verdickt	Heilung nach 2 Monaten

die Form eines Kegelstutzes oder einer Olive an und die Haut wird niemals in den Entzündungsprozeß miteinbezogen. Ein weiterer Unterschied liegt auch in den Altersverhältnissen. Die tuberkulösen Fingerentzündungen kommen erfahrungsgemäß im Säuglingsalter äußerst selten vor, während die syphilitische Phalangitis diese Altersperiode besonders bevorzugt.

Daher wird man bei einem Säugling mit angeschwollenen Grundphalangen von Haus aus viel eher an Syphilis als an Skrofulose zu denken haben und jedenfalls die antisyphilitische Therapie einleiten müssen, deren Ergebnis die Diagnose nach der einen oder andern Seite hin sicherstellen wird.

Die Phalangitis syphilitica der Säuglinge ist in therapeutischer Hinsicht eine der dankbarsten hereditär-syphilitischen Frühaffektionen. Sie wird hierin vielleicht nur von der osteochondritischen Pseudoparalyse übertroffen.

Unter zweckentsprechender antisyphilitischer Therapie heilt jeder Fall, wenn anders das Kind nicht etwa wegen der besonderen Schwere seiner Syphilis zu Grunde geht. Zur Heilung der Phalangitis bedarf es gar keiner lokalen Behandlung, es genügt vielmehr stets die Einreibungskur oder die Darreichung von Protojod. Hydrarg., um die Phalangitis sicher zu beseitigen. Die Mütter der erkrankten Kinder waren immer in hohem Grade erstaunt, wenn Knochenverdickungen an den Fingern ihrer Kinder, welche wochenlang getragen und von anderen Ärzten resultatlos behandelt wurden, innerhalb weniger Wochen durch die an unserer Anstalt eingeleitete antisyphilitische Therapie vollständig zurückgingen.

Im allgemeinen genügt eine 6—10wöchentliche Therapie, um die Phalangitis zu beseitigen.

Es muß aber ausdrücklich betont werden, daß in einem Falle eine Rezidive der Phalangitis auftrat, die jedoch durch eine zweite Behandlung vollständig zum Schwinden gebracht wurde.

Der günstige Einfluß der Therapie bezieht sich natürlich nicht bloß auf die Affektionen der Phalangenknochen, sondern in gleicher Weise auch auf die hereditär-syphilitischen Ostitiden aller anderen mitbeteiligten kurzen Extremitätenknochen.

Zweites Kapitel.

Radioskopie der hereditär-syphilitischen Früherkrankungen der kurzen Röhrenknochen.

Normales Röntgenbild der Hand eines Neugeborenen. — Radiographische Veränderungen. — Blähung und Aufhellung der Spongiosaschatten. — Veränderungen der Kortikalis. — Aufhellungen am epiphysären Knochenende. — Einschnürungsbilder im Innern der Phalangenknochen. — Verlaufsweise der Phalangitis auf Grund der radiographischen Untersuchung. — Rarefizierende Ostitis der kurzen Röhrenknochen. — Radiographie der Erkrankungen jenseits des ersten Lebensjahres. — Hereditär-syphilitische und rachitische Fingererkrankung. — Tuberkulöse Fingererkrankungen der Kinder. — Differentialdiagnose der letzteren gegenüber der syphilitischen Phalangitis.

Wir wenden uns nun zur Besprechung der an den kurzen Röhrenknochen von hereditär-syphilitischen Kindern zu ermittelnden Röntgenbefunde. Gehen wir zunächst von dem Röntgenbilde der normalen Grundphalange eines Säuglings aus, so stellt sich dasselbe, wie in Fig. 3 und in der auf S. 243 abgebildeten schematischen Darstellung[1]) (Fig. 7) zu ersehen ist, als eine regelmäßig geformte Figur dar, welche sich vom basalen nach dem distalen Ende hin gleichmäßig verjüngt, zwischen mittlerem und distalem Drittel eine leichte Einschnürung zeigt und eine ziemlich dichte Längsstrichelung, welche von den Bälkchen der spongiösen Substanz herrührt, in ihrem Innern darbietet. Nur an ihrem proximalen Ende, dort, wo die knorpelige Epiphyse sich inseriert, findet sich ein auffallend dunkler geradliniger Begrenzungsstreifen (Fig. 7, bei gs), welcher der Verkalkungszone an der Knochenknorpelgrenze entspricht. An diesen Begrenzungsstreifen hätte man sich noch die Epiphyse angesetzt zu denken, welche, im Säuglingsalter noch kalklos und des Ossifikationskernes entbehrend, für die Röntgenstrahlen durch-

[1]) Zur besseren Orientierung des Lesers wurden einzelne Röntgenbilder, welche besonders wichtige Verhältnisse erläutern, unter Aufsicht Kienböcks in dessen Laboratorium vom akademischen Maler Kiss direkt von der Glasplatte abgezeichnet, da die photographischen Reproduktionen nicht immer alles das, was auf der Platte zu erkennen ist, in wünschenswerter Deutlichkeit wieder erscheinen lassen.

Nebst dieser Form der Wiedergabe von Röntgenbildern sind auch einzelne besonders gelungene Photographien als Textfiguren eingefügt.

lässig ist und daher kein Schattenbild auf der Platte bildet. In ganz ähnlicher Weise verhält sich das Röntgenbild eines Mittelhand- oder Mittelfußknochens (s. Fig. 3) mit dem Unterschiede, daß die letztgenannten kurzen Röhrenknochen nicht am proximalen, sondern am distalen Ende ihre Knorpelepiphyse und ihre Verkalkungszone tragen.

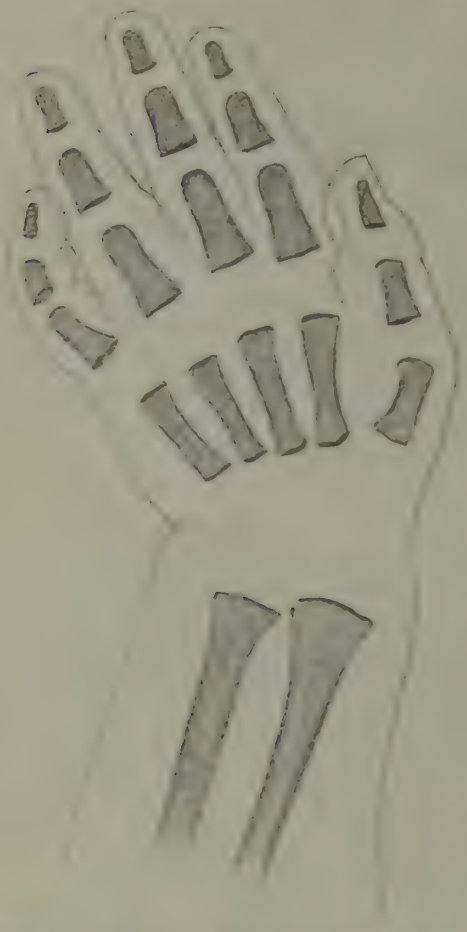

Fig. 3. Normales Röntgenbild der distalen Vorderarmenden und Hand eines 3 Wochen alten Kindes. Die scharfe Begrenzung der Diaphysenenden ist durch eine schwarze, der Verkalkungszone entsprechende Linie und die Architektonik der Spongiosabalken durch die feine longitudinale Strichelung klar zum Ausdruck gekommen.

Nach diesen einleitenden Bemerkungen werden die radiographischen Veränderungen, welche nun zur Besprechung gelangen, dem Verständnisse keine Schwierigkeiten bieten können. Zunächst geht aus den radiographischen Untersuchungen der einschlägigen Fälle mit aller Sicherheit hervor, daß der Erkrankungsprozeß, um welchen es sich hier handelt, tatsächlich ein primär den Knochen selbst betreffender ist. Auf der Höhe der Erkrankung findet man den Knochen, und zwar die ganze Diaphyse der ergriffenen Phalangen aufgetrieben und erkennt, daß diese Auftreibung die Folge einer Verbreiterung und Rarefizierung des diaphysären Anteiles der Phalange ist.

Im Aktinogramm der in Fig. 4 abgebildeten Hand erkennt man beispielsweise, daß die Diaphysen der erkrankten Phalangen in toto verbreitert und in ihrem zentralen Anteil bedeutend heller sind als normale Fingerknochen. Ganz deutlich ergibt sich dies aus einem Vergleich der Phalangenschatten kranker Finger mit der Schattierung der Fingerknochen einer normalen Säuglingshand. Insbesondere die Grundphalangen und das untere Drittel der Mittelphalangen sehen in dem hier abgebildeten paradigmatischen Phalangitisfalle wie

aufgebläht aus und nur ein schmaler, dafür aber ausnehmend dunkler Saum von kompakter Knochensubstanz periostaler Bildung umgibt die geblähte, rarefizierte und auffallend licht erscheinende Spongiosa.

Bei genauerer Betrachtung des hier vorgeführten Aktinogramms kann man an den erkrankten Grundphalangen drei verschiedene Schattierungen unterscheiden:

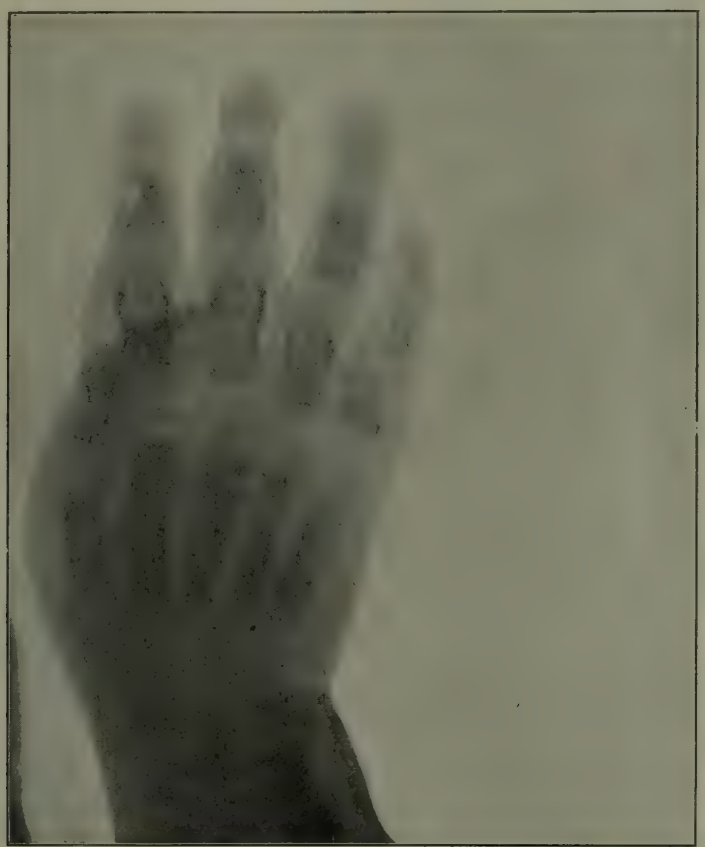

Fig. 4. Röntgenphotographie der Hand eines 11 Wochen alten Kindes mit hereditär-syphilitischer Phalangitis sämtlicher Grund- und Mittelphalangen. Aufblähung und Aufhellung im Innern der Phalangen, dichte als dunkle seitliche Grenzschatten erscheinende periostale Hyperostose. Alle Phalangen und Mittelhandknochen sind erkrankt.

1. Die basalsten Partien am proximalen Ende, welche der Epiphysengrenze anliegen, zeigen eine ziemlich helle Schattierung nebst auffallender Verbreiterung.

2. Die eigentliche Diaphyse ist in ihrer Totalität bedeutend aufgehellt, sie gibt einen ausnehmend lichten Schatten und dieser lichte Schatten ist.

3. zu beiden Seiten von einer tief dunklen, auffallend scharf abgesetzten Randschattierung umgeben, welche einer mit intensiver Verkalkung einhergehenden reaktiven Hyperostose seitens des Periosts entspricht. (Vgl. auch Fig. 7 C.)

Man kann aus dem Skiagramm mühelos erkennen, daß die Anschwellung hier vom proximalen nach dem distalen Ende hin an Mächtigkeit zunimmt.

Ich muß noch auf ein wichtiges Moment aufmerksam machen, welches in dem Aktinogramm sehr deutlich zum Vorschein kommt. Die spongiöse Knochensubstanz erscheint nämlich nicht allein der Breite, sondern auch der Länge nach aufgetrieben, so daß dieselbe am distalen, im Bilde oberen Ende der Grundphalangen in Form eines stark konvexen Aufsatzes weit über die Grenze des äußeren dunklen Kompaktasaumes hervorspringt. Der olivenförmige, konvexe Aufsatz an den distalen Enden der Grundphalangen ist nämlich keineswegs der knorpelige Überzug des Phalangenköpfchens — wie man bei oberflächlicher Betrachtung der knopfförmigen Vortreibungen annehmen könnte — da der Knorpel für die X-Strahlen durchgängig ist und daher kein Bild auf der Platte gibt. Die abnorm weit nach dem Gelenkknorpel hin vorspringenden, breit konvexen, hellen Ausladungen an den distalen Enden der Grundphalangen beweisen nur, daß die Knochenschwellung sich nicht allein der Breite, sondern auch der Länge nach Geltung verschafft hat. Das was klinisch in vielen Fällen von Phalangitis besonders hervortritt: nämlich eine eigentümliche Verlängerung der kranken Finger gegenüber den gesunden, findet in dem Skiagramm durch die erwähnte morphologische Anomalie seine Erklärung.

Die Betrachtung des Aktinogramms gibt uns noch über einen andern wichtigen Punkt Aufschluß. Wir erfahren aus demselben, daß auch in solchen Fällen, bei welchen wir nur eine isolierte Erkrankung einzelner Fingerglieder anzunehmen geneigt sind, die Erkrankung doch eine größere Anzahl von Phalangen ergriffen haben kann, als durch die palpatorische Untersuchung zu ermitteln ist. So ging es in den meisten hier abgebildeten Fällen. Wir notierten beispielsweise bloß eine Affektion der Grundphalangen des Zeige- und Ringfingers und fanden bei der Röntgenuntersuchung außer den erwähnten Fingergliedern noch die Basalphalangen der vierten und fünften und die Mittelphalangen des zweiten, dritten und vierten Fingers von dem Prozesse ergriffen. (s. Fig. 4 und 5). Ja sogar die Endphalangen erscheinen hier auffallend hell und sind sicher mit an dem syphilitischen Entzündungsprozesse beteiligt, ohne daß wir Ursache hatten, bei der gewöhnlichen palpatorischen

Untersuchung eine Erkrankung derselben anzunehmen. Daraus geht hervor, daß wir durch die palpatorische Untersuchung nur vorgeschrittenere Formen der syphilitischen Phalangitis zu erkennen vermögen, daß aber minder entwickelte oder initiale Erkrankungsprozesse an den Phalangen vorkommen können, welche bei der gewöhnlichen klinischen Untersuchung, id est bei der einfachen Palpation, nicht zur Wahrnehmung gelangen. Ganz besonders scheint dies für die Mittel- und Endphalangen zu gelten. Selbst wenn man vermeint, nur eine Erkrankung der Grundphalange eines Fingers vor sich zu haben, wird man durch die Röntgenuntersuchung dennoch belehrt, daß der Prozeß auch die distalen Phalangen, wenn auch in geringerem Maße, in Mitleidenschaft gezogen haben kann. Ganz dasselbe gilt von den Mittelhand- und Mittelfußknochen. Dieselben zeigen sehr häufig radiographische Veränderungen, von denen noch später die Rede sein wird, ohne daß die Palpation irgend welche Veränderungen an denselben erkennen läßt.

Wir sind bisher erst bei einem einzigen Kinde in der Lage gewesen, histologische Untersuchungen über die in Rede stehenden Erkrankungen der kurzen Röhrenknochen hereditär-syphilitischer Säuglinge vorzunehmen, wobei sich eine vollständige Harmonie zwischen histologischen und radiologischen Befunden herausgestellt hat (s. Seite 193 und Tafel VIII u. IX). Aber auch ohne Zuhilfenahme der mikroskopischen Untersuchung können wir aus der Betrachtung des Aktinogramms frischer Fälle folgendes in pathologisch-anatomischer Hinsicht ermitteln: Die auffallende Helligkeit der stark geblähten spongiösen Knochensubstanz im Gegensatze zu der relativ geringen Mächtigkeit des dunklen Saumes von kompakter Knochenmasse, wie in den Fig. 4 und 5 zu erkennen ist, beweist, daß es sich um eine durch diffuse Knochenentzündung hervorgerufene Rarefizierung respektive Resorption des Knochens, handelt, welche anfänglich über die periostale Neuauflagerung von Knochensubstanz bedeutend überwiegt. Pathologisch-anatomisch ausgedrückt handelt es sich also hier um eine diffuse rarefizierende Osteitis der Phalangenknochen.

In den beigegebenen zahlreichen Abbildungen sehen wir vornehmlich die Grundphalangen der Finger erkrankt, doch sind auch in der Regel die Mittelphalangen sowie die Hand- und Fußwurzelknochen aufgetrieben und durch auffallende Helligkeit ihrer zentralen Anteile charakterisiert.

Des ferneren erkennt man auch in den beigegebenen Abbildungen an der äußeren Konfiguration der Fingerschatten die charakteristischen Formveränderungen, welche dieselben durch die Phalangitis syphilitica

in ihrer Totalität erleiden, insbesondere ist an den Ring- und Zeigefingern die vorhin erwähnte charakteristische Flaschenform fast immer deutlich zum Ausdrucke gekommen (s. Fig. 5).

Die radioskopische Untersuchung leistet gerade an den Phalangenknochen eigentlich mehr als die histologische Untersuchung, da man bei gelungenen radiographischen Aufnahmen den ganzen Komplex der innerhalb der zahlreichen befallenen kurzen Extremitätenknochen sich abspielenden Veränderungen gleichzeitig ermitteln kann. Zunächst kann man immer durch eine kurze Betrachtung erkennen, wie viele und welche der hier in Frage kommenden kurzen Extremitätenknochen afficiert sind, dann wird man bei genauerer Inspizierung der den einzelnen Knochen entsprechenden Skiagramme an der Konfiguration der Spongiosastrichelung erkennen, ob die sichtbaren Bälkchenzüge normale Beschaffenheit besitzen, ob dieselben von normaler Dichte sind oder ob größere und hellere Zwischenschichten vorliegen, mit einem Worte: ob normale Verhältnisse vorliegen oder ob Verdichtung oder Rarefizierung besteht. Des weiteren können die Ausdehnung der Erkrankung und die Formveränderungen, welche die befallenen Knochen erlitten haben, momentan erkannt werden. Insbesondere sind die Verhältnisse der Kortikalis aus der dichteren oder helleren Beschaffenheit der Randschatten herauszulesen. Auch Knochenblähung gibt sich durch Volumzunahme in Verbindung mit erhöhter Helligkeit des Schattenbildes zu erkennen; periostales Osteophyt erscheint als eine mehr minder dunkel schattierte Auflagerung, welche die Diaphyse umscheidet, kurz, Fragen, welche nur durch eine langwierige Präparationsmethode und zeitraubendes mikroskopisches Untersuchen vieler Knochen gelöst werden können, erledigen sich durch die radioskopische Untersuchung in der kürzesten Zeit.

Da wir nun schon über ein sehr großes radioskopisch untersuchtes Material bezüglich der hereditär-syphilitischen Erkrankungen der kurzen Röhrenknochen verfügen und alle Stadien des Prozesses verfolgt haben, können wir aus den durchforschten Röntgenbildern den anatomischen Verlauf der einschlägigen Knochenaffektionen leicht herauskonstruieren. Durch alleinige Anwendung der histologischen Untersuchungsmethoden wäre dieses Ziel nur schwer zu erreichen, weil die mit Phalangitis behafteten Kinder fast ausnahmslos gesund werden und man daher, wenn man einmal dazu kommt, einen einschlägigen Fall anatomisch zu untersuchen, dennoch nicht sicher ist, ob man alle Stadien der Erkrankung in dem einen untersuchten Falle vor sich gehabt hat.

In der Regel besteht die erste erkennbare Veränderung in einer Aufhellung der Spongiosa am epiphysären Knochenende; wenigstens haben wir bei ganz jungen Kindern sehr häufig gefunden, daß die der Verkalkungszone zunächst anliegenden Spongiosapartien zu allererst aufgehellt und gebläht erscheinen. Vielfach ist auch die die Verkalkungszone markierende Schattenlinie heller geworden, was auf ein Hineinwuchern von Granulationsgewebe in die Verkalkungszone, also auf eine Einengung derselben hindeutet; doch ist die letzt erwähnte Veränderung nicht immer so in die Augen springend, daß sie sich als eine regelmäßig auftretende Erscheinung bei der radioskopischen Untersuchung erkennen ließe. Hingegen ist in den ersten Stadien des Prozesses eine Rarefizierung der Spongiosateile an der Epiphysengrenze und eine Resorption der Rindensubstanz auf-

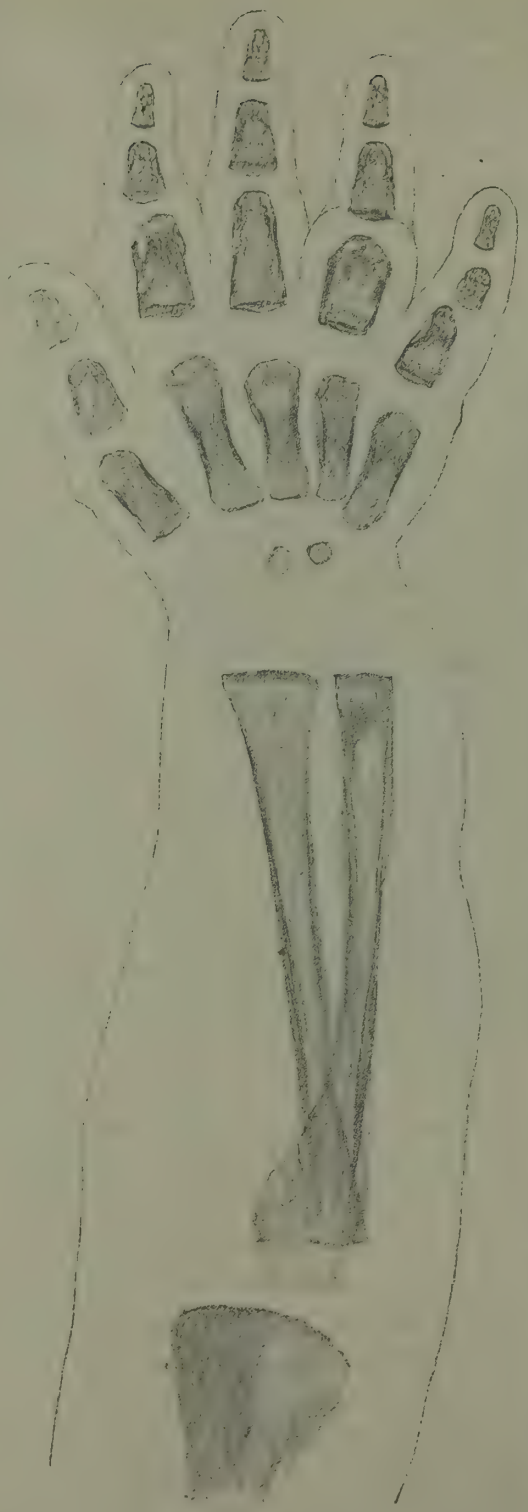

Fig. 5. Röntgenbild der linken oberen Extremität eines 3 Monate alten Kindes. Auftreibung, grobe Defekte und Aufhellungen an den Mittelhand- und Phalangenknochen, besonders an den Grundphalangen, welche an vielen Stellen wie zernagt aussehen, gleichzeitig periostale Auflagerungen. Auch die Diaphysen der langen Röhrenknochen sind erkrankt.

fallend. Es beweist dies nur, daß im Anfange eine bedeutende endostal und periostal lokalisierte Entzündung stattfindet, durch welche Spongiosa und Kortikalis stellenweise resorbiert werden. Eine gewisse Unregelmäßigkeit in dem Schattenbilde der fächerförmigen Balkenzüge, in welche sich die Rindensubstanz gegen das Köpfchen des Phalangenknochens zu auflöst (s. Fig. 5), ist das Resultat des periostal ablaufenden Prozesses. Durch ein weiteres Fortschreiten der Knochenresorption erscheint die Kortikalis in späteren Stadien wie eingeschnürt, gleichzeitig entstehen größere Defekte im Knocheninnern. Indem nun vom Perioste aus neue verkalkte Knochenlagen nachgeschoben werden, wird eine neue Hülle um die Knochendefekte herum erzeugt. Durch die kombinierte Wirkung der endostalen und periostalen entzündlichen Rarefizierungs- und Appositionsvorgänge entsteht die charakteristische Volumsvergrößerung des Knochens, hauptsächlich nach dem Querdurchmesser hin, sehr häufig aber auch eine Knochenauftreibung in allen Dimensionen der Phalange. Je weiter der Prozeß fortschreitet, um so verschwommener wird dann das Spongiosabild. Wenn der Prozeß zur Restitution gelangt, wird die Spongiosazeichnung wieder schärfer und deutlicher, die osteophytischen periostalen Auflagerungen werden zum Teile aufgesaugt und nach mehrmonatlicher Frist ist gewöhnlich keine Anomalie mehr zu erkennen. Allerdings besitze ich Röntgenbilder eines Falles, in welchem ein Jahr nach palpatorisch festgestellter Heilung der Phalangitis noch immer eine verschwommene Spongiosazeichnung und ein abnorm dichter Kompaktaschatten als Zeichen einer persistenten periostalen Hyperostose der kurzen Röhrenknochen wahrzunehmen waren (s. Fig. 6).

Taylor hat die Ansicht ausgesprochen, daß zwischen den hereditärsyphilitischen Früherkrankungen der langen und der kurzen Röhrenknochen in anatomischer Hinsicht ein wesentlicher Unterschied bestehe, welcher darin gipfelt, daß bei den langen Röhrenknochen die entzündlichen Affektionen von den Epiphysengrenzen ausgehen, während bei den kurzen die Diaphyse selbst das Ausgangs- und Angriffsobjekt der syphilitischen Entzündung abgibt. Ich kann dieser Anschauung nicht beipflichten, zumal die histologische Untersuchung kranker Phalangen auch hier das Vorliegen schwerer Veränderungen an den Stellen des epiphysären Knochenwachstums in unzweifelhafter Weise gezeigt hat (s. S. 193 und Tafel VIII und IX).

Taylor ist nämlich nicht auf Grund histologischer Untersuchungen zu der erwähnten Anschauung gelangt, sondern er ließ sich bei Aufstellung seiner Lehre lediglich von der Tatsache bestimmen, daß bei der Phalangitis das ganze Fingerglied aufgetrieben ist, während bei

der Osteochondritis der langen Röhrenknochen nur das Epiphysenende verdickt erscheint. Es liegt aber von vornherein nahe, anzunehmen, daß auch bei der durch die hereditäre Frühsyphilis bewirkten Phalangenerkrankung die Affektion zunächst an der Epiphysengrenze, als an dem Orte des stärksten Wachstums, einsetzt und nur wegen der geringen Längenausdehnung des Phalangenknochens in der frühesten Kindheit bald den ganzen Knochen okkupiert. Aber auch aus der aktinographischen Untersuchung ergeben sich Gründe genug, welche gegen die von Taylor aufgestellten Differenzpunkte sprechen und es wahrscheinlich machen, daß auch die Phalangitis heredosyphilitica, genau so wie die Erkrankungen der langen Röhrenknochen, an den Epiphysengrenzen ihren Anfang nimmt.

Fig. 6. Röntgenbild des in der vorigen Figur abgebildeten Falles, 1 Jahr später. Verschwommene Zeichnung der Spongiosabälkchen, abnorm dichte Kompaktaschatten.

Um dies zu beweisen, bedarf es bloß eines Vergleiches des Schattenbildes der Hand eines gesunden Säuglings mit dem eines an hereditär-syphilitischer Phalangitis leidenden. Bei der hereditär-syphilitischen Fingerknochenentzündung wird man in der Regel finden, daß die untere dunkle Grenzlinie des Phalangenknochens, welche der Verknöcherungszone entspricht, entweder vollkommen fehlt oder bei weitem schmächtiger und heller ist als beim gesunden Fingerknochen, und daß unmittelbar anschließend an die verwaschen erscheinende Verkalkungszone die Aufhellung der spongiösen Substanz am allerintensivsten ist.

Wie wir noch später aus der radioskopischen Untersuchung der hereditär-syphilitischen Osteochondritis der langen Röhrenknochen erfahren werden, manifestiert sich an den Chondroepiphysen der langen Knochen die histologisch nachweisliche Verbreiterung der Verkalkungszone bei Föten und jungen Säuglingen im Röntgenbilde als eine Ver-

breiterung der dieser Gewebsschichte entsprechenden dunklen Linie. Um mißverständlichen Auffassungen zu begegnen, muß bezüglich der Phalangenknochen festgestellt werden, daß dieses Frühstadium der Affektion hier nicht zur Anschauung kommt. Die Verkalkungszone ist an den kurzen Röhrenknochen viel zu schmächtig, als daß sich die durch Lues hereditaria im Anfangsstadium hervorgerufene Verbreiterung derselben im Röntgenbilde erkennen ließe. Hier kommt nur ein späteres Stadium der epiphysär lokalisierten Affektion zum Ausdrucke, in welchem unter dem Einflusse des weiter ausgreifenden Erkrankungsprozesses zahlreiche Herde von Granulationsgewebe in die Verkalkungszone hineinwuchern und dieselbe einengen oder unterbrechen. Selbstverständlich wird der radioskopische Ausdruck dieser Veränderungen in einem Undeutlichwerden der scharfen dunklen Grenzlinie, welche normalerweise der Verkalkungszone entspricht, bestehen.

Aus diesen röntgenographischen Befunden, welche allerdings auf der Platte noch viel deutlicher hervortreten als in der Photographie, können wir den Schluß ziehen, daß bei der hereditär-syphilitischen Phalangitis der Säuglinge erstens die Verknöcherungszone an der Epiphysengrenze verschmächtigt und zweitens, daß in der nächsten Nähe der Epiphysengrenze die Rarefizierung der Knochensubstanz am allerintensivsten ist. Besonders deutlich zu erkennen sind diese Verhältnisse an den Grundphalangen der hier abgebildeten Fälle. Bei mehreren derselben fehlt die dunkle Grenzlinie am unteren Pole der Knochen vollkommen (s. Fig. 4 und 5). Auch kann man häufig an den Röntgenbildern der Mittelphalangen erkennen, daß gerade die untersten, der Epiphysengrenze zunächst gelegenen Knochenpartien derselben am intensivsten aufgetrieben und aufgehellt, will sagen rarefiziert sind.

Nach alledem bin ich der Ansicht, daß es sich auch bei der vorliegenden hereditär-syphilitischen Knochenaffektion der frühesten Kindheit um eine von der Knochenknorpelgrenze ausgehende Entzündung handelt, welche bei der geringen Mächtigkeit der Phalangenknochen im Säuglingsalter rasch die ganze Phalanx selbst in Mitleidenschaft ziehen kann.

Eine wertvolle Stütze für diese meine Annahme ergab die Beobachtung eines ganz frischen Falles von hereditär-syphilitischer Phalangitis bei einem 18 Wochen alten Kinde, welches erst kurz vor Abschluß unserer Arbeit zur Untersuchung kam (Fall 55 der Tabelle S. 220).

In diesem Falle war die Phalangitis sozusagen unter unseren Augen entstanden und konnte demgemäß auch in ihren allerersten Anfängen röntgenographisch untersucht werden. Hier bot sich uns ein

sehr lehrreicher Befund, welcher durch einige schematische Zeichnungen erläutert werden soll.

Vor allem fanden wir an sämtlichen Grundphalangen den dunklen basalen Grenzstreifen des Schattenbildes bei gs vollständig verschwunden respektive zu einer ganz feinen etwas dunkleren Linie verschmächtigt.

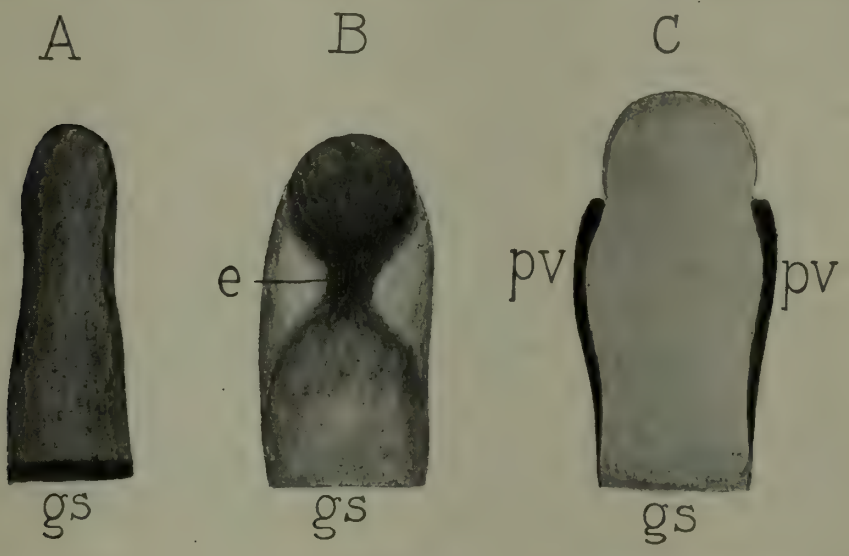

Fig. 7.

A. Schematische Darstellung des Skiagramms der normalen Grundphalange (Zeigefinger) eines Säuglings. gs = dunkler Grenzstreifen gegen die Epiphyse hin, der normalen Verknöcherungszone entsprechend.

B. Phalangitis heredosyphilitica im Anfangsstadium. Die ganze Phalange gebläht. Der dunkle Grenzstreifen (gs) gänzlich aufgehellt. Von gs nach oben zu fortschreitende Aufhellung, desgleichen von den Seiten her, so daß die noch nicht rarefizierte Knochensubstanz im Innern der Phalange auf die dunklen Partien in der oberen Hälfte der Figur reduziert ist. Bei e erscheint dieselbe durch die von der Seite her vorschreitende Rarefizierung taillenartig eingeschnürt.

C. Phalangitis heredosyphilitica auf dem Höhepunkte mit beginnenden Restitutionsvorgängen. Die ganze Phalange in toto aufgehellt, gebläht und verlängert. Die Verknöcherungszone an der Epiphysengrenze bei gs kaum angedeutet. Bei pv dickere dunkle Streifen als Zeichen einer zur Restitution führenden, von der Innenfläche des Periosts ausgehenden Verkalkung (Hyperostose).

Dies deutet darauf hin, daß eine entzündliche Markwucherung an der Epiphysengrenze zu einer Einschmelzung der Verkalkungszone geführt hat. Die unmittelbar an die Epiphysengrenzen sich anschließenden basalen Partien des Knochens zeigen eine beträchtliche Aufhellung des Schattens; gleichzeitig bemerkt man aber, daß von der Kompakta der Phalange gegen die Mitte zu noch eine beträchtlichere Aufhellung

des Phalangenschattens stattfindet, wodurch es den Anschein gewinnt, als ob im Innern der Phalange eine Einschnürung (e) entstanden wäre. Dieses merkwürdige Bild erklärt sich dadurch, daß genau so, wie von der Knochenknorpelgrenze ein zur Rarefizierung führender Entzündungsprozeß nach innen oben fortschreitet, ein ähnlicher Vorgang von der inneren Periostfläche, id est von der Kortikalis aus, zentralwärts sich entwickelt. Bei längerer Dauer der Erkrankung würden auch die zentralen, in B noch dunkel schattierten Partien durch die fortschreitende Entzündung kalkarm und daher im Bilde aufgehellt werden und wir würden schließlich die schematische Figur c erhalten, welche tatsächlich den Verhältnissen des erstgeschilderten Falles (Fig. 4) entspricht. Hier ist der ganze Knochen in toto aufgebläht, verbreitert und verlängert, rarefiziert und daher hochgradig aufgehellt, weil die von der Knochenknorpelgrenze und dem Periost ausgehende Entzündung sich bereits des ganzen Knochens bemächtigt hat, so daß auch der dunkle Schatten im Zentrum, welcher im Schema B noch zu sehen war, vollkommen verschwunden ist. Doch sieht man schon aus den sehr dunklen und breiten seitlichen Begrenzungsschatten (pv) des geblähten Knochens wie vom Periost aus die Restitution in Form einer intensiven diffusen Osteophytwucherung angebahnt wird.

Daß die der Phalangitis heredosyphilitica der Säuglinge zu Grunde liegenden entzündlichen Veränderungen vollkommen restitutionsfähig sind, läßt sich auch röntgenographisch nachweisen. Die Röntgenuntersuchung der Phalangen in Fall 54 nach zweimonatlicher merkurieller Behandlung ließ entsprechend dem wieder normal gewordenen Palpationsbefunde an den ehemals erkrankten Grundphalangen nur minimale Anomalien mehr erkennen. Dieselben reduzierten sich auf eine etwas plumpere Gestalt und eine verwaschene, hellere und verschmälerte Ossifikationszone an der Epiphysengrenze (Fig. 6).

Nach alldem, was uns die röntgenographische Untersuchung einschlägiger Fälle gelehrt hat, kann es somit keinem Zweifel mehr unterliegen, daß die hereditär-syphilitische Phalangitis der Säuglinge eine diffuse rarefizierende Ostitis ist, welche ihren Ausgang von jenen Teilen der Phalangenknochen nimmt, an denen sich die physiologischen Wachstumsvorgänge abspielen. Es sind dies in erster Linie die Epiphysengrenzen, an denen das Längswachstum, und in zweiter Linie die Innenflächen des Periosts, an welchen das Dickenwachstum der Röhrenknochen stattfindet. Von beiden diesen Gegenden aus dringt die zur Entkalkung führende Entzündung nach dem Innern des Knochens vor und führt schließlich zu

gleichmäßiger Rarefizierung der ganzen Phalange. Die große Tendenz der hereditären Frühsyphilis, diffus-entzündliche Veränderungen an den befallenen Geweben zu inszenieren, und die besondere Affinität für die Orte des intensivsten physiologischen Wachstumsaffluxes ist somit auch bei der hereditär-syphilitischen Phalangitis der Säuglingsperiode gewahrt. Daß die rascher und intensiver wachsenden Grundphalangen häufiger und wesentlicher erkranken als die kleineren und demgemäß langsamer wachsenden distalen Phalangen spricht auch nur für die große Prädilektion der angeborenen Syphilis für die Orte, an denen sich intensivere physiologische Wachstumsvorgänge abspielen.

Eine Stütze für die von mir vertretene Anschauung, daß auch bei den kurzen Röhrenknochen die hereditär-syphilitische Entzündung in erster Linie von den Epiphysengrenzen ausgeht, finde ich auch in der klinischen Darbietungsform der hereditär-syphilitischen Entzündungen der Metakarpal- und Metatarsalknochen in der Säuglingsperiode. Die Knochenverdikkung ist bei diesen, soweit ich erfahren habe, stets am distalen (peripheren) Ende am intensivsten. Niemals fand ich das proximale (basale) Ende stärker aufgetrieben als das periphere. Selbstverständlich! Die Mittelhand- und Mittelfußknochen haben im Gegensatz zu den Phalangenknochen am distalen Ende ihre Epiphyse. Daher spielt sich die zum Längenwachstum führende Knochenapposition bei den Metakarpis und Metatarsis am peripheren Ende ab, folglich sind diese Stellen die Orte des stärksten physiologischen Affluxes, folglich erkranken sie unter dem Einflusse der hereditären Syphilis während der ersten Kindheit intensiver als die übrigen Partien der genannten Knochen.

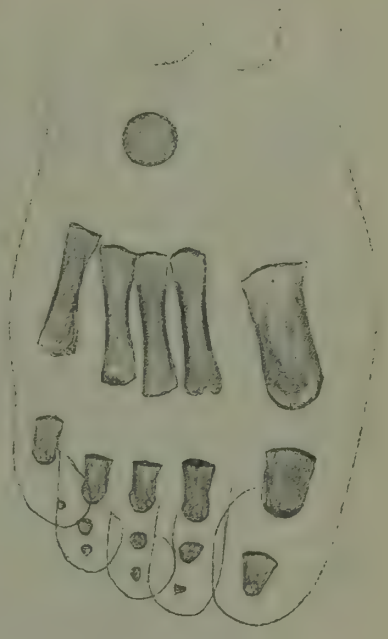

Fig. 8. Röntgenbild des rechten Fußes eines 3 Wochen alten Kindes. Krank sind sämtliche Mittelfußknochen, welche Aufhellungen an den distalen Enden zeigen, besonders aber der Metatarsus I und die dazu gehörige Grundphalange.

Daß an den erkrankten Mittelhand- und Mittelfußknochen syphilitischer Säuglinge die fühlbare Knochenauftreibung in der Regel nicht, wie an den Phalangen, den ganzen Knochen, sondern nur das Epiphysenende desselben betrifft, ist lediglich die Folge der bedeutenderen Längen-

dimension derselben im Vergleiche zu den Fingergliedern. Sowie es sich also um etwas längere Röhrenknochen handelt, ist auch schon grobklinisch die Prädilektion der hereditären Frühsyphilis für die Epiphysengrenzen zu erkennen. Nur bei den allerkürzesten Röhrenknochen, den Phalangen, kann, eben wegen der geringen Längenausdehnung derselben, der epiphysäre Erkrankungstypus verwischt erscheinen.

Wir können unsere radioskopischen Untersuchungen über die hereditär-syphilitischen Erkrankungen der kurzen Röhrenknochen noch durch die Röntgenbilder eines jenseits des Säuglingsalters, demselben aber noch sehr nahe stehenden Falles vervollständigen, bei welchem klinisch der für die Säuglingsphalangitis aufgestellte Typus gewahrt erschien (s. S. 228). Die Röntgenphotographien der Hände dieses $1^1/_4$ Jahr alten hereditär-syphilitischen Kindes siehe Fig. 9 und 10.

Die hier in Frage kommenden Phalangenbilder unterscheiden sich in keinem wesentlichen Belange von denen, welche bei ganz jungen hereditär-syphilitischen Säuglingen zu konstatieren sind.

Was an dem hier abgebildeten Falle besonders interessant ist, ist die schwere Erkrankung sämtlicher kurzer Röhrenknochen, deren Diaphysenteile in toto rarefiziert erscheinen, während die den Verkalkungszonen angehörigen Grenzmarken überall sehr verschwommen sind. Im übrigen ist der hier abgebildete Fall eines der prachtvollsten Spezimina einer schweren, über das ganze Knochensystem ausgebreiteten syphilitischen Erkrankung im Stadium der Hyperostose. Wir werden noch an anderer Stelle die an den langen Röhrenknochen erhobenen radioskopischen Befunde dieses Falles zu verwerten Gelegenheit finden.

Es muß darauf hingewiesen werden, daß auch bei Rachitis eine sichtbare Affektion der Fingerphalangen vorkommt, welche erst jüngst von Neurath[1]) und Siegert[2]) eingehender gewürdigt wurde. Gegenüber der hereditär-syphilitischen Phalangitis ergeben sich aber auffallende Unterscheidungsmomente.

Die rachitische Phalangenaffektion ist gekennzeichnet durch ein gleich intensives Erkranken aller Fingerphalangen, während bei der syphilitischen Phalangitis die Grundphalanx fast ausnahmslos am intensivsten affiziert ist. Bei Rachitis sind die Fingerglieder mehr spindelförmig, in ihrem mittleren Anteile geschwellt und die Fingerkontouren perlschnurähnlich gestaltet, während bei hereditärer Syphilis der Grad der Auftreibung der Phalanx nach dem Köpfchen zu gewöhnlich an

---

[1]) Neurath: Über ein bisher nicht gewürdigtes Symptom der Rachitis. Wiener klinische Wochenschrift 1903, Nr. 23.

[2]) Siegert: Vortrag in der Abt. f. Kinderheilk. der 75. Vers. d. Naturf. u. Ärzte in Kassel 1903.

Intensität abnimmt. Während bei der rachitischen Phalangenaffektion die dorsale Fläche stärker prominiert, ist bei der hereditär-syphilitischen Fingerknochenerkrankung eine auffallende laterale Prominenz der beteiligten Knochen zu erkennen. Endlich zeigt den Auseinandersetzungen Siegerts zufolge die Röntgenuntersuchung bei den durch rachitische Erkrankungsvorgänge hervorgerufenen Fingerauftreibungen, daß hier die Knochen durchaus nicht an der Fingerverdickung beteiligt

Fig. 9 und 10. Röntgenphotographien der Hände eines $1^1/_4$jährigen Kindes mit Verdickung sämtlicher Grundphalangen und charakteristischen Veränderungen an denselben und an den Mittelhandknochen. Sämtliche kurzen Röhrenknochen sind gebläht und aufgehellt, an den Diaphysenenden der Vorderarmknochen luetisch-hyperostotische Prozesse; gleichzeitig rachitische Veränderungen an den Knochenknorpelgrenzen der kurzen und langen Extremitätenknochen.

sind, die letztere vielmehr auf das Konto der Weichteile zu setzen ist, welche bei geringem Turgor eine eigentümliche Wulstung der Finger veranlassen. Bei der hereditären Syphilis hingegen sind, ganz abgesehen von der Blähung der Fingerknochen, vom Periost ausgehende Verdickungen in vorgeschritteneren Stadien der Erkrankung als dunkle Schatten zu erkennen. Das letztere Moment beweist, daß es sich bei der rachitischen Fingerdeformität nicht um periostale Auflagerungen handelt, während die Syphilis binnen kurzer Frist

ein mächtiges, dicht verkalkendes periostales Osteophyt zu stande bringt.

Was die Differentialdiagnose zwischen den syphilitischen Erkrankungen der kurzen Röhrenknochen im Säuglingsalter und den tuberkulösen Fingererkrankungen der Kinder anbetrifft, so bin ich gegenwärtig in der Lage, mehrere Röntgenbilder von tuberkulöser Phalangitis denen von syphilitischer Fingerknochenentzündung gegenüber zu stellen, welche mir vor drei Jahren, zur Zeit meiner ersten Publikation über die syphilitische Phalangitis der Säuglinge, noch nicht zu Gebote standen.

Kienböck hat, zum großen Teile auf Grund der ihm von mir zugesandten Fälle, eine diesbezügliche Abhandlung publiziert und ist zu dem Resultate gekommen, daß aus dem einzelnen radiologischen Phalangenbilde selbst, ohne Berücksichtigung anderer Momente, nicht immer die Differentialdiagnose zwischen Phalangensyphilis und -Tuberkulose gemacht werden kann. Wenn das charakteristische Bild der sanduhrförmigen Einschnürung unterhalb des Köpfchens, wie in Fig. 7 B abgebildet, in Verbindung mit einer intensiven Hyperostose festzustellen ist, dann kann auch aus der Betrachtung einer einzelnen Phalanx die radioskopische Diagnose „Syphilis" gegenüber Tuberkulose mit aller Sicherheit gestellt werden. Ebenso sicher kommen nur der hereditären Syphilis des Säuglingsalters jene Veränderungen zu, welche in Fig. 4 u. 5 an den Grundphalangen des zweiten und vierten Fingers in Erscheinung treten. Hier finden sich regressive Veränderungen an den Köpfchen mit den Ansätzen einer vom Periost ausgehenden Regeneration. Kienböck beschreibt dieses Bild in zutreffender Weise mit folgenden Worten: „Das Köpfchen der alten Diaphyse erscheint in sich zusammengesunken und um diesen dichten Schatten lagert eine durch mehrere radiäre Bälkchenzüge überbrückte kalklose Zone, darüber eine neugebildete Knochenschale und zu äußerst bloß infiltriertes Periost."

Auf einen weiteren sehr wichtigen Punkt in der Differenzialdiagnose muß noch aufmerksam gemacht werden und dieser besteht, wie sich dies schon häufig herausgestellt hat, in der Berücksichtigung der Periostverhältnisse bei hereditär-syphilitischen Knochenaffektionen. Wenn man von den ganz frühen Stadien der Phalangitis syphilitica absieht, bei welchen die Einschmelzungs- über die Appositionsvorgänge überwiegen, so wird sich immer herausstellen, daß die kranken Phalangendiaphysen von abnorm dichten, id est dunklen Kortikalisschatten umgeben sind. Hier kommt die Eigentümlichkeit der durch die hereditäre Syphilis angeregten Periostreizung, rasch zu kalkhaltigem Osteophyt zu führen,

zur Ansicht. Derlei Dinge fehlen bei den tuberkulösen Phalangenerkrankungen immer. Wenngleich sich schwere, entzündliche, mit Kavernenbildung im Innern ablaufende Prozesse in der Diaphyse abspielen, so sind die den periostalen Knochenauflagerungen entsprechenden Schatten keineswegs dichtere als unter normalen Verhältnissen; im Gegenteile macht es bei den tuberkulösen Affektionen der kurzen Röhrenknochen im Kindesalter sehr häufig den Eindruck, als ob die Periostreaktion selbst in vorgeschrittenen Fällen vollständig ausbliebe. So kommt es, daß selbst dort, wo neugebildeter periostaler Knochen entsteht, derselbe porös und nur sehr mangelhaft verkalkt ist. Dies zeigen die abgebildeten Textfiguren in der deutlichsten Weise. Die den aufgelagerten periostalen Knochenwucherungen entsprechenden Schattenbilder sind hell und verschwommen (s. Fig. 11—14).

Differentialdiagnostische Erwägungen bezüglich der Phalangenerkrankung können sich besonders bei Kindern jenseits des ersten Lebensjahres einstellen, von denen wir ja wissen, daß sie mitunter genau in derselben Weise von Phalangitis syphilitica befallen werden wie Säuglinge. Ist die Phalangenerkrankung, wie dies der in Fig. 9 und 10 abgebildete Fall, ein 15 monatliches Kind betreffend, zeigt, in der für die Phalangitis syphilitica der Säuglinge typischen Weise entwickelt, dann ist die Differentialdiagnose gegenüber der tuberkulösen spina ventosa nicht schwerer als bei der hereditär-syphilitischen Säuglingsphalangitis. Diese liefert allerdings Anhaltspunkte genug, um von der tuberkulösen genügend scharf unterschieden werden zu können. Die Multiplizität der Erkrankung im Röntgenbilde, das gleichzeitige Auftreten des Erkrankungsvorganges an zahlreichen kurzen Röhrenknochen, speziell an den Mittelhand- und Mittelfußknochen und an den distalen Phalangen trotz Fehlens jeder palpablen Anschwellung sind Dinge, welche man nur mittels der Röntgenuntersuchung feststellen kann und welche die Diagnose der syphilitischen Erkrankungsform gegenüber der tuberkulösen unter allen Umständen sicher stellt.

Wir wollen nun die Abbildungeu mehrerer von uns beobachteter Fälle von Phalangitis tuberculosa vorführen und kurz besprechen. Dieselben sind auch in der zitierten Abhandlung Kienböcks verwertet worden. In Fig. 11 ist das Radiogramm der linken Hand eines 13 Monate alten rachitischen Mädchens, welches seit 5 Monaten mit Anschwellungen über dem ersten Mittelhandknochen und der vierten Mittelphalange der linken Hand behaftet war, wiedergegeben. An der rechten Hand war überdies die Grundphalanx des kleinen Fingers aufgetrieben. Die Auftreibung war an allen affizierten Fingerknochen unförmig, die Glieder selbst waren geschwellt und schmerzhaft, die Haut über den kranken Knochen erschien gespannt und gerötet.

Zum Unterschiede von der syphilitischen Phalangitis erwiesen sich nur die durch Palpation als krank befundenen Knochen verändert, alle anderen kurzen Röhrenknochen erschienen gesund. Die Mittelphalaux des vierten Fingers läßt bedeutende Unregelmäßigkeiten an der Oberfläche, herdförmige Aufhellung der Spongiosa und eine Unregelmäßigkeit in der Bälkchenzeichnung der letzteren erkennen. Die Weichteile sind viel intensiver geschwellt als dies bei syphilitischen Affektionen vorkommt, der Mittelhandknochen des Daumens zeigt ein wirres Spongiosabild und eine periostale Auflagerung, die einen verschwommenen hellen Schatten liefert. Der Schatten der periostalen Osteophytwucherung ist sehr zart, woraus der geringe Kalkgehalt des hier produzierten periostalen Knochens hervorgeht.



Fig. 11. Röntgenbild der linken Hand eines einjährigen Kindes. Metakarpus des Daumens und des linken Fingers tuberkulös erkrankt. Bedeutende Unregelmäßigkeiten an der Oberfläche und verschwommene gestrickte Innenzeichnung des im ganzen aufgehellten Knochenschaftes. Kalkarme aber dichte osteophytische Auflagerungen am Metakarpus I.

In diesem Falle kann aus dem Umstande, daß nur ein Mittelhandknochen und eine Mittelphalanx erkrankt sind, daß keine generelle Affektion des Knochensystems vorliegt, daß kein prädominierendes Erkranken der Grundphalangen besteht, die syphilitische Natur der Affektion mit Sicherheit ausgeschlossen werden, selbst wenn gar keine anderen Momente der Entscheidung der differentialdiagnostischen Fragen zu Hilfe kämen.

Was die Röntgenbilder der einzelnen Phalangen anbetrifft, so sind auch aus diesen Anhaltspunkte zu gewinnen, welche die syphilitische Natur der vorliegenden Erkrankung sehr unwahrscheinlich machen, und zwar kommen hier die Usur der Kompakta an der Mittelphalange und das nur sehr kalkarme Osteophyt an den Mittelhandknochen in Frage.

Wenden wir uns zu einem weiteren Falle.

Die nächste Figur zeigt die Phalangen des Mittelfingers der rechten Hand eines 16 Monate alten skrofulösen Knaben, welcher eine empfindliche Anschwellung über dem Metakarpus I. der linken Hand und der Mittelphalange des rechten Mittelfingers besaß. Außer rachitischen Veränderungen an den Verknöcherungszonen der langen Röhrenknochen fanden sich nur an den eben genannten kurzen Röhrenknochen radioskopisch erkennbare Veränderungen, von denen die die Mittelphalange des rechten Fingers betreffenden besonderes Interesse erregten. Hier erkennt man zwei miteinander in Verbindung stehende herdförmige Aufhellungen mitten in einer wenig veränderten Spongiosa. Der Knochen selbst erscheint demnach nicht gebläht, die beiden hellen Flecken im Bilde beruhen offenbar auf zwei konfluierenden Kavernen im Innern des Knochens. Trotzdem sind die umgebenden Weichteile bedeutend infiltriert. Periostales Osteophyt fehlt vollständig, kurz das radioskopische Bild dieser Phalange allein genügt schon, ganz abgesehen davon, daß es sich hier um eine isolierte Erkrankung einer einzigen Mittelphalange handelt, um das Vorliegen einer syphilitischen Erkrankung mit Sicherheit auszuschließen (Fig. 12).

Fig. 12. Röntgenbild des Mittelfingers eines 16 Monate alten Knaben mit tuberkulöser Fingerentzündung. Fast zentral gelegene, hell erscheinende Kaverne in der Mittelphalanx ohne periostale Auflagerungen.

Nun seien noch die Befunde an den kurzen Röhrenknochen zweier älterer Kinder besprochen, um zu zeigen, wie sehr das Röntgenbild der tuberkulösen spina ventosa von dem Typus abweicht, welchen die Phalangitis syphilitica der Säuglinge darbietet.

Bei einem $3^1/_2$jährigen Knaben mit unförmiger Auftreibung der unteren Hälfte des rechten Mittelfingers findet sich die Grundphalange am meisten erkrankt, hiebei ist aber die Verknöcherungszone unverändert, die Diaphyse selbst vergrößert, sie besitzt eine ganz unregelmäßig erscheinende periostale Knochenauflagerung, bei welcher kalkarme, sehr lichte Schichten weitaus über die kalkreichen überwiegen. Das erste Interphalangealgelenk ist subluxiert. In ähnlicher Weise ist auch der Metatarsus der großen Zehe verändert. Es handelt sich um eine ganz plumpe Anschwellung desselben, bei welcher beträchtliche Aufhellung der Spongiosa nebst auffallend breiten, wenig kalkreichen Osteophytlagen hauptsächlich in Frage kommen (Fig. 13).

Die nächste Beobachtung betrifft ein $2^1/_2$jähriges Kind, welches multiple tuberkulöse Fingeraffektionen zeigt. Kienböck beschreibt die Affektion folgendermaßen: „An der rechten Hand ist Metakarpus I und IV affiziert, an der linken ebenfalls Metakarpus I und noch Grundphalaux des Mittelfingers; Metakarpus IV der linken Hand trägt eine ziemlich dicke und kalkreiche Knochenschale als Umhüllung für den größten Teil der Diaphyse. Die äußere Oberfläche dieser Schale ist recht eben und ebenso die innere, welche von der alten Kortikalis durch eine dünne Lage kalklosen Gewebes

getrennt ist. Daumenmetakarpen an beiden Händen sind ähnlich verdickt, nur ist hier auf dem Bilde die intermediäre unverknöcherte Schichte kaum noch erkennbar; Köpfchen und Basis sind an allen drei Knochen anscheinend nicht verändert, der mittlere (weitaus größte) Teil der Spongiosa ist umgewandelt in ein etwas groblückigeres und dickwandigeres Netzwerk, das auch in der Balkenrichtung vom normalen Zustande abweicht. Wie an diesen Knochen, besteht auch an der Grundphalanx des linken Mittelfingers außer periostaler Weichteilsschwellung eine Verdickung des Knochens selbst. Dieser erscheint etwas verlängert (was vielleicht nur durch Projektion vorgetäuscht wird, da der Knochen infolge der bedeutenden Schwellung der Weichteile während der photographischen Aufnahme weiter von der darunterliegenden Platte abstand), in toto plump und von abnormer Struktur; die Spongiosa besteht besonders aus (im Bilde verwaschenen, daher) porösen, dicken längsgerichteten Lamellenzügen: die außen aufgelagerte, kalkreiche, neugebildete Knochensubstanz läßt sich namentlich radial nicht mehr von der ursprünglichen Kortikalis abgrenzen, welche hier zum Teile resorbiert ist."

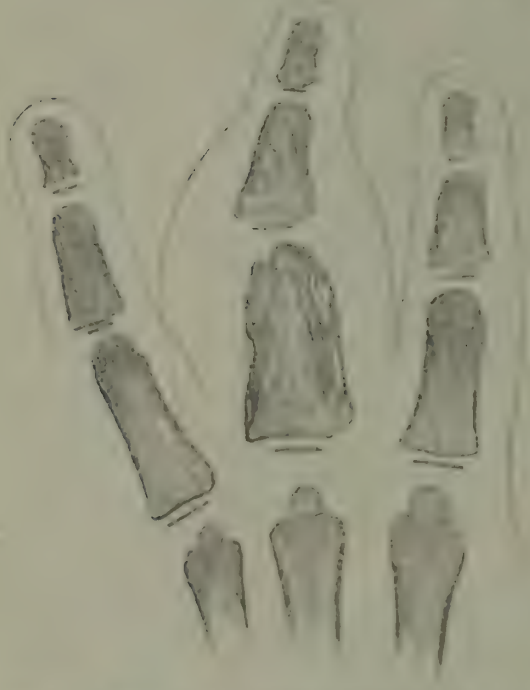

Fig. 13. Röntgenbild einer tuberkulösen Spina ventosa des Mittelfingers der rechten Hand eines 3jährigen Knaben. Enorme Weichteilauftreibung; Grund- und Mittelphalange, insbesondere die erstere, schwer verändert. Man erkennt, daß ein großer Teil der Spongiosa der letzteren geschwunden ist, und daß dichte aber kalkarme periostale Auflagerungen den zernagten Knochen umscheiden.

Ähnliche Veränderungen sind von Williams[1] in seinem Handbuche, dann von Stocker[2] und Köhler[3] beschrieben worden.

Nach Kienböcks ungemein klaren Darlegungen sind bei den tuberkulösen Erkrankungen der kurzen Knochen dreierlei Formen der Knochenverdickung im Röntgenbilde zu unterscheiden, welche in den hier abgebildeten Präparaten zur Anschauung gelangt sind.

---

[1] Williams: The Röntgen-rays in medicine and surgery. New York 1902.

[2] Stocker: Fortschritte auf dem Gebiete der Röntgenstrahlen Bd. I.

[3] Köhler: Atlas der Knochenerkrankungen im Röntgenbilde. Wiesbaden 1901.

Beim ersten Typus, welcher dem Frühstadium der Erkrankung entspricht, ist der Gesamtschatten des Knochens annähernd normal, die Verdickung ist durch eine poröse Knochenauflagerung erzeugt. An den Mittelhandknochen, wie dies Fig. 11 zeigt, ist sogar eine ziemlich breite periostale Auflagerung von geringem Kalkgehalte zu sehen, wobei die Diaphyse selbst wenig verändert erscheint.

Ein zweiter Typus besteht darin, daß der Knochen zum großen Teile durch einen Komplex von mehreren kommunizierenden Kavernen mit solider Wandung durchsetzt ist. Dabei ist der Knochen selbst nicht immer aufgetrieben und es fehlt jede Periostreaktion (Fig. 12).

Der dritte Typus besteht in einer ganz gleichmäßigen Blähung des Knochens, wobei die Kortikalis selbst große Mächtigkeit angenommen hat. Immer ist aber die hier gebildete Kortikalis sehr zart, niemals zeigen sich jene dichten und kalkreichen periostalen Wucherungen, wie bei der syphilitischen Phalangitis der Säuglinge (Fig. 14).



Fig. 14. Röntgenbild des linken Fußes desselben Kindes wie in Fig. 13 mit analoger Erkrankung des Metatarsus I und der dazu gehörigen Grundphalange.

Bei allen diagnostizierbaren Formen der tuberkulösen Fingerknochenentzündungen ist die Weichteilerkrankung mächtig entwickelt, weit mächtiger als selbst in den hochgradigsten Fällen der syphilitischen Säuglingsphalangitis.

Drittes Kapitel.

Röntgenbefunde bei den hereditär-syphilitischen Früherkrankungen der langen Extremitätenknochen.

Historische Vorbemerkungen. — Normales Röntgenbild der langen Röhrenknochen Neugeborener. — Radiographie der Osteochondritis bei Föten. — Radiographie der hereditär-syphilitischen Knochenaffektionen der Säuglinge. — Veränderungen der Verkalkungszone. — Veränderungen bei mit Lähmung einhergehenden Fällen. — Periostale und Kalluswucherungen. — Sicht- und fühlbare Anschwellungen der Knochenenden. — Radiographie der Epiphysenlösung. — Eigene Kasuistik mit Illustrationen. — Radiographie rachitischer Veränderungen an den langen Röhrenknochen.

Es erscheint mir zweckmäßig, im Anschlusse an die Besprechung der radiologischen Verhältnisse der hereditär-syphilitischen Affektionen an den kurzen Röhrenknochen gleich die Radiographie der Veränderungen abzuhandeln, die sich an den langen Extremitätenknochen abspielen. Dabei wird es sich herausstellen, daß wir in der Radioskopie eine Untersuchungsmethode von unschätzbarem Werte für die Erkenntnis der hereditär-syphilitischen Frühaffektionen des Knochensystems überhaupt besitzen. Wir werden in der Lage sein, noch auseinanderzusetzen, daß viele sehr wichtige anatomische Details der Epiphysenerkrankungen durch die Röntgenuntersuchung zur Anschauung kommen und können gleichzeitig konstatieren, daß unsere histologischen Befunde mit den auf radioskopischem Wege ermittelten Verhältnissen vollkommen harmonieren.

Schon im Jahre 1897, kurz nachdem die ersten Röntgeninstitute in Wien errichtet worden waren, habe ich hereditär-syphilitische Säuglinge mit manifesten Affektionen an den Extremitätenepiphysen der Röntgenuntersuchung unterziehen lassen, konnte aber damals, offenbar wegen mangelhafter Technik, nichts sicher verwertbares an den Epiphysengrenzen der langen Röhrenknochen finden. Auch drei einschlägige, in der Literatur vorfindliche Mitteilungen von Gocht[1], Stamm[2]

[1] Gocht: Lehrbuch der Röntgenuntersuchung 1898, S. 126.

[2] Stamm: Demonstrationen im ärztlichen Verein zu Hamburg am 28. Februar 1899. D. med. Woch. 1899.

und R. Peters[1]) haben keine positiven Daten über die Osteochondritis syphilitica der Säuglinge ergeben.

Erst bei meinen im Jahre 1898 in Angriff genommenen Untersuchungen über die Phalangitis der hereditär-syphilitischen Säuglinge konnte ich zum ersten Male feststellen, daß sowohl an den Epiphysengrenzen und der periostalen Oberfläche als auch im Innern der Knochen radioskopische Veränderungen erkennbar sind, welche ich seinerzeit in der pädiatrischen Sektion der Aachener Naturforscher-Versammlung (1901) besprochen habe. Nach diesen an den kurzen Röhrenknochen erhobenen Befunden war es mir nicht zweifelhaft, daß bei geeigneter Technik auch die an den langen Röhrenknochen sich abspielenden hereditär-syphilitischen Veränderungen im Röntgenbilde sichtbar sein müssen, und so wandte ich mich zunächst an Herrn Kollegen Kienböck in Wien, durch dessen freundliches Entgegenkommen alle in den letzten Jahren vorgekommenen Fälle von hereditärer Frühsyphilis radiographisch bezüglich des Knochensystems untersucht werden konnten. Das Material, welches ich mit Kienböck gemeinsam durchgearbeitet habe, betrifft zwei hereditär-syphilitische Föten, welche durch Spontanabort eliminiert wurden, und eine größere Zahl von hereditär-syphilitischen Neugeborenen und Säuglingen aus den verschiedensten Lebenswochen und -Monaten.

Über die Tatsache, daß die an den Epiphysengrenzen hereditär-syphilitischer Neugeborener obwaltenden Veränderungen durch die Röntgenstrahlen zur Ansicht gebracht werden können, habe ich als erster eine Mitteilung in der Sitzung der Wiener dermatologischen Gesellschaft vom 8. Mai 1901 gemacht.[2]) Holzknecht demonstrierte dann am 10. Mai 1901 in der k. k. Gesellschaft der Ärzte in Wien über seine am Wiener pathologischen Institute an dem ihm von Weichselbaum zur Verfügung gestellten Material in Gemeinschaft mit Kienböck gleichzeitig erhobenen Befunde. Weiters habe ich dann auf dem Breslauer Dermatologenkongreß im Jahre 1901 und auf der Naturforscherversammlung in Karlsbad im Jahre 1902 einschlägige Vorträge mit Demonstrationen abgehalten und werde hier zusammenfassend über alle aus der radioskopischen Untersuchung des Knochensystems der von mir untersuchten hereditär-syphilitischen Neugeborenen und Säuglinge sich ergebenden Umstände berichten.

---

[1]) R. Peters: Über Erkrankungen des Rückenmarks bei hereditär-syphilitischen Neugeborenen. Jahrb. f. Kdhkde. 53. Bd. 1901. S. 326. Fußnote.

[2]) Hochsinger: Die Osteochondritis epiphysaria im Röntgenbilde. Arch. f. Dermat. und Syph. LVII 1901, pag. 273.

Vorerst muß das normale Röntgenbild der Extremitäten Neugeborener vorgeführt und besprochen werden.[1]) Nach dem, was wir im histologischen Teile diese Bandes erfahren haben, werden wir hier zunächst unser Hauptaugenmerk auf die der provisorischen Verknöcherungszone entsprechenden Schattenlinien richten müssen (Fig. 15 und 16). Unter normalen Verhältnissen findet man, daß die knöchernen Diaphysen der langen Röhrenknochen beim Neugeborenen einen feingestrichelten Schatten, welcher der endochondral gebildeten Spongiosa entspricht, liefern, und daß dieser Spongiosaschatten seitlich von einem dunkleren Streifen begrenzt ist, welcher dem periostal gebildeten Knochenmantel, id est der Kortikalis, entspricht. Derselbe kommt in der Mitte der Diaphyse, woselbst die periostale Ossifikation weiter vorgeschritten und daher eine dichtere Kompakta gebildet ist, deutlicher als an den Endstücken der Diaphysen zur Anschauung. Die normalen Diaphysenstücke Neugeborener und junger Säuglinge liefern an ihren epiphysären Enden ein ganz typisches Bild. Sie sind durch eine feine, dunkle, strichförmige Linie, welche scharf abgesetzt, gerade verlaufend, oder auch leicht konkav ist, gegen den Epiphysenknorpel zu begrenzt. Diese



Fig. 15.[2] Röntgenbild der rechten oberen Extremität eines normalen Neugeborenen. An allen freien Knochenenden dunkle, ganzrandige Schatten, den Verkalkungszonen entsprechend. Diaphysenwärts von den Schattenlinien hellere Zonen, der Zone der sogenannten Markraumbildung entsprechend. Die Epiphysenknorpel sind unsichtbar.

dunkle Grenzlinie entspricht der Verkalkungszone des Epiphysenknorpels, die, wie wir wissen, unter normalen Verhältnissen aus 2—3 Reihen übereinander gelagerter, maximal vergrößerter und verkalkter Knorpelzellen mit verkalkten Zwischenwänden besteht. Bei genauer Betrachtung zeigt sich nun, daß die feine Strichelung der Spongiosa nicht ganz bis zu der dunklen Grenzlinie (Verkalkungszone) reicht, sondern daß noch eine hellere Zone, welche gewöhnlich etwas breiter als die Linie der Verkalkungszone ist, zwischen diese und die gestrichelte Spongiosa eingeschoben ist. Diese helle Schichte entspricht der Zone der Markraumbildung nach der Kassowitzschen oder der Granulationsschichte nach der Strelzoffschen Nomenklatur. Sie erscheint viel heller als die Spongiosa selbst, weil in ihr nur verkalkter Knorpel, von jungen Markräumen durchsetzt, und kein fertiger Knochen gebildet ist. Der unverkalkte Epiphysenknorpel kommt in der Regel im Röntgenbilde nicht zur Anschauung; nur bei besonders kontrastreichen Bildern hebt

[1]) Das auf die kurzen Röhrenknochen bezügliche ist schon S. 234 erörtert worden.

[2]) Fig. 15, 16, 18, 20 nach Holzknecht und Kienböck.

er sich grau in grau von den dunkler schattierten Weichteilen der Umgebung ab (s. in Fig. 9 und 10 die distalen Vorderarmenden, an welchen die Epiphysenschatten, angrenzend an die verbreiterte Verkalkungszone, zu sehen sind). Selbstverständlich kommen auch die Knochenkerne in den Chondroepiphysen zur Anschauung. Beim reifen Neugeborenen ist nur in der unteren Femurepiphyse, höchst selten auch in der proximalen Tibiaepiphyse, ein solcher entwickelt. Der letztere erscheint gewöhnlich erst später in den ersten extrauterinen Lebenswochen. Auch die Hand- und Fußwurzel liefert mit Ausnahme des Calcaneus und Talus, welche beim Neugeborenen schon endochondrale Ossifikationskerne besitzen und daher im Röntgenbilde sichtbar sind, kein Schattenbild bei der Röntgenuntersuchung. (Vgl. hierüber: Lambertz:[1]) „Die Entwicklung des menschlichen Knochengerüstes während des fötalen Lebens.“)

Fig. 16. Normales Röntgenbild der unteren Extremität eines Fötus, sonst alles wie in Fig. 15.

Sämtliche Stadien der Wegnerschen Osteochondritis lassen sich nun in charakteristischer Weise durch das Röntgenbild zur Anschauung bringen. Die wichtigste für die fötale Syphilis charakteristische Initialerscheinung, die Verbreiterung und unregelmäßige Gestaltung der Verkalkungszone, ist auch am Röntgenbilde zu erkennen. Vergleicht man die Abbildungen Fig. 17—21, von syphilitischen Neugeborenen stammend, mit den normalen Bildern in Fig. 15 und 16, so erkennt man eine Verbreiterung der Verkalkungszone, welche aber nicht mehr scharfrandig, sondern sowohl epiphysen- als auch diaphysenwärts zackig begrenzt ist und auch einen lichteren Schatten liefert als eine normale Verkalkungszone. Die lichtere Beschaffenheit ist auf die vielfachen Unterbrechungen durch abnorm weite Markräume und kalklose Knorpelinseln zu beziehen. Bei höheren Graden findet man innerhalb des die Verkalkungszone markierenden Schattens größere konkave Aushöhlungen, zackige Ausbuchtungen und bergspitzenähnliche Fortsätze, welche der ganz unregelmäßig erfolgenden provisorischen Knorpelverkalkung und den vielen verkalkten Knorpelvorsprüngen nach der Markraumzone hin entsprechen. Dabei ist der unter normalen Ver-

[1]) Fortschr. auf dem Gebiete der Röntgenstrahlen. Erg.-Heft. Hamburg 1900.

hältnissen scharfe Kontrast zwischen der dunkeln, der Verkalkungszone angehörigen, ganzrandigen Linien und der helleren, der Markraumzone angehörigen Schichte vielfach verloren gegangen (s. Fig. 17 und 18).

Derartige Bilder sind sowohl an den langen Knochen der oberen als auch der unteren Extremitäten zu erkennen. In einzelnen Fällen ist die Breite der Verkalkungszone eine besonders mächtige (s. Fig. 17), in anderen Fällen ist die feinzackige Beschaffenheit derselben noch auffallender als die Verbreiterung. In Fig. 18 erkennt man auch schon, daß diaphysenwärts von der unregelmäßig gestalteten Verkalkungslinie hellere Stellen im Spongiosaschatten auftreten, welche auf ein vorgeschrittenes Stadium der Erkrankung hinweisen. Diese starke Aufhellung geht Hand in Hand mit einer Verschmächtigung der dunklen Grenzlinie der Diaphyse und beweist, daß diaphysenwärts von der Verkalkungszone eine beträchtliche Substitution des Knochengewebes durch balkenarmes Granulationsgewebe eingetreten ist, wobei die Verkalkungszone selbst zum großen Teile zerstört wurde. Dies ist jenes Stadium, welches der Epiphysenlösung unmittelbar vorangeht. Wir werden solche Befunde bei Kindern, welche extrauterin weiter gelebt haben, noch häufig zu besprechen Gelegenheit haben.

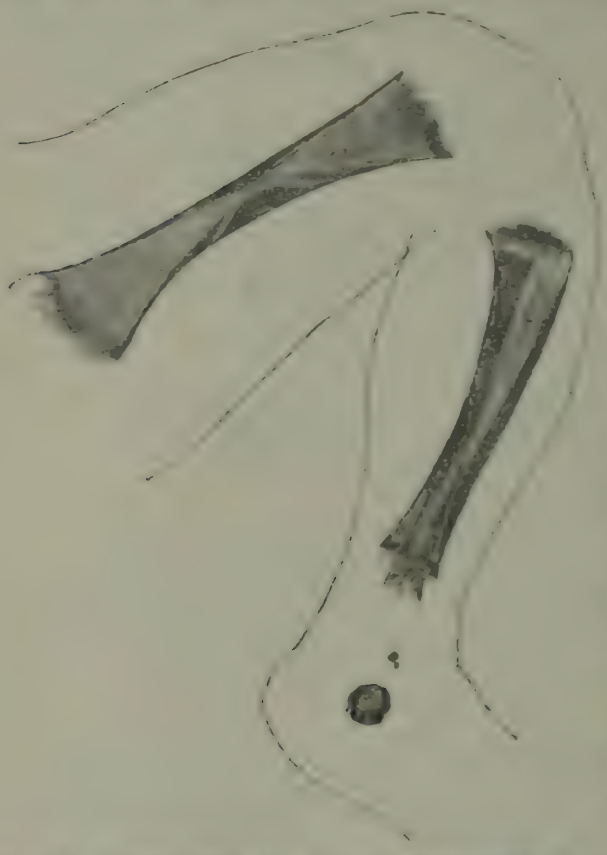

Fig. 17. Röntgenbild der unteren Extremität eines syphilitischen Neugeborenen. Verbreiterung der Verkalkungszone und nach den Epiphysenknorpeln zu zackige, ausgefranste Beschaffenheit derselben. Natürliche Größe.

Holzknecht und Kienböck[1]) meinen, daß die Osteochondritis

[1]) Holzknecht und Kienböck: Die Osteochondritis syphilitica im Röntgenbilde. Fortschritte aus dem Gebiete der Röntgenstrahlen. Bd. IV. 1892.

epiphysaria erst etwa vom 7. Lunarmonate angefangen radiographisch deutlich erkennbar ist. Demgemäß betrachten dieselben das Röntgenbild eines meiner Fälle, einen aus dem 5. Lunarmonate stammenden, durch Spontanabort eliminierten Fötus einer luetischen Mutter betreffend, nicht beweisend, obwohl die Verkalkungszonen an den Epiphysengrenzen allenthalben bedeutend verbreitert und auch unregelmäßig gestaltet erscheinen. Speziell werden die in Fig. 21 an den Humerusenden erscheinenden 3 Zacken in der Verkalkungszone auf physiologische Verhältnisse zurückgeführt. Die beiden lateralen Vorsprünge entsprechen nach Ansicht der genannten Radiologen der „vorauseilenden" perichondralen Verknöcherung und die mittlere Zinke wäre auf eine vorzeitige endochondrale Ossifikation im hyalinen Knorpel um gefäßhaltige Markräume herum zu beziehen.



Fig. 18. Röntgenbild des Kniegelenks eines Neugeborenen mit Osteochondritis syphilitica. Bedeutende Verbreiterung und Auszackung der Verkalkungszone. $2^1/_2$ mal vergrößert.

Ich kann mich dieser Anschauung nicht unbedingt anschließen. Denn erstens finden sich derart intensive und weit in den hyalinen Knorpel vordringende Verkalkungsgebiete, daß daraus deutliche Hervorragungen der Verkalkungszone nach der Epiphyse zu im Röntgenbilde entstehen könnten, bei Föten nur dann, wenn die Kalkabgabe an dem proliferierten Knorpel pathologischer Weise gesteigert ist. Bei meinen zahlreichen mikroskopischen Untersuchungen der Verkalkungszonen nicht syphilitischer Föten kommen derart weite Hervorragungen der Ossifikation um Markräume herum nicht zu stande, wenngleich der eine oder der andere durch die Säulenzone nach der Epiphysengrenze zu ziehende Knorpelmarkraum mit einem schmalen Saume osteoiden Gewebes umkleidet sein kann, welches aber niemals eine derart intensive Kalk-

inkrustation erkennen läßt, daß sie im Radiogramm als ein deutlicher Vorsprung von meßbarer Breite erscheinen könnte. Zweitens ergibt gerade die histologische Untersuchung meines Falles aus dem 5. Fötalmonate an allen Chondroepiphysen das Auftreten von unregelmäßigen, mit der Verkalkungszone im Zusammenhange stehenden Verkalkungsherden in den Epiphysen (s. Tafel III, Fig. 7).



Fig. 19. Röntgenbild der oberen Extremität einer hereditär-syphilitischen Totgeburt. Am proximalen Ende des Humerus und den unteren Enden der Vorderarmdiaphysen bedeutende Verbreiterung der Verkalkungszone mit zackigen Ausläufern gegen die Epiphyse. Am distalen Oberarmende hinter der ziemlich stark rarefizierten Verkalkungszone starke Aufhellung der Diaphysenschatten. Natürliche Größe.

Wenn Holzknecht und Kienböck mit den vorhin geschilderten identische Befunde an den Epiphysengrenzen junger Föten erhoben haben, so müßten sie, um diese Erscheinungen als physiologische hinstellen zu dürfen, erst den Nachweis führen, daß die betreffenden Föten nicht syphilitischer Provenienz waren, was angesichts der dominierenden Rolle, welche die Erbsyphilis rücksichtlich des Auftretens von Abortus spielt, bei Föten eines anatomischen Instituts sicherlich unmöglich ist.[1])

Was den hier in Rede stehenden Fall anlangt, so erscheinen bei demselben die Verkalkungszonen verbreitert, und da es sich hier zweifellos um einen syphilitischen Abort handelt, so kann die letztangeführte radioskopische Erscheinung mit Beruhigung auf Epiphysensyphilis zurückgeführt werden. Unanfechtbare Bilder finden sich konstant bei älteren Föten und ein im 8. Fötalmonate

[1]) Ganz ähnliche Einwendungen sind gegen die als normal angesprochenen Röntgenbilder von Föten im Lambertzschen Atlas auf Tafel III, Fig. 1 und Tafel V, Fig. 2 zu erheben.

per abortum ausgeschiedener Fötus meiner Sammlung zeigt schon unverkennbare diesbezügliche Veränderungen (s. Fig. 22 und 23).

Hier handelte es sich um einen Spontanabort bei einer jungen Frau, welche von ihrem Manne syphilitisch infiziert worden war. Dieselbe war unmittelbar vor der Eruption des ersten Exanthems gravid geworden und trotz Einleitung einer merkuriellen Behandlung gelang es nicht, den Abortus aufzuhalten, welcher im 8. Lunarmonate erfolgte und eine mazerierte Frucht zu Tage förderte. Die Röntgenbilder derselben sind in Fig. 22 und 23 reproduziert und aus denselben ist zu entnehmen, daß sämtliche Verkalkungszonen der langen Röhrenknochen verbreitert und mit feinzackigen Ausläufern nach den Epiphysenknorpeln und nach der Diaphyse zu versehen sind.

* * *

Wenden wir uns jetzt zur Besprechung der bei hereditärsyphilitischen Säuglingen im extrauterinen Leben feststellbaren radiographischen Veränderungen an den langen Extremitätenknochen.

Es muß zunächst ausdrücklich hervorgehoben werden, daß die eben vorgeführten charakteristischen Röntgenbilder der hereditärsyphilitischen Osteochondritis konstant nur bei luetischen Föten und Totgeburten gefunden wurden, somit nur bei Früchten, welche infolge frühzeitig sich entwickelnder Erbsyphilis dem intrauterinen Tode anheimgefallen sind. Am normalen Schwangerschaftsende gesund und lebend geborene Kinder luetischer Provenienz, bei denen die Syphilis erst im extrauterinen Leben zum Ausbruche kam, zeigten diese Veränderungen bei der Röntgenuntersuchung intra vitam nicht konstant.

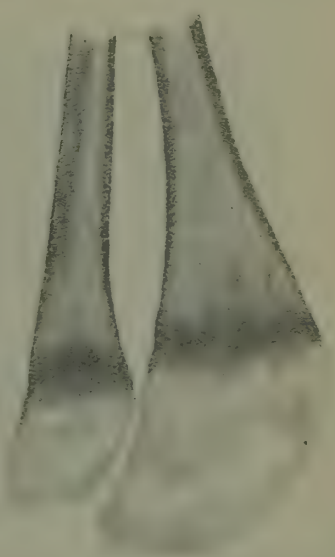

Fig. 20. Röntgenbild der distalen Enden der Unterschenkelknochen eines syphilitischen Neugeborenen. Die Verkalkungszonen hochgradig verbreitert. 2½ mal vergrößert.

Dies hängt zum großen Teile damit zusammen, daß syphilisfrei zur Welt kommende, aber hereditär infizierte Früchte, deren Syphilis erst im extrauterinen Leben manifest wird, im intrauterinen Zustande von Osteochondritis frei geblieben sein können. Sicher ist auch, daß bei der Aufnahme lebender Säuglinge infolge der nicht ganz leicht auszuschaltenden Unruhe minder scharfe Röntgenbilder zu gewinnen sind als bei

toten Föten, so daß bei ersteren nur hochgradigere, nicht aber geringfügigere Veränderungen an den Knochenknorpelgrenzen deutlich zur Ansicht gebracht werden können.

So ist es zu erklären, daß minder ausgesprochene Unregelmäßigkeiten der Verkalkungszone bei lebenden Säuglingen durch das Röntgenlicht nicht immer zur Ansicht kommen. Daß aber unter günstigen Verhältnissen, d. h. bei absoluter Ruhigstellung der Extremitäten, auch bei mehrmonatlichen Säuglingen noch die für die Fötalsyphilis charakteristischen Veränderungen der Verkalkungszonen erkennbar sein können,

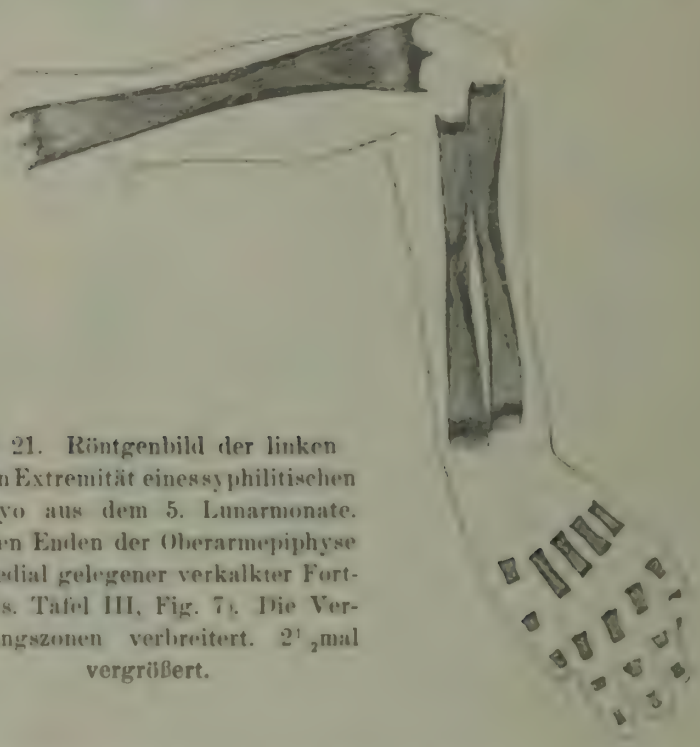

Fig. 21. Röntgenbild der linken oberen Extremität eines syphilitischen Embryo aus dem 5. Lunarmonate. An den Enden der Oberarmepiphyse ein medial gelegener verkalkter Fortsatz (s. Tafel III, Fig. 7). Die Verkalkungszonen verbreitert. $2^1/_2$mal vergrößert.

beweist das Röntgenbild des in Fig. 24 und 25 abgebildeten Falles. Bei diesem erkennen wir an den distalen Vorderarmepiphysen ganz deutlich die bedeutende Verbreiterung des Schattens der Verkalkungszone, hinter welchem diaphysenwärts ein helles Band erscheint, das der verbreiterten Markraumzone entspricht, in der, nach der außerordentlich lichten Beschaffenheit dieses Bandes zu schließen, das knöcherne Balkenwerk durch Granulationsgewebe substituiert ist.

Interessant ist in diesem Falle, daß, wie eine zweite, 2 Monate später erfolgte Aufnahme desselben Falles lehrt, die feine Auszackung der Diaphysenränder noch 2 Monate später, also zu 5 Monaten,

erkennbar war, daß aber in diesem Zeitpunkte die Verbreiterung und Verdichtung des Schattens der Verkalkungszone bereits geschwunden war.

Deutliche Veränderungen der Verkalkungszone in Form von Verbreiterung und unregelmäßiger Gestaltung haben wir des weiteren noch bei 4 hereditär-syphilitischen Säuglingen intra vitam nachweisen können.

* * *

Wenden wir uns nun zur radioskopischen Betrachtung jener Formen von hereditär-syphilitischer Knochenerkrankung der Säuglinge, welche mit Lähmungserscheinungen an den oberen Extremitäten verknüpft sind.



Fig. 22 und 23. Röntgenbilder der oberen und unteren Extremität eines syphilitischen Fötus aus dem 8. Lunarmonate. An allen Diaphysenenden Verbreiterung der Verkalkungszone oder zackige Beschaffenheit derselben oder beides vereint. Auffallende Helligkeit der hinter der Appositionszone gelegenen Spongiosapartien.

Diese Affektionen sind klinisch gekennzeichnet durch eine schlaffe, lähmungsähnliche Attitude der befallenen Extremität, verknüpft mit Schmerzhaftigkeit derselben bei Berührung oder passiver Bewegung. Eine wirkliche Lähmung ist es aber nicht, denn die

Fig. 24. Röntgenbild eines 3 Monate alten, hereditär syphilitischen Kindes mit Armlähmung; Verbreiterung und zackige Beschaffenheit der Verkalkungszonen an den distalen Vorderarmepiphysen; diaphysenwärts von denselben sehr helle, quer die Knochen durchsetzende Schatten, welche der hochgradigen Rarefizierung des knöchernen Balkenwerkes in der Zone der Markraumbildung entsprechen, überdies periostale Auflagerungen und Auftreibungen der Knochenenden. Im medialen Anteile der distalen Humerusepiphyse Epiphysenlösung mit Kallus, welcher sich als eine unregelmäßige, einen Teil des Knochenendes okkupierende Schattenfigur zu erkennen gibt, hinter derselben eine ganz helle Stelle, welche nur durch Granulationsgewebe ohne Knochenspangen ausgefüllt ist. Die Verkalkungszone am oberen Humerusende beträchtlich verbreitert.

elektrische Reaktion ist erhalten, ebenso reagieren die Kinder auf Hautreize und bewegen die Finger bei Nadelstichen oder kitzelnden Berührungen. Dieses lähmungsartige, mit Muskelschlaffheit verknüpfte Krankheitsbild findet sich nach unseren Untersuchungen ausschließlich an den Oberextremitäten und ist am allerhäufigsten von einer hereditär-syphilitischen Affektion der unteren Humerusepiphyse abhängig. In grobklinischer Hinsicht kann man rücksichtlich des Palpationsbefundes zwei Formen unterscheiden: die eine, bei welcher eine palpable Intumeszenz einer Epiphysenregion vorliegt, die zweite, bei welcher keine Verdickung an den Gelenksenden der Knochen festgestellt werden kann.

Befassen wir uns zunächst mit der ersteren häufigeren Erscheinungsform. Soviel ich bis jetzt erfahren habe, kann diese, bei lebenden Kindern mit Röntgenstrahlen untersucht, vier verschiedene Befunde ergeben:

1. Es kann vorkommen, daß man radioskopisch nichts Positives wahrnehmen kann, wahrscheinlich aber nur dann, wenn wegen Unruhe des untersuchten Säuglings kein scharfes Bild zu erzielen ist.

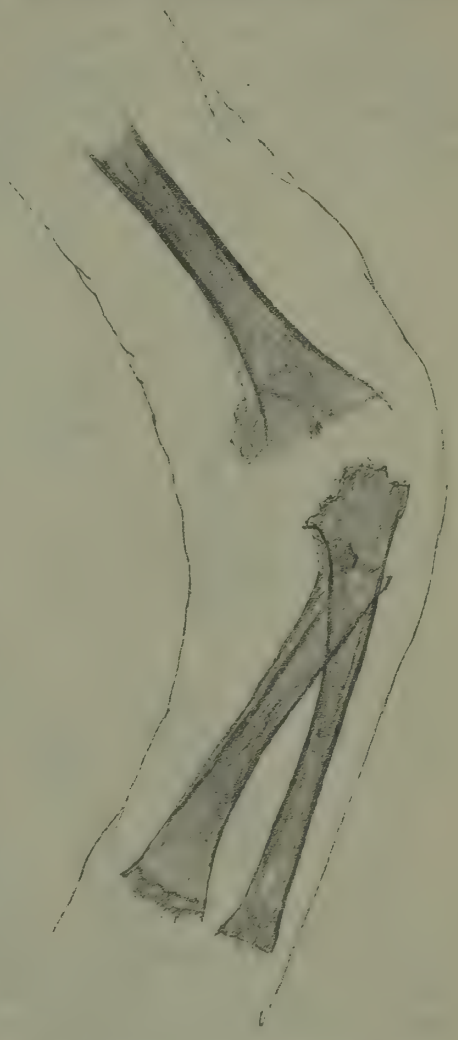

Fig. 25. Röntgenbild derselben Extremität 2 Monate später, Konsolidierung des unteren Diaphysenendes des Humerus ersichtlich. Die Verkalkungszonen noch zackig, aber nicht mehr verbreitert.

2. Man sieht Veränderungen an den Epiphysenenden, wie bei hereditär-syphilitischen Föten, bestehend in zackiger Beschaffenheit der Knochenknorpelgrenzen und ungleichmäßiger Aufhellung der der Verkalkungszone anliegenden Spongiosapartie in größerer Ausdehnung. (Fall 98 unserer großen Tabelle; s. später.) Eine Intumeszenz der Knochenenden ist jedoch im Röntgenbilde nicht sichtbar. Hier ist die palpable Schwellung auf das Konto der das Gelenk umgebenden Weichteile zu setzen.

3. Man findet periostale Auflagerungen an den Epiphysenenden der Diaphysen, welche einen mehr minder intensiv dunklen Schatten liefern (verkalktes Osteophyt), während die Verkalkungszone selbst, weil dieselbe durch Granulationsgewebe vielfach substituiert ist, nicht mehr deutlich hervortritt (s. Fig. 35, 38, 39). Diese Kombination ist bei länger dauernden, der Epiphysenlösung vorausgehenden Prozessen festzustellen, bei welchen es überdies infolge intensiver Periostreizung zu ossifizierender Periostitis gekommen ist.

Fig. 26 und 27. Röntgenbilder der Ellbogen- und Kniegelenksenden eines 6 Wochen alten, mit Lähmung der oberen und Kontraktur der unteren Extremitäten behafteten hereditär-syphilitischen Kindes; unförmliche periostale Osteophytauflagerungen an den Knochenenden. Auf die Hälfte verkleinert.

4. Es erscheinen an den Endstücken der Diaphysen große Defekte im Röntgenbilde und die Verkalkungszone fehlt vollständig (s. Fig. 24 und 40—45). Dies sind die Fälle von hochgradiger diffuser subchondraler Granulation mit Epiphysenlösung. Gleichzeitig kann von den Endstücken der Diaphysen aus eine Kalluswucherung ausgehen, welche in Fig. 24 und 28 an den Ellbogengelenksenden deutlich ausgesprochen ist. Die vom Kallus ausgehende Verkalkung kann auf die Epiphysen übergreifen und eigentümliche, aus der Betrachtung der beigesetzten Textfiguren sich

ergebende Formen zutage fördern, ganz analog, wie dies auch im histologischen Teile demonstriert wurde.

Was nun jene seltenen Fälle anbelangt, bei welchen ein lähmungsartiges Bild an den oberen Extremitäten ohne jede palpable Veränderung an den Knochen besteht, so können auch diese durch die radioskopische Untersuchung mitunter Aufklärung finden. In vier Fällen von hereditärer Syphilis, welche ich im Laufe der letzten Jahre untersucht habe, wurden an den die Ellbogengelenke konstituierenden Epiphysen auf radioskopischem Wege Veränderungen nachgewiesen, ohne daß die davon befallenen Kinder Bewegungsstörungen oder Knochenauftreibungen gezeigt hätten. Aber wenige Tage später meldeten sich bereits die ersten Erscheinungen eines Lähmungsbildes, welches daher nicht anders aufgefaßt werden kann, als daß eine von den erkrankten Knochenenden ausgehende spezifische Entzündung sich auf die umgebenden Weichteile

Fig. 28. Röntgenbild der rechten oberen Extremität eines 6 Wochen alten Kindes. Unförmliche Verdickung infolge periostaler Auflagerungen an den Epiphysen und Diaphysen. Fehlen der Verkalkungszonen, vielfache Defekte der Schatten an den Diaphysenenden; eine Kontinuitätstrennung am lateralen Ende der unteren Humerusepiphyse mit ossifizierendem Kallus.

fortsetzt. Erst mit dem Eintritte der Weichteilerkrankung kommt es zu paretischen Symptomen.

Handelt es sich um palpable Auftreibungen der Knochenenden, so kann man mitunter ganz deutlich die vom Periost aus aufgelagerten Schichten an den Knochenenden im Röntgenbilde erkennen und häufig feststellen, daß dieselben den ursprünglichen Knochen röhrenförmig umscheiden (Fig. 26—32). Man erkennt dann deutlich eine Grenze zwischen dem ursprünglichen Diaphysenknochen und der entzündlichen periostalen Apposition, wie ich hier in Fig. 30 und 31 an einem besonders schönen Spezimen demonstrieren kann. Auch kommt es vor, daß bei langer Dauer des Prozesses der Epiphysenknorpel, welcher — abgesehen

Fig. 29. Röntgenphotographie der linken Hand eines 9 Wochen alten, hereditär-syphilitischen Kindes. Sämtliche Grundphalangen zeigen Rarefizierungsvorgänge der Spongiosa; besonders erkrankt sind aber die Grund- und Mittelphalangen des Mittelfingers. Hochgradig afiziert sind auch sämtliche Mittelhandknochen, unförmig verdickt und mit schalenförmigen Osteophyt umgeben erscheinen die Vorderarmepiphysen.

von dem Knochenkerne — bei jungen Säuglingen noch vollständig durchgängig für die Röntgenstrahlen ist, bereits ein sehr deutliches Skiagramm gibt, wenn er durch die von der gelösten Epiphyse ausgehende entzündliche Hyperostose zur vorzeitigen Verkalkung gelangt ist. Beispiele hiefür werden später noch besprochen werden (s. Fig. 34).

Auf einen Umstand aber, der mir von großer Wichtigkeit für die Auffassung der in ihrem Wesen bisher noch immer strittigen hereditär-syphilitischen Pseudoparalyse zu sein scheint, muß gleich aufmerksam gemacht werden: In nicht wenigen der hieher gehörigen Fälle findet man an der schlaffen Oberextremität eine sehr bedeutende Intumeszenz in der Umgebung eines großen Gelenkes, ohne

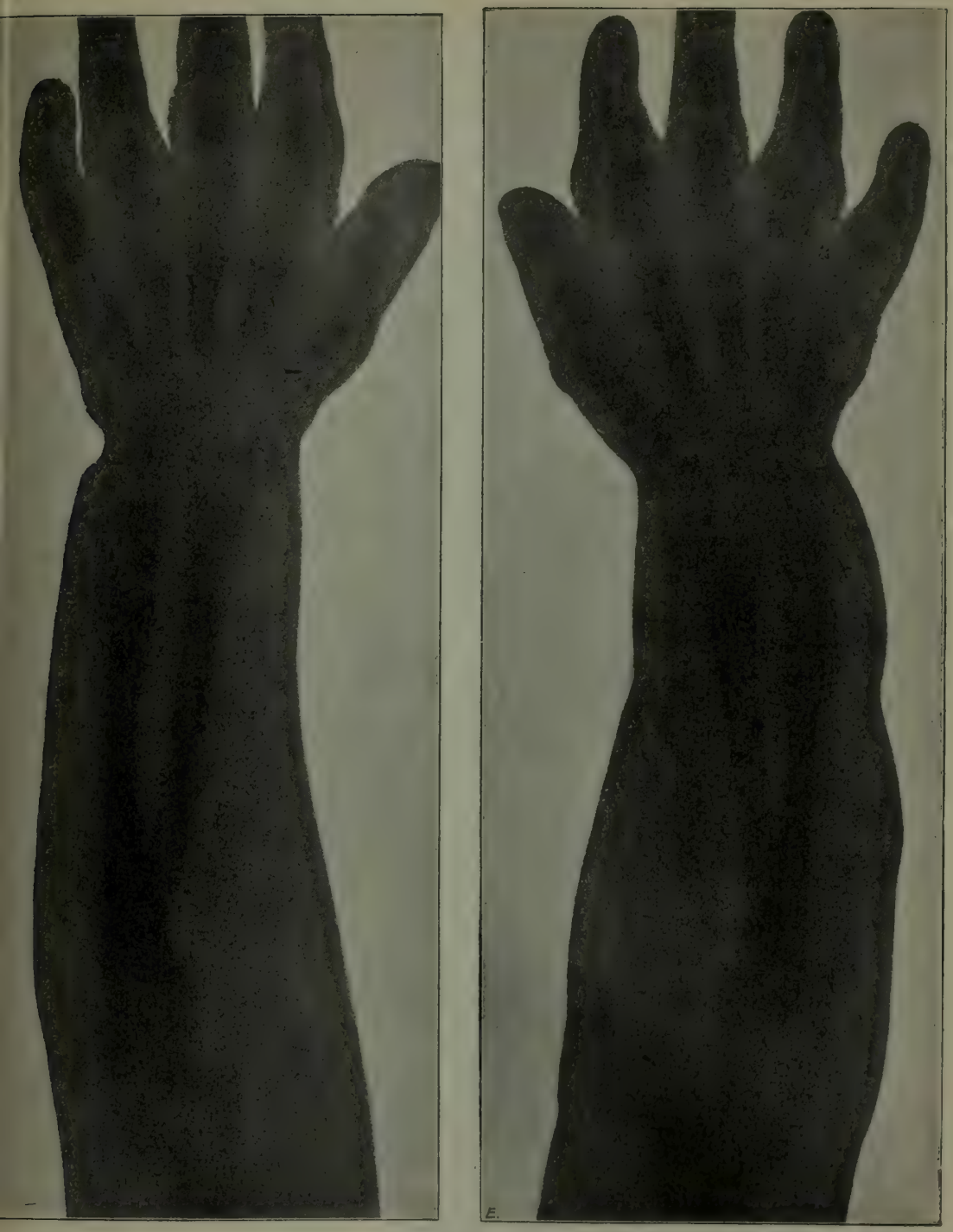

Fig. 30 und 31. Röntgenphotographien der oberen Extremitäten eines 3 Monate alten Kindes mit hochgradiger Aufhellung der Diaphysenschatten an den Gelenksenden der Hand- und Ellbogengelenke, nebstbei hochgradige diffuse Hyperostose und Erkrankung sämtlicher kurzer Röhrenknochen.

daß die Röntgenuntersuchung eine dem sicht- und fühlbaren Schwellungszustande entsprechende Auftreibung der Knochenenden erkennen läßt. Die radiographischen Veränderungen, welche in solchen Fällen zu konstatieren sind, beschränken sich gewöhnlich auf Aufhellung des Spongiosaschattens an den Epiphysenenden und Auszackung der Diaphysenenden. Da keine Verbreiterung des Knochenschattens festzustellen ist, kann die fühlbare Schwellung in solchen Fällen nur durch Auflagerung kalkloser osteoider Bildungen oder durch entzündliche Infiltration der Weichteile bedingt sein, wobei selbstverständlich neben dem Periost und Perichondrium die Muskulatur resp. die Sehnenansätze in Betracht kommen.

Ich werde diese Erscheinung an einem im Jahre 1902 beobachteten und in der Wiener dermatologischen Gesellschaft demonstrierten Falle beleuchten. Es handelte sich um ein dreiwöchentliches Kind mit einer bedeutenden Auftreibung in der Umgebung beider Ellbogengelenke und dem typischen Bilde der Parrotschen Pseudoparalyse. Die Auftreibung erstreckte sich über die Epiphysenenden des Ober- und Vorderarmes, welche das Gelenk konstituieren. Bei Druck waren sämtliche Weichteile über diesen Knochen sehr empfindlich, insbesondere erschienen die Muskeln und Sehnen an der Beugeseite der Gelenke hart und verdickt. Das in diesem Falle aufgenommene Röntgenbild zeigte weder Difformierung noch Aufgetriebensein der Knochen, wohl aber eine Veränderung des der Muskulatur entsprechenden Schattens, der auf der schwer erkrankten Seite bedeutend dichter und breiter erscheint als auf der minder affizierten (s. Fig. 30 und 31). Ähnliches habe ich auch an anderen Gelenken wiederholt zu sehen Gelegenheit gehabt. Daraus schließe ich, daß das lähmungsartige Bild, welches in den betreffenden Fällen vorlag, durch eine Erkrankung der Muskulatur bedingt sein mußte, wobei es sich um einen vom entzündeten Periost der Epiphysengrenzen aus auf die Muskulatur fortgeschrittenen Prozeß handelt.

Aber auch in jenen Fällen, die bei der Röntgenuntersuchung eine deutliche Auftreibung der Knochen erkennen lassen, kann man die lähmungsartigen Erscheinungen sehr wohl durch die Annahme erklären, daß die an den affizierten Epiphysen inserierenden Muskeln in entzündliche Mitleidenschaft gezogen wurden. Über den Mechanismus der aus diesen Verhältnissen resultierenden Bewegungsstörungen werden wir uns noch an anderer Stelle äußern.

Wir haben absichtlich die in letzter Zeit erhobenen Röntgenbefunde und die sich aus denselben ergebenden Resultate bezüglich der Theorie der sogenannten hereditär-syphilitischen Pseudoparalyse

dem klinischen Teil unserer Untersuchungen vorausgestellt, und zwar aus mehrfachen Gründen. Erstlich, weil durch die Feststellung des Momentes, daß auch in Fällen ohne fühlbare Auftreibungen der Epiphysenenden dennoch Veränderungen an den Epiphysengrenzen bei lebenden Säuglingen mit Hilfe der Röntgenuntersuchung nachgewiesen werden können, die osteo-myogene Ätiologie des in Rede stehenden lähmungsähnlichen Zustandes unserem Verständnis näher gerückt wird. Zweitens weil jene Fälle von hereditär-syphilitischer Extremitätenlähmung, bei welchen eine intensive Anschwellung an den Gelenksenden ohne röntgenographisch nachweisbare Knochenverdickung besteht, klar beweisen, daß eine entzündliche Alteration der Muskulatur bei dem Zustandekommen der Bewegungsstörungen unbedingt mit in Rechnung zu ziehen ist. Man wird somit nicht fehlgehen, wenn man gerade auf Basis der eben angeführten Fälle annimmt, daß eine, allerdings nicht immer palpable

Fig. 32. Röntgenphotographie der rechten unteren Extremität eines 5 Wochen alten hereditär-syphilitischen Kindes; hochgradiges, gleichmäßig wucherndes Osteophyt an der Humerus- und Tibia-Epiphyse.

Miterkrankung der Weichteile in der Umgebung der entzündeten Epiphysengrenze konstant besteht. Denn daß das Periost und Perichondrium bei erheblicheren Graden der epiphysären Osteochondritis mitinfiltriert sind, ist eine feststehende Tatsache, auf die schon Kassowitz im Jahre 1882 hingewiesen hat und die aus meinen histologischen Präparaten bis zur Evidenz hervorgeht (s. Tafel II, Fig. 5).

Fig. 33. Röntgenbild der linken unteren Extremität eines 2 Monate alten, mit multipler Epiphysenlösung behafteten hereditär-syphilitischen Kindes. Deutlich ist ersichtlich die abrupte Unterbrechung der Diaphysenschatten und das vollkommene Fehlen der Verkalkungszone an den Extremitätenknochen.

Es entsteht nun die Frage: Liefert die hereditär-syphilitische Epiphysenlösung der Säuglinge ein charakteristisches Röntgenbild? Zunächst wäre auf diese Frage zu erwidern, daß die Lösung eigentlich niemals gesehen werden kann, und zwar aus dem Grunde, weil der kalklose Epiphysenknorpel kein deutliches Schattenbild auf der Platte liefert. Erschlossen kann aber die Lösung aus mehrfachen Umständen werden. Sieht man, z. B. wie in Fig. 33, daß der Diaphysenschaft eines langen Röhrenknochens an einem Teile seines Endstückes in unvermittelt jäher Weise aufhört, so ist man zur Annahme berechtigt, daß dem defekten Diaphysenende eine herdförmige Metamorphose von Knochentextur in syphilitisches Granulationsgewebe entspricht und daß bei den intra vitam fortwährend vor sich gehenden Bewegungen und Erschütterungen der Diaphysenenden zwischen solchen weichen Gewebstexturen und den Chondroepiphysen Dehiszenzen aufgetreten sein müssen.

Eine weitere Möglichkeit, das Vorliegen einer Epiphysenlösung aus dem Röntgenbilde herauszulesen, ist dann gegeben, wenn von den

einer Verkalkungszone entbehrenden und hochgradig aufgehellten Diaphysenendstücken unregelmäßige, kalkhaltige Fortsätze gegen die Epiphysenregion und die Weichteile hin sich ausbreiten. Solche kalkhaltige Appendizes an den erweichten Diaphysenenden beweisen das Vorliegen einer entzündlichen Kallusbildung an der Epiphysengrenze, welche nur dann zu stande kommen kann, wenn ein Schlottern der Epiphyse an der Diaphyse infolge Kontinuitätstrennung eingetreten ist (Fig. 24 und 28).

Findet sich, wie ich dies auch schon gesehen habe, das Epiphysenstück im großen Umfange verkalkt und befindet sich dasselbe gleichzeitig in einer winkligen Stellung zum Schafte der Knochen, so beweist dies gleichfalls, daß hier Epiphysenlösung vorliegt, oder wenigstens vorgelegen hat, welche mit einer Lageverschiebung der Epiphyse einhergegangen war. (Fig. 34.)

Es wäre nun noch eine auffällige, im radioskopischen Bilde zur Ansicht kommende Erscheinung an der Spongiosa der Röhrenknochen hereditär-syphilitischer Säuglinge zu erwähnen und das ist die in die Augen springende Helligkeit im Strukturbilde der Spongiosa, welche nur auf eine Verdünnung des knöchernen Balkenwerkes beziehungsweise auf einen mangelhaften Kalkgehalt desselben zurückgeführt werden kann. Auch hier decken sich die auf radioskopischem Wege erhobenen Befunde vollständig mit den histologischen. Wir haben gefunden, daß das Spongiosabild syphilitischer Säuglingsknochen, welche mit Veränderungen an den Epiphysengrenzen behaftet sind, sich durch eine auffallende Rarefizierung des Balkenwerkes, durch ein Überwiegen der Markräume und durch eine bedeutende Hyperämie von der normalen

Fig. 34. Röntgenbild der rechten Hand eines $3^1/_2$ Monate alten Kindes mit vormals abgelösten und schlecht verheilten Vorderarmepiphysen. Genaue Beschreibung im Texte S. 275 u. 276. Auch multiple Erkrankung der kurzen Röhrenknochen.

Spongiosa unterscheidet. Wir haben des ferneren darauf hingewiesen, daß man unter den eben genannten Verhältnissen konstant bis tief hinein in die Diaphyse Knorpelreste in den Balken findet, welchen nicht der gleiche Kalkgehalt zukommt als dem normalen, vollkommen ossifizierten spongiösen Balkenwerke einer gesunden Diaphyse. Wenn wir daher bei hereditär-syphilitischen Säuglingen an den langen und an den kurzen Röhrenknochen eine Verdünnung und Rarefizierung der Spongiosaleisten finden, so ist dies keineswegs auf eine einfache Knochenatrophie zurückzuführen, wie Kienböck und Neurath sich kürzlich geäußert haben, sondern es handelt sich hier um weitausgreifende, durch das Syphilisvirus angeregte entzündliche Markwucherungen, welche selbstverständlich mit Resorptionserscheinungen an dem knöchernen Balkenwerke verknüpft sind. Dementsprechend findet man im mikroskopischen Bilde die verdünnten Spongiosabalken mit Einschmelzungsgruben dicht besetzt.

Daß die hier besprochenen Veränderungen im Innern der Diaphysenknochen wirklich entzündlicher Natur sind, wird übrigens dadurch bewiesen, daß dieselben niemals ohne entzündliche Periostveränderungen zu finden sind. Daß sie nichts mit Inaktivität zu tun haben und nicht etwa mit der paralytischen Haltung bei der Pseudoparalyse in Verbindung stehen, geht daraus hervor, daß sie auch an den Phalangen-, Mittelhand- und Mittelfußknochen zu finden sind, trotzdem an den Fingern niemals Bewegungsstörungen vorkommen.

Meine weiter bei Kienböck fortgesetzten radiographischen Untersuchungen haben mich gelehrt, daß mit Hilfe der Röntgenstrahlen Knochenaffektionen bei hereditär-syphilitischen Neugeborenen und Säuglingen nachgewiesen werden können, welche sich intra vitam durch keine andere klinische Untersuchungsmethode zu erkennen geben und ohne Röntgenuntersuchung auch nicht geahnt werden können. Es hat sich gezeigt, daß namentlich die kurzen Röhrenknochen der hereditär-syphilitischen Säuglinge viel häufiger krank sind als man nach dem gewöhnlich negativen Ausfall der palpatorischen Untersuchung dieser Knochen sonst anzunehmen berechtigt wäre. Wiederholt hat es sich herausgestellt, daß hereditär-syphilitische Säuglinge, bei denen am Knochensystem durch Palpation absolut nichts zu finden war, im Röntgenbilde schwere periostale und endostale Veränderungen sowohl an den langen als insbesondere an den kurzen Röhrenknochen der Extremitäten darboten. Namentlich die Phalangen liefern wegen ihrer leichten Durchleuchtbarkeit ein äußerst günstiges Untersuchungsobjekt. So haben wir beispielsweise, abgesehen von den Fällen, welche wir

klinisch schon als syphilitische Entzündungen der Phalangenknochen diagnostizieren konnten, bei den meisten zur Untersuchung gekommenen Fällen von osteochondritischer Pseudoparalyse erst durch die radioskopische Untersuchung Veränderungen der Phalangen-, Mittelhand- und Mittelfußknochen nachweisen können. Des weiteren hat sich ergeben, daß in vielen derartigen Fällen auch sämtliche lange Röhrenknochen von schalenförmigem Osteophyt, also von einer diffusen periostalen, intensiv verkalkten Knochenwucherung umgeben waren, welche bei der Knochenpalpation gar nicht geahnt werden konnte.

Ich will einige einschlägige Fälle vorführen:

Fall I.

Am 20. Februar 1901 demonstrierte ich in der Wiener dermatologischen Gesellschaft einen hereditär-syphilitischen 4 Monate alten Säugling nebst dem dazugehörigen Radiogramm der oberen Extremitäten. Wir fanden die Reste eines sich seit der 3. Woche hinschleppenden syphilitischen Exanthems, Sattelnase, charakteristische Mundnarben, daneben eine seit kurzem aufgetretene Lähmung der rechten oberen Extremität mit Auftreibung des Ellbogen- und Handgelenkes. Im Radiogramm (s. Fig. 34 u. 35) zeigen sich alle Knochen bedeutend verändert. Am auffallendsten ist es, daß die Epiphysen des Radius und der Ulna einen dunklen Schatten geben, also kalkhaltig sind, was in diesem Lebensalter eine Anomalie darstellt. Es handelte sich bei diesem Kinde um eine syphilitische Knochenaffektion des rechten Vorderarmes, um eine Epiphysenlösung, welche zu Kallusbildung und frühzeitiger Verkalkung des Epiphysenknorpels geführt

Fig. 35. Röntgenphotographie der rechten Hand eines $3^1/_2$ Monate alten hereditär-syphilitischen Kindes mit vormals abgelösten und schlecht verheilten Vorderarmepiphysen, wie in Fig. 34. $^1/_2$ verkleinert.

hatte. Die ehemals abgelöste Chondroepiphyse blieb sich selbst überlassen und ist in schlechter Stellung angeheilt, so daß die vorzeitig verknöcherten Vorderarmepiphysen in winkliger Neigung an den Schaft der Diaphysen angewachsen erscheinen. Die Hand bietet sich daher dem Betrachter in einer subluxierten Pronationsstellung. Dabei war namentlich am distalen Epiphysenende der Ulna noch immer eine abnorme Beweglichkeit geringeren Grades zwischen Diaphyse und Epiphyse festzustellen.

An den distalen Epiphysenenden der Vorderarmknochen kann man im vorliegenden Falle mehrere Zonen im Röntgenbilde unterscheiden. An der Ulna sieht man einen distalen ziemlich dichten kalkreichen stylusartigen Fortsatz und an der Grenze gegen die Diaphyse eine zirka 2 *mm* breite helle, fast kalklose quere Zone, offenbar die bedeutend erkrankte und der Knochenbälkchen bare subchondrale Granulationsschichte zwischen Epiphyse und Diaphyse. Am Radius findet sich die knollenförmig aufgetriebene, verkalkte Epiphyse mit lateralen mächtigen Schattenwülsten, die von hyperostotischen, kalkreichen Knochenauflagerungen herrühren, deutlich ausgeprägt. Dieselbe erscheint durch eine bogenförmig verlaufende, epiphysenwärts konkave helle Zone, welche auch hier der kalklosen subchondralen Granulationsschichte entspricht, von der Diaphyse abgrenzt. Dabei erkennt man im Aktinogramm deutlich die winklige Knickung der ganzen Hand sowie eine bedeutende Protuberanz, entsprechend dem unteren Radiusende, welche als Folge der periostalen Kalluswucherung zu erklären ist.

Sehr interessant ist, daß trotz Mangels sonstiger klinischer Symptome einer Erkrankung der kurzen Röhrenknochen sämtliche Handwurzel- und Phalangenknochen schwer verändert sind. An einem Vergleiche des Radiogramms dieser Hand mit einem normalen (Fig. 3) sieht man, daß auch die innere Struktur der kurzen Knochen beträchtlich verändert ist. Die Diaphysenschatten sind lichter und durch grobe Lücken im Maschenwerk der Spongiosa und Unregelmäßigkeit der Bälkchenzüge gegenüber der Norm unterschieden.

Da meine histologischen Untersuchungen an Phalangenknochen bei schwerer Knochensyphilis gezeigt haben, daß hier diffuse osteomyelitische und periostitische Veränderungen vorkommen, welche sich durch Rarefikation des knöchernen Balkenwerkes durch Umwandlung des Markgewebes in ein Granulationsgewebe und durch periostale Hyperostose auszeichnen, so ist es klar, daß die Röntgenbefunde sich auch hier vollständig mit den histologischen decken.

Umgekehrt haben wir in einer Anzahl von Fällen, welche sich durch klinisch nachweisbare Phalangitis auszeichneten, auch bei der Röntgenuntersuchung schwere Veränderungen an den Epiphysengrenzen

und dem Periost der langen Röhrenknochen mit Röntgenstrahlen nachweisen können, ohne daß die sonst üblichen klinischen Untersuchungsmethoden diesbezüglich Veränderungen hätten vermuten lassen.

Bei der Röntgenuntersuchung fanden wir des weiteren, abgesehen von den Veränderungen, welche sich auf die Epiphysen beziehen, beide Vorderarmknochen stark aufgetrieben und von dichtem zirkulären Osteophyt besetzt. Im Innern der Knochenschäfte zeigten sich aber zahlreiche hellere Stellen an den Knochenschatten der ganzen Länge der Vorderarmepiphysen nach, besonders aber in der Nähe der Epiphysenenden, was auf herdförmige Rarefikation der Spongiosa in der Nähe der Ossifikationszone hinweist.

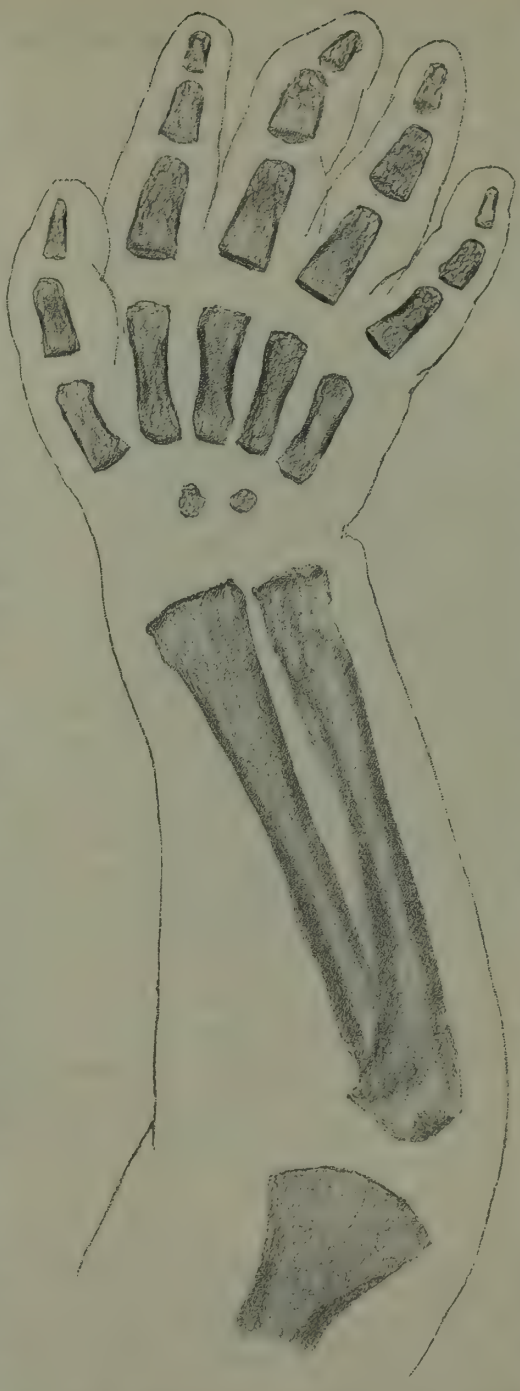

Fig. 36. Röntgenbild der rechten Oberextremität eines 3 Monate alten hereditär-syphilitischen Kindes mit unförmiger Hyperostose sämtlicher kurzer Röhrenknochen. Leichte Subluxation der Interphalangealgelenke des fünften Fingers.

Fall II.

Die auf Fig. 36 produzierte Abbildung des Röntgenbildes eines dreimonatlichen Kindes zeigt folgendes mit besonderer Klarheit: Zunächst sind die Grundglieder des zweiten bis vierten Fingers verdickt, die Phalangen in großer Ausdehnung aufgehellt und in Totalität aufgetrieben, an den übrigen drei Grundphalangen sieht man grobe Spongiosadefekte und Aufhellung des Knochenschattens, und zwar bedeutender in der distalen als in der proximalen Hälfte. Die Ulna ist in ihrer ganzen Ausdehnung verändert, wobei Knochenauflagerungen besonders hervortreten. Ebensolche finden sich auch an allen Mittelhandknochen. Die Epiphysengrenzen der langen Röhrenknochen zeigen auffallende Helligkeit

und verschwommene Bälkchenzeichnung, insbesondere ist der laterale Teil des unteren Humerusendes, wie aus der Abbildung ersichtlich ist, gegenüber dem medialen auffallend hell.

Bei diesem Falle ist besonders interessant, daß zur Zeit der radioskopischen Untersuchung klinisch nicht die geringste Bewegungsstörung, doch aber eine Schwellung in der Umgebung des rechten Ellbogengelenkes festgestellt werden konnte, daß sich aber drei Tage nach der Röntgenuntersuchung das Bild der Pseudoparalyse bei dem Kinde einstellte, woraus der Zusammenhang der Lähmungssymptome mit der Humerusaffektion klar hervorgeht.

Fall III.

Das Auftreten einer allgemeinen Erkrankung des Knochensystems zeigt uns das 8 Wochen alte Kind Stephanie D., welches am 25. Februar 1901 zur Untersuchung kam. Es ist das achte Kind einer ehemals luetischen Mutter, gleichzeitig das erste lebend geborene Kind in der betreffenden Ehe, nachdem sieben Totgeburten vorausgegangen waren. Am 4. Lebenstage stellte sich Koryza ein, welche noch immer andauert. Das Kind, welches mit Gärtnerscher Fettmilch ernährt wird, ist von gutem Ernährungszustande, doch sehr blaß, zeigt keine Spur von Exanthem, auch keine Exanthemreste. Der Nasenrücken ist etwas eingesunken, das Nasenbein verbreitert und hyperostotisch. Die Behaarung des Kopfes ist defekt, Milz und Leber sind von normaler Größe. Nebst einer diffusen rarefizierenden Ostitis der Schädelknochen, von welcher wir noch an anderer Stelle handeln werden, fanden sich beide obere Extremitäten schwer beweglich, das linke untere Humerusende stark aufgetrieben, ebenso auch die oberen Epiphysengrenzen des Vorderarmes. In der Umgebung des Ellbogengelenkes besteht eine beträchtliche Auftreibung, in welche sämtliche Muskelansätze der Vorderarmbeuger mit einbezogen sind. Ähnliche, etwas geringfügigere Veränderungen sind rechterseits vorhanden. Passive Bewegungen sind sehr schmerzhaft, aktiv sind die beiden oberen Extremitäten ganz unbeweglich. Auch die Kniegelenke sind bedeutend aufgetrieben, spastisch flektiert, die ganzen unteren Extremitäten in den Hüftgelenken stark adduziert und flektiert. Die Grundphalangen der ersten und zweiten Zehe sowie der Metatarsus I rechterseits sind stark aufgetrieben, so daß der Fußrücken in seinem medialen Anteile eine Schwellung zeigt, an welcher auch die Weichteile partizipieren (Fig. 37). Die Haut über dem Fußrücken ist gespannt, leicht rosarot verfärbt, doch weder fixiert noch infiltriert.

Sehr interessant ist das Ergebnis der Röntgenuntersuchung an den langen Röhrenknochen. Sämtliche langen Röhrenknochen zeigen ungleichförmige periostale Auflagerungen. Man sieht nämlich die Konturen des fertig gebildeten alten Knochens, umscheidet von lichteren Knochenschatten, ganz jungen neu apponierten entzündlich-hyperostotischen Wucherungen entsprechend, welche noch nicht so intensiv verkalkt sind, wie die fertige Kompakta älteren Datums. Spindelförmige Knochenverdickungen als Folge derartiger Auflagerungen sieht man an den oberen Enden der Vorderarmknochen, während das untere Diaphysenende des Humerus beiderseits gleichmäßig aufgetrieben erscheint. Eine Erkrankung an den Epiphysen-

grenzen selbst läßt sich an den Bildern dieses Falles, vielleicht wegen mangelhafter Ruighaltung des Kindes bei der Aufnahme nicht erkennen, doch erscheinen die Endteile der knöchernen Diaphysenschatten aufgehellt und verwaschen. Gleichzeitig fand sich auch noch diffuse Aufhellung der Knochenschatten und Blähung des ganzen Knochens als Ausdruck der luetischen Knochenentzündung an den Mittelfußknochen und Grundphalangen der ersten und zweiten Zehe bei demselben Kinde (Fig. 37).

Fall IV.

Folgender interessanter Röntgenbefund (Fig. 38) ergab sich bei einem im 3. Lebensmonate stehenden Kinde, welches, von einem syphilitischen Vater stammend, in den ersten Lebenswochen ein Exanthem, in der 7. Lebenswoche deutliche Knochenauftreibungen an den Epiphysen und eine Woche später schlaffe Lähmung der oberen Extremitäten und Unbeweglichkeit der unteren Extremitäten mit Kontrakturstellung zeigte.

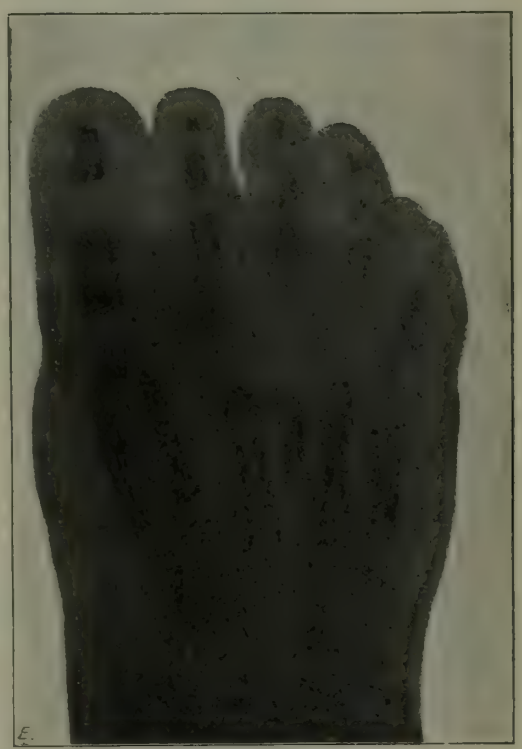

Fig. 37. Röntgenphotographie des rechten Fußes eines 8 Wochen alten hereditär-syphilitischen Kindes. Verbreiterung und Aufhellung der Knochenschatten der ersten und zweiten Grundphalange und des ersten Fußwurzelknochens nebst dichtem periostalem Osteophyt.

Radioskopisch erkennt man periostale Verdickung längs aller langen Röhrenknochen; besonders zeichnen sich die oberen Epiphysen der Vorderarmknochen durch ganz unförmige Osteophytschatten aus, welche von den Epiphysen ausgehend, sich weit nach den Diaphysen hin erstrecken und zernagte und buchtig ausgehöhlte Grenzkonturen erkennen lassen. Gleichzeitig ist im Innern des Knochenbildes an den Diaphysen in sehr ausgedehntem Umfange eine Aufhellung der Struktur erkennbar.

Weitere sehr interessante Veränderungen zeigte das Fußskelett desselben Kindes. Entsprechend einer sicht- und fühlbaren Auftreibung des linken Mittelfußes erkennt man sehr interessante Strukturveränderungen an allen fünf Mittelfußknochen. Zunächst erkennt man Aufhellungen der Diaphysenschatten als Zeichen vorgeschrittener Knochenresorption, und zwar besonders an den distalen Enden beziehungsweise Köpfchen, zudem ist, entsprechend einer besonders markierten Auftreibung des ersten Metatarsus- und der dazu gehörigen Grundphalange, eine Blähung mit Verbreiterung der entsprechenden Knochenschatten und weit vorgeschrittene Rarefizierung im Innern derselben nachzuweisen.

Fig. 38. Röntgenbild der linken Hand eines 2 Monate alten hereditär-syphilitischen Kindes. Multiple Erkrankung der kurzen und langen Röhrenknochen. Im untersten Drittel der Ulna ein großer Defekt im Knochenschatten. Deutlich zu erkennen ist Subluxation des ersten Interphalangealgelenks des kleinen Fingers.

An diesem Falle zeigte sich wieder von neuem, daß bei dem klinischen Bilde der sogenannten Pseudoparalysis mitunter eine generelle Erkrankung sämtlicher Röhrenknochen vorliegt, die ohne Röntgenuntersuchung gar nicht zu ahnen ist.

Ein weiterer, radioskopisch sehr interessanter Fall ist folgender:

Fall V.

Rosa A., am 13. November 1901 zum ersten Mal untersucht, ist das vierte Kind einer Ehe mit syphilitischem Vater; vorausgegangen sind zwei Abortus. Die Haut zeigt keine Spur von Veränderung, soll auch stets frei von Exanthemen gewesen sein, doch besteht seit der Geburt verstopfte Nase, hypertrophische Rhinitis und allgemeine Blässe, Lähmungserscheinungen fehlen. Das Knochensystem zeigt folgende klinische Veränderungen: Auftreibung der Grundphalangen des zweiten und vierten Fingers links und des zweiten und dritten Fingers rechterseits, so daß die Finger die schon beschriebene eigentümliche Flaschenform angenommen haben. Klinisch läßt sich nur eine Erkrankung der Fingerphalangen nachweisen, und zwar zeigt das Röntgenbild an der rechten Hand sämt-

liche Grundphalangen aufgetrieben, ebenso die (Fig. 38) Mittelphalangen des zweiten und dritten Fingers. Durch die bedeutende Auftreibung der Grundphalange des vierten Fingers ist eine eigentümliche konkave Ausbiegung des fünften Fingers zu stande gekommen, so daß das erste Interphalangalgelenk desselben subluxiert und bogenförmig verzerrt ist. Auch an der linken Hand besteht ein ähnliches, wenn auch geringeres Erkrankungsbild. Interessant ist, daß sämtliche Mittelhandknochen rarefiziert erscheinen, obwohl durch die palpatorische Untersuchung keine Veränderung an denselben zu eruieren ist und daß beide Typen der phalangitischen Erkrankung, nämlich sowohl die sanduhrförmige Einschnürung in der Mitte als auch die Rarefizierung im Innern mit periostaler Hyperostose gleichzeitig bei demselben Kinde nachzuweisen sind. Dabei überwiegt an der linken Hand der Einschnürungstypus, während an der rechten Hand ausgebreitete Knochenresorption im Vordergrund steht. Von größtem Interesse ist aber eine diffuse allgemeine Hyperostose sämtlicher langer Röhrenknochen, obwohl palpatorisch keine Zeichen einer solchen Affektion nachzuweisen waren. Allenthalben sieht man durch dunkle Schatten sich markierende, neuapponierte, periostale Knochenschichten, daneben bestehen allerwärts in der Nähe der Epiphysen aufgehellte Knochenpartien. An den Diaphysenenden der Vorderarmknochen sieht man überdies noch die verbreiterte und leicht ausgezackte Ossifikationszone. Nach dreimonatlicher Behandlung waren die Veränderungen des Knochensystems, insbesondere die sehr starke Auftreibung der Finger geheilt.

Da es ein seltenes Ereignis ist, Säuglinge mit multipler vollkommener Ablösung der Epiphysen von den Diaphysen intra vitam zu beobachten und radioskopisch zu untersuchen, so soll der klinische und Röntgenbefund eines solchen Falles, welchen ich im Monate November 1902 an der Abteilung Neuraths unseres Instituts zu sehen Gelegenheit hatte, kurz skizziert werden.[1])

Fall VI.

Es handelt sich um ein weibliches Kind von 7 Wochen, welches wegen angeblicher Frakturen beider Vorderarme von einem Landarzte mit Gipsverbänden behandelt wurde. Die Frakturen wurden als intrauterine oder beim Geburtsakte entstandene bezeichnet. Die Anamnese ergab, daß die Mutter 6 Jahre vor der Eheschließung von einem andern Manne syphilitisch infiziert wurde, daß sie seit 2 Jahren verheiratet war, zunächst eine Totgeburt produzierte und vor 7 Wochen von diesem Kinde entbunden wurde, welches am normalen Schwangerschaftsende zur Welt kam und schon in den ersten Lebenstagen durch Unbeweglichkeit der oberen Extremitäten auffiel.

Folgender Aufnahmestatus wurde konstatiert:

Das Kind ist von erdfahler Hautfarbe, die Haut selbst zeigt allenthalben einen eigentümlichen Glanz und eine ockergelbe Verfärbung; an den

[1]) Der Fall ist von Neurath in der Monatsschrift für Kinderheilkunde (Bd. II, Mai 1893) mitgeteilt worden. Ich bin ihm für die Überlassung desselben zum Zwecke der Publikation in meinem Werke zu Dank verpflichtet.

Fußsohlen und Handtellern, im Gesichte und an der Stirne erkennt man desquamierende Stellen; des weiteren fallen auf: geringfügige Behaarung des Kopfes, Infiltration der Nagelbetten und trockene Koryza. Ein eigentümliches Bild bieten die Extremitäten: vor allem erscheint es auffallend, daß beide oberen Extremitäten schlaff an den Seitenteilen des Stammes anliegen. Dabei

Fig. 39 und 40. Röntgenbilder der oberen Extremitäten eines 7 Wochen alten Kindes mit multipler Epiphysenlösung und Erkrankung sämtlicher kurzer Röhrenknochen. Näheres im Texte S. 281—286.

erscheinen die Schultergelenke abduziert, die Ellbogengelenke ein wenig gebeugt, die Vorderarme proniert. Aktive Extremitätenbewegungen werden nicht vorgenommen. Bei Nadelstichen auf die Haut der Vorderarme werden keine Bewegungen mit den Armmuskeln gemacht, nur die Finger werden ein wenig zu strecken versucht. Beide Vorderarmepiphysen sind gegenüber den Diaphysen winklig abgeknickt, so daß die Hände im Zusammenhange mit den

Vorderarmepiphysen einen dorsalwärts konkaven Winkel mit der Richtungslinie des Vorderarmes bilden. Die Palpation ergibt, daß die Epiphysen längs der Diaphysen hin und her bewegt werden können. Die Ellbogengelenke sind beiderseits aufgetrieben. Die unteren Epiphysen der Oberarme schlottern bei passiven Bewegungen. Alle passiven Bewegungsversuche sind von intensiven Schmerzäußerungen seitens des Kindes begleitet.

Noch interessanter gestaltete sich das Verhalten der unteren Extremitäten. Hier fällt vor allem auf, daß die Endstücke der Unterschenkel in einem nach vorne offenen Winkel zum Schafte desselben abgeknickt sind (s. Fig. 41) und daß in der Umgebung der abgeknickten Epiphysen die Weichteile stark geschwollen sind. Rechterseits ist diese Auftreibung bedeutender als linkerseits und hier läßt sich der ganze Fuß, inklusive der mit ihm noch verbundenen unteren Epiphyse des Unterschenkels, längs des Schaftes desselben, hin und her bewegen, als wenn zwischen Epiphyse und Diaphyse eine Pseudathrose bestünde. In geringerem Maße ist diese abnorme Beweglichkeit auch links zu konstatieren.

Die Epiphysen, welche das Kniegelenk konstituieren, sind mächtig aufgetrieben, auch an der unteren Femurepiphyse besteht abnorme Beweglichkeit. Es braucht nicht erst gesagt zu werden, daß auch an den Unterextremitäten alle passiven Bewegungsversuche Schmerzensäußerungen bei dem Kinde hervorriefen. Nur muß betont werden, daß im Gegensatze zu der schlaffen, mehr lähmungsartigen Haltung der oberen Extremitäten, die unteren Extremitäten im Hüft- und Kniegelenk spastisch gebeugt und adduziert sind, wenngleich eine aktive Bewegung derselben nicht möglich ist. Man fühlt die Strecker erschlafft, die Beuger und Adduktoren jedoch steif kontrahiert.

Die Grundphalangen der Finger beider Hände sind aufgetrieben, zumal die der drei mittleren Finger. Die proximalen Anteile derselben sind stärker verdickt als die distalen.

Milz- und Leberschwellung vervollständigen das klinische Bild des Falles.

Neurath äußert sich über die radioskopischen Verhältnisse des Falles folgendermaßen:

„Im Röntgenbilde fallen zunächst, wie die beigegebenen Abbildungen (Fig. 39, 40 und 42) zeigen, was die Oberextremitäten anbelangt, die gewaltigen Veränderungen an den das Ellbogengelenk bildenden Knochenenden auf. An den unteren Enden der Oberarmknochen fehlt jede Zeichnung der Knochenappositionsschichten und — besonders deutlich am linken Humerus — endet der Schatten des Humeruskolbens in einer distalwärts immer heller werdenden Aufhellungszone. Außerdem fällt hier eine Verbreiterung des Humerusschattens durch eine kegelförmige Randzone auf, die, sich von unten nach oben verjüngend, bis nahe zur Mitte der Humerusdiaphyse reicht, dem Humerusschatten an Intensität nahesteht, sich immerhin durch eine lichtere, verwaschene Linie trennen läßt. Auf der rechten Seite zeigt der Humerus ähnliche, aber etwas weniger intensive Veränderungen; die den periostalen Auflagerungen entsprechenden, den Humerusschatten einschließenden Randschatten sind bedeutend weniger ausgedehnt und die untere Begrenzung der Humerusdiaphyse läßt zwar Details schwer erkennen, zeigt aber wenigstens an der radialen Seite eine begrenzende Kontur.

Derselben Art sind die Veränderungen an den Schatten der proximalen Enden der Vorderarmknochen. Auch hier zeigen die durch Auflagerungen auf fast das doppelte verdickten Diaphysenenden eine bedeutende Aufhellung ihres Schattens, die eine Struktur der Knochenappositionsstellen nicht erkennen läßt. Die als Auflagerungen zu deutenden Randzonen sind beiderseits an der Ulna breiter als am Radius und ziehen sich, distalwärts zarter werdend, bis nahe zur Mitte des Diaphysenschaftes. Dieser ist in seiner ganzen Länge im Schattenbilde deutlich aufgehellt, deutlicher in seinen proximalen, weniger stark in den distalen Partien. Auch die karpalen Enden der Vorderarmknochen werfen einen bedeutend verbreiterten Schatten. Auch hier fehlt die Zeichnung der Appositionszone und findet sich an deren Stelle eine sich in einer ungemein feinen, unregelmäßig zackigen Linie konturierende Aufhellungszone, die allmählich in den Diaphysenschatten übergeht.

Fig. 41. Rechte untere Extremität des Kindes wie in Fig. 42. Abknickung zwischen Epiphyse und Diaphyse im unteren Drittel des Unterschenkels.

Die Weichteile in der Gegend des Handgelenkes, wie die der Ellbogengegend konturieren sich in einem Hautschatten, der die im klinischen Bilde zu Tage getretenen Schwellungen auch hier andeutet.

Die nicht verknöcherten Karpalien treten im Röntgenbilde nicht hervor. Interessant sind die Radiogramme der Handskelette. Zunächst zeigen die Grundphalangen eine auffallende Veränderung einerseits ihrer Konturen, anderseits der Zeichnung ihres Schattenbildes. Diese Veränderungen sind beiderseits an den Grundphalangen der mittleren drei Finger deutlicher als an denen des ersten und fünften Fingers, und zwar ganz besonders an den Fingern der linken Hand, von denen die Grundphalanx des Ringfingers am stärksten betroffen zu sein scheint. Die basale Begrenzungslinie der Grundphalangen ist verbreitert und stark aufgehellt, an den mittleren Fingern der linken Hand kaum angedeutet. Die an der Basis verbreiterte Phalanx ver-

jüngt sich distalwärts ganz wenig, so daß sie einen oben abgerundeten stumpfen Kegel formiert. An einigen Phalangen, wie rechts an der dritten und vierten, links an der zweiten und dritten, läßt sich in der Mitte des Knochens eine scheinbare Einschnürung erkennen, die aber nur durch eine Aufhellung der entsprechenden Randpartien vorgetäuscht wird. Das schärfer konturierte distale Phalangenende zeigt sich als linearer Schatten, welcher dem durch Aufhellung der Randpartien anscheinend verschmälerten Schatten des Knochens haubenförmig aufsitzt. Die Grundphalangen erscheinen nicht nur in allen Höhen verbreitert, sondern auch etwas verlängert. Die des linken Ringfingers zeigt besonders weitgehende Änderungen ihrer Struktur; die Appositionszone ist im Radiogramm gar nicht markiert, die Knochenzeichnung besteht in einer unscharfen fleckigen Nuancierung des Schattens, während die übrigen Grundphalangen in ihrer Zeichnung nur wenig verändert sind. — Eklatante Verbreiterung ihrer Basis zeigen auch die Schatten der Mittelphalangen.



Fig. 42. Dieselbe untere Extremität im Röntgenbilde. Hochgradige Defekte an den Diaphysenenden besonders der Tibia und des Oberschenkels, dichte periostale Osteophytbildungen, sichtbare Aufhellung des Talus- und Kalkaneusschaftes.

Interessant sind die Einzelheiten, welche die Schatten der Metakarpalknochen erkennen lassen. Dieselben sind zunächst durch eine leichte Verbreiterung sowohl ihrer distalen wie ihrer proximalen Enden annähernd hantelförmig gestaltet. An allen läßt sich weiters eine Verbreiterung und Verstärkung der seitlichen Kortikaliskontur erkennen, die gegen das proximale Ende hin vorzeitig aufhört und hier die Endpartie des Knochenschattens seitlich unbegrenzt erscheinen läßt. Im Innern zeigen die Schatten eine mehr oder weniger intensive Aufhellung, die an den verbreiterten Knochenenden besonders stark ist. Die epiphysentragenden distalen Enden des 2. bis 5. Metakarpus zeigen nicht die normalerweise dunkle Begrenzungslinie der Knochenappositionsstellen, sondern, ähnlich den proximalen Enden der Basalphalangen, eine kaum angedeutete, das stark erhellte Knochenende unscharf umziehende Linie. Die proximalen

Enden des 2. bis 5. Metakarpus sind im Bilde der linken Hand von einer dunkleren Linie begrenzt, während im Bilde der rechten Hand diese Linie recht zart gezogen erscheint. Die Metakarpalknochen der Daumen, die bekanntlich die Epiphysen an ihren proximalen Enden haben, zeigen normal scharfe Umgrenzungslinien, welche durch ihre Schattenintensität von den aufgehellten Innenpartien kontrastreich abstechen.

Die Veränderungen an den Knochen der unteren Extremitäten, in ihrem Charakter identisch mit denen der oberen, variieren von diesen nur in ihrer Intensität. Die unteren Enden der Femora zeigen die Knochenkonturen an beiden Seiten einschließende Schattenauflagerungen, die jedoch weniger dick erscheinen als am linken Humerus. Das Femurende zeigt eine breite, wenig intensive Schattenzone, die den stark aufgehellten Diaphysenschatten nach unten begrenzt. Dieselbe ist am rechten Femur weniger deutlich als am linken. Die Knochen des Unterschenkels erscheinen in der Mitte weniger, jedoch an den proximalen und distalen Enden stark verbreitert und nicht, wie de norma, epiphysenwärts durch die dunkle Schattenlinie der normalen Appositionszone, sondern durch eine stark aufgehellte, von einer queren dunklen Linie umzogene Endpartie begrenzt. Periostale Auflagerungen bedecken die Knochen in ihrer ganzen Länge und gewinnen an den Knochenenden solche Mächtigkeit, daß z. B. das linke obere Tibia- und untere Fibulaende fast aufs doppelte verdickt erscheinen.

Die sichtbaren Fußwurzelknochen, die verknöcherten Teile des Talus und Calcaneus zeigen eine sehr bedeutende Aufhellung, so daß sich ihr Schatten von dem der Weichteile kaum nuanziert. Nur eine feine Begrenzungslinie, die die Knochen wie blasige Gebilde umzieht, läßt diese erkennen. Vom Os cuboideum und einem kuneiforme ist beiderseits je ein kleiner Verknöcherungsherd zu sehen. Die Anordnung der Fußwurzelknochen in ihrer Beziehung zum Unterschenkel weicht insofern von der Norm ab, als die Knochenkerne des Calcaneus und des Talus nicht unter die Malleolen zu liegen kommen, sondern etwas nach vorne und vielleicht auch aufwärts verschoben sind. Dadurch kommt im Radiogramm jene auffallende Subluxationsstellung zum Ausdruck, die im klinischen Bilde so sehr imponierte und die sich im Radiogramm auch in der verunstalteten Weichteilkontur der Fußgelenksgegend andeutet."

Von den Schattenbildern der übrigen Skelettpartien sei noch erwähnt, daß im Schultergelenk der proximale Humerusanteil verdickt und ähnlich aufgehellt und undeutlich begrenzt erscheint wie das distale Ende des Knochens. Die Beckenknochen erscheinen aufgehellt, das obere Femurende ist gleichfalls ein wenig verdickt und aufgehellt.

Fall VII.

Sehr interessante Veränderungen bot ein 3 Monate altes blasses Kind, welches zur Zeit der ersten Vorstellung frei von Exanthem und Bewegungsstörungen erschien. Es war die dritte Geburt in einer Ehe mit infizierten Zeugern nach zwei vorausgegangenen Totgeburten. Beide obere Extremitäten zeigen hochgradige radioskopische Veränderungen (s. Fig. 30 und 31 S. 269). An der linken Oberextremität sind die Grundglieder des 2. bis 4. Fingers verdickt, die Weichteile in der Umgebung der Knochen, wie an den ver-

breiterten Fingerkonturen ersichtlich, infiltriert. Im Bereiche der affizierten Phalangen sieht man grobe Defekte und Aufhellungen des Schattens, und zwar bedeutender in der distalen Hälfte als in der proximalen. Ganz besonders am 4. Finger ist eine äußere, als dunklerer Schatten sich präsentierende Knochenhülle und ein hochgradig rarefiziertes Bild der Spongiosa zu erkennen. Es macht den Eindruck als ob die Phalanx im Innern hochgradig eingeschmolzen wäre und nur mehr von außen durch einen Mantel von neugebildetem periostalen Knochen zusammengehalten würde.

Die Ulna ist in ihrer ganzen Ausdehnung verändert. Im Innern zeigen sich aufgehellte Knochenpartien, außen sind Knochenauflagerungen sichtbar, welche die Diaphyse röhrenförmig umscheiden. Nahe dem distalen Ende ist an der Ulna eine größere aufgehellte Partie erkenntlich. Das untere Ende der Humerusdiaphyse zeigt lateral eine besondere Aufhellung und an die aufgehellten Knochenpartien schließt sich eine hyperostotische periostale Knochenauflagerung. Deutlich zu erkennen sind auch im Röntgenbilde Auftreibungen der das Ellbogengelenk konstituierenden Knochenenden.

Interessant ist an dem Falle, daß 4 Tage nach der ersten Vorstellung desselben und der Röntgenaufnahme Lähmung beider oberer Extremitäten auftrat. Durch entsprechende Behandlung wurde innerhalb 3 Wochen eine vollständig normale Beweglichkeit der Extremitäten erzielt. Die rechte, in Fig. 30 abgebildete obere Extremität desselben Kindes zeigt an den Vorderarmknochen noch schwerere Veränderungen als die linke, hingegen war die Affektion am Handskelett rechterseits etwas weniger ausgebildet als links.

Weitere Fälle von genereller, radioskopisch erkennbarer Knochenaffektion bei hereditär-syphilitischen Säuglingen sind folgende:

Fall VIII.

Daniel B., 6 Wochen alt, 14. Mai 1901 aufgenommen, ist das dritte lebende Kind einer Ehe, welche zunächst zwei syphilitische Totgeburten aufzuweisen hatte. Das Kind ist an der Mutterbrust genährt, hat seit der Geburt Koryza, welche in der dritten Lebenswoche von blutigem Ausflusse begleitet war, diffuse rhagadiforme Lippenentzündung, schön entwickeltes diffuses glattes Syphilid der Fußsohlen und Handteller, keine Spur eines solitären Exanthems am Körper. Die diffusen Hautinfiltrate bestehen seit den ersten Lebenstagen, die Kopfbehaarung sowie die Behaarung der Augenlider und Superziliarbögen ist sehr mangelhaft. Das Kind ist ziemlich gut genährt, hat ein Gewicht von 3150 Gramm. Die Haltung der Extremitäten ist eine spastisch flektierte, sowohl in den Ellbogen- als in den Kniegelenken, die Oberarme sind krampfhaft adduziert, die Finger zur Faust geballt, die Daumen unter den übrigen Fingern krampfhaft eingeschlagen; doch werden mit den ganzen Extremitäten langsame Bewegungen gemacht. Bei passiven Bewegungsversuchen mit den oberen und unteren Extremitäten werden Schmerzensäußerungen ausgelöst. Eine eigentliche Lähmung ist nirgends festzustellen. Knochenauftreibungen sind nicht zu fühlen, dennoch zeigen sich bei der Röntgenuntersuchung hochgradige Veränderungen an den langen Röhrenknochen der oberen Extremitäten (Fig. 43, 44): Die Diaphysenenden, welche das Ellbogengelenk konstituieren, zeigen Aufhellung des Spongiosaschattens, ebenso die

distalen Diaphysenenden der Vorderarmknochen. Dabei fehlt die der Verkalkungszone entsprechende dunkle Linie vollständig. Vier Tage nach der ersten Untersuchung wird das Kind wieder gebracht und bietet nun das ausgesprochene Bild der Pseudoparalyse an der linken oberen Extremität

Auch an den Knochen der unteren Extremitäten lassen sich radioskopische Veränderungen nachweisen: sie betreffen die Tibia und Fibula, deren untere Diaphysenenden Auszackung der Knochenknorpelgrenze und Verbreiterung derselben aufweisen. Überdies besteht diffuse periostale Hyperostose an beiden Unterschenkelknochen. Subchondrale Aufhellung der Spongiosaschatten ist in geringerem Maße als an den Knochen der oberen Extremitäten vorhanden.

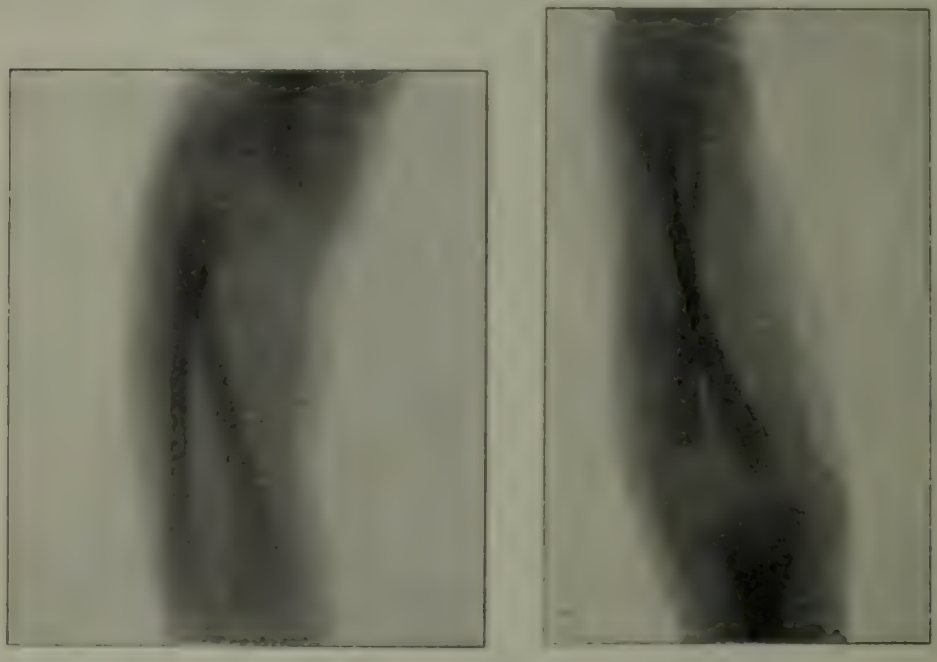

Fig. 43 und 44. Röntgenphotographien der oberen Extremitäten eines 6 Wochen alten hereditär-syphilitischen Kindes. An allen Diahpysenenden bedeutende Aufhellungen; Auftreibung der Diaphysenenden des Ellbogengelenke. 4 Tage später Extremitätenlähmung.

Fall IX.

Marie M., 9. Mai 1900, in der dritten Lebenswoche stehend, ist ein uneheliches Pflegekind, über welches keine anamnestische Daten zu gewinnen sind. Seit der Geburt besteht Koryza; das Gesicht und die Kopfhaut, welche der Haare verlustig ist, sind mit papulösem Syphilid bedeckt; an der inneren Fläche beider Oberarme befinden sich linsengroße, frische, lebhaft rote, makulopapulöse Efflorescenzen, daneben sind am Stamme zerstreut einzelne eitrige Epidermisabhebungen, an den unteren Extremitäten und ad nates makulopapulöse Eruptionen, an den Fußsohlen diffuse Infiltrationen zu konstatieren. Die linke obere Extremität befindet sich in pseudoparalytischer Haltung, doch

mit spastisch pronierter und flektierter Hand, dabei sind die Finger beweglich; allgemeine Blässe. Das Kind fiebert, ist sehr heruntergekommen, über dem linken Humeruskopfe besteht eine überaus druckempfindliche Auftreibung, welche die Schulter in unförmiger Weise deformiert. Bei Druck auf den Bizeps der linken Seite und im Sulcus bicipitalis werden Schmerzensäußerungen laut. Oberhalb des linken Maleolus externus eine an der Hinterseite desselben beginnende, der Achillessehne folgende, leicht fluktuierende, daumengroße Weichteilschwellung, über welcher die Haut nicht verändert ist. Die Auftreibung ist druckempfindlich und entspricht einer entzündlichen Erkrankung der Sehnenscheiden und des Periosts am unteren Tibiaende.

Bei der Röntgenuntersuchung zeigt sich eine bedeutende Auftreibung der linken Schulter, welche zum großen Teile auf Weichteilschwellung zurückzuführen ist. Die Muskelkonturen über der linken Schulterhöhe zeigen einen dunkleren und massiveren Schatten als auf der rechten Seite. Das obere Ende der Humerusdiaphyse ist aufgetrieben, jedoch, wie an der ausgedehnten Aufhellung desselben erkenntlich, hochgradig rarefiziert.

Der Fall entzog sich der weiteren Beobachtung.

Fall X.

Elise K., 9 Wochen alt, am 22. Jänner 1902 zur ersten Untersuchung gekommen, ist das 13. Kind einer Ehe, in welcher zuerst 10 tote Kinder erschienen und erst die 3 letzten lebend geboren wurden. Das Kind zeigt mehrere Blasen auf infiltriertem Grunde an den Fußsohlen als Reste eines Pemphigus congenitus syphiliticus und Koryza mit verstopfter Nase; der linke Oberarmkopf und die ganze Humerusdiaphyse sind fühlbar aufgetrieben, bei passiven Bewegungen äußert das Kind Schmerzen, die linke Oberextremität befindet sich in pseudoparalytischer Haltung, die Hände sind zu Fäusten geballt, bei Nadelstichen erfolgen reflektorische Fingerbewegungen.

Das Röntgenbild zeigt, daß die Epiphysenenden des Vorderarms, und zwar sowohl die oberen als auch die unteren hochgradig aufgehellt, dabei aber aufgetrieben sind; die Verkalkungszone fehlt vollständig. Besonders deutlich aber ist eine diffuse allgemeine Hyperostose der unteren und oberen Vorderarmenden. Das linke Humerusende zeigt von außen dichtes Osteophyt, innen Aufhellung des Knochenschattens, die Weichteilschatten über dem Humerus sind dunkler als normal und verbreitert, was auf eine entzündliche Infiltration derselben hinweist.

Weiters sind noch folgende radioskopische Veränderungen am Ellbogengelenke zu erkennen. Vor allem sieht man, daß die Konturen der Weichteile um das Ellbogengelenk herum gegen die Norm verbreitert sind, was der fühlbaren Anschwellung in der Umgebung des Gelenks entspricht. Nun zeigt sich, daß auf dem Röntgenbilde die Schatten der oberen Enden des Radius und der Ulna jeglicher scharfer Begrenzung entbehren, so daß es den Eindruck macht, als würde hier noch ein Stück fehlen. Des weiteren weist die untere Epiphyse des Oberarms eine ganz auffallende Verbreiterung und eine sehr hervorstechende Aufhellung des Schattenbildes auf. Gleichzeitig bestehen, wie in allen Fällen radioskopische Veränderungen an den Mittelhand- und Phalangenknochen (s. Fig. 5, S. 239). Die distalen Enden der Vorderarmknochen sind gebläht und im Innern rarefiziert, an der

rechten oberen Extremität sind die Veränderungen an den Mittelhandknochen noch stärker ausgesprochen wie an der linken. Das Röntgenbild gibt also hier genügende Anhaltspunkte zur Erklärung der lähmungsartigen Attitude. Wir erkennen sowohl eine bedeutende Schwellung der Weichteile, welche auf eine entzündliche Infiltration derselben zurückgeführt werden muß und aus den defekten Knochenschatten, welche die oberen Enden des Radius und der Ulna darbieten, können wir die an den Epiphysengrenzen stattgehabte Umwandlung der Verkalkungszone in knochenarmes Granulationsgewebe beziehungsweise die im Zuge befindliche Ablösung der Epiphysen mit Sicherheit diagnostizieren.

Fall XI.

Josefa Pf. am 22. April 1902, 3 Monate alt, zur ersten Untersuchung gekommen, ist das dritte Kind einer Ehe, in welcher zuerst eine Totgeburt, dann eine achtmonatliche Frühgeburt, welche nach wenigen Tagen verstarb, erschienen waren. Der Vater, vor 6 Jahren syphilitisch infiziert, heiratet 2 Jahre später und infiziert seine Frau, welche gegenwärtig frei von Erscheinungen ist. Das Kind wurde in seinem 2. Lebensmonate in die Kost gegeben. So lange dasselbe bei der Kostfrau war, wurde angeblich kein Exanthem bemerkt, doch wird gemeldet, daß das Kind schon zur Zeit, als es in die Kost genommen wurde, eine verstopfte Nase hatte. Seit einigen Tagen wird eine Anschwellung im Ellbogengelenke der rechten Seite und eine völlige Unbeweglichkeit der betreffenden oberen Extremität beobachtet. Die Hände sind krampfhaft zur Faust geballt, die Beine befinden sich in flexionssteifer Attitude; Kopfumfang 42 *cm*, Fontanelle 6 *cm* in jedem Durchmesser messend, starke Venenausdehnung am Kopfe, im Harn Eiweiß und Zylinder. Bei der Palpation der Knochen ergibt sich, daß die unteren Dritteile der Oberarm- und die oberen Anteile der Vorderarmknochen mächtig aufgetrieben sind und daß eine sehr bedeutende Schwellung der Weichteile in der Umgebung der knorpeligen Epiphysen besteht. Ein Druck auf diese erregt intensive Schmerzhaftigkeit. Die radioskopische Untersuchung zeigt nun, abgesehen von der mächtigen Auftreibung der Weichteile, an der medialen Seite des unteren Epiphysenendes des Humerus ein Ablösungsbild der Epiphyse. Es fehlt nämlich ein großes Stück vom Diaphysenschatten, so daß derselbe ganz ohne Grenzen sich in den Weichteilschatten hinein verliert. Gleichzeitig sieht man, daß das knöcherne Diaphysenende selbst sehr aufgetrieben und rarefiziert und gegen den Epiphysenknorpel zu von einer halbkreisförmigen Linie begrenzt ist, welche nichts anderes beweist, als daß hier ein Stück Knochen vollständig zum Schwunde gekommen ist (s. Fig. 45). Die proximalen Enden der Vorderarmdiaphysen zeigen Aufhellung des Schattens und vollkommenen Defekt der Verkalkungszone. Sehr schön ist aber an diesem schon 3 Monate alten Kinde noch das radioskopische Bild der Wegnerschen Osteochondritis an den distalen Enden des Vorderarmknochens zu erkennen. Hier zeigt sich die Zone der provisorischen Knorpelverkalkung verbreitert mit feinzackigen Grenzen sowohl nach der Diaphyse als auch nach der Epiphyse hin ausgestattet. Diaphysenwärts erkennt man noch sehr schön eine breite Zone aufgehellten, also rarefizierten Knochens, welcher als Ausdruck der weit in die Diaphyse hineinreichenden entzündlichen Einschmelzung im Bereiche der

Markraumzone aufzufassen ist. Minder hochgradig sind die Veränderungen an den Ellbogengelenksepiphysen der anderen oberen Extremität, hingegen ist das Bild der rezenten Wegnerschen Osteochondritis an den distalen Vorderarmepiphysen dort noch deutlicher zu erkennen.

Der Fall ist darum sehr interessant, weil uns die Möglichkeit geboten war, denselben 6 Wochen nach der ersten Untersuchung einer zweiten radioskopischen Aufnahme zu unterziehen. Das Kind, welches an chronischer Katarrhalpneumonie und dyspeptischen Erscheinungen litt, erholte sich nicht ordentlich, obwohl unter Protojoduret-Behandlung 6 Wochen nach der ersten Aufnahme die Beweglichkeit der Extremität zur Norm zurückgekehrt war. Es verstarb 14 Tage später, ohne daß sich die pneumonischen Erscheinungen zurückgebildet hätten.

Was an dem zweiten Bilde zur Zeit der Wiederherstellung der Bewegungsfähigkeit der Extremität auffiel, war, daß am distalen Humerusende die Diaphysengrenze eine weitaus geradere Begrenzung zeigt, daß das dichte Osteophyt an der medialen Fläche sich bedeutend verringert hatte und daß der große Defekt am Ende der Diaphyse bereits von spongiösem Gewebe ausgefüllt erschien. Die proximalen Enden der Vorderarmknochen zeigten aber noch immer ausgefranste zackige Grenzen und die Diaphysen selbst noch immer etwas Osteophyt an den distalen Vorderarmenden. Alles in allem jedoch war die Knochenaffektion entschieden in Heilung begriffen.

Des weiteren war die Schwellung der Weichteile, welche bei der ersten Röntgenaufnahme besonders auffallend war, gänzlich zurückgegangen. Die Untersuchung der Phalangen, welche auf dem zweiten Bilde nicht neuerlich reproduziert wurden, zeigte, daß dieselben bereits eine normale Struktur besitzen. Im großen und ganzen konnte man in diesem Falle den radioskopischen Nachweis erbringen, daß die merkurielle Behandlung rasch in der günstigsten Weise auf die Restitution der durch die hereditäre Frühsyphilis gesetzten Knochenveränderungen wirkt. Des weiteren lehrt der Fall, daß mit dem Rückgange der Weichteilerkrankung und mit dem Eintritte der Reparationsvorgänge an den Epiphysengrenzen die Lähmungserscheinungen zurückgehen.

Fig. 45. Röntgenphotographie des linken Oberarms eines 3 Monate alten hereditärsyphilitischen Kindes. Bedeutende Auftreibung des distalen Humerusendes mit einem großen Defekt am Ende desselben. Verbreiterung und feine Auszackung der Verkalkungszone an den distalen Vorderarmenden; diffuse Hyperostose.

Fall XII.

Marie K., 5 Wochen alt, das 13. Kind aus einer Ehe, aus welcher 4 Abortus und 4 Totgeburten hervorgegangen waren. Die ersten 4 Kinder derselben Ehe sind am Leben. Das Kind ist ein gutgenährtes Brustkind, etwas blaß. Die Haut der unteren Extremitäten, des Gesichts und der Nates zeigt ein großfleckiges, stellenweise bräunlich gefärbtes, teilweise glänzendes, teilweise schuppendes Exanthem: halblinsengroße papulöse Efflo-reszenzen sind an der behaarten Kopfhaut und ad nates überdies noch zu sehen. Der Stamm ist völlig frei von exanthematischen Affektionen, doch besteht diffuse Infiltration der Fußsohlen und Handteller, die Lippensäume sind infiltriert und bräunlich verfärbt.

Die rechte obere Extremität, schlaff auf der Unterlage liegend, pendelt, sobald das Kind aufgehoben wird, hin und her, wobei das Kind schreit. Bei Nadelstichen wird wohl die Extremität im Ellbogengelenk etwas flektiert, auch spielen die Finger ein wenig, doch ist die Bewegung eine minimale. In Ruhelage ist das Ellbogengelenk nur ganz wenig gebeugt, während das Handgelenk stark flektiert, adduziert und proniert ist. Am Epicondylus externus des Humerus ist eine Verdickung fühlbar, am Humeruskopfe selbst nichts Pathologisches durchzufühlen, die linke obere Extremität sowie die unteren Extremitäten sind tonisch flektiert.

Auch hier zeigt die radioskopische Untersuchung Veränderungen, welche vornehmlich die Vorderarmknochen betreffen. Die proximalen Enden derselben zeigen bedeutende Aufhellungen des Schattenbildes; insbesondere ist das proximale Ende der Ulna aufgetrieben und zeigt am freien Rande einen tiefen Defekt, während das obere Radiusende rarefiziert erscheint. Auch am proximalen Ende der linken Ulna sind ausgebreitete Aufhellungen zu sehen und unregelmäßige Auftreibungen mit periostaler Hyperostose. Hyperostotisch und aufgetrieben ist auch das distale Ende der Humerusepiphyse. Obwohl durch die Palpation an den Fingerphalangen keine Veränderung nachweisbar war, so zeigen sich doch solche im Röntgenbilde. Sie bestehen in Absumptionen des Knochenschattens, vom Periost ausgehend und Rarefizierung des Balkenwerkes der Spongiosa. Auch sind die Mittelhandknochen vielfach erkrankt, namentlich an ihren distalen Enden kolbig aufgetrieben und im Innern rarefiziert, die Spongiosazeichnung im Innern derselben zeigt breitere Maschen als normal und vielfach helle Flecken.

Fall XIII.

Marie R., 6 Wochen alt, ist das 7. Kind einer Ehe, in welcher 3 Abortus und 3 Totgeburten zwischen dem 6. und 7. Monate vorausgegangen waren. Die Mutter hatte, bevor sie verheiratet war, von einem anderen Manne 2 Kinder, welche gesund geboren wurden und auch noch am Leben sind. Die Mutter, welche genau untersucht wird und angibt, selbst niemals erkrankt gewesen zu sein, wird frei von syphilitischen Symptomen gefunden. Bei dem in Rede stehenden Kinde erschien Ende der zweiten Lebenswoche ein Exanthem, gleichzeitig mit Anschwellung der Fingerglieder. Gegenwärtig handelt es sich um ein ausgebreitetes papulokrustöses Syphilid und um mächtige Auftreibung sämtlicher Fingerphalangen; insbesondere sind

die Grundphalangen des rechten zweiten und vierten und die des zweiten und dritten linken Fingers angeschwollen. Auffallend ist am linken Mittelfinger, daß hier die Mittelphalange stärker aufgetrieben ist als die Grundphalange, was eine scheinbare Ausnahme von der Erfahrungstatsache bildet, daß die Grundphalangen bei hereditär-syphilitischer Knochenaffektion stets stärker beteiligt sind als die übrigen Fingerglieder; doch ist in diesem Falle die Erklärung für dieses abweichende Verhalten aus dem Röntgenbild selbst leicht zu erbringen. Da die Grundphalangen des zweiten und vierten Fingers sehr hochgradig erkrankt sind und offenbar viel frühzeitiger als der Mittelfinger erkrankten, so wurde die Grundphalange des Mittelfingers zwischen den beiden mächtig aufgetriebenen Grundphalangen des zweiten und vierten eingeklemmt und die Weichteilerkrankung an dieser Phalange beziehungsweise die Anschwellung konnte nicht so bedeutend hervortreten als unter anderen Verhältnissen; das radioskopische Bild aber zeigt, daß gerade die Grundphalange des Mittelfingers mächtiger rarefiziert ist als die Grundphalangen der anderen Finger. Nur die Weichteilschwellung konnte infolge der Kompression seitens der umgebenden Finger nicht so stark hervortreten als an den übrigen Grundphalangen (s. Fig. 5, S. 239).



Fig. 46. Röntgenbild der rechten oberen Extremität eines 6 Wochen alten Kindes. Multiple schwere Erkrankung der kurzen Röhrenknochen mit Auftreibung und Rarefizierung; periostale und endostale Erkrankung der langen Röhrenknochen.

An den Fingern des hier in Rede stehenden Falles sind sämtliche kurze Röhrenknochen (Phalangen und Mittelhandknochen) hochgradig erkrankt.

Ganz besonders gilt dies auch von den Mittelhandknochen, deren Affektion hier vollständig symptomlos verläuft. Die Veränderungen beziehen sich hier sowohl auf die Spongiosa als auf den Periostmantel. Die ganzen Knochen sind verdickt, zeigen vielfach an ihren Begrenzungsschatten Einschnürungen und Defekte, im Innern fleckige Aufhellungen oder größere Defekte, wie z. B. an den distalen Enden des zweiten, dritten und vierten Fingers linkerseits. Die Mittelphalange des dritten Fingers der rechten Hand ist ganz unförmig aufgetrieben und in ihrer Totalität aufgehellt. Hochgradig verändert ist auch der proximale Teil des fünften Mittelhandknochens der rechten Seite. Überall sieht man die Weichteile an den Fingern sehr bedeutend verdickt, so daß auch hier ein Fortschreiten des Entzündungsprozesses vom Periost auf die umgebenden Weichteile mit Sicherheit angenommen werden muß.

Die oberen Extremitäten sind zwar nicht vollkommen gelähmt, jedoch sehr schwer beweglich. Die Ellbogengelenksenden des Humerus und der Vorderarmknochen sind leicht aufgetrieben, dabei etwas empfindlich. Beide Extremitäten sind im Ellbogengelenke leicht gebeugt, doch wird die Beugung selbst durch ganz leichte Traktionsversuche unter Schmerzensäußerungen behoben. Die Oberarme erscheinen leicht adduziert; spontane Bewegungen werden von dem Kinde nicht gemacht; bei mechanischen äußeren Einwirkungen wird der Arm träge im Schulter- und Ellbogengelenke bewegt und die Finger geraten in spielende Bewegungen. Die Hände befinden sich in flektierter, pronierter und abduzierter Haltung, doch ist keine erhebliche Flexionssteifigkeit zu konstatieren; dieselbe tritt erst deutlich hervor, wenn im Sulcus bicipitalis internus eine intensive Kompression ausgeübt wird (s. auch das nächste Kapitel S. 302).

Sehr interessante Veränderungen zeigen die das Ellbogengelenk konstituierenden Knochen. Wir finden hier Auftreibung der Knochenenden und Aufhellung der Schatten, Verlust der scharfen Zeichnung der Ossifikationsgrenzen; diffuse Hyperostose ist längs der ganzen Vorderarm- und Oberarmknochen zu erkennen; ganz besonders mächtig entwickelt ist die Hyperostose am distalen Ende der rechten Ulna, wo es den Eindruck macht, als ob neugebildete Knochenlagen den alten Knochen röhrenförmig umscheiden würden.

Trotz der schweren Knochenerkrankung nahm der Fall einen sehr günstigen Verlauf. Das Exanthem schwand nach 3 Wochen, ebenso trat in der 4. Woche bereits normale Beweglichkeit der Extremitäten ein und die Auftreibung der Fingerglieder war nach 2 Monaten, allerdings bei ununterbrochen durchgeführter Quecksilberbehandlung mit Protojudoret, vollkommen geschwunden.

Fall XIV.

Franz W., am 20. Juni 1902 in der 5. Lebenswoche stehend, in meine Abteilung überbracht, ist das erste Kind in einer Ehe, in welcher weder Abortus noch Frühgeburten vorausgegangen waren. Über Lues der Eltern ist nichts sicheres zu eruieren; nur wird angegeben, daß die Mutter ein Jahr vor Eintritt der Schwangerschaft eine Iritis gehabt hatte, welche mit Schmierkur behandelt wurde.

Bei dem Kinde trat am 9. Tage Koryza und spezifisches Exanthem in Erscheinung. Auch jetzt besteht noch Fleckenexanthem im Gesichte und ad nates,

ein krustöses Syphilid am behaarten Kopfe, rhagadiforme Infiltration der Lippen; Leber, Milz und Knochensystem ist anscheinend normal. Dennoch gibt die Röntgenuntersuchung deutliche Veränderungen an den langen Röhrenknochen, und zwar beziehen sich dieselben auf periostale diffuse Hyperostose, welche namentlich an den Tibien deutlich zu erkennen ist. An den Ossifikationsgrenzen selbst ist radioskopisch nichts nachzuweisen (s. Fig. 32).

Fall XV.

Johann P., 9 Wochen alt, am 3. November 1902 zur ersten Untersuchung gelangt, ist das 3. Kind aus einer Ehe, in welcher vorher eine 5monatliche und zwei 7monatliche Totgeburten erschienen waren. Es kam angeblich zur rechten Zeit zur Welt, wurde in der 6. Woche von Schnupfen, in der 9. Woche von Exanthem ergriffen, das eben in seiner ersten Eruption vorliegt. Was das Knochensystem anbetrifft, so findet man den Mittelfinger der rechten Hand flaschenförmig aufgetrieben, die übrigen Fingerglieder scheinen nicht verändert. Das Röntgenbild zeigt nun tatsächlich die Grundphalangen des Mittelfingers unförmig gebläht, in ihrem Innern jeder Spongiosazeichnung bar und diffus aufgehellt; am proximalen Ende fehlt jegliche Begrenzung des Schattens (Fig. 47). Dadurch erscheint die Distanz zwischen der ersten und zweiten Phalange beziehungsweise die Räumlichkeit des Interphalangealgelenkes geringer als an allen übrigen Phalangen. Eine genaue Betrachtung zeigt, daß sämtliche Grundphalangen, wenn dieselben auch noch nicht palpabel erkrankt waren, dennoch in hohem Maße pathologisch verändert sind; nicht minder gilt dies von den Mittelphalangen. Besonders hervorgehoben muß jedoch werden, daß die Mittelhandknochen, obwohl an denselben palpatorisch nichts nachzuweisen war, durch die radioskopische Untersuchung sich als schwer erkrankt herausstellten, und zwar gilt dies besonders von dem zweiten und dritten Metakarpusknochen. Am proximalen Ende des dritten und vierten Metakarpus fehlt streckenweise vollständig der periostale Kompaktaschatten und die Spongiosa gibt kein Bild mehr auf der Platte, woraus hervorgeht, daß dieselbe zum größten Teile einer entzündlichen Resorption anheimgefallen ist. Nebenbei ist noch zu erwähnen, daß die Vorderarmknochen ungewöhnlich mächtig aufgetrieben sind und periostales diffuses Osteophyt erkennen lassen (s. Fig. 29).

Es muß noch auf einen Umstand hingewiesen werden, welcher es ermöglicht, die periostalen Auflagerungen hereditär-syphilitischer und rachitischer Natur in vivo durch die Röntgenuntersuchung auseinanderzuhalten. Beiden Prozessen ist, wie ich schon wiederholt betont habe, eigentümlich, daß sie mit einer auf viele Skeletteile ausgebreiteten periostalen Hyperostose einhergehen; doch muß daran festgehalten werden, daß in dem Alter, in welchem die hereditäre Frühsyphilis ausgebreitete radioskopisch sichtbare Hyperostosen setzt, solche rachitischer Natur noch nicht in Frage kommen.

Diffuses periostales Osteophyt findet man bei hereditärer Frühsyphilis am allerhäufigsten im ersten Lebenssemester, gleichzeitig mit

dem Höhepunkte der endochondralen Erkrankung an der Ossifikationsgrenze; bei Rachitis jedoch, wenn sie in dieser frühen Lebensperiode klinische Manifestationen bedingt, äußert sich der Prozeß vornehmlich durch eine Auftreibung der Chondroepiphysen und durch hervorragende Einschmelzungsprozesse der harten Skeletteile, keineswegs aber noch durch gleichmäßige Hyperostosen an den langen Röhrenknochen. Somit ist der Nachweis von schalenförmigen, durch einen dunklen Schatten gekennzeichneten diaphysären Auflagerungen an den Röhrenknochen in der ersten Zeit des extrauterinen Lebens charakteristisch für hereditär-syphilitische Periosterkrankung. Nicht unerwähnt soll auch bleiben, daß Kompakta und Osteophyt an den langen Röhrenknochen der Rachitiker im Röntgenbilde ein viel zarteres Bild, d. h. einen minder dichten Schatten und eine poröse Beschaffenheit liefern, ganz entsprechend dem anfänglich geringen Kalkgehalte und der durchaus unregelmäßigen Apposition, welche zum Wesen des rachitischen Prozesses gehört. Erst

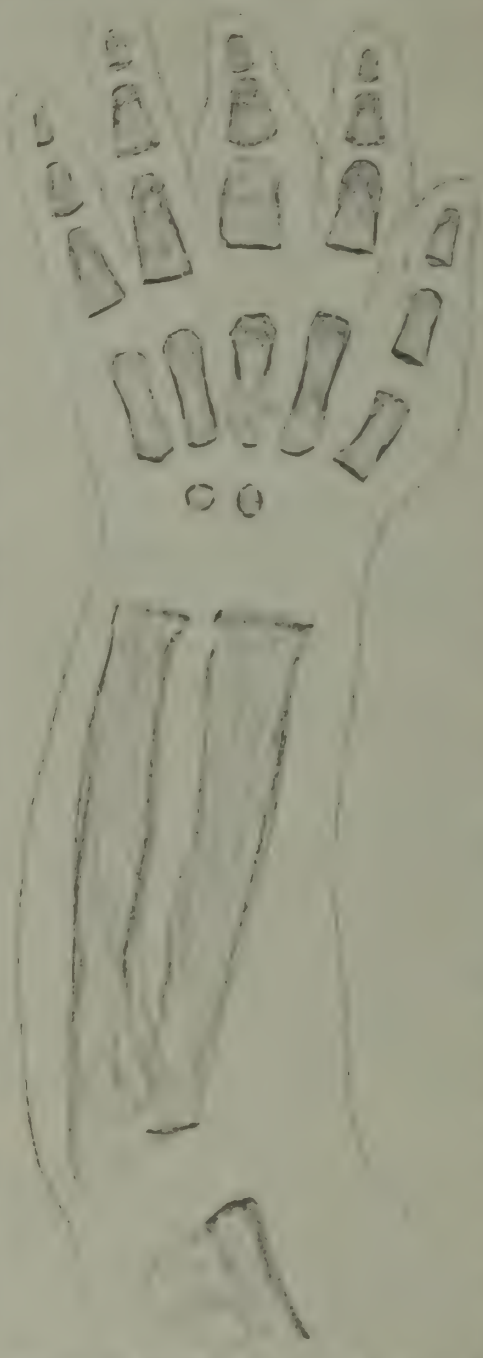

Fig. 47. Röntgenbild der linken Hand eines 9 Wochen alten hereditär-syphilitischen Kindes; unförmige Mißstaltung und Verdickung der Vorderarmknochen, Rarefizierung der Diaphysenenden derselben und des distalen Diaphysendes des Humerus. Alle Grundphalangen insbesondere des 3. Fingers schwer erkrankt, der 3. und 4. Mittelhandknochen gleichfalls in charakteristischer Weise schwer verändert.

bei älteren Kindern mit ablaufender Rachitis im Eburneationsstadium finden wir auch im Röntgenbilde dunkel erscheinende, schalenförmige Umscheidungen langer Röhrenknochen. Zu bemerken ist allerdings noch, daß im allgemeinen die periostale Hyperostose bei Rachitikern auf ein viel größeres Skelettgebiet ausgebreitet ist als bei hereditär-luetischen Individuen und daß sie speziell bei letzteren sich vornehmlich nur an jenen Skeletteilen geltend machen, welche eine besonders rasche Wachstumsapposition besitzen. Für hereditäre Syphilis charakteristisch ist schließlich auch noch eine besondere örtliche Prädilektion der periostalen Hyperostose, welche sich aber nur darin äußert, daß die Diaphysenenden zumeist intensivere und demgemäß auch radioskopisch dichter gefügt erscheinende Auflagerungen zeigen als die übrigen Partien der erkrankten Diaphysen.

Fig. 48. Röntgenphotographie der rechten Hand eines neunmonatlichen rachitischen Kindes mit ersichtlicher becherförmiger Aushöhlung der Diaphysenenden der Vorderarmknochen und geringfügiger Ausprägung der Verkalkungsgrenzen.

Was nun die Veränderungen an den Epiphysengrenzen selbst anbelangt, so kann im allgemeinen als Grundsatz gelten, daß in den ersten Lebenswochen und -monaten die Rachitis an den Chondroepiphysen der Extremitäten fast niemals noch Auftreibungen zuwege bringt, welche radioskopisch erkennbar wären. Sollte dies aber dennoch einmal vorkommen, so muß darauf hingewiesen werden, daß die Auftreibung der Epiphysenenden bei Rachitikern immer die Chondroepiphyse selbst betrifft, so daß die Diaphysenenden eine unvermittelt auftretende Verbreiterung im Röntgenbilde erkennen lassen. Hiebei entsteht im Röntgenbilde am Diaphysenende immer eine becher-

förmige Figur, bei welcher die Verkalkungszone selbst in den Frühstadien des Prozesses im Gegensatze zur hereditären Lues nur in ganz geringfügiger Weise als eine etwas dunklere Linie angedeutet erscheint (s. Fig. 48 u. 49). Diese becherförmige Ausbreitung der Diaphysenenden ist charakteristisch für Rachitis und hängt mit der durch die Quellung der Säulenzone des Knorpels hervorgerufenen knopfförmigen Auftreibung desselben zusammen. Dabei sieht man immer noch jenseits der Verkalkungszone, wenn eine solche überhaupt angedeutet ist, feine Strichelungen in die Epiphyse selbst hineinragen, welche auf die vielfachen Vorsprünge von schwach verkalktem, spongioidem Gewebe in den Knorpel hinein beruht. Auch sonst erscheint die Zeichnung des Spongiosanetzwerkes in der Nähe der Epiphysengrenze ganz und gar unregelmäßig. Es fehlt die regelmäßige longitudinale Strichelung der Spongiosabälkchen des normalen Röntgenbildes. Größere subchondrale Aufhellungsherde sind dem Röntgenbilde der Rachitis vollkommen fremdartige Erscheinungen.

Fig. 49. Röntgenbild der Hand eines schwer rachitischen, 11 Monate alten Kindes. Becherförmige Ausweitung der Diaphysenenden mit feinen pinselförmigen Fortsätzen gegen die Epiphysen zu, welche schwach verkalkten osteoiden Wucherungen entsprechen. Auch an den Epiphysenenden der Unterschenkelknochen ähnliche Bilder. Die sogenannten Verkalkungszonen an den Epiphysengrenzen kaum angedeutet.

Ähnliche Anomalien des Spongiosabildes zeigen bei schwerer Rachitis auch die kurzen Röhrenknochen. Solche Fälle können aber differentialdiagnostisch nie in Frage kommen, weil rachitische Veränderungen an den letztgenannten Knochen, welche ein deutlich differenzierbares radioskopisches Bild liefern, immer erst bei älteren Kindern gefunden werden, die sich der angeborenen Frühsyphilis gegenüber außer dem Bereiche der differentialdiagnostischen Erwägung befinden.

Viertes Kapitel.

Allgemeines über die Bewegungsstörungen bei der hereditären Frühsyphilis.

Einteilung der Bewegungsstörungen in anatomischer und funktioneller Hinsicht. — Paralytische und spastische Zustände. — Myotonie der Neugeborenen. — Faustphänomen bei derselben. — Myotonie bei hereditärer Frühsyphilis. — Verschwinden derselben unter antisyphilitischer Therapie. — Tabellarische Zusammenfassung. — Begleiterscheinungen der syphilitischen Myotonie. — Beziehungen zwischen Myotonie und Pseudoparalysis. — Differentialdiagnose.

Wir schreiten nun zur klinischen Abhandlung der an den langen Extremitätenknochen ablaufenden hereditär-syphilitischen Früherkrankungen, welche, wie nun schon des öfteren wiederholt wurde, immer von den Epiphysenverbindungen und den periostalen Wachstumsstellen ihren Ausgang nehmen. Die Semiologie dieser Affektionen wird von 2 Symptomgruppen beherrscht: 1. von Auftreibungen der Epiphysenenden der befallenen Knochen und 2. von Bewegungsstörungen der affizierten Gliedmaßen.

Es ergibt sich nun die auffallende Tatsache, daß bei der in Rede stehenden Gruppe von hereditär-syphilitischen Knochenerkrankungen die Bewegungsstörungen im Vordergrunde des Krankheitsbildes stehen, indem vielfach erst bei Eintritt von Bewegungsstörungen an den Gliedmaßen des befallenen Säuglings die Knochenaffektion entdeckt wird. Überhaupt ist es eine merkwürdige Erscheinung, daß bei der Palpation geringfügig erscheinende Veränderungen an den Epiphysenenden sehr häufig von schweren Bewegungsstörungen der Extremitäten begleitet sind.

Das Wesen der hier in Frage kommenden Erkrankungsvorgänge ist bereits im anatomischen und radioskopischen Teile dieser Studien abgehandelt worden. In diesem Kapitel werden wir uns hauptsächlich mit den auf Grund von Knochenveränderungen stattfindenden funktionellen Anomalien am Bewegungsapparate hereditär-syphilitischer Säuglinge befassen müssen.

In klinischer Hinsicht kann man die in den Frühstadien der hereditären Lues vorkommenden Anomalien am Bewegungsapparate sowohl nach der anatomischen als nach der funktionellen Richtung hin in mehrere Gruppen bringen. Bei Berücksichtigung der anatomischen Richtung wären zunächst 3 Gruppen zu unterscheiden:

1. Fälle mit klinisch-manifesten Knochenaffektionen.
2. Fälle mit klinisch-manifesten Muskelaffektionen.
3. Fälle ohne palpablen klinischen Befund an den Muskeln und Knochen.

In funktioneller Hinsicht wiederum kommen in Betracht: Bewegungsstörungen und Haltungsanomalien der Extremitäten, wobei es sich entweder um lähmungsartige oder spastische Zustände handeln kann.

Durch zahlreiche Kombinationen der hier namhaft gemachten anatomischen und funktionellen Verhältnisse kann eine ziemlich beträchtliche Varietät im klinischen Bilde der durch hereditäre Syphilis bedingten Bewegungsstörungen im Säuglingsalter zu Tage treten, und wir werden uns bemühen, an der Hand eines großen, sorgfältig durchgearbeiteten Beobachtungsmaterials die hier in Frage kommenden Verhältnisse zu analysieren.

Die hereditäre Frühsyphilis kann, wie eben angedeutet wurde, verschiedene Arten von Bewegungsstörungen bei den befallenen Säuglingen in Szene setzen. Es können paralytische und spastische Zustände auftreten. Zustände letzterer Art sogar auch dann, wenn an den Knochen weder in anatomischer, noch in klinisch-radioskopischer Hinsicht Veränderungen nachweisbar sind.

Wenn man die in der Literatur niedergelegten Beschreibungen der durch hereditäre Syphilis bedingten Bewegungsanomalien während der ersten Lebensmonate betrachtet, so findet man unschwer, daß hier ganz verschiedenartige Zustände durcheinander geworfen werden, und daß man sich daran gewöhnt hat, alle bei hereditär-syphilitischen Säuglingen in Frage kommenden Bewegungsanomalien, weil sie im wesentlichen mit einer Hemmung der Extremitätenbewegung einhergehen, als lähmungsartige Zustände beziehungsweise seit der bekannten Publikation Parrots als „Pseudoparalyse“ zu bezeichnen. Dies aber geschah in sehr vielen Fällen mit Unrecht: denn bei einer ganz erheblichen Zahl von Fällen, welche in der Literatur niedergelegt sind, handelte es sich nach meiner festen Überzeugung nicht im entferntesten um ein lähmungsartiges Bild, obwohl das Kind in seiner Extremitätenbewegung gehemmt war; vielmehr lag ein Kontrakturbild vor, ver-

knüpft mit einer durch die Kontraktur der Extremitätenmuskulatur hervorgerufenen Einschränkung der Bewegung. Solche Kontrakturen der Extremitätenmuskeln können, wie ich als erster gezeigt habe, die Folge einer generellen Flexionshypertonie der Extremitätenmuskeln, unabhängig von spezifischen Knochenaffektionen, sein und überall dort im frühesten Kindesalter in Form von Dauerspasmen erscheinen, wo eine tiefe Beeinflussung des Zentralnervensystems oder möglicherweise auch der Muskulatur durch Toxinwirkung vorliegt. Darum sind diese Kontrakturen, welche ich als „Myotonie der Neugeborenen und Säuglinge" bezeichnet habe, gerade bei der hereditären Frühsyphilis an der Tagesordnung, ohne mit einer Erkrankung des Knochensystems irgendwie zusammenhängen zu müssen.

Da durch höhere Grade dieser Kontrakturen die Beweglichkeit der Extremitäten sehr wesentlich beeinträchtigt wird und diese Kontrakturen mit besonderer Häufigkeit und Vorliebe bei hereditär-luetischen Säuglingen der ersten Lebenswochen vorkommen, so verdienen dieselben eine ganz besondere Besprechung. Gleichzeitig aber muß schon aus diesen kurzen Vorbemerkungen klar geworden sein, daß eine Sichtung des in der Literatur niedergelegten Materials über die „Pseudoparalysis Parrots dringend notwendig ist. Denn es werden in der Literatur ohne Wahl alle möglichen Formen von Bewegungshemmungen, welche man bei jungen hereditär-syphilitischen Säuglingen finden kann, von wenigen Ausnahmen abgerechnet, als „maladie de Parrot" bezeichnet beziehungsweise für einen lähmungsartigen Zustand erklärt, welcher von einer spezifischen Knochenentzündung hergeleitet wird. Es gibt aber, wie wir noch sehen werden, eine Reihe von Fällen, bei welchen eine komplette Einstellung der Beweglichkeit ohne lähmungsartiges Bild und ohne Knochenaffektion vorliegt und dies sind die Fälle von hereditär-syphilitischer Myotonie junger Säuglinge.

Wir wollen uns zunächst mit den durch die erwähnte „Myotonie" hervorgerufenen Haltungsanomalien der Extremitäten näher befassen. Man muß dieselben genau kennen, wenn man die von syphilitischen Epiphysenaffektionen abhängigen Bewegungsstörungen richtig beurteilen will. Das wesentlichste über diese Zustände habe ich bereits in einer Monographie „Die Myotonie der Neugeborenen und Säuglinge" (Wien 1901) mitgeteilt. Hier soll nur das zur Orientierung wichtigste über diesen Gegenstand in Kürze hervorgehoben werden.

Die normale Attitude des Neugeborenen und jungen Säuglings ist bekanntlich durch Flexion der Ellbogen und Kniegelenke, Flexion und Adduktion der Hüftgelenke, leichte Flexionsstellung der Metakarpophalangeal-

und Phalangealgelenke gekennzeichnet. Der Daumen ist dabei viel mehr flektiert als die anderen Finger. Die Hand scheint stets im Begriffe zu sein, eine Faust zu bilden. Die passive Beseitigung dieser Erscheinungen ist leicht, doch stellen sie sich, sobald das Kind sich selbst überlassen wird, sehr bald wieder ein. Eine eigentümliche angeborene Flexionssteifheit der Extremitäten gestaltet die Spontanbewegungen des Säuglings steif und marionettenartig und diese Muskelrigidität und die Neigung zu einer Hypertonie der Flexoren auch im Ruhezustande pflegt bis zum 4. Lebensmonate vorzuwalten. Ich neige zu der Annahme hin, daß die physiologische Flexionshypertonie nichts anderes als eine Art extrauteriner Fortdauer der intrauterinen Fruchthaltung ist. Jedenfalls haben in den ersten Lebenswochen jene Zellgruppen und Fasern des Rückenmarks, welche die Beuger und Adduktoren versorgen, weitaus das funktionelle Übergewicht.

Das Vorwalten einer Neigung zu tonischen Beugespasmen zeigt sich bereits bei einfachen psychischen Erregungen, bei Schmerzensäußerungen (Weinen, Schreien), wobei oft die Hände krampfhaft zur Faust geballt und die Zehen plantarwärts gebeugt erscheinen.

Zwischen dieser physiologischen und der pathologischen Myotonie der Neugeborenen und jungen Säuglinge gibt es zahlreiche Übergänge.

Die meisten pathologischen Myotonien der Neugeborenen sind charakterisiert durch ein dem Trousseauschen Tetaniesymptome sehr ähnliches Krampfphänomen, das man durch den Trousseauschen Kompressionsversuch im Bereiche des Sulcus bicipitalis internus auszulösen vermag. Es entsteht nämlich infolge dieser Manipulation bei sehr vielen kranken Säuglingen der ersten Lebenstage und -wochen zunächst eine Flexion in den Metakarpophalangealgelenken; der Daumen stemmt sich in flektierter Stellung krampfhaft gegen die Vola manus, bald darauf werden in der Regel auch die Phalangealgelenke und schließlich meist das Handgelenk krampfhaft flektiert. Die Fingerbeugung kann bis zum vollständigen krampfhaften Faustschlusse zunehmen, wobei der Daumen innerhalb der Faust flektiert, opponiert, senkrecht zu den übrigen Fingern eingeschlagen oder aber zwischen zweitem und drittem Finger durchgepreßt wird.

Der häufigste Typus dieses Phänomens ist die halbe Faustbiegung, bei der die Fingerspitzen die Vola manus nicht erreichen, sehr häufig ist auch die vollkommen geschlossene Faust, sehr selten die Geburtshelferstellung der Hand.

Die Dauer der Kontraktur entspricht gewöhnlich der Dauer der Kompression, pflegt sie auch häufig zu übertreffen, nicht selten ging das Phänomen noch während des Druckes selbst zurück.

Für dieses in den ersten Lebenswochen des Säuglings allerdings nur unter pathologischen Verhältnissen künstlich erzeugbare Phänomen einer tonischen Beugekontraktur der Hand habe ich kurzweg die Bezeichnung „Faustphänomen" angewendet.

Ich fand dasselbe am häufigsten bei Kindern der ersten Lebenswochen, die an gastrointestinalen Autointoxikationen litten, mitunter auch bei Säuglingen mit lange dauernden entzündlichen Dermatosen, Verbrennungen und besonders häufig bei kongenital-syphilitischen Säuglingen der frühesten Lebensperiode.

Die zur Hervorrufung des Faustphänomens geeigneten Kinder zeigen meist schon im Ruhezustande mehr als die gewöhnliche Flexorenhypertonie der Neugeborenen, also eine intensivere Hypertonie namentlich der Hand- und Fingerbeuger, wobei oft eigentümliche starre spastische Extremitätenhaltungen zustande kamen, die wir als Dauerspasmen bezeichnen. Die Handstellung zeigt dabei den Typus des Faustphänomens, der Schreibfederhaltung oder der Tetaniestellung. Die Zehen können klauenartig plantarwärts flektiert sein, die Muskelbäuche der Extremitäten springen stark vor, sind starr, hart, die Gelenke schwer streckbar, die Fäuste schwer zu öffnen. Nicht selten sind athetotische Haltungsformen. Die Handgelenke erscheinen oft stark palmarwärts flektiert, die ganze Hand dabei nicht selten proniert und abduziert (wie bei der Tetanie), Hand- und Fußrücken häufig zyanotisch verfärbt und leicht ödematös. Mitunter waltet auch die bekannte Pfötchenstellung der Oberextremitäten vor (s. Fig. 51).

Die Dauerspasmen sind schmerzlos, bestehen Tag und Nacht fort, treten niemals attackenweise auf und die Kinder lassen dabei stets das Fazialisphänomen der Tetanie vermissen.

Am intensivsten ist der Flexor und Opponens pollucis von der Hypertonie befallen. Dies gilt sowohl von der physiologischen als von der pathologischen Flexorenhypertonie, sowohl von den spontanen Dauerspasmen als von dem Faustphänomen.

Jene tetanusähnlichen Krankheitsbilder, die Escherich mit Recht als Pseudotetanus bezeichnet sowie tonische Kontrakturen mit Fechtmeisterstellung der Arme, Opisthotonus, Nackenstarre, möchte ich, soweit sie Säuglinge der ersten Lebenswochen betreffen, der Myotonie zuzählen und gleichfalls von der Tetanie abtrennen.

Die pathologische Säuglingsmyotonie ist niemals ein primäres Leiden, sondern wahrscheinlich im Sinne Zapperts nur der Ausdruck einer erhöhten Vulnerabilität des durch Allgemeinkrankheiten in seiner Ernährung gestörten Rückenmarkes während der ersten Lebensepoche.

Schon der überaus große Prozentsatz der das Faustphänomen aufweisenden kranken Kinder des 1. Lebensquartales (60 Prozent) beweist, daß dasselbe diagnostisch mit dem Trousseauschen Phänomen der Tetanie nichts gemein haben kann. Unser Beobachtungsmaterial lehrt aber auch, daß Dauerspasmen wie Faustphänomen, im Gegensatze zur Tetanie, ganz und gar nicht an die Jahreszeit gebunden sind, daß sie ferner nicht von rachitischen Veränderungen des Skelettes abhängen, daß niemals ein Fazialisphänomen bei den befallenen Kindern erzeugbar war, niemals mechanische oder galvanische Übererregbarkeit (5 untersuchte Fälle von Dauerspasmen) sich gezeigt hat.

Die Hauptsymptome der Tetanie der Kinder wie der Erwachsenen sind: tonische, intermittierende, in Attaken auftretende Krämpfe bei gleichzeitiger Übererregbarkeit des Nervensystems, die der myotonischen Dauerspasmen: die wochen-, ja monatelang, Tag und Nacht nahezu unverändert andauernden, persistenten, krampfhaften Beugekontrakturen.

Meinen Untersuchungen zufolge lassen sich die Muskelhypertonien der frühesten Kindheit vom klinischen Standpunkte in 4 Gruppen einteilen:

I. Die Myotonia physiologica neonatorum mit leichter Rigidität der Extremitätenbeuger und Tendenz zu leicht flektierter Finger- und Zehenhaltung bei sonst vollkommenem Wohlbefinden des Säuglings.

II. Die pathologische Myotonie ersten Grades: Erregbarkeit des Faustphänomens und gesteigerte allgemeine Flexorenhypertonie im Ruhezustande.

III. Die Myotonie zweiten Grades (Myotonia spastica perstans): permanente tonische Flexionskrämpfe der Extremitätenmuskulatur, zumal der Hände und Füße (Arthrogryposis, Spasmus carpopedalis vieler Autoren); bei Autointoxikationen, schweren Darm- und Hautkrankheiten, hereditärer Lues und Verbrennungen.

IV. Pseudotetanus: Übergreifen des myotonischen Prozesses auf die Rumpf-, eventuell auch Gesichtsmuskulatur. Sonst wie No. III.

Ich habe nun gefunden, daß ein gewisser Grad von pathologischer Myotonie zu den konstantesten Begleitsymptomen schwerer Formen der kongenitalen Frühsyphilis gehört. Schon seit langer Zeit waren mir eigentümliche steife Extremitätenstellungen bei kongenital-syphilitischen Kindern der ersten Lebenstage und -wochen aufgefallen. Ich habe es des öfteren gesehen, daß bei hereditär-syphilitischen Kindern der ersten Lebenstage und -wochen die Hand- und Fingergelenke beiderseits symmetrisch genau in der Trousseauschen Tetaniestellung oder in Schreibfederhaltung oder in Form einer geballten Faust versteift waren, daß solche Handstellungen tage- und wochenlang andauerten, daß dabei die Handgelenke selbst in Pfötchenstellung fixiert waren und daß auch Flexionskontraktur der Ellbogen- und Kniegelenke mit zu konstatieren war (Fig. 51). Auch sah ich mitunter, daß die Oberarme gleichzeitig krampfhaft an der Thorax angepreßt wurden, daß die Handgelenke intensiv palmarwärts abgebogen, proniert und abduziert waren, daß die Haut über den Handgelenken dabei zyanotisch oder leicht ödematös erschien. Infolge der starken Dehnung der Handgelenke traten dabei die Epiphysenenden der Vorderarmknochen an der Streckseite stark hervor, der Gelenksinhalt schien stärker vorgewölbt, so daß ich anfangs eine luetische Synovitis mit Osteochondritis der unteren Vorderarmepiphysen vor mir zu haben glaubte, während ich in späterer Zeit, bei genauerer Verfolgung der Angelegenheit, eines Besseren belehrt wurde und fand, daß es sich um nichts anderes als um eine symmetrische Flexionskontraktur der Hand- und Phalangealgelenke handelte.

Leider habe ich es in früherer Zeit unterlassen, bei jedem Falle von Kongenitalsyphilis auf die Verhältnisse des Muskeltonus und der Extremitätenstellung genau zu achten und alles darüber Vorfindliche

Fig. 50. Krampfhafter Faustschluß bei einem 6 Wochen alten, mit papulo-krustösem Syphilid behafteten Säugling.

zu protokollieren. Erst im Monate November 1898 habe ich, als ich alle Säuglinge meines Materials bezüglich des Muskeltonus zu untersuchen begann, auch die kongenital-luetischen Kinder der ersten Lebensperioden

in den Bereich dieser Untersuchungen gezogen und bin dabei zu dem überraschenden Ergebnisse gelangt, daß die hereditär-luetischen Kinder der ersten Lebenswochen viel häufiger, als dies geahnt oder bekannt war, von Dauerkontrakturen der Extremitäten mit Tetanietypus befallen werden, und daß bei denselben die Erzeugbarkeit einer Faustkontraktur durch den Trousseauschen Versuch eine sehr häufige Erscheinung ist, vorausgesetzt, daß die Kinder sich innerhalb der Altersgrenze der ersten beiden Lebensmonate befinden. Anfangs dachte ich auch wirklich, daß ich es bei diesen eigentümlichen Verkrampfungen der Extremitätenmuskeln hereditär-syphilitischer Säuglinge mit echter Tetanie zu tun hätte. Dementsprechend habe ich sogar im Jahre 1897 zwei mit Dauerkontrakturen der Hände und Füße behaftete hereditär-syphilitische Säuglinge der ersten Lebenswochen in der Wiener dermatologischen Gesellschaft als „Tetanie bei hereditärer Syphilis" vorgestellt. Allein das Fehlen der sonst bei Tetanie immer vorhandenen mechanischen und galvanischen Übererregbarkeit belehrten mich später eines Besseren und nötigten mich, das hier in Rede stehende Krampfbild der hereditär-syphilitischen Säuglinge von der Tetanie auszuscheiden.

Gerade aus dem Studium der Verhältnisse bei kongenital-syphilitischen Kindern konnten wir wieder ersehen, wie sehr die Erregbarkeit des Faustphänomens und der ganze myotonische Symptomenkomplex an eine ganz bestimmte Lebensperiode, nämlich an die ersten Lebenstage und -wochen, gebunden ist. Bei den kongenital-syphilitischen Kindern der ersten neun Lebenswochen des vorliegenden Beobachtungsmaterials gelang es uns ausnahmslos, den Faustkrampf künstlich hervorzurufen, bei zehnwöchentlichen Kindern in der Hälfte der Fälle, bei Kindern jenseits dieser Lebensepoche niemals mehr.

Daß die spontanen Muskelspasmen, ebenso wie die Erregung des Faustphänomens, direkt von der Syphilis abhängen können und nicht etwa immer durch gleichzeitig bestehende Darmstörungen bedingt werden, geht aus dem prompten Verschwinden dieser Symptome unter antisyphilitischer Therapie klar und deutlich hervor, worüber noch einige Beispiele Belehrung bringen werden.

Zum Überflusse habe ich auch noch stets genau auf die Verdauungs- und Ernährungsverhältnisse der in den Kreis meiner Untersuchungen einbezogenen kongenital-syphilitischen Kinder geachtet und dabei eine größere Anzahl darmgesunder kongenital-syphilitischer Säuglinge mit spontanen und künstlich erregbaren Kontrakturen gefunden. Die später folgende Tabelle gibt hierüber Aufschluß. 12 von den 20 Kindern der in

Rede stehenden Untersuchungsreihe waren Brustkinder und nur 5 Kinder dieses Materials waren erheblichen Grades verdauungskrank. Auch geht aus meinem Material nicht hervor, ob die Art der Ernährungsweise hereditär-syphilitischer Säuglinge von Einfluß auf das Zustandekommen der Myotonien ist. Wir fanden solche bei kongenital-syphilitischen Brustkindern nicht häufiger und nicht seltener als bei künstlich genährten. Es ist wohl nur ein Spiel des Zufalles, daß gerade die allerschwersten und intensivsten Dauerspasmen hereditär-syphilitischer Kinder, welche wir gesehen haben, 4 gut verdauende Brustkinder betrafen (Fall 2, 4, 7, 15). Es handelte sich allerdings bei diesen Kindern stets um schwere und lange Zeit unbehandelt gebliebene Formen von hereditärer Syphilis. Somit verhält sich die kongenitale Syphilis rücksichtlich ihrer Beziehungen zur Myotonie der Säuglinge ganz ähnlich wie die intestinalen Erkrankungen der jungen Säuglinge. Je schwerer und langdauernder die Erkrankung und je jünger das Kind, desto intensiver sind die myotonischen Vorgänge, welche angeregt werden.

Fig. 51. 5 Wochen altes hereditär-syphilitisches Kind mit frischem Exanthemausbruch und Myotonie dritten Grades. Pfötchenstellung der Hände, tonische Beugespasmen in den Gliedmaßen.

Aus der tabellarischen Zusammenstellung von 20 im Jahre 1899

behandelten hereditär-syphilitischen Säuglingen geht folgendes hervor: Alle innerhalb der ersten neun Lebenswochen stehenden kongenital-syphilitischen Kinder zeigten das Faustphänomen; es kamen 11 solche zur Beobachtung. Unter den 9 restierenden Kindern, welche über 2 Monate alt waren, fand ich nur zweimal noch das Faustphänomen und beide diese Kinder waren zehn Wochen alt, hatten also gerade den zweiten Lebensmonat überschritten. Alle älteren hereditär-syphilitischen Säuglinge waren frei von Spasmen und vom Faustphänomen.

Wie verhielt es sich nun mit den spontanen Myotonien? Acht von den zehn kongenital-syphilitischen Kindern der ersten 2 Lebensmonate hatten Dauerkontrakturen symmetrischer Art von verschiedener Intensität nebst dem Faustphänomen. Zwei leicht affizierte, beide in der vierten Lebenswoche stehend, waren frei von Spasmen. Demgegenüber war nur ein einziges der älteren Kinder, ein zehnwöchentliches, von Dauerkontrakturen befallen. Meine bis auf den heutigen Tag weiter geführten diesbezüglichen Untersuchungen haben die in der Tabelle aus dem Jahre 1899 gruppierten Tatsachen immer wieder von neuem bestätigt. Eine Spezifizierung der weiter untersuchten Fälle erscheint daher überflüssig.

Über Kontrakturen bei kongenital-syphilitischen Säuglingen haben übrigens schon mehrere Autoren berichtet. Henoch sah hereditär-syphilitische Kinder mit krampfhaft flektierten Kniegelenken, Doucas fand Faustkontraktur der Hand, Reuter mehrfache Kontrakturen an verschiedenen Gelenken, Oberwarth Flexionsspasmen in Knie-, Hüft- und Sprunggelenken. Genauere Untersuchungen über die Verhältnisse der Extremitätenmuskeln, insbesondere aber über die Haltung der Hände und Finger bei kongenital-syphilitischen Kindern, habe ich jedoch nirgends durchgeführt gesehen. Nur in einer Arbeit Zapperts[1]): „Über Muskelspasmen bei schweren Säuglingskrankheiten“ finde ich die Krankengeschichte eines 6 Wochen alten hereditär-syphilitischen Kindes mitgeteilt, welches an akutem Darmkatarrh litt, von persistenten Kontrakturen der Gesamtmuskulatur der Oberextremitäten ergriffen war und auch eine eigentümliche Stellung der Hände und Finger in Form der Tetaniestellung zeigte. Da das Kind eine schwere Darmaffektion hatte, ist es übrigens nicht festzustellen, welcher Anteil am Zustandekommen der Dauerkontraktur der Syphilis und welcher der Darmstörung zuzumessen ist. Zappert selbst hat in dem betreffenden Falle an einen möglichen Zusammenhang der Dauerspasmen mit Syphilis offenbar nicht gedacht.

[1]) Zappert: Wiener klinische Wochenschrift 1897, Nr. 27.

Die kongenital-syphilitischen Säuglinge, an welchen ich die Myotoniebefunde erhoben habe und welche mir zur Entscheidung der Beziehungen zwischen Myotonie und Syphilis dienten, waren, was hervorgehoben werden muß, bei Feststellung der Myotoniebefunde noch unbehandelt und zeigten durchwegs floride exanthematische Kongenitalsyphilis. In allen zur Heilung gekommenen Syphilisfällen schwanden die Flexionsspasmen und das Faustphänomen innerhalb 4—6 Wochen unter der Einwirkung der bei uns geübten Protojoduret- oder Einreibungsbehandlung. Stets aber ließ sich schon nach mehrtägiger Dauer der antisyphilitischen Behandlung eine bedeutende Abschwächung der Kontrakturen feststellen.

Bei Fall 4 der nachfolgenden Tabelle machten wir die Beobachtung, daß nach vollkommener Heilung der Syphilis und nach Verschwundensein der Spasmen die Tetaniestellung der Hände andeutungsweise für mehrere Tage wiederkehrte, als das Kind 4 Wochen nach Heilung seiner Syphilis von Influenza befallen wurde. Fall 7 der nämlichen Tabelle war dadurch besonders merkwürdig, daß an den Phalangeal- und Metakarpophalangealgelenken beider Daumen infolge der permanenten Flexionsstellung und des Druckes der über denselben zusammengekrampften Finger (vielleicht auch unter Mitwirkung der Syphilis) Exostosen entstanden waren, welche auch noch nach Beseitigung des Dauerspasmus eine Rückkehr der Daumen in die Normalstellung nicht gestatteten. Erst 3 Monate nach Beseitigung des Faustkrampfes gelangten die Daumen in Normalstellung. Die Hyperostosen schwanden innerhalb der angegebenen Frist, nachdem der Druck der zusammengeballten Fäuste die Daumen nicht mehr belästigte.

Ich kann die Besprechung der kongenital-syphilitischen Myotonie nicht zum Abschlusse bringen, ohne mit Nachdruck hervorgehoben zu haben, daß die persistenten Kontrakturen, von welchen hier die Rede war, mit der als Pseudoparalysis heredosyphilitica beschriebenen Affektion keinerlei Berührungspunkte haben. Ich bin, gestützt auf ein großes Beobachtungsmaterial, zur Überzeugung gekommen, daß die schlaffen, lähmungsartigen Extremitätenhaltungen der luetischen Säuglinge stets auf Knochen- oder Muskelaffektionen beruhen, wenngleich ich mir nicht verhehle, daß die Schmerzhaftigkeit und spontane Unbeweglichkeit der befallenen Gliedmaßen mit der Schlaffheit derselben auf den ersten Blick nicht gut harmoniert. Doch hoffe ich auch über dieses schwer verständliche Krankheitsbild Aufklärung zu verbreiten.

Gerade die vollkommene Erschlaffung der osteochondritiskranken Extremitäten steht im grellen Gegensatze zur Myotonie der Hereditär-

Tabelle zur „Myotonia neonatorum

Nummer	Datum	Geschlecht	Alter	Ernährung und Verdauung	Syphilissymptome
1	24. Aug. 1898	M	6 Wochen	Brustkind, 3750 *g*, gute Verdauung	Koryza, Infiltrationen und Papeln, Heiserkeit
2	21. Okt. 1898	M	5 Tage	Brustkind, 2900 *g*, gute Verdauung	Koryza, Erythem der Fußsohlen, Leber- und Milzschwellung
3	23. Dez. 1898	W	4 Wochen	Brustkind, atrophisch, dyspeptisch	Koryza, ausgebreitete Hautinfiltrate, Papeln und Ulzerationen
4	4. Jänn. 1899	W	9 Wochen	Brustkind, 3800 *g*, normale Verdauung	Koryza, erythematöse Infiltrationen der Fußsohlen mit Blaseneruptionen, Leberintumeszenz
5	17. Jänn. 1899	W	12 Woch.	Künstlich genährt, mager, oft an Diarrhöen leidend	Koryza, Papeln, enorme Leberintumeszenz
6	23. Jänn. 1899	M	7 Wochen	Normales Brustkind	Koryza, Infiltration der Fußsohlen, rhagadische Lippen
7	3. März 1899	M	9 Wochen	Normales Brustkind, 4600 *g*	Koryza, Infiltrationen
8	15. März 1899	M	21 Woch.	Künstlich genährt, atrophisch, rachitisch, Kraniotabes	Papeln, Koryza, Osteochondritis
9	29. März 1899	W	3 Wochen	Normales Brustkind	Koryza, erythematöse Infiltrationen der Fußsohlen
10	11. April 1899	W	3 Wochen	Künstlich genährt, 3250 *g*	Koryza, Infiltration der Fußsohlen

heredosyphilitica“ (20 Fälle).

Verhalten des Muskeltonus	Faust-phänomen	Fazialis-phänomen	Verlauf
Leichte Beugestellung der Hand- und Fingergelenke, der Ellbogen und Knie	positiv	fehlt	Heilung in 6 Wochen
Schreibfederstellung der Finger, leicht lösbar, sonst leichte Hypertonie aller Extremitäten	positiv	fehlt	Heilung in 3 Wochen
Permanente Faust- und starke Flexionskontraktur der Extremitäten	positiv	fehlt	unbekannt
Pfötchenstellung der oberen Extremitäten mit typischer Geburtshelferhand, leichte Beugekontraktur der großen Extremitätengelenke	positiv	fehlt	Heilung in 4 Wochen
Physiologisch	negativ	fehlt	unbekannt
Geburtshelferhand, tonische Beugekontraktur der Knie und Ellbogen	positiv	fehlt	Heilung
Kompletter permanenter Faustkrampf mit Zyanose der Hände; Ellbogen-, Knie- und Hüftgelenke krankhaft gebeugt und adduziert	positiv	fehlt	Heilung in 36 Tagen
Physiologisch	negativ	fehlt	Heilung
Physiologisch	positiv	fehlt	Heilung
Physiologisch	positiv	fehlt	Heilung

Nummer	Datum	Geschlecht	Alter	Ernährung und Verdauung	Syphilissymptome
11	15. April 1899	M	10 Woch.	Künstlich genährt, 4850 *g*	Koryza, kein Exanthem, Perforation des Septum nasi; ehemals Pemphigus congenitus, schon behandelt
12	15. Mai 1899	M	10 Woch.	Künstlich genährt, gute Verdauung	Koryza, diffuse Infiltrationen
13	29. Mai 1889	M	11 Woch.	Künstlich genährt, mager, 3750 *g*, Diarrhöen	Koryza, Infiltrationen, Papeln, Daktylitis, Pseudoparalyse der linken Oberextremität
14	23. Juni 1899	W	12 Woch.	Brustkind, 5200 *g*	Koryza, Fußsohlenerythem, Papeln, Lippeninfiltration
15	16. Juni 1899	W	9 Wochen	Brustkind, normal genährt	Koryza, infiltrierte Fußsohlen mit Blasen
16	19. Juli 1899	M	3 Wochen	Brustkind, mittlere Ernährung, gute Stühle	Koryza, leichte Infiltration der Fußsohlen und Lippen
17	25. Juli 1899	W	14 Woch.	Brustkind, normal verdauend	Koryza, Palmar- und Plantarsyphilid, Daktylitis, Leberintumeszenz
18	29. Juli 1899	M	10 Woch.	Künstlich genährt, etwas atrophisch, Diarrhöen	Koryza, leichtes Exanthem
19	2. August 1899	W	7 Wochen	Brustkind, mäßig genährt, normale Verdauung	Koryza, leichtes Erythem der Fußsohlen, Lippeninfiltration
20	10. Nov. 1899	M	10 Woch.	Künstlich genährt, Enteritis	Koryza, diffuse Infiltrationen, Osteochondritis humeri dextri

Verhalten des Muskeltonus	Faust-phänomen	Fazialis-phänomen	Verlaut
Physiologisch	negativ	fehlt	Heilung
Physiologisch	positiv	fehlt	unbekannt
Physiologisch	negativ	fehlt	Heilung
Physiologisch	negativ	fehlt	Heilung
Typische Geburtshelferhand, plantarflektierte Zehen, Beugekontrakturen, Nackensteifigkeit	positiv	fehlt	Heilung
Handgelenke flektiert, proniert, und abduziert, Fingergelenke abgebogen, Knie und Ellbogen flektionssteif	positiv	fehlt	Heilung
Physiologisch	negativ	fehlt	Heilung
Physiologisch	negativ	fehlt	unbekannt
Leichter Beugespasmus der Hände und Finger, etwas steife Gelenke	positiv	fehlt	Heilung
Permanente Flexionskontrakturen der Finger und Zehen, Nackensteifigkeit	positiv	fehlt	Geheilt nach 3 Monaten

Syphilitischen. Wenn bei letztgenannter Affektion — um ein Beispiel anzuführen — die Ellbogengelenke in tonischer, spitzwinkliger Beugekontraktur fest an den Stamm angepreßt gehalten werden, so sind dieselben bei der Pseudoparalysis in vollkommen gegensätzlicher Weise total erschlafft und ausgestreckt, von gliederpuppenartiger, passiver Beweglichkeit. Ja selbst der normale hypertonische Muskelrigor der Neugeborenen scheint an der befallenen Extremität vollständig verschwunden. Eine Verwechslung beider dieser Zustände ist — bei einiger Aufmerksamkeit — gänzlich unmöglich, womit nicht gesagt sein soll, daß sie nicht mitunter von leichtfertigen Beobachtern durcheinandergeworfen worden sind. Wohl aber können sich beide diese Zustände, wie ich wiederholt gesehen habe, an einem und demselben Kinde kombiniert vorfinden.

Davon wird noch später die Rede sein.

Alles in allem genommen, ist die normale Extremitätenhaltung eines mit florider exanthematischer kongenitaler Lues behafteten Säuglings innerhalb der ersten Lebenswochen durch eine spastische Flexions- und Adduktionssteifigkeit seiner Extremitäten ausgezeichnet, wobei noch insbesondere ein krampfhafter Faustschluß mit eingeschlagenem und von den übrigen Fingern verdecktem Daumen besonders auffällt. Die Vorderarme und Hände sind dabei in der Regel proniert, die Hände nebstbei abduziert (Fig. 51). Dieser Kontrakturzustand ist im allgemeinen ganz unabhängig von dem Vorhandensein oder Fehlen syphilitischer Epiphysenaffektionen.

Bevor wir zur Besprechung der unter dem Einflusse von spezifischen Knochenaffektionen auftretenden Bewegungsstörungen schreiten, muß betont werden, daß bei schweren Formen von kongenitaler Lues aus den erwähnten tonischen Kontrakturzuständen Bewegungshindernisse resultieren können, welche möglicherweise sogar mit angeborenen spastischen Lähmungszuständen und auch mit Tetanus nematorum verwechselt werden können. Auch soll darauf hingewiesen werden, daß mitunter Hydrokephalus oder akute meningitische Prozesse, welche die hereditäre Frühsyphilis inszeniert, tonische Spasmen verursachen können, welche gleichfalls mit Bewegungsstörungen einhergehen, wiewohl hervorgehoben werden muß, daß die eben erwähnten Krankheitsvorgänge viel seltener zu Beugekontrakturen als zu tonischen Streckkrämpfen der Gliedmaßen Anlaß geben und nur ein Krampfsymptom, nämlich das der geballten Fäuste, mit der Myotonie der Neugeborenen gemeinsam haben. Kurz und gut, es kommen bei hereditärsyphilitischen Säuglingen vielfache Arten von Bewegungsstörungen vor,

welche von spastischen Zuständen abhängen und nichts mit Knochenveränderungen zu tun haben. Von diesen spastischen Bewegungsstörungen können wir im großen und ganzen sagen, daß sie entweder von Funktionsstörungen oder von anatomischen Veränderungen des Zentralnervensystems abhängig sind, welche indirekt oder direkt mit der hereditären Lues zusammenhängen, sei es, daß es sich um eine syphilitische Affektion des Gehirns oder seiner Häute oder um eine durch die Syphiliseruption provozierte Beeinflussung des Muskeltonus handelt.

Fünftes Kapitel.

Bewegungsstörungen infolge von angeborener Knochensyphilis.

Krankheitsbild der Parrotschen Lähmung. — Die Parrotsche Pseudoparalyse. — Klinisches Bild derselben. — Schlaffe Armlähmung mit Schmerzhaftigkeit. — Kontrakturen mit und ohne Armlähmung. — Beugekontrakturen der unteren Extremitäten. — Kontraktur der unteren, Lähmung der oberen Extremität. — Elektrisches Verhalten der Muskulatur. — Myotonie und tetanoide Zustände.

Kehren wir nun wieder zu den bei Knochenaffektionen vorkommenden Bewegungsstörungen hereditär-syphilitischer Säuglinge zurück, so wäre zunächst hervorzuheben, daß sowohl schlaffe, lähmungsartige Extremitätenhaltungen als auch Kontrakturzustände, und zwar letztere in Form von Steigerung der gewöhnlichen toxisch-syphilitischen Myotonie, durch die spezifische, hereditär-syphilitische Früherkrankung des Knochensystems hervorgerufen werden können.

Anomalien in der Extremitätenhaltung bei hereditär-syphilitischen Säuglingen wurden zwar schon, wie im geschichtlichen Teil dieses Buches auseinandergesetzt ist, im Jahre 1853 von Bednař und 1861 von Henoch, und zwar in Form von schlaffen lähmungsartigen Zuständen beschrieben, das allgemeine Interesse wurde aber erst durch die aus dem Jahre 1871 stammenden Untersuchungen Parrots auf die bei kongenitaler Lues vorkommenden Bewegungsstörungen gelenkt (s. S. 24). Parrot bezog diese lähmungsartigen Zustände bei hereditär-syphilitischen Säuglingen auf eine durch die spezifische Osteochondritis hervorgerufene, wirkliche Epiphysenlösung, und zwar aus dem Grunde, weil in den 7 Fällen, welche seiner ersten Abhandlung über den Gegenstand zu Grunde lagen, bei der Sektion tatsächlich an den gelähmten Oberextremitäten Kontinuitätstrennungen zwischen Epiphyse und Diaphyse festzustellen waren. Parrot erbrachte also zunächst wirklich den Beweis, daß durch eine syphilitische Knochenaffektion bei

jungen Säuglingen tatsächlich das Bild einer schlaffen Extremitätenlähmung hervorgerufen werden kann und gab in unverhohlener Weise seiner Überzeugung Ausdruck, daß die in Rede stehende Affektion nichts mit spinalen Lähmungen zu tun hat, sondern nur als eine lähmungsähnliche Schlaffheit der Extremitätenmuskulatur aufzufassen sei. Demgemäß nannte er dieselbe auch „Pseudoparalyse", ein Ausdruck, welcher sich literarisches Bürgerrecht erworben hat. Das große Verdienst Parrots in dieser Frage wird nicht geschmälert durch den Umstand, daß er anfänglich viel zu weit ging und generalisierend behauptete, die „Pseudoparalyse", wie er sie nannte, habe stets eine wirkliche Epiphysenlösung zur Grundlage. Wir werden im Laufe unserer Untersuchungen noch häufig zu zeigen Gelegenheit haben, daß in frühen Lebensperioden nicht allein Epiphysenlösungen, sondern auch schon geringere Osteochondritisgrade, wenn sie mit bedeutender Periostitis verknüpft sind, den Anlaß zu schlaffer lähmungsartiger Extremitätenhaltung bieten können. Parrot hat darauf hingewiesen, daß die Ursache dieser Pseudoparalysen darin gelegen sein dürfte, daß die Muskeln der befallenen Extremitäten infolge des bei jeder Bewegung entstehenden Schmerzes, welchen das Aneinanderreiben der nach seiner Annahme voneinander getrennten Epiphysen und Diaphysen bewirken muß, in ihrer Bewegungsfunktion gestört sein müssen und hat also gleich in seiner ersten Mitteilung eine myopathische, von den Epiphysengrenzen ausgehende Genese der lähmungsähnlichen Attituden hereditär-syphilitischer Säuglinge angenommen.

Betrachten wir zunächst das Krankheitsbild der schlaffen paralytischen Extremitätenhaltung hereditär-syphilitischer Säuglinge. In vollkommen ausgebildetem Zustande der Erkrankung ruht die Extremität schlaff auf der Unterlage (Fig. 52). Bei jedem Versuche, sie passiv zu bewegen, erfolgen Schmerzensäußerungen. Wird sie eleviert und dann ausgelassen, so fällt sie auf die Unterlage zurück, während das Kind gleichzeitig Schmerzensäußerungen von sich gibt. Die Extremität ist aber keineswegs vollkommen gelähmt, das Kind macht bei Schmerzerregung Abwehrbewegungen mit den Fingern, häufig auch leichte Bewegungen mit den Unterarmmuskeln, seltener leichte Flexionsversuche im Ellbogengelenke.

Das Lähmungsbild entsteht in der Regel nicht urplötzlich, sozusagen über Nacht, wie bei der spinalen Kinderlähmung, vielmehr entwickelt es sich zumeist langsam und schrittweise. In der Regel fällt den Pflegepersonen zunächst auf, daß die Kinder, obwohl die Extremitäten noch aktiv bewegt werden können, bei jedem Versuche einer

Fig. 52. Pseudoparalyse der rechten Oberextremität bei einem rezent syphilitischen, in Exanthemausbruch begriffenen Kinde, dessen Extremität in Fig. 28 radiographisch aufgenommen ist. Auftreibung der Ellbogengelenksregion. Faustkrampf und Myotonie der lähmungsfreien Extremitäten.

passiven Bewegung Schmerzäußerungen von sich geben und daß ganz allmählich die aktive Beweglichkeit Einschränkungen erleidet, bis dieselbe eines Tages vollständig geschwunden ist. Wiederholt haben uns auch die Mütter der erkrankten Kinder gleich bei der ersten Visite darauf aufmerksam gemacht, daß die Ellbogen- oder Schultergelenke schon seit Wochen aufgetrieben sind. In der Mehrzahl der Fälle aber ist den Pflegepersonen der kranken Kinder nichts davon bekannt und erst der Arzt findet die verdickten Gelenkenden an der gelähmten Extremität.

In der größten Mehrzahl der Fälle sind andere charakteristische Erscheinungen der hereditären Lues an den kranken Kindern zu beobachten. Die charakteristische Koryza fehlt niemals, doch ist gar nicht selten die Lähmung früher vorhanden als das erste Exanthem. In einer kleinen Anzahl von Fällen ist in der Umgebung der befallenen Gelenkenden eine intensive Schwellung nachzuweisen (s. Fig. 52), welche Knochen und Weichteile in sich begreift, in der Mehrzahl der Fälle jedoch nur eine minder

hochgradige, hauptsächlich den Knochen und die Beinhaut betreffende Auftreibung.

Wir schicken gleich jetzt voraus, daß wir diese schlaffen, lähmungsartigen Haltungsanomalien bei den hereditär-syphilitischen Kindern nur an den Oberextremitäten gefunden haben und wollen daher zur Bezeichnung der in Rede stehenden Haltungsanomalien in Kürze den Terminus „schlaffe Armlähmung" gebrauchen.

Die schlaffe Armlähmung luetischer Säuglinge ist nicht immer eine derart komplette, daß sämtliche Muskelgruppen der Oberextremität vollkommen erschlafft sind, vielmehr kommen Fälle vor, bei welchen der Oberarm geradezu krampfhaft an die Seitenwand des Thorax gepreßt erscheint, während der Unterarm im Ellbogengelenke herumpendelt. Es hängt dies unserer Ansicht nach davon ab, welche Epiphysenenden von der spezifischen Erkrankung ergriffen sind. Bei Freibleiben der oberen Humerusepiphyse kann die Schlaffheit an den Oberarmmuskeln fehlen und nur an den Vorderarmmuskeln ausgeprochen sein.

Stets haben wir beobachtet, daß die syphilitische Armlähmung mit Schmerzhaftigkeit der Extremität verbunden ist. Die Kinder wimmern mit der ängstlichen Miene, sobald man der scheinbar gelähmten Extremität nahekommt. Durch das Symptom des Schmerzes unterscheidet sich auch diese Form der Armlähmung von allen durch eine Läsion des Zentralnervensystems bedingten Lähmungszuständen und von den obstetrikalen Plexuslähmungen, obwohl auch bei den letzteren mitunter Schmerz vorhanden sein kann (vgl. hierüber auch das VIII. Kapitel dieses Abschnittes S. 402).

Von verschiedenen Autoren wurde darauf aufmerksam gemacht, daß nicht selten gleichzeitig mit der vorhandenen Armlähmung und, wie ich hinzufügen möchte, im Gegensatze zu derselben eigentümliche Kontraktursymptome an den Händen der betreffenden Kinder wahrnehmbar waren, und insbesondere Peters in St. Petersburg hat gerade auf Grund eigentümlicher Haltungsanomalien, welche die Hände solcher Kinder darbieten, die spinale Ätiologie der syphilitischen Armlähmung der Säuglinge zu neuem Leben erwecken wollen. Er beobachtete ganz richtig, daß die mit schlaffer Armlähmung behafteten Kinder häufig flektierte und ulnarwärts abduzierte Handgelenke bei pronierten Vorderarmen darbieten, und behauptete, daß diese eigentümlichen Innervations- und Haltungsanomalien syphilitischer Säuglinge nur durch die Annahme spezifisch luetischer Veränderungen im Rückenmark erklärt werden können.

Dem ist nun, wie noch später gezeigt werden wird, nicht so! Jetzt aber wäre etwas viel Wichtigeres zu besprechen.

Obwohl wir als den regulären Typus der Extremitätenhaltung bei schwerer Säuglingssyphilis die spastische Beugekontraktur der Gelenke unabhängig von dem Vorhandensein oder Fehlen von Epiphysenerkrankungen hingestellt haben, bedürfen spastische Attituden, soweit sie mit nachweisbarer Knochenauftreibung an den Gelenksenden verbunden sind, dennoch einer kurzen Erörterung. Es ist für mich zweifellos, daß an den Unterextremitäten mit Epiphysenaffektion behafteter hereditär-syphilitischer Säuglinge tonische Beugekontrakturen der großen Gelenke vorkommen, welche das Maß der sonst bei schwerer Hereditärsyphilis vorhandenen Myotonie beziehungsweise Flexionshypertonie weit überschreiten (s. Fig. 52). Auch ist zu bemerken, daß Beugekontrakturen, wenn sie mit hereditär-syphilitischen Knochenauftreibungen in Beziehung stehen, immer gleichzeitig mit Schmerzhaftigkeit und weiters mit einem Grade von Schwerbeweglichkeit der betreffenden Unterextremität verbunden sind, welche wir bei der einfachen, mit hereditär-syphilitischen Knochenveränderungen nicht komplizierten Myotonie vermissen. Bei der einfach generellen Myotonie der Neugeborenen sind nämlich die kontrakten Extremitäten in toto beweglich, wenn auch die Beweglichkeit etwas Müdes und Erzwungenes an sich trägt. Sobald aber die Kontraktur mit einer hereditär-syphilitischen Knochenaffektion zusammenhängt, wird die Extremität aktiv absolut nicht mehr bewegt, und bei passiven Bewegungsversuchen oder Erschütterungen der befallenen Gliedmaßen erfolgt, ebenso wie bei der schlaffen syphilitischen Armlähmung, Schmerzensäußerung. Und gerade wieder durch das Moment der Schmerzensäußerung und der aktiven Unbeweglichkeit unterscheidet sich die mit syphilitischen Knochenaffektionen zusammenhängende Kontraktur der Unterextremität von der einfach generellen Flexionshypertonie, wie sie auch sonst ohne Vorhandensein von Knochenaffektionen bei Hereditärsyphilis beobachtet wird.

Aus alledem erhellt, daß die sogenannte syphilitische Pseudoparalyse der Säuglinge nur eine bestimmte Varietät der hereditär-syphilitischen Bewegungsanomalien darstellt, welche in den frühen Lebensperioden in Frage kommen. In klinischer Hinsicht ist sie charakterisiert durch eine fast vollständige Erschlaffung der befallenen Gliedmaßen ohne Sensibilitätsstörung, jedoch begleitet von lebhaften Schmerzen bei Bewegungsversuchen und einer bald mehr bald minder deutlich in Erscheinung tretenden Auftreibung an den Epiphysenenden

der langen Röhrenknochen. Die erschlafften Muskeln der befallenen Extremität zeigen stets eine normale elektrische Erregbarkeit. Die Kinder kommen, so viel ich gesehen habe, nur ausnahmsweise in diesem lähmungsartigen Zustande zur Welt, jedoch kann derselbe bereits in den ersten Lebenstagen in Erscheinung treten. Da sich das lähmungsartige Bild in der Regel schleichend und nicht mit einem Schlage entwickelt, ist die Diagnose selbstverständlich erst bei ausgeprägter Erschlaffung möglich. Es muß aber bemerkt werden, daß die bei hereditär-syphilitischen Säuglingen der ersten Lebenswochen an der Tagesordnung stehende Beugesteifigkeit der Gliedmaßen der Entwicklung eines paralytischen Bildes sozusagen entgegenarbeitet und so kann es geschehen, daß selbst an den Oberextremitäten trotz palpabler Knochenaffektionen in einem gewissen Frühstadium der Erkrankung noch immer ein spastisches Haltungsbild der Extremitäten mit Beugungshemmung, keineswegs aber ein schlaff paralytisches zur Ansicht gelangt.

Unter diesen Verhältnissen kann man nicht selten beobachten, wie sich aus dem durch hereditäre Syphilis hervorgerufenen Zustande der allgemeinen Muskelhypertonie bei syphilitischen Säuglingen der ersten Lebenswochen ganz allmählich ein schlaffes, lähmungsartiges Bild herauskristallisiert.

Wir sahen Ende 1900 ein fünfwöchentliches Kind, welches mit diffuser Infiltration der Haut an den Fußsohlen und Handtellern behaftet, in Eruption eines erythematösen Syphilides begriffen war und sich dabei in einem Zustande allgemeiner Flexionshypertonie befand. Die Hände waren mit eingeschlagenen Daumen krampfhaft zu Fäusten geballt, beide oberen Extremitäten steif und krampfhaft an den Thorax adduziert; ein Unterschied jedoch zeigte sich in der Motilität der beiden oberen Extremitäten und dieser bestand darin, daß die rechte obere Extremität nur sehr schwer den Reflexim pulsen gehorchen konnte und nur ungeheuer träge, dabei begleitet von Schmerzensäußerungen des Kindes, eleviert werden konnte, während die linke, wie sonst bei schweren Myotoniegraden, etwas träger aber ohne sonderliche Anstrengung und ganz ohne Schmerzäußerung bewegt wurde. Lag das Kind auf dem Rücken und ließ man Nadelstiche auf die Haut seines rechten Vorderarms einwirken, so sah man, wie das Kind mühsam die geballte Faust öffnete und unter Wimmern die betreffende obere Extremität zu elevieren trachtete, ohne aber das Ziel erreichen zu können. Bei genauerer Betrachtung zeigte es sich auch, daß speziell im rechten Ellbogengelenke die Steifigkeit eine viel geringere war als auf der linken Seite und daß ein Druck auf die Vorderarmepiphysen des Ellbogengelenkes Schmerzensäußerungen seitens des Säuglings wach rief. Eine wesentliche Knochenauftreibung war noch nicht zu fühlen, doch konnte es nach den Schmerzensäußerungen, welche durch Druck auf das rechte Ellbogengelenk ausgelöst wurden, nicht zweifelhaft sein, daß eine

entzündliche Alteration am Knochen dortselbst in Entwicklung begriffen war. Einige Tage später wurde an der rechten Oberextremität, gleichzeitig mit einer intensiveren Anschwellung ihrer proximalen Vorderarmepiphysen das Bild der Parese schon deutlicher. Während die linke obere Extremität noch immer in allen Gelenken beugesteif war, befand sich die rechte obere Extremität wohl im Schultergelenk krampfhaft an den Stamm adduziert, doch war das Ellbogengelenk bereits schlaff und schlottrig, die ganze Extremität erschien gelähmt, die Vorderarmmuskulatur und die Flexoren des Oberarms waren vollkommen inert.

Links bestand krampfhafter Faustschluß mit eingeschlagenem Daumen, rechts hingegen war die Flexion der Finger nicht vollständig bis zum Faustschluß gediehen, der Daumen war wohl krampfhaft eingeschlagen, jedoch die ganze Hand war im Handgelenke abduziert und proniert, so daß eine eigentümliche Flossenstellung, wie sie von Peters als charakteristisch für hereditär-syphilitische Säuglinge beschrieben wurde, an der paretischen Extremität zum Vorschein kam. Besonderes Interesse erweckte die krampfhafte Haltung der Hände noch dadurch, daß die Haut derselben in Totalität diffus infiltriert war. Infolge der krampfhaften Flexion trat in den infiltrierten Partien eine bedeutende Stauung auf, so daß die infiltrierte Haut über den Handrücken eine dunkelviolette Verfärbung annahm und einen ziemlich auffallenden Schwellungszustand zeigte.

Da ich in den letzten 4 Jahren, seitdem ich auf den Muskeltonus der syphilitischen Säuglinge in jedem einzelnen Falle genau achte, solche Krankheitsbilder öfters gesehen habe, bin ich zu der Überzeugung gelangt, daß sich das lähmungsartige Bild in der Mehrzahl der Fälle aus einem spastisch hypertonischen erst allmählich herausbildet.

Im allgemeinen ist es häufiger, daß die schlaffe lähmungsartige Attitude beide oberen Extremitäten ziemlich gleichzeitig befällt, wenn auch von vornherein festgestellt werden muß, daß der Grad der Bewegungshemmung, welchen an einem und demselben Kinde beide Extremitäten zeigen, ein verschiedener sein kann.

Über die Beteiligung der unteren Extremitäten an der Bewegungsstörung bei der hereditären Knochenlues der Säuglinge bin ich, wie schon erwähnt wurde, zu einem etwas anderen Urteile gekommen als die meisten Autoren, welche sich mit diesem Thema befaßt haben. Eine vollkommen schlaffe Bewegungslosigkeit mit gestreckten Gelenken, wie sie die oberen Extremitäten hereditär-syphilitischer Säuglinge so häufig zeigen, habe ich an den unteren Extremitäten derselben niemals gefunden, trotzdem ich doch schon mehr als 100 mit Bewegungsstörungen behaftete, knochenkranke hereditär-luetische Säuglinge untersucht habe. Waren die unteren Extremitäten Sitz einer syphilitischen Knochenaffektion, dann habe ich immer gefunden, daß

die Extremitäten in den Hüft- und Kniegelenken beugesteif waren (s. Fig. 53).

Die Beugestellung in den Kniegelenken war bei den hereditär-syphilitischen Epiphysenaffektionen, welche ich beobachtet habe, stets eine spastische und konnte nur mit ziemlicher Gewalt und stets nur unter Hervorrufung von Schmerzensäußerung seitens der kranken Kinder in die Streckstellung umgewandelt werden. Dasselbe Verhältnis fand ich bei fast allen von mir untersuchten Fällen bezüglich der Hüftgelenke vorliegend; nur dreimal habe ich es erlebt, daß das Hüftgelenk, obwohl in Ruhestellung adduziert und flektiert, doch bei passiven Bewegungsversuchen leicht nachgab, so daß die betreffende Extremität im Hüftgelenke annähernd wie ein gelähmtes Gliedmaß hin und her bewegt werden konnte.

In diesen 3 Fällen habe ich auch gesehen, daß die betreffende untere Extremität, wenn man das Kind von der Unterlage abhob, mit krampfhaft gebeugtem Knie im Hüftgelenke hin und her pendelte, wobei das Kind fortwährend Schmerzensäußerungen von sich gab. In diesen 3 Fällen konnte bei der Palpation eine bedeutende Empfindlichkeit der Hüftgelenksregion nachgewiesen werden, was möglicherweise mit einer Muskelentzündung zusammenhängen konnte. Solche Fälle bilden aber große Ausnahmen. In der Regel ist an den unteren Extremitäten das Bild einer krampfhaften Flexionssteifigkeit bei den hereditär-syphilitischen Knochenaffektionen gewahrt, im Gegensatze zu den oberen Extremitäten, welche fast immer in einem schlaffen, lähmungsartigen Zustande und nur ausnahmsweise mit spastischem Verhalten der Gliedmaßen bei manifesten Knochenaffektionen zur Untersuchung kommen.

Es muß mit Nachdruck darauf hingewiesen werden, daß, so hochgradig auch die Lähmungserscheinungen an den oberen Extremitäten hereditär-syphilitischer Säuglinge ausgesprochen sein mögen, niemals an anderen als an den Extremitätenmuskeln Pareseerscheinungen nachzuweisen sind, welche mit der hereditären Syphilis in Zusammenhang gebracht werden könnten, daß speziell die Gesichts-, Nacken-, Rumpfmuskeln und Sphinkteren freibleiben.

Nicht immer sind aber sämtliche Muskeln des betreffenden Gliedmaßes trotz notorischer schlaffer Lähmung der Gesamtextremität in einem gelähmten Zustande; häufig sind die Oberarmmuskeln, in anderen Fällen wieder die Unterarmmuskeln in auffallend geringem Maße erschlafft. Fast ausnahmslos aber sind die Fingerbeuger trotz schlaffer Haltung der Gesamtextremität im Zustande von Kontraktur, d. h. die

Hände sind mit eingeschlagenen Daumen zur Faust geballt oder in einer tetanieähnlichen Stellung verkrampft (s. Fig. 52).

Es ist noch ein Wort über das elektrische Verhalten der gelähmten oder scheinbar gelähmten Muskelgruppen bei den luetischen Säuglingen zu verlieren. Unserer Ansicht nach muß man bei der Verwertung elektrischer Befunde beim Neugeborenen überhaupt sehr skeptisch sein. Soweit es sich um herabgesetzte Reaktion handelt, muß auf die von C. und A. Westphal[1]) festgestellten Tatsachen hingewiesen werden, daß die Säuglingsmuskulatur bezüglich ihres elektrischen Verhaltens sehr viele Ähnlichkeit mit solchen Muskeln zeigt, welche von kranken Nerven versorgt werden. Die Zuckungen sind träge und wurmförmig, die galvanische und faradische Reaktion ist herabgesetzt. Diese Abweichungen von dem normalen Zuckungsgesetze werden auf das Vorhandensein zahlreicher markloser Partien und Schaltstücke in den peripheren Nervenfasern zurückgeführt.

Fig. 53. Vierwöchentliches Kind mit papulo-bullösem Syphilid, links Pseudoparalyse der Oberextremität mit Intumeszenz des Schulter- und Ellbogengelenks, sonst alle Gliedmaßen in Hypertonie.

Viel früher schon hatte übrigens Soltmann[2]) bei neugeborenen Tieren Untersuchungen über das elektrische Ver-

[1]) C. Westphal: Die elektrische Erregbarkeit der Nerven und Muskeln Neugeborener. Neurologisches Zentralblatt 1886. — A. Westphal: Die elektrische Erregbarkeit des peripheren Nervensystems des Menschen in jugendlichem Zustande etc. Arch. für Psychiatrie, Bd. XXVI.

[2]) Soltmann: Über einige physiologische Eigentümlichkeiten der Muskeln und Nerven Neugeborener. Jahrb. f. Kinderheilk. XII. 1878. — Über die Erregbarkeit der sensiblen Nerven des Neugeborenen. Jahrb. f. Kinderheilk. XIV. 1879.

halten der Muskulatur angestellt, deren Resultate sich mit den später von Westphal an menschlichen Neugeborenen gefundenen vollständig decken. Soltmann fand nämlich, daß das Muskeldiagramm, welches bei elektrischer Reizung des Nervmuskelpräparates neugeborener Tiere gewonnen wird, im Gegensatze zu dem älterer Tiere einen durchaus tonischen Charakter zeigt. Der aufsteigende Schenkel der Kurve geht langsam in schräger Richtung aufwärts, der Gipfel derselben ist abgeflacht, der Winkel des Gipfels ein rechter oder sogar ein stumpfer und der absteigende Schenkel gleitet nach und nach in weiter Streckung hinab. Der Muskel verharrt lange im Maximum seiner Kontraktion und die Wiederausdehnung desselben ist eine allmähliche. Das Myogramm des neugeborenen Tieres gleicht mithin dem eines ermüdeten oder angegriffenen älteren. Zur Auslösung einer tetanischen Kontraktion genügt bei wenige Wochen alten Tieren eine weit geringere Reizfrequenz als beim erwachsenen. (16 Stromunterbrechungen gegen 70 in der Minute.)

Schon aus diesen Betrachtungen geht hervor, daß das elektrische Verhalten der befallenen Muskulatur, wenn es sich um einen trägen Ausfall der Reaktion handelt, in differentialdiagnostischer Hinsicht nicht verwertet werden kann, daß insbesondere, wenn die Differenzialdiagnose gegenüber obstetrikalen Plexuslähmungen in Frage käme, ein träger Ausfall der Reaktion in den ersten Lebenstagen und -wochen ganz belanglos wäre. Bedeutungsvoller könnte der Reaktionsausfall dann sein, wenn er eine abnorme Steigerung der galvanischen Erregbarkeit erweisen würde. Auch hier ist man speziell in den allerersten Lebenstagen und -wochen, ganz abgesehen von der großen Schwierigkeit solcher Untersuchungen, Täuschungen unterworfen, indem Abwehrbewegungen als Ergebnis der elektrischen Reizung irrtümlicherweise aufgefaßt werden können.

Was nun die Haltungsanomalien der Extremitäten bei syphilitischen Neugeborenen anbelangt, so habe ich weder bei den paralytischen noch bei den spastischen Formen irgend eine verwertbare Änderung der elektrischen Erregbarkeit nachweisen können. Von besonderem Interesse war es festzustellen, ob bei den von mir als Myotonie bezeichneten Hypertonien syphilitischer Säuglinge eine pathologische Übererregbarkeit des Nervensystems bestand. Ich habe nie eine Veränderung in diesem Sinne nachweisen können und auch Zappert, welchem ich 2 Fälle von permanenter Myotonie Neugeborener zur elektrischen Untersuchung überwies, konnte keine Abweichung im Sinne einer Übererregbarkeit feststellen.

Auf diese Umstände mache ich nur darum besonders aufmerksam, weil von Seite Finkelsteins[1]) in letzter Zeit gefunden wurde, daß

[1]) Finkelstein: Zur Kenntnis der Tetanie und der tetanoiden Zustände der Kinder. Fortschr. der Medizin 1902, Nr. 20.

spastische Beeinflussung der Extremitätenmuskulatur im Säuglingsalter, sobald dieselbe von Verdauungsstörungen abhängt, mit einer Steigerung der galvanischen Erregbarkeit Hand in Hand geht. Dementsprechend hat dieser Autor die persistenten Muskelhypertonien der Säuglinge in die Gruppe der „tetanoiden Zustände" im Sinne der Thiemichschen [1]) Anschauungen einreihen zu sollen geglaubt.

Wohl handelte es sich hier um ältere Säuglinge, bei denen die Verhältnisse nicht mehr ganz so lagen wie bei Kindern in den ersten Lebenswochen. Immerhin muß ich daran festhalten, daß die bei der hereditären Frühsyphilis in den ersten Lebenswochen vorkommenden Haltungs- und Bewegungsanomalien der Extremitätenmuskulatur keine Veränderungen der elektrischen Reaktion darbieten, insbesondere niemals die Thiemichsche Tetaniereaktion (K Oe Z unter 5 M. A.) zeigen.

[1]) Thiemich: Über Tetanie und tetanoide Zustände im ersten Kindesalter. Jahrbuch für Kinderheilkunde. LI. 1900.

Sechstes Kapitel.

Muskelerkrankungen bei der hereditären Frühsyphilis.

Übergreifen des Entzündungsprozesses vom Periost auf die Muskelinsertionen. — Ein alleinstehender, ungedruckter Befund von Doberenz. — Eigene Befunde am Biceps brachii und Pectoralis maior und an der Wadenmuskulatur. — Knotenbildungen im Kopfnicker. — Fälle von Infiltration des Bicepsbauches und der Wadenmuskulatur. — Eigene histologische Befunde von diffuser Myositis degenerativa. — Schwere Blutgefäßerkrankung in den Muskeln. — Interstitielle und parenchymatöse Muskelveränderungen. — Intaktheit der Nervenfasern. — Myositis ohne palpable Knochen- und Weichteilschwellung.

Bevor wir weiter gehen, müssen wir den Grad der Anteilnahme der Extremitäten-Muskulatur bei den durch die hereditäre Lues angeregten Bewegungsanomalien der Säuglinge feststellen. Außer einer kurzen Mitteilung Henochs, welcher einmal die Wadenmuskulatur eines hereditär-syphilitischen Neugeborenen hart, schmerzhaft und antrahiert fand und der schon wiederholt zitierten Angabe Kassowitz' (s. S. 99), welcher ein Übergreifen des periostalen Entzündungsprozesses auf Muskel- und Sehneninsertionen bei hereditär-syphilitischen Säuglingen beobachtet hatte, ist in der Literatur über hereditär-syphilitische Affektionen der Extremitätenmuskeln merkwürdigerweise nichts zu finden, obwohl die, wie wir schon gesehen haben, durchaus nicht gleichartigen Haltungsanomalien der Gliedmaßen bei hereditärer Frühsyphilis eine entzündliche Mitbeteiligung der Muskulatur recht nahe legen konnten, und dies umso mehr, als Muskelaffektionen in den Frühstadien der akquirierten Lues wohlbekannte und oft publizierte Syphilismanifestationen darstellen.

Erst nach erfolgter Fertigstellung dieses Bandes ist mir in einer unter Curschmanns und His' Leitung gearbeiteten Inauguraldissertation von R. Kanold „Untersuchungen der Muskulatur bei Pädatrophie (Leipzig 1897)" ganz zufällig ein Zitat zu Gesicht gekommen, welches sich auf eine unter derselben Patronanz früher abgefasste aber nicht

publizierte Dissertation von Doberenz aus der Leipziger Klinik bezieht.[1] Dieser Dissertationsschrift liegen 2 Fälle von angeborener Syphilis zu Grunde, bei welchen klinisch eine einfache Atrophie der Muskulatur ohne Entartungsreaktion, daneben eine eigentümliche Starre der Extremitäten ohne Erhöhung der Sehnenreflexe festgestellt wurde. Trotz antisyphilitischer Behandlung und geänderter Ernährungsverhältnisse gingen beide diese Kinder unter dem Bilde des allgemeinen Marasmus zu Grunde. Bei der Obduktion fand sich das Nervensystem vollständig intakt, hingegen zeigte die Muskulatur bei der mikroskopischen Untersuchung eine hochgradige Degeneration des Sarkolemms mit Verlust der Querstreifung und Umwandlung der kontraktilen Substanz in schollige Massen.

Überdies waren einzelne Muskelfasern in hohem Grade atrophisch, viele zeigten auch eine Vermehrung der Kerne, das interstitielle Bindegewebe erschien verbreitert und an vielen Stellen, namentlich in der Umgebung der Blutgefäße, mit Rundzellenhaufen infiltriert.

Der Verfasser der erwähnten Dissertation erklärte die vorgefundene Muskelerkrankung als Myositis diffusa luetica neonatorum und ist geneigt, die auf histologischem Wege gefundenen Muskelveränderungen als anatomisches Substrat für die klinisch konstatierte eigentümliche Muskelstarre zu betrachten.

Leider fehlen Angaben über die anatomischen Verhältnisse des Knochensystems in den betreffenden Fällen, so daß nicht feststeht, ob die vorgefundenen entzündlichen Veränderungen der Muskulatur mit einer entzündlichen Periosterkrankung in Zusammenhang stehen oder nicht. Jedenfalls sind diese Befunde bisher ganz vereinzelt dastehende und um so interessanter, als nach der Schilderung des Autors keine schlaffe Lähmung, vielmehr eine Hypertonie der Extremitätenmuskulatur vorgelegen war, welche sicherlich in das Gebiet der von mir als „Myotonia syphilitica neonatorum" abgegrenzten Muskelversteifungen einzureihen ist.

Wir wollen gleich vorwegnehmen, daß wir ganz analoge histo-

---

[1]) Meine Erhebungen haben ergeben, daß die Dissertation Doberenz' nicht gedruckt worden ist. Wäre dies geschehen, dann enthielte sie die erste Publikation über die Histologie der hereditär-syphilitischen Muskelentzündung der Säuglinge. Daß die in ihr enthaltenen Angaben richtig sind, dafür bürgen die Namen der beiden Patrone und der Umstand, daß die unter der gleichen Patronanz publizierte Dissertation Kanolds bei Doberenz anknüpft und nichts anderes als Kontrolluntersuchungen an der Muskulatur atrophischer Säuglinge enthält, welche die positiven Befunde Doberenz' bei hereditärer Lues erst verifizieren.

logische Muskelveränderungen bei 3 Säuglingen der ersten Lebenswochen, welche an den oberen Extremitäten Lähmungs- und an den unteren Extremitäten spastische Erscheinungen geboten haben, feststellen konnten.

Wir wollen nun die Ergebnisse unserer anatomischen und klinischen Untersuchungen über die Affektionen der Muskulatur bei der hereditären Frühsyphilis zur Besprechung bringen. Zunächst hätten wir zu bemerken, daß wir entzündliche Erkrankungen der Extremitätenmuskulatur an allen von uns untersuchten, mit Knochensyphilis behafteten Gliedmaßen der Säuglinge haben feststellen können, und daß in anatomischer Hinsicht ganz konstant eine entzündliche Miterkrankung nicht allein jener Muskelgruppen festgestellt werden konnte, welche sich direkt an die Knochen inserieren, sondern auch jener, welche, ohne an der erkrankten Epiphysengrenze Ansatzpunkte zu finden, bloß über dieselbe hinüberziehen. Leider war es uns nicht möglich, sämtliche Muskelschichten der betreffenden Gliedmaßen in den von uns sezierten Fällen mikroskopisch zu durchforschen und wir mußten uns bei der Entnahme der Leichenteile darauf beschränken, die Knochen und so viel als möglich, von der umgebenden Muskulatur herauszunehmen und daran unsere mikroskopischen Untersuchungen durchzuführen.

Abgesehen von histologischen Befunden über hereditär-syphilitische Muskelerkrankungen im Säuglingsalter verfügen wir aber auch über eine Anzahl von klinischen Befunden, welche eine entzündliche Mitbeteiligung der Muskulatur unzweifelhaft feststellen.

Mit diesen wollen wir uns zunächst befassen.

Erkrankungen des Muskelsystems bei der hereditären Frühsyphilis entstehen nach unserer Anschauung in der Mehrzahl der Fälle auch klinisch nachweisbar durch Fortleitung des Entzündungsprozesses von Seite des erkrankten Periosts auf die dortselbst inserierenden Muskeln. Wir haben bereits wiederholt darauf aufmerksam gemacht, daß mitunter sämtliche periartikuläre Weichteile, die Muskulatur inbegriffen, in einen diffusen Infiltrationsvorgang geraten. Sehr selten beobachteten wir unter dem Einflusse der hereditären Frühsyphilis ein Erkranken von Muskeln entfernt von ihren Knocheninsertionen, so daß es den Eindruck eines genuinen, nicht einfach fortgeleiteten Erkrankungsvorganges machte. Unter 590 Fällen von hereditärer Syphilis des ersten Lebensjahres konnte ich siebenmal eine von Knochenerkrankungen anscheinend unabhängige Affektion der Muskeln nachweisen, und zwar handelte es sich viermal um Erkrankungen der Wadenmuskulatur, einmal um Erkrankung des Musculus biceps brachii und zweimal um

Erkrankungen des Musculus pectoralis maior. Der Zeitpunkt des ersten Auftretens der Muskelaffektion ließ sich in keinem der beobachteten Fälle mit Sicherheit feststellen, weil den Anfangsstadien der Affektion von Seite der Umgebung der betreffenden Kinder keine Bedeutung vindiziert wurde. Die Kinder kamen stets mit der vollentwickelten Erkrankung in unsere Beobachtung. In allen hier verzeichneten Fällen war die Muskelaffektion mit exanthematischen Erscheinungen der hereditären Syphilis verknüpft und bestand gleichzeitig mit den ersten Ausbrüchen des Exanthems.

Die Affektion ließ sich in unseren Fällen am besten an dem großen Brustmuskel studieren, weil die Verhältnisse hier besonders leicht der Untersuchung zugänglich sind. Man findet im Bereiche des genannten Muskels eine flächenhafte, diffuse Schwellung, welche bei Druck ziemlich schmerzhaft ist. Die Haut war in den beiden beobachteten Fällen mit der Geschwulst nicht verwachsen. Bei dem einen Falle, ein zehnwöchentliches Kind betreffend, saß die Geschwulst an der vorderer Thoraxfläche zwischen zweiter und vierter Rippe und bildete hier einen zwei Querfinger breiten, den ganzen Brustmuskel durchsetzenden longitudinalen starr infiltrierten Wulst, welcher von der vorderen Axillarlinie beginnend, parallel der Richtung der Rippen gegen das Sternum zu verlief. In dem zweiten Falle, ein achtwöchentliches Kind betreffend, saß die Muskelschwellung auf der rechten Seite, dicht unter der Klavikula und zeigte das Bild einer kreisförmig begrenzten scharf abgesetzten, etwa handflächengroßen Verdickung des Muskels. Beide dieser Kinder hatten schön ausgeprägte, diffuse syphilitische Hauterkrankungen und spezifische Nasenaffektionen. Unter antisyphilitischer Behandlung verschwand die Erkrankung bei beiden Kindern gleichzeitig mit dem Rückgange der übrigen Syphilissymptome.

Selbstverständlich ist die Möglichkeit, daß auch die Affektionen des Pectoralis major von spezifisch entzündlichen Periostvorgängen fortgeleitet sein können, nicht von der Hand zu weisen, zumal sich der genannte Muskel breitsehnig an Tuberculum majus des Oberarmes inseriert.

Ein ziemlich typisches Bild gaben die syphilitischen Muskelerkrankungen im Bereiche der Wadenmuskulatur. Es handelte sich in den von uns beobachteten Fällen stets um eine Verhärtung und Verdickung der Muskelbäuche an der hinteren Fläche des Unterschenkels, welche immer auch die tiefen Muskellagen ergriffen zu haben schien. Da anatomische Untersuchungen der betreffenden Fälle nicht vorgenommen werden konnten, läßt es sich natürlich nicht genau

entscheiden, welche Muskeln die affizierten waren, doch schien es, da die oberflächlichen Muskellager stets infiltriert waren, daß es sich stets in erster Linie um eine Erkrankung des Musculus gastrocnemius handelte, welcher bekanntlich mit zwei Köpfen oberhalb der Oberschenkelkondylen entspringt und mittels der Achillessehne am Fersenbeinhöcker sich inseriert. In 3 Fällen handelte es sich um eine ganz diffuse Infiltration der Wadenmuskeln, so daß die an der hinteren Fläche des Unterschenkels befindliche Muskulatur zu einem dichten undifferenzierbaren Infiltrat zusammengebacken war, welches bereits in der Kniekehle begann und außer dem Musculus gastrocnemius auch noch die Endigungen der Musculi biceps femoris, semimembranosus, semitendinosus, gracilis und sartorius umfaßte. Die Haut über der infiltrierten Muskulatur war stark gespannt und auf der Höhe der Wadenwölbung mit der Infiltrationsmasse verwachsen. In einem Falle kam es zu Eiterung und Durchbruch nach außen. Alle 4 Fälle hatten das Gemeinsame, daß es sich um Kinder des zweiten und dritten Lebensmonats handelte, welche mit Frühexanthem behaftet waren. In allen 4 Fällen trat unter antisyphilitischer Therapie vollständige Restitution in anatomischer und funktioneller Hinsicht ein.

Es läßt sich natürlich bei diesen Fällen nicht entscheiden, ob die Affektion der Muskulatur eine genuine ist oder ob nicht doch eine periostitische Erkrankung an den Epiphysenverbindungen der Unterschenkelknochen auf die Muskulatur sich fortgesetzt hatte, welche zu einer diffusen Infiltration derselben Anlaß bot; klinisch ließ sich in diesen 4 Fällen nichts zu Gunsten einer solchen Annahme anführen. Jedenfalls unterscheiden sich diese 4 Fälle von jenen Erkrankungen der Muskeln, welche man in der Umgebung entzündlich affizierter Epiphysen zu sehen gewohnt ist, durch die auffallend pralle Infiltration, durch die sichtbare Verwölbung und Auftreibung der infiltrierten Muskeln und das große klinisch feststellbare Entzündungsgebiet im Bereiche der Extremitätenmuskulatur.

In anatomischer Hinsicht dürfte es sich in allen diesen Fällen um diffuse Myositis handeln, analog jenen Muskelentzündungen, welche in den Frühperioden der akquirierten Syphilis mitunter angetroffen werden.[1])

[1]) Vgl. hierüber die Veröffentlichungen von J. Neumann: Beitrag zur Kenntnis der Myositis syphilitica. Arch. f. Derm. u. Syph. 1888. — Ostermayer: Beitrag zur Kenntnis der syphilitischen Muskelentzündung. Arch. f. Derm. u. Syph. 1892. — Lewin: Über Myositis syphilitica diffusa s. interstitialis. Charité-Annalen 1891. Bd. 16, S. 753, und die neueste Publikation Matzenauers: Muskelsyphilis im Frühstadium. Monatshefte für praktische Dermatologie 35. Bd. 1902.

Es muß hier darauf aufmerksam gemacht werden, daß in der Literatur syphilitische Gummen bei neugeborenen Kindern und jungen Säuglingen im Bereiche des M. sterno-cleido-mastoideus beschrieben sind, welche aber einer strengeren Kritik bezüglich ihrer Syphiliswertigkeit keinen Stand halten; vielmehr liegt es in diesen Fällen nahe, an traumatische Hämatome im Bereiche des erwähnten Muskels zu denken beziehungsweise die Knotenbildung auf Zerreißung einzelner Muskelfasern während des Geburtsaktes mit nachfolgender entzündlicher Exsudation zurückzuführen. Solche Fälle wurden von Ballivet[1]), Wilks[2]), Clarke[3]), Hutchinson[4]), Durante[5]) und Taylor[6]), als syphilitische Affektionen des in Rede stehenden Muskels beschrieben. Kein einziger derselben ist einwandfrei. Man darf eben nicht vergessen, daß obstetrikale Muskelhämatome auch bei hereditär-syphilitischen Neugeborenen sich ereignen können, und so kann es wohl geschehen, daß gleichzeitig neben den Erscheinungen der hereditären Lues Hämatomknoten im Kopfnicker zu finden sind. Ich selbst habe in 3 meiner Fälle von hereditärer Syphilis diese Muskelveränderung gefunden, mich aber wohl gehütet, dieselbe in Zusammenhang mit der hereditären Syphilis zu bringen.

Was von vornherein gegen die syphilitische Natur der hier in Frage kommenden Affektionen des Kopfnickers bei Neugeborenen spricht, ist die scharf abgesetzte Knotenform der Muskelveränderung. Es kann nicht genug oft betont werden, daß solitäre Gummageschwülste auch in den Muskeln Neugeborener nicht vorkommen, weil der Charakter der durch die hereditäre Frühsyphilis angeregten Erkrankungsvorgänge der einer diffusen Entzündung ist. Knotenbildungen im Kopfnicker bei Neugeborenen sind meiner Überzeugung nach selbst bei syphilitischen Neugeborenen niemals Gummata, sondern immer nur Hämatome. Da Hämatome im Bereiche des Kopfnickers bei hereditär-syphilitischen Neugeborenen nicht gar so selten vorzukommen pflegen, ist es denkbar, daß bei solchen eine verminderte Widerstandsfähigkeit oder erhöhte Zerreißlichkeit der Muskulatur besteht, durch welche dem Zustandekommen von Kontinuitätstrennungen während des Geburtsaktes möglicherweise Vorschub geleistet wird.

---

[1]) Ballivet: Tum. syph. du musc. sterno-mast. et myos. des nouv.-nées. Rev. des sc. med. XVII., 1881, pag. 207.

[2]) [3]) [4]) Zitiert bei Jullien: Traité Pratique des Maladies Veneriennes. Paris 1886.

[5]) Durante: Societé obstétricale et gynécologique. Paris, 10. Februar 1898.

[6]) Taylor: Transact. of the patholog. society. Bd. XXVI, pag. 324.

Es entsteht nun die Frage, ob die von mir in 2 Fällen von hereditärer Syphilis gefundenen Veränderungen im Bereiche des M. pectoralis maior wirklich als syphilitische Myositis aufzufassen sind — bei den Affektionen der Extremitätenmuskeln ist wohl jeder Zweifel ausgeschlossen — oder ob auch hier eine durch Geburtstrauma angeregte Entzündung angenommen werden soll. Soweit ich die Literatur übersehe, sind traumatische Knotenbildungen und Infiltrationen im Bereiche des M. pectoralis maior durch Zerreißung während des Geburtsaktes nicht beschrieben worden, was natürlich nicht ausschließt, daß ein solches Ereignis doch einmal vorgekommen ist oder doch vorkommen könnte. Nach der anatomischen Lage des großen Brustmuskels ist wohl schwer anzunehmen, daß derselbe während des Geburtsaktes derartigen Zerrungen ausgesetzt sein könnte, um in seiner fächerförmigen Ausbreitung auf der vorderen Brustwand Kontinuitätstrennungen zu erleiden. Sollte dies aber dennoch der Fall sein, dann könnte eine solche Zerreißung doch nur Teilerscheinung eines auch anderweitig zum Ausdruck gelangenden schweren Traumas sein, was aber in den beiden von mir beobachteten Fällen nicht vorlag. Vielmehr handelte es sich hier um Kinder, welche zur Zeit des Auftretens der Muskelinfiltration bereits im dritten Lebensmonate standen, bei welchen in den ersten Tagen unmittelbar nach der Geburt nichts Pathologisches im Bereiche der Brustmuskulatur wahrgenommen wurde und bei welchen gleichzeitig mit dem Schwinden der übrigen syphilitischen Symptome durch die merkurielle Behandlung eine Rückbildung der Muskelinfiltration konstatiert wurde. Übrigens sind auch bei akquirierter Syphilis diffuse Entzündungen im Bereiche des großen Brustmuskels schon wiederholt gesehen worden. Nach alledem hat die Annahme, daß es sich in diesen beiden Fällen von diffuser Verhärtung im Bereiche des großen Brustmuskels um eine diffuse syphilitische Myositis handelte, viel mehr Wahrscheinlichkeit für sich, als das Vorliegen einer traumatischen, durch den Geburtsakt bedingten, auf Zerreißung und Hämatombildung beruhenden Muskelentzündung.

Die Haltung der unteren Extremität bei den Infiltrationsprozessen im Bereiche der Wadenmuskulatur ist immer eine ganz typische gewesen. Die untere Extremität erschien im Kniegelenke intensiv beugesteif, und zwar viel steifer und unbeweglicher als bei den gewöhnlichen Hypertonien der hereditär-syphilitischen Säuglinge. Bei passiven Streckversuchen erfolgten starke Schmerzensäußerungen seitens des Säuglings. Die ganze Wadenmuskulatur erschien hart und steif, die Infiltration setzte sich in 2 Fällen bis zur Achillessehne fort, welche gleichfalls in dem Exsudate eingebacken erschien.

An den oberen Extremitäten habe ich nur einmal bei einem 3 Wochen alten, mit Koryza und Exanthem behafteten hereditär-syphilischen Kinde eine Muskelentzündung entfernt von der Epiphysenregion klinisch feststellen können. Es handelte sich um eine gleichmäßige Schwellung des Bizepsbauches am linken Oberarme. Gleichzeitig bestand eine Affektion der Ellbogengelenks-Epiphysen mit Infiltration der Weichteile in der Umgebung. Zwischen dem Infiltrate im Bizeps und der periartikulären Weichteilsschwellung war eine 3 Querfinger breite, anscheinend nicht infiltrierte Muskelpartie zu palpieren. Die Extremitätenhaltung war die charakteristische, paralytische. Die Verhärtung des Muskelbauches hob sich schon äußerlich sichtbar aus der vollkommen schlaffen, umgebenden Muskulatur ab. Bei den beiden Fällen von Myositis im Bereiche des großen Brustmuskels waren besondere Anomalien in Bezug auf die Haltung der gleichseitigen Oberextremität nicht wahrnehmbar.

Es sollen nun einzelne interessante klinische Beobachtungen von Myositis heredo-syphilitica des Säuglingsalters spezifiziert werden.

Fall I.

Hochgradige Infiltration der Wadenmuskulatur ohne klinisch nachweisbare Knochenaffektion bot das 2 Monate alte hereditär-syphilitische Kind Karl P., welches am 14. Februar 1893 zum ersten Male untersucht wurde. Das Kind zeigte Koryza, diffuse Hautinfiltrationen und makulöses Exanthem. Beide unteren Extremitäten waren in den Kniegelenken stark gebeugt, besonders aber die rechte, welche spitzwinkelig, krampfhaft flektiert gehalten wurde. Jeder Versuch, die Kniebeugung zu lösen, wurde mit heftigem Weinen beantwortet. Die Palpation ergab die Wadenmuskulatur der rechten Seite in eine unförmig dicke, zylindrische Masse umgewandelt, welche sich von der Kniekehle bis zu den Malleolen an der Hinterfläche des Unterschenkels erstreckte.

Das Kind wurde einer antisyphilitischen Behandlung mit Protojoduret und Sublimatbädern unterzogen. Schon nach 14 Tagen war die Muskelgeschwulst auf die Hälfte zurückgegangen und die Haltung der Extremität eine minder krampfhafte geworden. Nach sechswöchentlicher Behandlung trat vollständige Restitutio ad integrum ein.

Bemerkenswert an dem Falle ist, daß klinisch am Knochensystem absolut keine Veränderung nachgewiesen werden konnte.

Fall II.

Ein weiterer Fall betrifft ein Kind, welches, 9 Wochen alt, am 14. November 1900 in der Wiener dermatologischen Gesellschaft demonstriert wurde. Das Kind, von ziemlich gutem Ernährungszustande, obwohl es künstlich ernährt wird und von syphilitischen Eltern stammt, zeigt an der Haut der Fußsohlen eigentümliche Steifigkeit, leichte Rötung und Atlasglanz als Zeichen

einer diffusen Erkrankung dieser Hautregion. Auffallend ist des ferneren schnüffelnde Nasenatmung und Behaarungsdefekt am Kopfe, der Ziliar- und Superziliargegenden. Das hervorstechendste Symptom dieses Falles ist aber, daß beide oberen Extremitäten schlaff, wie gelähmt auf ihrer Unterlage aufliegen. Daß es sich aber nicht um eine wirkliche Lähmung handelt, geht daraus hervor, daß bei passiven Bewegungen, welche mit der Extremität vorgenommen werden, sofort Schmerzensäußerungen seitens des Kindes erfolgen und daß ferner bei Nadelstichen, welche auf die Haut der oberen Extremitäten appliziert werden, sofort Reflexbewegungen mit den Fingern ausgelöst werden.

Untersucht man nun genauer die oberen Extremitäten, so findet man, daß beide Ellbogengelenke, und zwar in der Umgebung der Epiphysenregionen des Oberarms und der Vorderarmknochen aufgetrieben sind, daß die Auftreibung insbesondere die Gegend der Vorderarmepiphysen betrifft und daß die Auftreibung viel weniger auf den Knochen als auf die Weichteile in der Umgebung des Gelenks zu beziehen ist. Nur die Haut ist an der dichten entzündlichen Infiltration nicht beteiligt; sie ist zwar gespannt, jedoch ist sie über der Muskulatur abhebbar. Besonders stark infiltriert zeigen sich rechterseits die Bäuche der M. supinator longus, radialis externus und brachialis internus. Auch die Bizepssehne erschien dort, wo sie über das Ellbogengelenk hinübersetzt, in das Infiltrat eingebettet. Auch der Pronator teres war nahe seinem Insertionsgebiete am Condylus internus dicht infiltriert. Demnach handelt es sich in dem beschriebenen Falle um eine diffuse entzündliche Erkrankung, welche in der Umgebung der syphilitisch veränderten Epiphysen beider Ellbogengelenke stattgefunden hatte und das Perichondrium samt den sich dort inserierenden Sehnen und Muskeln in Mitleidenschaft zog. Unter antisyphilitischer Therapie trat vollständige Heilung und Wiederherstellung des Bewegungsvermögens ein.

Fall III.

Ein 3 Monate altes Kind, welches in der ersten Lebenswoche ein makulo-papulöses Syphilid durchgemacht und unvollkommen behandelt worden war, zeigt jetzt als Frührezidive seiner hereditären Lues eine sehr interessante Erkrankung, welche die obere Epiphyse der Tibia und von da aus weiter schreitend die ganze Diaphyse des Knochens und, was besonders interessant ist, die ganze Wadenmuskulatur ergriffen hat. Wir finden hier die Epiphysenregion und die Diaphysen beider Tibien sehr stark aufgetrieben und die an den Tibien sich inserierenden Muskel, und zwar den M. tibialis anticus und peroneus infiltriert und druckempfindlich. Linkerseits hat die Erkrankung die ganze Wadenmuskulatur mitergriffen, rechts ist der Prozeß schwächer ausgedrückt als links. Die Haut ist über der geschwollenen Partie verschiebbar und nicht entzündet. Im Gegensatze zu den analogen Erkrankungen im Bereiche der oberen Extremitäten beziehungsweise in der Umgebung des Ellbogengelenks findet sich hier keine lähmungsartige schlaffe Haltung der Extremität; vielmehr sind die unteren Extremitäten im Zustande einer spastischen Flexionssteifigkeit. Die Kniegelenke sind in Beugestellung fixiert und jeder Versuch, dieselben nur in geringem Maße zu strecken,

verursacht heftige Schmerzensäußerungen seitens des Kindes. Besonders interessant in dem vorliegenden Falle ist, daß die Knochenerkrankung die diaphysären Anteile der Tibia intensiver ergriffen hat als die epiphysären, was wohl damit zusammenhängt, daß der syphilitische Entzündungsprozeß von der Epiphysengrenze längs des Periosts fortgeschritten, die daselbst sich inserierenden Sehnen und Weichteile mitergriffen und die Muskelbäuche selbst infiltriert hat. Auch an mehreren kurzen Röhrenknochen ist in diesem Falle eine Erkrankung nachzuweisen, nämlich eine Schwellung der Metatarsen der 1. und 5. Zehe rechterseits und eine Auftreibung der Grundphalange des Zeigefingers linkerseits.

Fall IV.

Eine isolierte Muskelerkrankung bei vorhandener multipler hereditärsyphilitischer Knochenaffektion ohne Exanthem zeigte ein wiederholt in diesem Bande verwerteter Fall, Stephanie D., ein Kind, welches wegen Pseudoparalyse, usurierender Schädelsyphilis und multipler Periostitis unser besonderes Interesse erregte.

Dieses Kind zeigte, entsprechend dem Bauch des linken Bizeps eine gleichmäßige Härte und Infiltration, welche bei Druck sehr schmerzhaft war. In diesem Falle bestand eine Infiltration sämtlicher Weichteile um das Ellbogengelenk und es ist sehr leicht denkbar, daß die entzündliche Alteration von der Bizepsinsertion weiter nach aufwärts gewandert ist und auch den Muskelbauch selbst in einen entzündlichen Zustand versetzte.

Fall V.

Das zehnwöchentliche Kind Franz K. mit einem ganz unscheinbaren syphilitischen Exanthem und angeborener Koryza, Pseudoparalysis und Phalangitis, zeigte an beiden Unterschenkeln merkwürdige Veränderungen.

Beide Tibien sind von den Knie- bis zu den Sprunggelenken in ihrer Totalität aufgetrieben, die Haut an den Vorderflächen der Tibia aber ist verschiebbar, die gesamte Muskulatur der Unterschenkel ist infiltriert, besonders aber auf der linken Seite. Hier erschienen die Bäuche der oberflächlich gelegenen Muskeln an der Hinterfläche des Unterschenkels: Gastrocnemius, popliteus, peroneus longus, so weit dieselben zu verfolgen waren sowie auch die ganze tiefgelegene Wadenmuskulatur gleichmäßig hart, infiltriert und schmerzhaft.

Auch in diesem Falle trat in wenigen Wochen unter antisyphilitischer Therapie vollständige Heilung ein.

Die Frage, ob die syphilitischen Muskelaffektionen als solche schmerzhaft sind oder nicht, läßt sich aus den Beobachtungen, welche man bei der Myositis der Säuglinge machen kann, leicht beantworten. Die syphilitisch infiltrierten Muskeln sind bei Säuglingen immer schmerzhaft. Speziell die Affektionen der Wadenmuskulatur zeichneten sich in den von uns beobachteten Fällen immer durch besondere Schmerzhaftigkeit aus. Selbst wenn man die syphilitisch entzündete Muskulatur nur leise komprimierte, ohne dabei die Extremität zu erschüttern oder den

Knochen zu drücken, äußerten die Kinder schon heftige Schmerzen. Dasselbe war auch bei dem Falle von syphilitischer Infiltration des Bizeps zu konstatieren. Die Muskelbäuche sowohl des Gastrocnemius als auch des Biceps brachii sind immerhin soweit vom Periost entfernt, daß die Annahme, ein auf die affizierten Muskeln ausgeübter Druck könne Periostschmerzen hervorrufen, nur wenig Wahrscheinlichkeit für sich hat. Sonst spricht alles dafür, daß die diffuse hereditär-syphilitische Muskelentzündung selbst in der Lage ist, Schmerz hervorzurufen.

Die anatomische Untersuchung der Muskulatur an den kranken Gliedmaßen hat uns die Überzeugung gefestigt, daß die Bewegungsstörungen, welche mit den hereditär-syphilitischen Knochenprozessen der Säuglinge Hand in Hand gehen, zum allergrößten Teile auf eine organische Erkrankung der Muskulatur zu beziehen sind. Speziell in dem letztobduzierten Falle, dessen klinisches Verhalten auf S. 87 bereits skizziert wurde, zeigte die Beugemuskulatur des Oberarmes und der Gastrocnemius ein eigentümliches fischfleischähnliches Kolorit, welches auf schwere, degenerative Muskelveränderungen hinwies. Wir hatten nun Gelegenheit, in den drei letztobduzierten Fällen die an den erkrankten Knochen sich inserierenden Muskeln gleichzeitig mit den Knochen selbst der histologischen Untersuchung zu unterziehen und haben nun in allen drei untersuchten Fällen, und zwar an allen erkrankten langen Extremitätenknochen, nicht allein an den Epiphysengrenzen, sondern auch im ganzen Verlaufe der Diaphysen schwere entzündliche Veränderungen an allen, die Diaphyse umgürtenden Muskeln nachweisen können.

Auf Tafel IV in Fig. 9 ist beispielsweise der Längsschnitt durch die schwer erkrankte distale Epiphysenverbindung der Tibia eines siebenwöchentlichen Kindes dargestellt. Dasselbe zeigte eine hochgradige Erkrankung der Gesamtmuskulatur der Gliedmaßen; der M. gastrocnemius, popliteus, tibialis posticus und soleus befanden sich im Zustande einer diffusen Myositis. Im Bereiche des hier abgebildeten M. popliteus fanden sich an Stelle der Muskelfibrillen vielfach nur Gebilde, bei denen die kontraktile Substanz vollständig fehlt, so daß leere Perimysiumschläuche, mit Fettzellen, Muskelkörperchen und Rundzellen erfüllt, zurückgeblieben sind. Dabei sieht man, wie die Affektion in der Nähe des erkrankten Periosts am allerintensivsten ist und peripheriewärts immer mehr nachläßt.

In den von mir untersuchten Fällen von schwerer Epiphysensyphilis mit Bewegungsstörung befanden sich alle Muskeln in der Umgebung der Epiphysenverbindung im Zustande einer diffusen parenchymatösen und interstitiellen

Entzündung. Die an den Epiphysenknorpel sich ansetzenden Muskeln waren immer minder erkrankt als die mit den Knochenschäften in Verbindung befindlichen. In der nächsten Umgebung der subchondralen Granulation waren immer die schwersten Veränderungen nachzuweisen. Gewöhnlich verhielt sich die Sache so, daß in der Umgebung der Knorpelepiphysen die Muskelbündel nur mehr undeutliche Querstreifung zeigten und vielfach von infiltrierten Bindegewebszügen durchsetzt erschienen. An der Grenze zwischen Epiphyse und Diaphyse fanden wir in allen untersuchten Fällen die umgebenden Muskelfibrillen gequollen, vielfach hyalin degeneriert, in einzelnen Fällen durch eine Vermehrung, in anderen Fällen wieder durch ein vollkommenes Fehlen der Muskelkerne ausgezeichnet. Hand in Hand mit dem Auftreten schwerer periostaler Veränderungen, insbesondere mit der Bildung von Knorpelkallus, erschienen immer die allerschwersten myositischen Entzündungsbilder. In der Umgebung der pathologischen Knorpelwucherung, und zwar stets diaphysenwärts von derselben, fand sich die kontraktile Substanz der umgebenden Muskulatur immer hochgradig rarefiziert und durch Rundzellen substituiert; an vielen Stellen ist innerhalb der Muskelfibrillen fettiger Zerfall eingetreten. Innerhalb vieler Fasern erkennt man größere Höhlen, mit einem Netze aus einer feingranulierten Substanz ausgefüllt, oder vollständig leer. Es sind hydropisch degenerierte, zum Teile vollständig zerfallene Muskelfasern. Das Perimysium internum tritt deutlich hervor, zeigt sich verdickt und zellig infiltriert. Solche Bilder sehen wir bei Serienschnitten, welche quer durch die Diaphysen der befallenen Extremitäten angelegt wurden, vielfach an den der Diaphyse anliegenden Muskeln auftreten (Fig. 54). In einzelnen Muskelbündeln fanden wir nur albuminöse Trübung, in anderen schwere interstitielle Veränderungen, in wieder anderen die zuletzt angeführten Formen schwerer parenchymatöser Myositis mit diskoidem Zerfall der Muskelfibrillen, und wir können sagen, daß wir in den drei letztuntersuchten, mit Bewegungsstörungen behafteten Fällen von Knochensyphilis überall in der Umgebung der erkrankten Epiphysen und Diaphysen parenchymatöse und interstitielle Muskelentzündung angetroffen haben. Selbstverständlich ist immer und immer das Periost längs der ganzen Diaphyse in einem Zustande schwerer Entzündung gefunden worden; nebstbei fand sich konstant eine diffuse Hyperostose sämtlicher untersuchter Knochen.

Nun muß noch betont werden, daß sich auch weit abseits von den erkrankten Epiphysenregionen schwere diffuse Muskelerkrankungen in unseren Präparaten vorfinden. So verfüge ich beispielsweise über Serienquerschnitte durch die Diaphyse des Humerus, in welchen sowohl

die Muskelbündel des Brachialis internus als auch des Trizeps hochgradig erkrankt erscheinen. Bei einem unserer Fälle, wo ein Stück des Deltamuskels, welches über den Oberarmkopf hinwegzieht, mituntersucht werden konnte, zeigte sich auch dieser Muskel in parenchymatöser und interstitieller Entzündung begriffen. An den unteren Extremitäten wiederum fanden wir die tieferen Muskellager des Ober- und Unterschenkels allenthalben erkrankt und konnten nur feststellen, daß in der Umgebung der Epiphysengrenzen die degenerativen Erscheinungen im Muskelparenchym hochgradiger waren als in Muskelgebieten, welche sich weiter entfernt von den Epiphysenverbindungen befanden. Wenn es also auch nicht möglich war, in den bezüglich der Muskulatur untersuchten Fällen sämtliche Extremitätenmuskeln der mikroskopischen Untersuchung zu unterziehen, so scheint doch bei dem Umstande, daß überall, wo in unseren Präparaten Muskulatur in der Umgebung der Knochen zu erblicken war, auch myositische Veränderungen gesehen wurden, die Affektion ein weitverbreitete gewesen zu sein. Die Sache lag immer so, daß die ganze mit den Knochenpräparaten zufällig herausgenommene Muskulatur stets pathologisch verändert gefunden wurde. Daß aus Muskelveränderungen der beschriebenen Art Bewegungsstörungen resultieren können, bedarf keiner weiteren Erörterung.

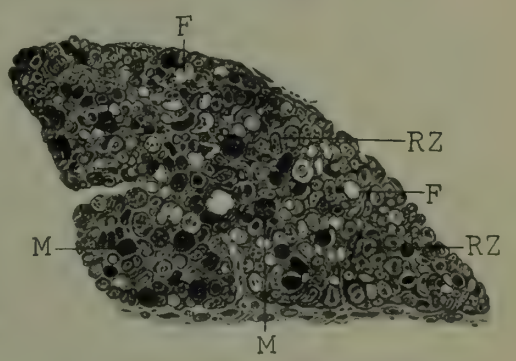

Fig. 54. Querschnitt durch mehrere Muskelbündel des M. brachialis internus eines 7 Wochen alten hereditär-syphilitischen Kindes.

M = erhaltene Muskelfibrillen,
RZ = Rundzelleninfiltration zwischen den Fibrillen, F = Fettzellen.

Es verdient angemerkt zu werden, daß wir in den vielen Serienquerschnitten, welche wir durch die mit entzündeten Muskeln ausgestatteten Extremitäten der Säuglinge angelegt haben, niemals in den Muskeln eine solitäre Gummageschwulst nachweisen konnten. Immer handelte es sich um diffuse Entzündungsprozesse, bei denen gleichzeitig das interstitielle und das Parenchymgewebe ergriffen waren. Immer fand sich auch eine schwere Blutgefäßerkrankung in den befallenen Muskeln (Fig. 55).

Insbesondere an den periostalen Insertionsstellen der Muskelbündel zeigt sich eine bedeutende Vermehrung der Blutgefäße, welche

von kleinzelligen Infiltraten umgeben sind; auch sonst sieht man von der äußeren Periostschichte Rundzellenherde in die zunächst liegenden Muskelbündel vordringen und dieselben substituieren. Dadurch gewinnen die dem Periost zunächst liegenden Muskelfasern ein geradezu wurmstichiges Aussehen. An einzelnen Stellen findet man noch erhaltene Muskelbündel, welche von leeren oder mit einer pathologischen Zellwucherung ausgefüllten Sarkolemmschläuchen umgeben sind. Die Bindegewebszüge, in welche die Blutgefäße eingebettet sind, erscheinen bedeutend verbreitert, die Blutgefäße selbst immer von Rundzellwucherung umgürtet.

An einzelnen Querschnitten arterieller Gefäße erschien die Intima verdickt und zellig infiltriert, an den Venen war immer nur eine adventitielle Erkrankung festzustellen.

Nach alledem müssen wir die bei der hereditären Frühsyphilis von uns beobachteten Muskelaffektionen als diffuse, vom Blutgefäßapparat ausgehende Entzündungen betrachten und feststellen, daß gleichzeitig mit einer auffälligen Infiltration des interstitiellen Bindegewebes immer parenchymatöse Veränderungen Hand in Hand gehen.

Es verdient hervorgehoben zu werden, daß das histologische Bild unserer diffusen hereditär-syphilitischen Myositis nicht ganz mit den Befunden übereinstimmt, welche bei den syphilitischen Muskelleiden Erwachsener bis jetzt erhoben worden sind, da von allen Autoren, welche sich über die bei der akquirierten Syphilis vorkommenden Muskelentzündungen geäußert haben, der reine interstitielle Charakter dieser Myositisformen besonders hervorgehoben wird. Primäre degenerative Muskelveränderungen fehlten bei der akquirierten Lues immer. Im Gegensatze hiezu stehen unsere Befunde, bei welchen die parenchymatösen Veränderungen vielfach die interstitiellen an Intensität übertreffen.

Daß die von uns erhobenen pathologischen Muskelbefunde nicht etwa als Degenerationserscheinungen infolge allgemeiner Atrophie zu betrachten sind, beweisen zunächst die vorgefundenen charakteristischen Gefäßveränderungen, des weiteren aber auch die bereits vorhin zitierten Untersuchungen Kanolds, welcher die Extremitätenmuskulatur bei Pädatrophie in 8 Fällen, darunter auch in einem Falle von hereditärer Lues, mit normaler Extremitätenhaltung, mikroskopisch durchforschte und niemals pathologische Veränderungen nachweisen konnte.

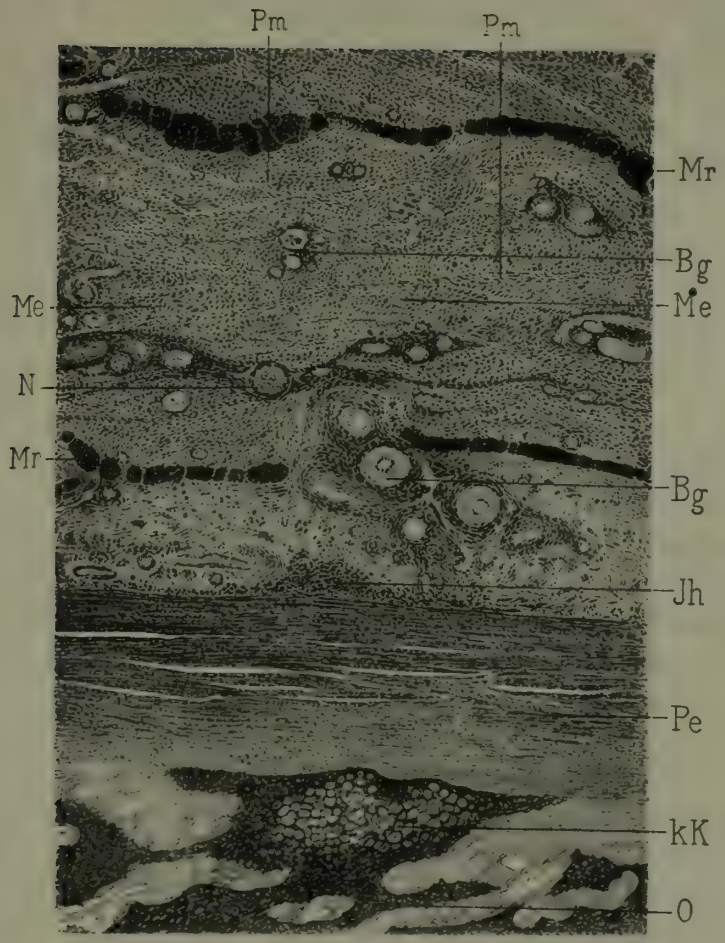

Fig. 55. Längsschnitt durch den M. tibialis posticus unterhalb der oberen Tibiaepiphyse eines 2 Monate alten hereditär-syphilitischen Kindes in Verbindung mit dem Periost und einer periostalen entzündlichen Wucherung.

O = verkalktes Osteoid in der entzündeten Kambiumschichte des Periosts entstanden, kK = Knorpelkallus, chondroide Wucherung innerhalb periostaler entzündlicher Knochenneubildung, Pe = Gequollene und ödematöse Faserschichte des Periosts mit klaffenden Lücken zwischen den elastischen Faserzügen, Jh = Infiltrationsherde von Rundzellen, vom entzündeten Periost nach der Muskulatur zustrebend, deren Sarkolemm in hochgradigem Zerfall begriffen ist, Bg = Blutgefäße mit perivaskulärer Entzündung und Intimawucherung, Me = entzündete und in diskoidem Zerfalle begriffene, längs und schräg getroffene Muskelbündel mit infiltriertem Perimysium (Pm), Mr = Reste erhaltener, noch wenig veränderter Muskulatur, N = normale Nervenfaserquerschnitte.

An diesem Präparate ist deutlich zu erkennen, daß in unmittelbarer Nähe des Periosts die degenerativen Veränderungen am hochgradigsten sind und daß dieselben in größerer Entfernung vom Perioste an Intensität abnehmen.

Es muß ausdrücklich betont werden, daß schwere Muskelveränderungen auch bei solchen Säuglingen gefunden wurden, welche intra vitam auf klinischem Wege keine Infiltrationserscheinungen an den Muskeln wahrnehmen ließen. Als klinische Symptome, welche auf die Muskulatur zu beziehen waren, fanden wir in diesen Fällen ausschließlich nur Bewegungsstörungen. Die vorhin erwähnten Fälle, bei welchen man durch die Palpation schon auf grob klinischem Wege Muskelentzündungen feststellen konnte, kamen alle zur Heilung, so daß wir über die histologische Beschaffenheit der Veränderungen an solchen Fällen auf histologischem Wege keinen Aufschluß erbringen können.

Ein Umstand, welcher bisher noch nicht erklärt ist, der aber bei allen Arten von Muskelentzündung und nicht bloß bei den Myopathien der hereditär-syphilitischen Säuglinge beobachtet wird und bei allen Formen von Muskelerkrankung in gleicher Weise unverständlich bleibt, ist, daß anatomisch identische Formen von Muskelentzündungen manchmal mit Kontraktursymptomen, manchmal mit Lähmungen verbunden sind. Noch auffallender ist jedenfalls die Tatsache, daß die Muskelentzündungen bei unseren hereditär-syphilitischen Säuglingen an den unteren Extremitäten immer zu tonischem Beugespasmus und auch die Muskelinfiltrationen an den oberen Extremitäten immer zu schlaffen Pareseznständen geführt haben. Daß hier noch die Beziehungen zwischen den Muskelgruppen und den Epiphysen, insbesondere aber auch die physiologische Beschaffenheit der in den ersten Lebenswochen noch sehr großen Epiphysenstücke und die an den verschiedenen Epiphysen differente Art der Muskelinsertionen in Betracht kommen, ist schon wiederholt hervorgehoben worden.

Die beiden Fälle von Doberenz, deren histologisches Muskelbild sich in jeder Hinsicht mit dem von mir erhobenen identisch darstellt, zeigten, wie aus dem Zitat in der Kanoldschen Dissertation zu ersehen ist, allgemeine Muskelversteifung, id est das Symptomenbild meiner Myotonie. Weitere Untersuchungen werden klarstellen, ob auch anderweitig bedingte Hypertonien der Extremitätenmuskulatur im frühen Säuglingsalter mit organischen Muskelveränderungen zusammenhängen oder nicht. Sehr wahrscheinlich erscheint aber bei der großen Häufigkeit des Vorkommens von tonischen Kontrakturen und dem so häufig konstatierbaren Ergriffensein der gesamten Extremitäten- Nacken- und Rumpfmuskulatur im frühen Säuglingsalter eine derartige Annahme nicht, es sei denn, daß wir eine toxische Polymyositis als eine häufige Erkrankungsform der frühesten Lebensperioden gelten lassen wollen.

Sehr auffallend ist die leichte Reduktionsfähigkeit der in den Muskeln bei der hereditären Frühsyphilis eintretenden Veränderungen unter dem Einflusse einer antisyphilitischen Behandlung. Denn gerade jene Fälle, die schon durch einfache Palpation schwere Muskelerkrankungen erkennen ließen, gelangten ausnahmslos rasch und unter vollkommener Herstellung der Bewegungsfunktion zur Heilung. Wenn wir generalisierend anzunehmen berechtigt wären, daß in allen bei hereditär-syphilitischen Knochenaffektionen der Säuglinge auftretenden Bewegungsstörungen spezifisch-entzündliche Veränderungen der Muskulatur in ätiologischer Hinsicht zu beschuldigen sind, so wäre die manchmal geradezu zauberhaft rasche Wiederherstellung der Bewegungsfunktion bei den pseudoparalytischen Säuglingen eben auf die rasche Besserung des syphilitischen Muskelleidens zurückzuführen.

Veränderungen an den periferen Nerven haben wir bei den mikroskopischen Durchforschungen der erkrankten Gliedmaßen nur innerhalb dichter periartikulärer, ödematös-entzündlicher Infiltrate in der Umgebung von schlotternden, durch Granulationsgewebe erweichten Epiphysengrenzen gefunden. Diese Veränderungen überschritten aber nie die Grenzen leichter, selbstverständlich fortgeleiteter Entzündungsprozesse, welche sich durch ein gequollenes und trübes Aussehen der Markscheiden kennzeichneten. Insbesondere ist zu bemerken, daß innerhalb der entzündlich veränderten Muskulatur immer ganz normale Nervendurchschnitte zu erkennen waren. Nur diejenigen Nervendurchschnitte, welche unmittelbar dem entzündeten Periost anlagen, erschienen öfters in der schon erwähnten Weise in Mitleidenschaft gezogen. Eine Erkrankung der periferen Nerven, ähnlich wie die an den Muskeln beobachtete, wurde niemals gesehen. Das Zentralnervensystem bei den mit Lähmungserscheinungen behafteten hereditär-syphilitischen Säuglingen zu untersuchen, war uns leider niemals möglich.

Nach alledem kann es keinem Zweifel mehr unterliegen, daß die Extremitätenmuskulatur hereditär-syphilitischer Säuglinge sicherlich sehr häufig von einem entzündlichen Prozesse ergriffen wird, welchem die Fähigkeit, Bewegungsstörungen zu inszenieren, nicht abgesprochen werden kann. Es ist weiterhin in Gemäßheit der Befunde Doberenz' in hohem Grade wahrscheinlich, daß bei kongenital-syphilitischen Säuglingen Muskelerkrankungen auch selbständig, ohne von entzündeten Knochenpartien fortgeleitet zu sein, auftreten können. Wäre dies sichergestellt, dann könnten auch jene Fälle von Armlähmungen syphilitischer Säuglinge, bei welchen keine Knochenauftreibungen klinisch nachgewiesen

werden können, ohne Zuhilfenahme einer spinalen Theorie erklärt werden, indem einfach auf das Vorliegen diffuser syphilitischer Muskelentzündungen rekurriert wird. Aber selbst wenn zum Zustandekommen der erwähnten Muskelaffektionen bei hereditär-syphilitischen Säuglingen allemal eine syphilitische Knochen- beziehungsweise Periosterkrankung notwendig wäre, könnten die Lähmungsfälle der eben erwähnten Kategorie doch zwanglos erklärt werden. Man braucht nur anzunehmen, daß von einer unscheinbaren, palpatorisch nicht nachweisbaren Epiphysenaffektion eine Periostitis angeregt wird, welche auf die Muskelinsertionen übergeht, und alle Fälle von isolierter Armlähmung syphilitischer Säuglinge, auch die ohne Auftreibungen der Gelenksenden, sind auf einfache Weise erklärt. Daß bei hereditär-syphilitischen Säuglingen schmerzlos und ohne Palpationsbefund verlaufende Periostaffektionen vorkommen, haben wir im radiographischen Teile dieses Bandes wiederholt hervorgehoben. Jedenfalls sind unsere Befunde an der Muskulatur luetischer Säuglinge geeignet, die Genese der syphilitischen Extremitätenlähmungen in dieser Altersperiode in erster Linie auf myopathische Grundlage zu stellen und so unserem Verständnisse näher zu rücken.

Siebentes Kapitel.

Eigene Beobachtungen über die hereditär-syphilitische Pseudoparalyse.

Eigene Statistik. — Zusammenfassung nach dem Lebensalter. — Zusammenfassung nach der Art der Knochenauftreibungen und Bewegungsstörungen. — Schlaffe und spastische Bewegungseinschränkung. — Häufigkeit der Epiphysenlösung. — Häufigkeit der Weichteilschwellungen. — Krepitation. — Zustandekommen der Weichteilschwellungen. — Zustandekommen der Knochenauftreibungen. — Zusammenhang zwischen Epiphysenaffektion und Lähmung. — Statistik der Epiphysenlösungen. — Bedeutung des Krepitationssymptomes. — Unterschied zwischen Rippen- und Extremitätenknochen. — Beziehungen der Gelenksanatomie zu den Bewegungsstörungen. — Begründung der Lähmungsbilder an den oberen und der Kontrakturbilder an den unteren Extremitäten.

Ich gehe nun daran, das von mir verwertete klinische Beobachtungsmaterial vorzuführen. Unter 590 Fällen von hereditärer Säuglingssyphilis, welche in den Jahren 1872—1902 in meiner, vormals Kassowitz' Abteilung, beobachtet und protokolliert wurden, befinden sich 98 Fälle (= 17%) mit Anomalien am Bewegungsapparate der Extremitäten, zum Teil in Form von Knochenauftreibungen an den Epiphysenenden der langen Röhrenknochen, zum Teil in Form von Bewegungsstörungen der Extremitäten (mit Ausschluß der in das Gebiet der generellen Myotonie rangierenden Fälle). Um uns eines kürzeren Ausdruckes zu bedienen, wollen wir bei Verwertung unserer statistischen Ergebnisse zusammenfassend bloß von „hereditär-syphilitischen Extremitätenanomalien" sprechen und sofort hinzufügen, daß bei 90 von diesen 98 Fällen (= 92%) Bewegungsstörungen vorhanden waren und daß sich die Bewegungsstörungen bei den erwähnten 90 Fällen 72mal (= 80%) in Form von schlaffen lähmungsartigen Attitüden und 28mal (= 30%) in Form von Bewegungshemmung mit Kontraktur offenbarten. In 8 Fällen war trotz nachweislicher Intumeszenzen der Epiphysenenden keine Bewegungsstörung zu konstatieren.

Tabelle der Bewegungsstörungen und Erkran-

Nummer	Name	Datum der Aufnahme	Alter	Befallene Extremitäten	Lokalisation der Knochenauftreibungen
1	Finkelhofer Franz	Jänner 1873	2 Wochen	alle	nichts nachweisbar
2	Gossenauer Antonie	Mai 1870	6 Monate	r. o.	Epiphysen der Ellbogen- und Handgelenke, Schwellung der Weichteile über beiden Handgelenken
3	Huber Ferdinand	April 1873	10 Wochen	beide o.	Ellbogengelenke
4	Kreidl Karl	März 1872	7 Wochen	beide o.	nichts nachweisbar
5	Saar Rudolf	August 1874	4 Wochen	r. o.	Humeruskopf
6	Lausch Wilhelmine	November 1871	5 Monate	beide o.	Humeruskopf
7	Löwy Bertha	Jänner 1872	3 Wochen	beide o.	nichts nachweisbar
8	Pizzan Karoline	Septemb. 1873	5 Wochen	beide o.	nichts nachweisbar
9	Reichel Franz	März 1873	$4^1/_2$ Monate	r. o.	Radiuskopf
10	Reschel Karoline	Septemb. 1874	3 Wochen	alle	o. Humerus- und u. Vorderarmepiphysen

*) Die in dieser Rubrik vermerkten „Heilungen" beziehen sich nur auf die Säuglinge starben nach Rückbildung des Knochenleidens an der schweren Infektion

kungen der langen Röhrenknochen (98 Fälle).

Extremitätenhaltung	Schmerzhaftigkeit	Besondere Bemerkungen	Ausgang*)
o. E. schlaff, u. E. spastisch	bedeutend	exanthemfrei	Heilung nach 14 Tagen
o. E. schlaff, u. E. spastisch	vorhanden	—	Heilung nach 7 Wochen
vollkommen schlaff	bedeutend	—	Heilung
r. vollkommen, l. unvollkommen schlaff	vorhanden	—	Heilung nach 6 Wochen
vollkommen schlaff	vorhanden	Pemphigus,	Heilung nach 8 Wochen
schlaff	vorhanden	—	Heilung nach 6 Wochen
schlaff	vorhanden	—	Heilung nach 6 Wochen
in allen Gelenken beugesteif	bedeutend	—	Heilung nach 6 Wochen
normal	druckempfindlich	Rezidiven	Heilung nach 8 Wochen
schlaff	bedeutend	Pemphigus	Heilung nach 5 Wochen

Knochenauftreibungen und Bewegungsstörungen. Mehrere der hier verzeichneten oder an interkurrenten Erkrankungen, was mit dem Zeichen † angedeutet wurde.

Nummer	Name	Datum der Aufnahme	Alter	Befallene Extremitäten	Lokalisation der Knochenauftreibungen
11	Wilt Marie	Februar 1874	6 Wochen	beide u.	nichts nachweisbar
12	Zier Karl	März 1871	7 Wochen	beide o., r. u.	Handwurzelgelenke, o. Fibulaepiphyse
13	Hess Antonie	Februar 1875	6 Wochen	beide o., beide u.	nichts nachweisbar
14	Tepa Anna	April 1875	4 Wochen	beide o.	o. Humerusepiphysen
15	Patuschka Marie	Mai 1875	8 Wochen	l. o.	u. Humerusepiphyse
16	Massek Therese	Juni 1875	3 Monate	l. o.	Radiusköpfchen
17	Joder Marie	Juni 1875	2 Wochen	l. o.	Radiusköpfchen, Humeruskondylen
18	Grünanger Alfred	Dezemb. 1875	5 Wochen	beide o.	Vorderarmepiphysen
19	Denk Katharina	Februar 1877	6 Wochen	beide o.	Trochleae
20	Lausch Marie	Oktober 1877	6 Wochen	beide o.	Vorderarm- und u. Humerusepiphysen
21	Lausch Franz	Mai 1881	7 Wochen	l. o.	Ellbogengelenk

Extremitätenhaltung	Schmerzhaftigkeit	Besondere Bemerkungen	Ausgang
Kontraktur beider Unterextremitäten	bedeutend	exanthemfrei	Heilung nach 3 Wochen
normal	bedeutend	exanthemfrei, Myositis der Wade	Heilung nach 7 Wochen
alle vier Extremitäten kontrakt	bedeutend	—	unbekannt
schlaff	vorhanden	—	†
schlaff	vorhanden	Daktylitis	†
normal	vorhanden	Daktylitis	unbekannt
schlaff	vorhanden	Myositis	Heilung nach 6 Wochen
schlaff	vorhanden	exanthemfrei, Auftreibungen an den Schädelknochen	Heilung nach 9 Wochen
schlaff	bedeutend	—	Heilung nach 3 Wochen
schlaff	bedeutend	Daktylitis	Beweglichkeit nach 10 Tagen, Heilung nach 8 Wochen
schlaff	bedeutend	Daktylitis	Beweglichkeit nach 5 Tagen

Nummer	Name	Datum der Aufnahme	Alter	Befallene Extremitäten	Lokalisation der Knochenauftreibungen
22	Piskati Adelheid	August 1878	8 Tage	r. o., beide u.	u. Oberarmepiphyse (Epiphysenlösung), Kniegelenke
23	Jambor Auguste	Oktober 1878	10 Wochen	r. o.	u. Oberarmepiphyse
24	Jambor Marie	Dezemb. 1879	8 Tage	beide o.	Ellbogengelenke, Schwellung der Weichteile
25	Jambor Ludwig	Februar 1882	14 Tage	beide u.	Femurcondylen, Schwellung der Weichteile
26	Burian Emil	Juni 1879	7 Wochen	r. o.	o. Radiusende
27	Ertl Johann	August 1879	3 Wochen	beide o.	Oberarmcondylen, Krepitation, Schwellung der Weichteile, Epiphysenlösung
28	Woshowski Franz	Jänner 1882	2 Monate	beide o.	u. Radiusepiphysen
29	Wladasch Johann	August 1879	6 Wochen	beide o.	l. Humeruskopf, Schwellung der Weichteile, Verdickung am l. Oberarm; Ellbogengelenk, Schwellung der Weichteile
30	Ober Karl	Mai 1879	9 Monate	l. o.	l. Radiusdiaphyse und Radiusköpfchen
31	Kafkel Marie	November 1879	3 Monate	l. o.	u. Vorderarmepiphysen abgeknickt, Epiphysenlösung
32	Hoskowetz Marie	Oktober 1880	6 Wochen	beide o.	beide distale Oberarmepiphysen

Extremitätenhaltung	Schmerzhaftigkeit	Besondere Bemerkungen	Ausgang
o. schlaff, u. spastisch	vorhanden	—	Heilung nach $3^1/_2$ Wochen; †
schlaff	vorhanden	—	Heilung nach 4 Wochen; †
schlaff	vorhanden	—	Heilung nach 2 Wochen; †
spastisch	bedeutend	—	Heilung nach einigen Wochen
schlaff	bedeutend	exanthemfrei	Heilung nach 14 Tagen
schlaff	bedeutend	Myositis	Heilung nach 14 Tagen
normal	bedeutend	Dactylitis	unbekannt
schlaff	bedeutend	Myositis	unbekannt
normal	vorhanden	—	Heilung nach einigen Wochen
steife Kontraktur der Hand infolge der Abknickung	bedeutend	—	Heilung nach 3 Monaten
schlaff	vorhanden	Dactylitis	Heilung nach 14 Tagen

Nummer	Name	Datum der Aufnahme	Alter	Befallene Extremitäten	Lokalisation der Knochenauftreibungen
33	Brosch Raimund	Februar 1881	2 Wochen	beide o.	u. Humerusepiphysen, Schwellung der Weichteile, Krepitation, Vereiterung der l. u. Humerusepiphyse
34	Witt Marie	Juni 1881	7 Monate	l. o., beide u.	u. Humerusepiphyse, Kniegelenke
35	Klusak Aloisia	Juni 1881	6 Wochen	r. o.	r. Humeruskopf, Epiphysenlösung
36	Jangel Alfons	Mai 1882	8 Wochen	alle	Ellbogen- und Kniegelenksepiphysen, Schwellung der Weichteile
37	Kralik Josefa	Juni 1882	8 Wochen	l. o.	nichts nachweisbar
38	Sauer Marie	April 1881	3 Monate	l. u.	Kniegelenk, Gelenkserguß
39	Buttenhauser Gisela	März 1881	6 Monate	r. u.	u. Femurepiphyse, Schwellung der Weichteile
40	Glaser Aloisia	Februar 1881	$2^1/_2$ Wochen	beide o.	Ellbogengelenksepiphysen
41	Schelethammer Franz	April 1881	6 Wochen	r. o.	o. Radiusepiphysen
42	Polzer Franziska	Mai 1882	3 Wochen	beide o.	Ellbogen- und r. Handgelenksepiphysen
43	Stransky Johann	Dezember 1882	8 Wochen	beide o., r. u.	o. Vorderarmepiphysen, u. Femurepiphyse

Extremitätenhaltung	Schmerzhaftigkeit	Besondere Bemerkungen	Ausgang
schlaff	vorhanden	exanthemfrei	Heilung nach 3 Wochen
o. normal, u. spastisch	vorhanden	Rezidive	Heilung nach 2 Monaten; †
schlaff	vorhanden	exanthemfrei	Heilung nach 20 Tagen
o. schlaff, u. spastisch	vorhanden	Myositis	Heilung nach 16 Tagen
schlaff	vorhanden	beiderseits aufgetriebene Malleoli	Heilung nach 14 Tagen
spastisch	bedeutend	Lebersyphilis	Heilung nach 2 Monaten
spastisch	bedeutend	Myositis	unbekannt
vollkommen schlaff	bedeutend	exanthemfrei	Heilung nach 3 Wochen
normal	vorhanden	—	Heilung
schlaff	bedeutend	—	†
o. schlaff, u. spastisch	bedeutend	—	unbekannt

Nummer	Name	Datum der Aufnahme	Alter	Befallene Extremitäten	Lokalisation der Knochenauftreibungen
44	Witt Karl	Mai 1883	4 Wochen	r. o., beide u.	u. Humerusepiphyse, l. Femurkondylen
45	Klein Elise	August 1883	5 Wochen	l. o.	Ellbogengelenk, Schwellung der Weichteile
46	Gabat Karl	Septemb. 1883	4 Wochen	alle	Gelenksenden
47	Wertheimer Johanna	Juli 1887	5 Wochen	beide o.	u. Humerusepiphysen
48	Wojesch Anton	August 1885	5 Wochen	r. o.	u. Vorderarmepiphysen, Epiphysenlösung, Schwellung der Weichteile
49	Seidel Franz	November 1885	3 Monate	beide o.	u. Humerus-, o. und u. Vorderarmepiphysen, Schwelllung der Weichteile am Handgelenke
50	Klob Karl	November 1885	10 Wochen	beide o.	Ellbogengelenkenden
51	Wengraf Ernestine	Dezember 1885	6 Wochen	alle	Ellbogen-, Knie-, Sprung- und Handgelenke
52	Hanke M.	Jänner 1886	4 Wochen	beide o.	Ellbogengelenkenden
53	Hirschkron Ludwig	Februar 1886	5 Monate	beide o.	Ellbogengelenkenden, Epiphysenlösung, winkelige Abknickung der u. Vorderarmepiphysen
54	Ober Hedwig	August 1886	12 Tage	beide o., beide u.	alle Gelenke aufgetrieben, hochgrad. Osteochondr. aller langen Röhrenknochen

Extremitätenhaltung	Schmerzhaftigkeit	Besondere Bemerkungen	Ausgang
o. schlaff, u. normal	vorhanden	—	Heilung nach 5 Wochen
schlaff	vorhanden	exanthemfrei, Dactylitis, Myositis	Heilung
o. schlaff, u. spastisch	alle großen Gelenke empfindlich	exanthemfrei	unbekannt
vollkommen schlaff	vorhanden	—	Heilung nach 3 Wochen
schlaff, Abbiegung der Hand im rechten Winkel von der Handwurzel	vorhanden	—	†
r. vollkommen schlaff, l. unvollkommen schlaff	vorhanden	Dactylitis	Heilung
schlaff	gering	—	Heilung
o. vollkommen schlaff, rechtwinkelige Abbiegung der Hände, Dorsal- und Volarflexion der Finger; u. Extremität spastisch	gering	exanthemfrei	†
schlaff	gering	exanthemfrei	†
vollkommen schlaff	vorhanden	—	Heilung nach 6 Wochen
o. Extremitäten schlaff, u. Extremitäten kontrahiert	vorhanden	—	†

Nummer	Name	Datum der Aufnahme	Alter	Befallene Extremitäten	Lokalisation der Knochenauftreibungen
55	Hornik Ottilie	Oktober 1886	2 Monate	r. o.	Vorderarmepiphysen. Epiphysenlösung am Handgelenk
56	Markowitsch Leopoldine	Oktober 1886	4 Wochen	beide o.	nichts nachweisbar
57	Riegel Wilhelm	März 1887	3 Monate	l. o.	Humerusdiaphyse
58	Schulz Josef	Juli 1887	2 Monate	beide o.	Ellbogengelenkenden
59	Hoffmann Albertine	Februar 1888	3 Wochen	beide o.	Handgelenkenden
60	Mitterndorfer Johann	April 1888	10 Monate	beide o.	Kniegelenkenden, Tibiae, metatarsi hallucis
61	Pollak Augustine	Mai 1888	6 Wochen	r. o.	Hand- und Ellbogengelenkenden
62	Foltin Ludwig	Februar 1889	4 Tage	r. o.	Ellbogengelenkenden
63	Merth Johann	November 1889	10 Monate	r. o.	Ellbogengelenkenden
64	Kellner Johann	Jänner 1890	2 Monate	l. o.	Hand- und Ellbogengelenkenden
65	Zemann Rudolf	Februar 1890	2 Monate	r. o.	u. Vorderarmepiphysen

Extremitätenhaltung	Schmerzhaftigkeit	Besondere Bemerkungen	Ausgang
vollkommen schlaff	sehr intensiv	—	Heilung nach 3 Wochen
hochgradige Beugekontraktur	vorhanden	—	unbekannt
vollkommen schlaff	gering	—	Heilung
schlaff, flektierte Ellbogengelenke	vorhanden	—	Heilung
schlaff, flektierte Handgelenke	gering	mit 10 Jahren Synovitis chronica, Osteophyt.	Heilung
spastisch	vorhanden	—	Heilung nach 6 Wochen
schlaff	vorhanden	—	Heilung nach 3 Wochen
schlaff	vorhanden	exanthemfrei	Heilung nach 10 Tagen
schlaff	vorhanden	—	Heilung
vollkommen schlaff	vorhanden	—	Heilung
vollkommen schlaff	vorhanden	exanthemfrei	Heilung

Nummer	Name	Datum der Aufnahme	Alter	Befallene Extremitäten	Lokalisation der Knochenauftreibungen
66	Hartl Marie	März 1890	4 Wochen	l. o.	Handgelenkenden
67	Linz Hermine	Jänner 1891	8 Monate	r. o.	o. Humerusepiphyse
68	Schalke Karl	Dezember 1895	6 Wochen	beide o.	o. Ulnaenden
69	Riedl Johanna	Dezember 1891	8 Monate	r. u.	Kniegelenkepiphysen, u. Femurdiaphyse
70	Osabal Markus	Jänner 1892	11 Wochen	l. o.	Ellbogengelenkenden
71	Moriz Leopoldine	März 1892	3 Monate	l. o.	Humerusepiphysen
72	Zilka Oskar	Mai 1892	$3^1/_2$ Wochen	l. o.	nichts nachweisbar
73	Ratinger Karl	Septemb. 1892	11 Monate	l. u.	u. Femurende
74	Loewenbein Bertha	Jänner 1893	$1^1/_2$ Monate	r. o.	u. Humerusende. Weichteilgeschwulst
75	Sedlmayer Karl	Jänner 1893	2 Monate	r. o., r. u.	u. Humerus-, Ulna-, Tibiaende
76	Kiermann Leopold	Mai 1893	7 Wochen	beide o.	o. Radiusepiphysen

Extremitätenhaltung	Schmerzhaftigkeit	Besondere Bemerkungen	Ausgang
vollkommen schlaff	vorhanden	exanthemfrei	†
vollkommen schlaff	vorhanden	—	Heilung
vollkommen schlaff	vorhanden	—	†
spastisch	bedeutend	Dactylitis	†
vollkommen schlaff	bedeutend	Dactylitis, exanthemfrei	Heilung nach 7 Wochen
schlaff	vorhanden	—	Heilung
schlaff	vorhanden	—	†
spastisch	vorhanden	—	Heilung
vollkommen schlaff	vorhanden	einziges Symptom der H. S.	Heilung nach 2 Wochen
o. vollkommen schlaff, u. spastisch	vorhanden	Dactylitis	Heilung
vollkommen schlaff	vorhanden	—	Heilung

Nummer	Name	Datum der Aufnahme	Alter	Befallene Extremitäten	Lokalisation der Knochenauftreibungen
77	Konetschny Franz	Juni 1893	5 Monate	r. o., r. u.	Kniegelenkenden
78	Seebauer Aloisia	Jänner 1894	8 Monate	r. o.	u. Humerusende, starke Deviation der Epiphyse
79	Stieller Johann	Februar 1894	7 Monate	l. o.	o. Vorderarmenden
80	Böhm Heinrich	April 1894	4 Wochen	beide o.	Ellbogengelenkenden
81	Kiermann Rudolf	November 1894	4 Wochen	r. o., beide u.	Ellbogengelenkenden, Tibien
82	Dechat Antonie	Jänner 1895	7 Monate	r. o.	Humerusdiaphyse
83	Stahl Karoline	August 1890	5 Wochen	l. u.	Hüft- und Kniegelenkenden, Tibiadiaphyse und Epiphyse, Fußwurzel, Daumen
84	Swetly M.	Juni 1895	2 Monate	r. o., l. u.	r. Radius, l. Tibiacondylus, Metakarpus, Metatarsus
85	Wagner Emil	Oktober 1895	3 Wochen	beide o., r. u.	r. Malleolus extern, an den o. Extremitäten nichts nachweisbar
86	Kmoch Johann	Februar 1896	6 Wochen	r. o. und u.	Humerus, Hand- und Kniegelenkenden
87	Swatschina Agathe	Juli 1897	8 Tage	r. o.	Bedeutende Weichteilgeschwulst in der Umgebung des Ellbogens und Humeruskopfes.

Extremitätenhaltung	Schmerzhaftigkeit	Besondere Bemerkungen	Ausgang
o. vollkommen schlaff, u. spastisch	vorhanden	einziges Symptom der H. S.	Heilung
vollkommen schlaff	vorhanden	Dactylitis	Heilung
normal	bedeutend	—	Heilung nach 7 Wochen
vollkommen schlaff	vorhanden	exanthemfrei	Heilung nach 7 Wochen
o. schlaff, u. spastisch	bedeutend	—	Heilung
vollkommen schlaff	vorhanden	Dactylitis	Heilung
spastisch	bedeutend	—	Heilung
normal	vorhanden	Knochengumma	Heilung
o. vollkommen schlaff	vorhanden	Dactylitis	Heilung nach 3 Wochen
o. vollkommen schlaff	vorhanden	exanthemfrei	Heilung
schlaff; Handwurzel nahezu rechtwinkelig von der Vorderarmachse abweichend, Ellbogengelenk etwas gebeugt	vorhanden	exanthemfrei	Heilung nach 3 Wochen

Nummer	Name	Datum der Aufnahme	Alter	Befallene Extremitäten	Lokalisation der Knochenauftreibungen
88	Pokorny Ernestine*)	Jänner 1897	7 Tage	beide o.	Hand- und Ellbogengelenkenden
89	Stix Theresia	Juni 1897	2 Monate	r. o.	nichts nachweisbar
90	Kuhn Karl	Mai 1899	11 Wochen	beide o.	Ellbogengelenkenden
91	Delitsch Eduard*)	November 1900	9 Wochen	beide o.	Ellbogengelenkenden
92	Knopp Franz*)	November 1900	10 Wochen	beide u.	Kniegelenkenden, Tibien, Fußwurzeln
93	Hirnschall Josef*)	November 1899	$2^1/_2$ Monate	r. o., r. u.	Bedeutende Weichteilgeschwulst in der Umgebung der Ellbogen und Kniegelenke
94	Chotek Marie*)	Februar 1901	5 Monate	l. o.	Enden der Vorderarmknochen, Epiphysenlösung
95	Danksagmüller Stefanie*)	Februar 1901	2 Monate	beide o., l. u.	u. Humerusende, Vorderarmepiphysen, Kniegelenkenden, Tibia. Bedeutende Weichteilgeschwulst in der Umgebung der Gelenke.
96	Blum Daniel*)	Mai 1901	6 Wochen	alle	nichts nachweisbar, röntgenographisch krank
97	Krapf Marie*)	Dezember 1901	5 Wochen	l. o.	Verdickung des unteren Humerusendes, radiologisch krank befunden
98	Pfeiffer Josefa*)	Dezember 1901	$3^1/_2$ Monate	r. o.	Auftreibung der Ellbogengelenksepiphysen, radiologisch Epiphysenerkrankung festgestellt.

*) Radiographie im Text.

Extremitätenhaltung	Schmerzhaftigkeit	Besondere Bemerkungen	Ausgang
vollkommen schlaff	vorhanden	exanthemfrei	Heilung
vollkommen schlaff	vorhanden	—	unbekannt
schlaff	vorhanden	Dactylitis	Heilung
vollkommen schlaff	vorhanden	exanthemfrei	Heilung
spastisch	vorhanden	Dactylitis, Tarsitis	Heilung
o. schlaff	vorhanden	—	Heilung
normal	vorhanden	exanthemfrei	Heilung
schlaff	vorhanden	exanthemfrei, Schädelsyphilis	Heilung
l. o. schlaff	vorhanden	—	Heilung
schlaff	vorhanden	Exanthem	Heilung
schlaff	vorhanden	Koryza, Exanthem,	Heilung

Die hier eingeschaltete tabellarische Zusammenfassung der in Rede stehenden 98 Fälle gibt über Geschlecht, Alter, Art und Lokalisation der vorhandenen Knochenaffektionen und der von ihnen abhängigen Bewegungsstörungen, verschiedene Nebenumstände und den Ausgang der Erkrankung Aufschluß.[1])

Einzelne besondere Momente, welche aus einer Detailanalyse des Materials hervorgehen, sollen anschließend an diese Tabellen hier erörtert werden.

1. Das Geschlecht ist von keinem Einflusse; das Material besteht genau zur Hälfte aus Knaben und Mädchen.

2. Nach dem Alter gliederten sich die Fälle folgendermaßen:

1	Tag	war	1	Fall	alt	Im ersten Lebensquartale standen demnach 73 Fälle = 75%	Mithin standen im ersten Lebenshalbjahre im ganzen 86 Fälle = 88%
4	Tage	„	1	„	„		
1	Woche	waren	4	Fälle	„		
2	Wochen	„	6	„	„		
3	„	„	7	„	„		
1	Monat	„	11	„	„		
5	Wochen	„	7	„	„		
6	„	„	10	„	„		
7	„	„	5	„	„		
2	Monate	„	15	„	„		
2½	„	„	6	„	„		
3	„	„	9	„	„	Im zweiten Lebensquartale standen demnach 13 Fälle = 13%	
4	„	war	1	Fall	„		
5	„	waren	3	Fälle	„		
6	„	„	2	„	„	Im dritten Lebensquartale standen demnach 8 Fälle = 8%	Mithin standen im zweiten Lebenshalbjahre im ganzen 12 Fälle = 12%
7	„	„	3	„	„		
8	„	„	3	„	„		
9	„	war	1	Fall	„	Im vierten Lebensquartale standen demnach 4 Fälle = 4%	
10	„	waren	2	Fälle	„		
11	„	war	1	Fall	„		

Im ganzen also 98 Fälle von hereditär-syphilitischen Extremitätenanomalien innerhalb des ersten Lebensjahres.

Die große Bevorzugung des ersten Lebensquartales ist in die Augen springend. 75% der Fälle mit Extremitätenanomalien gehören

[1]) Die in den Jahren 1902 und 1903 beobachteten 9 Fälle von Pseudoparalyse konnten in diese Statistik nicht mehr aufgenommen werden, sind aber sowohl im radiologischen als auch im klinischen Teile verwertet worden.

den ersten drei Lebensmonaten an, 13% fallen auf das zweite, 8% auf das dritte und nur 4% auf das vierte Lebensquartal. Nach Lebenssemestern berechnet fallen 88% auf das erste und nur 12% auf das zweite Lebenshalbjahr.

Es wurde schon hervorgehoben, daß nicht alle Fälle von Epiphysenauftreibungen mit nachweisbaren Bewegungsstörungen verknüpft waren und umgekehrt, daß Bewegungsstörungen in Form von lähmungsartigen und spastischen Attitüden beobachtet wurden, bei welchen durch Palpation keine Knochenauftreibung festgestellt werden konnte. Diese Verhältnisse sind in den nun folgenden zwei Tabellen veranschaulicht:

Von den 98 Fällen von Extremitätenanomalien, die im Laufe von 30 Jahren beobachtet wurden, zeigten:

Anzahl	Prozentsatz	Knochen-verdickungen	Bewegungs-störungen	Davon waren über $^1/_2$ Jahr alt
8	8%	+[1])	—[2])	1
10	10%	—	+	—
80	81·6%	+	+	11

Somit waren in 8 Fällen nur Epiphysenauftreibungen ohne Bewegungsanomalien vorhanden, in 10 Fällen bestanden Bewegungsstörungen ohne Knochenverdickungen und in 80 Fällen waren die Bewegungsstörungen mit Auftreibungen von Epiphysen verknüpft.

Die Bewegungsstörungen äußerten sich immer in Form von Einschränkung der Beweglichkeit. In der überwiegenden Mehrzahl der Fälle handelte es sich um ein wahrhaft lähmungsartiges Bild mit Schlaffheit der befallenen Extremität, in einer Minderzahl um eine Unbeweglichkeit mit spastischer Extremitätenhaltung. Die nachstehende Tabelle gibt über die diesbezüglichen numerischen Verhältnisse Aufschluß:

[1]) + = vorhanden. [2]) — = fehlen.

Anzahl	Prozentsatz	Schlaff	Spastisch	Davon waren über $^1/_2$ Jahr alt
62	69%	+[1]	—[2]	6
18	20%	—	+	4
10	11%	+	+	1

Wir fanden mithin im ganzen 72mal (= 80%) schlaffe Lähmungserscheinungen und begegneten 28mal (= 30%) spastischen Bewegungseinschränkungen. In 10 Fällen bestanden zum Teile schlaffe, zum Teile spastische Einschränkungen der Beweglichkeit.

In 62 Fällen war ausschließlich das Bild einer schlaffen Lähmung vorhanden. Betrachten wir nun diese Fälle, welche den Typus der „Pseudoparalyse" der Autoren repräsentieren, genau, so finden wir vor allem, daß 59 dieser Fälle das erste Lebenssemester noch nicht überschritten hatten und daß nur 3 derselben älter als ein halbes Jahr waren. Somit gehört das schlaffe lähmungsartige Bild an den Extremitäten hereditär-syphilitischer Säuglinge in die erste Lebenszeit der hereditär-luetischen Kinder. Dabei haben wir gefunden, daß in einer gewissen Anzahl von Fällen die befallenen Extremitäten vollkommen unbeweglich waren (24mal), in einer geringen Zahl waren die befallenen Gliedmaßen wohl schlaff, aber doch mit einem gewissen Grade aktiver Mobilität ausgestattet (9 Fälle) und endlich gab es Fälle, welche gleichzeitig vollkommen und unvollkommen gelähmte Extremitäten zeigten (s. die folgende Tabelle).

Die Art der schlaffen Lähmung war bei den zitierten 62 Fällen in

Fällen	Prozentsatz	Vollkommen	Unvollkommen
20	32%	+	—
9	$14^1/_2$%	—	+
33	53%	+	+

[1]) + = vorhanden. [2]) — = fehlen.

Die besondere Vorliebe der Bewegungsstörungen für die Oberextremitäten zeigt folgende Zusammenstellung:

Alle Extremitäten waren in 7 Fällen befallen,

3 „ „ 7 „ „ und zwar 2 obere und 1 untere in 4 Fällen, 1 obere und 2 untere in 3 Fällen,

2 Extremitäten waren in 41 Fällen befallen, und zwar beide obere in **32** Fällen, beide untere in 3 Fällen, 1 obere und 1 untere in 6 Fällen,

1 Extremität war in 43 Fällen befallen, und zwar 1 obere in **38** Fällen, 1 untere in 5 Fällen.

Mithin waren ergriffen:

nur obere Extremitäten in 70 Fällen = 72%
obere und untere „ „ 20 „ = 20%
nur untere „ „ 8 „ = 8%

Somit waren summa summarum:

In 90 Fällen = 92% obere,
„ **28** „ = **28%** **untere** Extremitäten befallen.

Die schlaffen und spastischen Bewegungseinschränkungen verteilten sich auf die oberen und unteren Extremitäten in folgender Weise:

Extremitäten	Schlaffe Bewegungseinschränkung	Spastische Bewegungseinschränkung
Obere	68 mal	14 mal
Untere	3 mal	16 mal

Von Gelenksepiphysen waren affiziert die

	der oberen Extremitäten 88 mal				der unteren Extremitäten 25 mal			
	Ellbogengelenke 56 mal	Schultergelenke 12 mal	Handgelenke 20 mal	Zusammen	Kniegelenke 17 mal	Hüftgelenke 4 mal	Sprunggelenke 4 mal	Zusammen
Schlaffe Lähmungen	40	11	9	60	3	—	—	4
Kontrakturen	7	3	4	12	10	3	3	16

woraus das außerordentliche Überwiegen der schlaffen Lähmungserscheinungen an den oberen, der spastischen an den unteren Extremitäten und Gelenken, sowie die besondere Prädilektion der Ellbogen- respektive Kniegelenke erhellt.

Das Bild der schlaffen Lähmung haben wir somit fast ausschließlich nur an den Oberextremitäten beobachtet. Damit soll nicht gesagt sein, daß nicht in einer Anzahl von Fällen auch die Unterextremitäten vollständig bewegungslos gefunden worden wären — nur mit dem Unterschiede, daß die befallenen Unterextremitäten immer im Hüft- und Kniegelenk spastisch gebeugt, die Oberextremitäten aber zumeist vollkommen schlaff, sehr häufig gliederpuppenartig oder pendelnd waren; mit anderen Worten: an den Oberextremitäten fand sich vorwiegend das Bild einer schlaffen, an den Unterextremitäten fast ausschließlich das Bild einer spastischen Bewegungsanomalie vor.

Wir haben in unserem Beobachtungsmateriale rücksichtlich des Knochenbefundes alle möglichen Varietäten zu verzeichnen. In 10 Fällen war palpatorisch keine Veränderung nachzuweisen, in 88 Fällen waren Deformitäten an den Epiphysenregionen festzustellen. Diese 88 Fälle zeigten nun verschiedene Grade der Erkrankung. In 65 Fällen bestand einfache Knochenauftreibung, in 15 anderen Fällen gleichzeitig eine bedeutende Schwellung der Weichteile in der Umgebung der Knochenauftreibung. In 4 Fällen der letztbezeichneten Gruppe konnte überdies noch abnorme Beweglichkeit zwischen Epi- und Diaphyse, also weitgediehene Epiphysenlösung konstatiert werden und in 8 weiteren Fällen bestand die Epiphysenlösung ohne erhebliche Weichteilinfiltration. Vier von den 8 eben erwähnten Kindern zeigten eigentlich die Endausgänge des Prozesses, nämlich hypertrophische Knochenenden mit in winkliger Stellung angelöteten, gleichfalls aufgetriebenen und verkalkten Epiphysenknorpeln, bei welchen in früheren Lebensperioden, zur Zeit der Akme des Prozesses, sicherlich auch Weichteilschwellung vorhanden war (s. Fig. 34 und 35).

Von vielen Autoren und zuletzt auch von Heubner wurde die Annahme gemacht, daß Knochenanschwellung und Bewegungsstörung nur bei wirklicher Epiphysenlösung vorkommen. Dieser Ansicht kann ich nicht beipflichten. Allerdings, wenn man den Begriff der Epiphysenlösung so weit zieht, daß man darunter jede Lockerung des Zusammenhanges im Bereiche der Verkalkungszone oder der Zone der Markraumbildung versteht, dann ist die oben zitierte Annahme richtig. Versteht man aber darunter das Vorliegen durchgreifenderer Kontinuitäts-

trennungen, dann ist diese Anschauung nicht zutreffend. Ich selbst habe Präparate studiert, bei welchen nur geringfügige Dehiszenzen an der Grenze zwischen Verkalkungs- und Markraumzone bestanden, die durch Zerfall von Granulationsgewebe entstanden waren, und dennoch das Bild der Pseudoparalyse der oberen Extremitäten vorlag. Ähnlich geringfügige subchondrale Erweichungsvorgänge dürften bei jeder mit Bewegungsstörung einhergehenden Osteochondritis vorhanden sein. Besteht eine Knochenauftreibung, so ist dieselbe immer nur die Folge einer Periostitis, welche zu einem Teile wohl im Wesen des Prozesses begründet ist, jedoch durch die unvermeidlichen mechanischen, äußeren Einwirkungen, denen die Epiphysen der langen Extremitätenknochen ausgesetzt sind, noch gesteigert wird.

Die Anzahl jener Fälle, bei welchen in der Umgebung der kranken Epiphysen Weichteilschwellungen gefunden wurden, beträgt 15 unter 98 Fällen von hereditär-syphilitischen Extremitätenanomalien. Einer derselben ist in Fig. 52, S. 318 abgebildet worden. In allen diesen Fällen konnten wir nachweisen, daß alle Weichteile mit Ausnahme der Haut in der Umgebung des affizierten Gelenkes zu einer homogenen, infiltrierten Masse sozusagen zusammengebacken waren, in welcher die einzelnen Weichgebilde palpatorisch nicht voneinander unterschieden werden konnten. Nur die Haut war, abgesehen von den mit Eiterung komplizierten Fällen, nie mit den tieferen Weichgebilden verlötet. Sie war höchstens etwas rosenrot verfärbt, aber stets vollkommen verschieblich. Die Muskel- und Sehnenansätze und die die Epiphysen überschreitenden Muskeln waren in den betreffenden Fällen stets in den Infiltrationsprozeß mit einbezogen. Die Intumeszenz war in allen Fällen äußerst druckempfindlich.

Sämtliche hieher gehörigen Fälle waren mit auffallenden Bewegungsstörungen behaftet. Alle jene Fälle, welche die Oberextremitäten betrafen, zeigten Muskelerschlaffung, alle hieher gehörigen Affektionen an den Unterextremitäten Beugekontraktur. Nur in einem einzigen Falle (Fall 88), bei einem 8 Tage alten, mit Weichteilerkrankung in der Umgebung der oberen und unteren rechten Humerus-Epiphyse behafteten Neugeborenen, zeigte sich im Ellbogengelenk spastische Beugung, während die Oberarmmuskulatur, resp. die Armheber vollkommen erschlafft waren, so daß die Oberextremität in toto aktiv nicht eleviert werden konnte.

Sprechen wir ein Wort über das Alter der mit Weichteilinfiltration einhergehenden, an den Armen gelähmten Osteochondritisfälle. 13 von den 15 beobachteten Fällen standen innerhalb der ersten 3 Lebens-

monate, zwei Säuglinge dieser Gruppe waren 6 Monate alt. Die Altersverhältnisse der 15 Fälle mit Weichteilschwellung gestalteten sich, wie folgende Tabelle zeigt:

1	Woche	alt . . .	2 Fälle.
2	Wochen	„	2 „
3	„	„	1 Fall.
5	„	„	2 Fälle.
6	„	„	1 Fall.
7	„	„	1 „
8	„	„	2 Fälle.
10	„	„	1 Fall.
12	„	„	1 „
24	„	„	2 Fälle.

Aus dieser Zusammenstellung geht des weiteren hervor, daß kongenital syphilitische Säuglinge der ersten Lebenswochen viel häufiger solche Weichteilerkrankungen in der Umgebung kranker Epiphysen zeigen als ältere. Denn 11 von den 15 protokollierten Fällen waren noch nicht 2 Monate, ein hiehergehöriges Kind sogar erst 8 Tage alt.

Zu bemerken wäre noch, daß in 4 Fällen dieser Gruppe innerhalb der Geschwulst Krepitation resp. Verschieblichkeit zwischen Epiphyse und Diaphyse nachweisbar war. Die diesbezüglichen Veränderungen betrafen durchwegs die unteren Humerusepiphysen und fanden sich nur bei ganz jungen Säuglingen.[1])

2	Wochen	alt war	1 Fall.
3	„	„	1 „
5	„	„	1 „
6	„	„	1 „

Es muß hier noch hervorgehoben werden, daß wir außer in den hier erwähnten 4 Fällen noch in 8 Fällen, welche nicht mit erheblicher Weichteilschwellung verknüpft waren, wirkliche Epiphysenlösung nachweisen konnten, wovon noch später die Rede sein wird.

Es sollen nun 2 in der Sammlung Kassowitz' befindliche Fälle kurz mitgeteilt werden.

Fall I, am normalen Schwangerschaftsende geboren, bald nach der Geburt von Pemphigus lueticus befallen. Am 10. Tage schlaffe Lähmung beider Oberextremitäten, die unteren Extremitäten in Kontrakturstellung.

[1]) Der von Neurath beschriebene Fall s. S. 282) von multipler Epiphysenlösung konnte in dieser Statistik nicht mehr verwertet werden, wäre aber als fünfter Fall zu dieser Gruppe von 4 Fällen noch hinzuzufügen.

Ellbogen- und Kniegelenksepiphysenenden aufgetrieben. An allen Epiphysenverbindungen intensive Weichteilschwellung. Am 15. Lebenstage verstorben. Die Obduktion zeigt Leber-, Nieren-, Pankreasveränderungen. An allen Gelenken Lösung der Epiphysen, innerhalb einer gelbroten, zwischen Diaphyse und Epiphyse eingeschobenen weichen Masse. Auftreibung der Diaphysenenden durch dichte und harte periostale Knochenneubildung.

Bei der mikroskopischen Untersuchung findet sich die Spongiosa an den Diaphysenenden durch Granulationsgewebe hochgradig rarefiziert, und zwar sowohl an den langen Röhrenknochen als auch an den Rippenenden. Die Epiphysenknorpel sind in ihrem Innern von sehr zahlreichen, großen und erweiterten Knorpelmarkräumen erfüllt. Die Verkalkungszone ist an den Rippenepiphysen verbreitert und durch der Quere nach eingebettetes Granulationsgewebe stellenweise verdoppelt. An den Chondroephiphysen der Knie- und Ellbogengelenke sind die Verkalkungszonen fast ganz verschwunden und durch eine chaotische Masse, bestehend aus regellos gestellten Knorpelbälkchen, aus Trümmern von Markgewebe mit zum Teil noch erhaltenen roten Blutkörperchen, aus faserigem Bindegewebe und in Zerfall begriffenem Granulationsgewebe substituiert. Diese subchondrale Granulationsmasse zeigt quer verlaufende Dehiszenzen und zerstreute Höhlen in großer Zahl, so daß die Epiphysen an den Diaphysen hin und her wackeln. An einzelnen Stellen in der Umgebung der Epi-Diaphysenverbindung fehlt sogar der periostale Knochenmantel vollkommen und das subchondrale weiche Granulationsgewebe grenzt direkt an die infiltrierten extraperiostalen Gewebe. An anderen Stellen wieder ragt eine periostale Knochenneubildung am Epiphysenknorpel weit hinauf gegen das Gelenksende der Epiphysen. Die an der Diaphyse und dem kranken Periost inserierenden Muskel- und Sehnenansätze zeigen beträchtliche entzündliche Veränderungen. An der lateralen Tibiafläche, von der Epiphysenfuge ausgehend, besteht eine kallöse Knorpelwucherung, desgleichen ist die mediale Seite beider distaler Humerusepiphysen von einer periostalen Kalluswucherung umgeben, welche zum Teil aus großzelligem Knochen, zum Teile aus echtem Knorpelkallus besteht.

Fall II. Die Obduktion ergab Leber-, Nieren-, Pankreasaffektion, Auftreibung der Ellbogen- und Kniegelenksenden und eine Lockerung sämtlicher Epiphysenverbindungen der langen Röhrenknochen infolge Zerstörung der Verkalkungszonen. Daneben bestanden osteoide Auflagerungen in der Umgebung der schlotternden Epiphysenverbindungen und von den Diaphysenausgehende hypertrophische Kalluswucherungen. Sämtliche Weichteile (Sehnen, Muskeln, Periost) in der Umgebung der affizierten Epiphysen erscheinen infiltriert.

In den beiden besprochenen Fällen waren in anatomischer Hinsicht die von den Epiphysenaffektionen ausgehenden Veränderungen an den oberen und unteren Extremitäten vollkommen identisch und doch zeigten in Fall I die oberen schlaffe, lähmungsartige Zustände, die unteren hingegen Beugekontraktur.

Es bedarf keiner besonderen Hervorhebung, daß es sich bei den

erwähnten Weichteilinfiltrationen um ein wirkliches Übergreifen der syphilitischen Erkrankung vom Periost auf die extraperiostalen weichen Texturen handelt. Der beste Beweis hiefür ist in der ganz konstant nachweisbaren schweren Gefäßerkrankung zu erblicken, welche sich der Arteriolen und kleinen Venen in den umgebenden Weichteilen bemächtigt hat. Perivaskuläre Zellinfiltrate umgürten hier alle Gefäßquerschnitte und die kleinen Arterien selbst zeigen an vielen Stellen Intimawucherungen, welche bis zur vollständigen Obliteration gediehen sind (Tafel VII, Fig. 13).

Daß eine einfach entzündliche ödematöse Durchtränkung der bindegewebigen Texturen der Umgebung (Bandapparat und Gelenkskapsel) mit unterläuft, ist im mikroskopischen Bilde an der Auseinanderdrängung der Bindegewebsbündel und der geringen Tinktionsfähigkeit der Bindegewebskerne zu erkennen, desgleichen aus dem starken Hervortreten der in weiten Abständen voneinander befindlichen elastischen Faserbündel. Zweifellos gesellt sich zu dem spezifisch entzündlichen Vorgange in solchen Fällen noch eine reaktive Weichteilentzündung, welche zum Teile von der Kontinuitätstrennung an der Epiphysengrenze, zum Teile aber auch von der kontinuierlichen Mißhandlung, von welchen die kranken Epiphysenverbindungen durch Muskelzug und äußere Einwirkungen getroffen werden, abhängig ist.

In 3 Fällen, welche ich in der Wiener dermatologischen Gesellschaft vorstellte, waren besonders intensive Weichteilintumeszenzen zu palpieren.

In einem Falle mit hervorragender Erkrankung der Epiphysen des linken Ellbogengelenkes waren die Muskellager des Bizeps, Brachialis, Brachioradialis, des Pronator teres und Flexor corpi radialis sowie ein Teil des Trizeps in die Tumormasse mit einbezogen. Die Geschwulst war hart, ungemein empfindlich, unverschieblich und mit den Knochen fest verwachsen. Die Epicondyli humeri waren verstrichen und nur das Olekranon war deutlich durchzutasten.

In einem andern Falle von Epiphysenerkrankung am proximalen Humerusende war eine Geschwulst zu tasten, in welche die gesamte den Humeruskopf deckende und am oberen Humerusende entspringende Muskelmasse einbezogen war.

Ein weiterer Fall ist folgender:

Am 20. Oktober 1899 wurde ein 7 Wochen altes Kind wegen Brechdurchfall und permanenter Extremitätenspasmen ohne Symptome von Syphilis in meine Abteilung gebracht. Auffallend war allerdings ein permanenter trockener Schnupfen gewesen. 14 Tage später wurde das Kind wieder vorgestellt und zeigte nun eine eitrige Rhinitis, diffus gerötete glänzende Fußsohlen, ein blasses großfleckiges Exanthem an der unteren Körperhälfte, der

Stirne, den Wangen und dem Kinn. Die Mutter macht die Angabe, daß sie eigentlich nur deshalb komme, weil das Kind den rechten Arm nicht bewegen kann, es müsse sich angestoßen haben, denn der rechte Ellbogen sei geschwollen (s. Fig. 52). Tatsächlich findet man das untere Ende des rechten Oberarms birnförmig verdickt. Die Schwellung betrifft die Epiphysengegend, beziehungsweise die Weichteile, welche das untere Ende des Oberarms bedecken, die Haut ausgenommen; diese ist über der Auftreibung verschiebbar und nicht gerötet. Die Verdickung erstreckt sich auch auf den Vorderarm weiter und betrifft hier nicht den Epiphysenknorpel selbst, sondern hauptsächlich die Weichteile. Die Extremität selbst ruht schlaff, wie gelähmt, auf der Unterlage. Bei passiver Elevation derselben oder bei Druck auf die geschwollenen Partien erfolgt starkes Schreien. Alle das Ellbogengelenk umgürtenden Sehnen- und Muskelansätze sind in eine harte, nicht voneinander differenzierbare, sehr druckempfindliche, infiltrierte Masse umgewandelt. Die Ober- und Vorderarmmuskeln erscheinen schlaff, wie gelähmt; hingegen sind die Hand- und Fingergelenke ebenso wie die der andern oberen Extremität in Faustst ellung spastisch flektiert, die Daumen werden unter den übrigen Fingern krampfhaft eingeschlagen. Trotzdem ist ein gewisses Spiel der Finger bei Nadelstichen, welche auf dem Handrücken ausgeübt werden, zu erkennen. Die übrige Extremität wird aber nicht gerührt. Im Gegensatze zu der schlaffen paralytischen Haltung der rechten steht die spastische Beugekontraktur der ganzen linken oberen Extremität. Hier besteht starke Flexionshypertonie der Ellbogen-, Hand- und Fingergelenke und Adduktionssteifigkeit im Schultergelenk, auch die unteren Extremitäten befinden sich in einem Zustande von erhöhter Muskelstarre. Das Kind zeigt das Bild einer permanenten Flexionshypertonie sämtlicher Extremitätenmuskeln, nur die rechte obere Extremität befindet sich in einem scheinbar gelähmten Zustande, welcher augenscheinlich von der Epiphysenaffektion abhängig ist.

Für die mit intensiven Weichteilinfiltraten kombinierten Fälle ist die Annahme wohl zulässig, daß sich hinter denselben in den meisten Fällen eine erheblichere Kontinuitätstrennung zwischen Epiphyse und Diaphyse verbergen dürfte. In vier Fällen wurde das Vorhandensein einer solchen intra vitam durch das Krepitationsgefühl und in zwei Fällen auch durch die Obduktion nachgewiesen. Für alle anderen Fälle ist das Vorliegen einer wenigstens partiellen Epiphysenlösung sehr wahrscheinlich und man hat sich diese ausgebreiteten Weichteilinfiltrate als Konsequenzen einer besonders intensiven, von der Lösungsstelle fortgeleiteten, spezifischen Entzündung vorzustellen. Möglich, daß auch an einer oder der andern Stelle das Periost eingerissen oder nekrotisch zerfallen ist und eine besonders intensive plastische Exsudation in den eingehenden Weichgebilden anregt. Zu Gunsten dieser Eventualität sprechen Präparate eines meiner untersuchten Fälle, die distale Humerusepiphyse betreffend. Hier fehlt in der Umgebung der subchondralen Granulationsmasse rund um die Epiphysenverbindung fast jeder

periostale Knochen. Auf Tafel V in Fig. 10 ist ein diesbezüglicher Querschnitt abgebildet, an welchem man erkennen kann, daß an der Peripherie des Knochens nur mehr an zwei Stellen harte Textur vorhanden ist, an der einen Seite großzelliger Knorpelkallus, an der andern Seite ein schwammiges, periostales Osteophyt, daß aber sonst überall das Granulationsgewebe, zum Teile vollständig bar aller Knochenbalken, an die infiltrierten Weichteile angrenzt. Daß nur in einem kleinen Bruchteile der einschlägigen Fälle das Krepitationssymptom wahrgenommen wurde, läßt sich durch die Tatsachen erklären, daß die Weichteilinfiltration in vielen Fällen ein Konsekutivzustand des Gewebszerfalles an der Epiphysenfuge ist und erst einige Zeit nach dem Auftreten der Kontinuitätstrennung zur Entwicklung gelangt, zu einer Zeit, da die diastasierten Teile schon wieder verlötet sein können.

Es ist aber auch daran zu denken, daß trotz weitgediehener Kontinuitätstrennung zwischen Epiphyse und Knochenschaft die Krepitation ausbleiben kann, wenn die Kontinuitätstrennung ausschließlich innerhalb der weichen Granulationsmasse stattgefunden hat und demnach keine harten Knorpel- oder Knochenteile bei Verschiebungen aneinander reiben.

Was den weiteren Verlauf dieser mit Weichteilschwellung und Lähmungssymptomen behafteten Osteochondritiden anbelangt, so wurde in 10 Fällen vollkommene Heilung erzielt, ein Fall entzog sich der weiteren Beobachtung und vier mit klinisch nachgewiesener Epiphysenlösung behaftete Kinder gingen mit Tod ab.

Auch in den allerschwersten, mit Weichteilschwellung verbundenen Fällen von Epiphysenerkrankung tritt infolge der merkuriellen Behandlung in der kürzesten Zeit Aufsaugung der Infiltrate und Wiederherstellung der Mobilität ein. Allerdings behalten diese Kinder immer noch lange Zeit hyperostotische Epiphysenenden an den befallenen Knochen. Das vollständige Zurückgehen der Weichteilerkrankung unter einfacher Anwendung einer Merkurialtherapie ohne Mithilfe fixierender Verbände und ohne besondere Ruhigstellung der Gelenke sind eine weitere Stütze für die Annahme, daß die periartikulären Weichteilinfiltrationen der Hauptsache nach auf einer spezifischen Entzündung der affizierten extraperiostalen Texturen beruhen.

Wir haben schon bei Sichtung unseres Materials darauf hingewiesen, daß die weitaus größere Zahl der Fälle, welche mit Bewegungsstörung verknüpft waren, Knochenauftreibungen an den Epiphysenregionen der in ihrer Mobilität gehemmten Gliedmaßen zeigten. Nun ist es wichtig darauf hinzuweisen, daß die fötale Form der Osteo-

chondritis nur äußerst selten mit palpabler Epiphysenauftreibung einhergeht, ebensowenig wie dieselbe nur sehr selten mit einer Extremitätenlähmung verknüpft ist. Ich speziell habe noch nicht ein einzigesmal gesehen, daß ein kongenital-luetisches Kind mit gelähmten Extremitäten und aufgetriebenen Gelenken zur Welt gekommen wäre.

Dies rührt wohl daher, daß im Intrauterinzustande mechanische Insulte noch nicht in jener intensiven Weise auf die Epiphysenregionen einwirken, wie im extrauterinen Leben. Wenn demnach auch die Periostitis und Weichteilentzündung eine wirklich syphilitische zu nennen ist, so kann es doch kaum einem Zweifel unterliegen, daß äußere traumatische Einwirkungen den Anstoß dazu geben, um sichtbare periartikuläre Schwellungszustände in Szene zu setzen.

Zu beschreiben ist nicht viel an den in Frage kommenden Knochenauftreibungen. Sie sind immer birn- oder spindelförmig (s. Fig. 52 und 53) und beginnen stets im diaphysären Teile der befallenen Knochen. allerdings nicht immer in gleichen Abständen von der Epiphysenfuge, und erstrecken sich nicht weit über die Knorpelfuge hinaus, zum Unterschiede von den rachitischen Auftreibungen, welche fast haarscharf an der Epiphysenfuge beginnen und die knorpeligen Epiphysen in der charakteristischen Weise mißstalten. Die syphilitischen Knochenauftreibungen bei Säuglingen sind im rezenten Stadium immer sehr druckempfindlich. Ihre Intensität ist eine sehr verschiedene. Sie geben ein charakteristisches Bild bei der Röntgenaufnahme (s. Fig. 48 u. 49). In der Regel sind intensive, palpable Auftreibungen nur an einem Epiphysenende, seltener an mehreren gleichzeitig nachzuweisen. Ganz selten sind Fälle von Auftreibung aller Knochenenden, obwohl wir auch solche schon beobachtet haben. Auf das häufige Zusammentreffen von hereditär-syphilitischen Epiphysenerkrankungen der langen Röhrenknochen mit Phalangitis syphilitica ist schon aufmerksam gemacht worden.

Je jünger das von einer hereditär-syphilitischen Epiphysenaffektion ergriffene Kind ist, desto größer ist die Chance, daß eine Bewegungseinschränkung aus derselben resultieren wird. Je wichtiger die befallene Epiphyse für die Gesamtfunktion des Gelenkes und je inniger die Beziehungen derselben zu der Beugemuskulatur der Extremität sind, desto sicherer und intensiver wird Schlaffheit der befallenen Extremität eintreten. Das lehrt beispielsweise die Betrachtung jener 8 Fälle von Epiphysenauftreibungen, welche ohne Lähmungserscheinungen verliefen. Nur 2 dieser Fälle (ein sechs- und ein siebenwöchentliches), waren jünger als 2 Monate,

eines war 3 Monate alt, die übrigen 5 waren älter als $^1/_4$ Jahr bei Auftreten der Knochenauftreibung.

Was nun die Lokalisation der Knochenauftreibung bei den in Rede stehenden 8 Fällen anbelangt, so ist es ganz auffallend, daß in keinem einzigen dieser Fälle die Oberarm- respective Femurepiphysen aufgetrieben waren, welche mit der Beugemuskulatur der Gesamtextremität in inniger funktioneller Beziehung stehen. Die Oberextremitäten dieser 8 mit normaler Beweglichkeit ausgestatteten epiphysenkranken hereditär-syphilitischen Säuglinge zeigten in 7 Fällen das Radiusköpfchen und in einem die distalen Vorderarmepiphysen verdickt. Die beiden Fälle dieser Gruppe, bei welchen gleichzeitig auch Veränderungen an den Unterextremitäten vorlagen, zeigten je einmal Verdickung des oberen Drittels der Fibula und isolierte Auftreibung des Condylus int. der Tibia. Auch hier waren also die Knochenauftreibungen an Skelettpartien zu finden, welche mit der Gesamtmuskulatur der Extremität nur wenig funktionellen Zusammenhang besitzen. Nur ein einzigesmal, bei einem schon 7 Monate alten Kinde (Fall 34), welches mit Knochenauftreibungen des rechten unteren Humerusendes und Verdickung beider unterer Femurenden behaftet war, fehlte an der befallenen Oberextremität eine Bewegungsstörung, während die unteren Extremitäten sehr empfindlich und spastisch flektiert waren. Da das betreffende Kind aber schon im zweiten Lebenshalbjahre stand, konnte hier die Weichteilerkrankung schon zurückgegangen sein, so daß zur Zeit der ersten Untersuchung des Falles eine Bewegungsstörung nicht mehr vorhanden sein mußte. Übrigens muß auch daran festgehalten werden, daß Auftreibungen an den Diaphysenenden bei Kindern des zweiten Lebenshalbjahres mit der Wegnerschen Osteochondritis nicht mehr in Verbindung stehen müssen, da in diesem Lebensalter selbständige syphilitische Periostitiden bereits zur Beobachtung kommen, welche zu Verdickungen der Knochenenden Anlaß bieten. Übrigens ist bei älteren Säuglingen die Beziehung zwischen Knochenaffektionen und Lähmungserscheinungen durchaus nicht mehr so hervortretend als bei Kindern der ersten Lebenswochen. Bei jüngeren hereditär-syphilitischen Säuglingen mit Auftreibung der Humerus- und Femurepiphysen fehlten niemals Bewegungsstörungen.

Die Epiphysenlösung kann sich in klinischer Hinsicht auf zweierlei Weise dokumentieren. In einer Reihe von Fällen läßt sich bei der palpatorischen Untersuchung der intumeszierten Epiphysenenden eine Verschiebbarkeit der Epiphyse gegen die Diaphyse nachweisen, wobei sehr häufig ein deutliches Krepitieren der diastasierten Teile

wahrnehmbar ist. Das Krepitationssymptom entspricht dem rezenten Stadium der Epiphysenlösung, entsteht aber, wie wir schon gehört haben, nur dann, wenn die Kontinuitätstrennung innerhalb harter Gewebstexturen eingetreten ist, nicht aber, wenn sie ausschließlich innerhalb der subchondralen weichen Granulationsmasse vorliegt.

In einer andern Gruppe von Fällen bekommt man nur die Endausgänge des Prozesses zu Gesichte, in Form von hyperostotischen Epiphysen, welche gegen den Schaft des Knochens winkelig abgeknickt sind. Bei der Röntgenaufnahme solcher Extremitäten findet man dann stets eine vorzeitige universelle Verkalkung der Epiphysenknorpel, welche als die Folge einer von der Epiphysenfuge ausgegangenen hyperostosierenden Entzündung zu betrachten ist (vgl. Fig. 35).

In meinem Beobachtungsmaterial sind beide hier erwähnten Gruppen von Fällen vertreten.

Im ganzen wurde in 12 Fällen unter 98 die Epiphysenlösung mit Sicherheit konstatiert. Verschieblichkeit zwischen Epi- und Diaphyse bestand in 8 Fällen. Von diesen war

1	Woche	alt	1 Kind
2	Wochen	„	1 „
3	„	„	1 „
5	„	„	1 „
6	„	„	3 Kinder
8	„	„	1 Kind.

Abgelaufene Epiphysenlösungen mit winkeliger Einknickung der Epiphysengrenze wurde 4mal beobachtet. Dem Alter nach gruppierten sich diese Fälle wie folgt:

3	Monate	alt war	1 Kind
5	„	„ waren . . .	2 Kinder
8	„	„ war	1 Kind.

Aus der Zusammenstellung dieser Kinder nach der Altersstufe geht hervor, daß konstatierbare Verschieblichkeit zwischen Schaft und Epiphyse nur in den ersten Lebenswochen vorlag, daß aber fixierte Deviationen nur bei älteren Säuglingen vorkamen, was, als in der Natur der Sache gelegen, keiner weiteren Begründung bedarf.

Sehen wir nun nach, an welchen Epiphysen der Lösungsprozeß am häufigsten klinisch beobachtet worden ist. Wir fanden in 6 Fällen die distale Humerusepiphyse, in 6 Fällen die distalen Unterarmepiphysen und in einem Falle den Humeruskopf abgelöst. An den unteren Extremitäten haben wir bei den in der großen Tabelle (S. 346—363) subsummierten Fällen eine Verschieblichkeit zwischen

Epiphysen und Diaphysen niemals wahrnehmen können. Nur der auf S. 282 beschriebene, erst nach Abschluß unserer tabellarischen Zusammenfassungen bei Neurath in Behandlung getretene und von demselben mitgeteilte Fall ließ schon durch die Palpation Verschiebung zwischen Epi- und Diaphyse diagnostizieren. Diese Erfahrung spricht sehr zu Gunsten unserer Anschauung, daß die Oberextremitäten nur deshalb so viel häufiger und intensiver von hereditär-syphilitischen Bewegungsstörungen befallen werden als die unteren, weil sie wegen ihrer exponierteren Lage und der häufigen Bewegungen und Erschütterungen, welchen sie ausgesetzt sind, sobald eine entzündliche Alteration der Epiphysengrenze besteht, einer artefiziell herbeigeführten Progression dieses Prozesses viel mehr ausgesetzt sind als die unteren Extremitäten des Säuglings. Ein im Jahre 1903 beobachteter, in dieser Tabelle nicht mehr figurierender Fall, dessen Röntgenbilder in Fig. 26 u. 27 wiedergegeben sind, zeigte auch schon bei der klinischen Untersuchung abnorme Beweglichkeit an allen Epiphysen der Ober- und Unterextremitäten.

Ein Wort über das „Krepitationssymptom" zwischen Diaphyse und Epiphyse ist noch notwendig. Dasselbe ist nie so intensiv ausgeprägt, wie etwa bei einer gewöhnlichen diaphysären Knochenfraktur. Man darf nicht vergessen, daß die Lösung nicht eine vollkommene Kontinuitätstrennung bedeutet, sondern daß innerhalb des Periost-Perichondriumsackes, welcher nirgends eingerissen sein muß, die Epiphyse vom Knochenschafte abgehoben ist, und zwar infolge nekrotischen Zerfalles der Verkalkungszone oder des in den benachbarten Markräumen wuchernden Granulationsgewebes. So kräftige Krepitationsgeräusche, wie bei einer Diaphysenfraktur kommen hier nicht zur Beobachtung, sondern man fühlt nur die Verschiebbarkeit zwischen Epi- und Diaphyse mit der Empfindung, daß zwei unebene Flächen aneinander vorbeigleiten. Nur in zwei Fällen meines Materials, bei welchen nekrotischer Zerfall des Periosts infolge von Vereiterung der Epiphysenverbindung eingetreten war, ließ sich das Krepitationsgefühl genau so an, wie bei einer echten Fraktur.

Ich habe aus dem Grunde auf diesen Umstand besonders aufmerksam gemacht, weil man sich mit dem Krepitationssymptom bei Säuglingen mit schlaffen Extremitätenlähmungen, sehr täuschen kann. Man kann bei jungen Kindern mit poliomyelitischer oder obstetrikaler Extremitätenlähmung sehr häufig bei Manipulationen an den Gelenken derselben knarrende oder knitternde Geräusche wahrnehmen, welche durchaus nicht in der Epiphysen-Diaphysenverbindung, sondern intraartikulär entstehen. Geräusche, welche bei normal

fixierten Gelenken gesunder Kinder nicht hervorgerufen werden können. Mag sein, daß diese Erscheinung auf eine trophoneurotisch verursachte mangelhafte Absonderung von Synoviaflüssigkeit in den Gelenken beruht, oder daß sich in den erschlafften Gelenken bei unzarten Hin- und Herbewegungen Teile der Gelenkkapsel irgendwie einklemmen, kurz die Tatsache besteht zurecht, daß bei Armlähmungen kleiner Kinder auch ohne Epiphysenlösung eine von einem sanften Krepitationsgefühl kaum unterscheidbare palpatorische Empfindung in den Gelenken mitunter wahrgenommen werden kann. Man darf sich daher gegebenen Falles nur dann zur Annahme einer durch hereditär-syphilitische Epiphysenlösung verursachten Extremitätenlähmung verleiten lassen, wenn das Krepitationsgefühl weich und die Epiphysenregion gleichzeitig aufgetrieben ist. Fälle von syphilitischer Armlähmung bei Säuglingen, von denen es heißt, daß bei unveränderter Form der Epiphysenregion Krepitation und darum Epiphysenlösung vorgelegen war, muß ich auf Grund meiner Erfahrungen und Erwägungen sehr anzweifeln. In solchen Fällen handelt es sich meiner Ansicht nach gewiß niemals um syphilitische Epiphysenlösung, sondern um ein intraartikuläres Knarren infolge einer spinalen oder peripheren Lähmung.

Eine osteochondritische Epiphysenlösung bei einem lebend geborenen und extrauterin weiter lebenden hereditär-syphilitischen Kinde, welche soweit gediehen wäre, daß ein Krepitationsgefühl, also Verschieblichkeit zwischen Schaft und Epiphyse, eingetreten ist, ohne Auftreibung der Epiphysenregion, ist ein Ding der Unmöglichkeit. Denn die Lösung der Verbindung zwischen den erwähnten Teilen geschieht hier nicht so plötzlich wie bei einer Infraktion, sondern bereitet sich allmählich vor und ist immer von Periostitis begleitet. Man findet daher bei der Osteochondritis heredosyphilitica der Säuglinge lange Zeit vor der Wahrnehmbarkeit des Krepitationsgefühles eine Schwellung in der Umgebung der lädierten Epiphysenverbindung als Zeichen der reaktiven Periostitis. In jenen Fällen, bei welchen Krepitation ohne Anschwellung zur Annahme einer syphilitischen Epiphysenlösung geführt hat, handelte es sich nach meiner festen Überzeugung um eine Fehldiagnose (s. auch Swobodas Fall).

Nur wenn man daran festhält, daß die Anomalien der Extremitätenhaltung bei hereditär-syphilitischen Säuglingen, abgesehen von der toxischen Myotonie, in letzter Linie osteogener beziehungsweise myopathischer Natur sind, d. h. von der Osteochondritis beziehungsweise Periostitis und Myositis abhängen, lassen sich wichtige nosologische Verhältnisse, welche sonst unverständlich blieben, erklären. Zunächst einmal

die Prädilektion der oberen Extremitäten für die in Rede stehenden Bewegungsstörungen. Wir gehen von der Tatsache aus, daß eine veränderte Extremitätenhaltung, speziell aber ein paralytisches Bild, bei der Osteochondritis nur dann zustande kommen kann, wenn der an der Epiphysenlinie vorhandene Entzündungsprozeß nach außen hin auf das Periost und die dortselbst inserierenden Muskelansätze fortgeschritten ist. Nun ist aber die Möglichkeit einer erheblicheren Mitaffektion des Periosts und der extraperiostalen Weichteile an den oberen Extremitäten des Säuglings viel leichter gegeben als an den unteren, welche durch die Art und Weise der Bekleidung in nahezu permanenter Ruhestellung verharren, während die oberen Extremitäten wegen ihrer exponierteren Lage mechanischen Einwirkungen von außen her in viel bedeutenderem Maße ausgesetzt sind.

Wir haben schon in dem anatomisch-histologischen Teile dieses Buches geltend gemacht, daß bei der hereditär-syphilitischen Osteochondritis nur an jenen Epiphysenverbindungen Kontinuitätstrennungen auftreten, welche durch äußere Schädlichkeiten und durch Muskelzug mechanisch irritiert werden. Dieser Lehrsatz wird am besten durch die Osteochondritis an den Rippenknochen illustriert. Aus der histologischen Untersuchung der Rippenepiphysen haben wir nämlich erfahren, daß dieselben häufig hochgradig erkrankt sind und das dritte Stadium der Wegnerschen Osteochondritis zeigen und dennoch sind sie niemals schmerzhaft, niemals abgelöst und niemals resultiert irgend eine Funktionsstörung aus den an den Rippenknorpeln ablaufenden hereditär-syphilitischen Veränderungen. Auch fehlen konstant an den Rippenverbindungen hereditär Luetischer die fühlbaren periostalen Auftreibungen der Knochenenden und jene Mitaffektionen der extraperiostalen Weichgebilde, welche wir an den langen Extremitätenknochen hereditär-syphilitischer Säuglinge so häufig, und dann immer in Verbindung mit schweren Bewegungsstörungen, antreffen. Diesbezüglich sei auf das schon im anatomischen Teile S. 149 Gesagte zurückverwiesen. An den Rippenepiphysen fehlen die bei der Extremitätenbewegung in Frage kommenden Muskelwirkungen und die durch die Gelenksartikulationen bedingten labilen Situationsverhältnisse, daher weder Lösungsvorgänge noch Funktionsstörungen aus den hereditär-syphilitischen Rippenknorpelerkrankungen resultieren. Die innige Beziehung zwischen mechanischen äußeren Einwirkungen und Muskeltraktionen einerseits und Kontinuitäts-

[1] Die beiden vereinzelten Fälle von Oedmannson und Lewin betrafen syphilitische Totgeburten, bei welchen ein postmortales Trauma eingewirkt haben konnte.

trennungen, bedeutenderen Periostschwellungen, extraperiostalen Fortleitungen des Entzündungsprozesses und Funktionsbehinderungen im Bereiche der umgebenden Muskulatur anderseits, liegt daher bezüglich der hereditär-syphilitischen Osteochondritis auf der Hand.

Da sich nun die unteren Extremitäten des Säuglings durch ihre geschützte Lagerung in einer viel günstigeren Situation gegenüber mechanischen äußeren Einwirkungen befinden als die oberen Extremitäten, des weiteren noch durch die fixierende Bekleidung mit Steckkissen oder Wickel passiv ruhig gestellt werden, so sind an den letzteren die Bedingungen, welche für das Zustandekommen von Bewegungsstörungen osteogener Natur erforderlich sind, viel seltener gegeben als an den oberen Extremitäten, und wohl nur in diesen Momenten ist die viel geringere Häufigkeit von klinisch wahrnehmbaren Epiphysenerkrankungen mit Bewegungsstörungen an den unteren Extremitäten syphilitischer Säuglinge begründet.

Eine andere, schon wiederholt hervorgehobene Tatsache, welche nur durch die osteogene Theorie erklärt werden kann, ist folgende: An den oberen Extremitäten äußert sich die hereditär-syphilitische Knochenknorpelerkrankung fast immer nur als schlaffe Lähmung, an den unteren findet man wohl manchmal Unbeweglichkeit, niemals aber vollkommene Erschlaffung der Muskulatur.

Wenn man daran festhält, daß die Pseudoparalyse nur durch eine von den entzündeten Epiphysengrenzen ausgehende spezifische Erkrankung des Periosts und der Muskelansätze zustande kommt, lassen sich die Unterschiede zwischen den differenten Attituden der Ober- und Unterextremitäten bei der Kongenitalsyphilis auf sehr einfache Weise erklären, und zwar durch die differenten anatomischen Beziehungen zwischen den Epiphysen und dem Muskelapparate an den oberen und unteren Extremitäten.

Wie bekannt, entwickelt sich der osteochondritische Prozeß an den Oberextremitäten am allerhäufigsten und intensivsten an den distalen Epiphysen des Humerus, an den Unterextremitäten an den distalen Epiphysen des Femur. Dementsprechend sind auch die Ellbogen- und Kniegelenke die am häufigsten ergriffenen Gelenke. Nun aber sind die Beziehungen zwischen den Hauptmuskelgruppen und Epiphysen an den Ober- und Unterextremitäten durchaus nicht gleichartig.

Während nämlich die funktionswichtigsten und speziell für die Flexion und Fixation der entsprechenden Gelenke hauptsächlich in Frage kommenden Muskeln der Oberextremität sich vorzüglich — eine Detaillierung würde den Rahmen dieser Studien allzusehr überschreiten —

direkt an den Epiphysenknorpeln (tuberc. maius et minus, epicond. med. et lat. humeri) ansetzen, finden wir am Hüft- und Kniegelenke ganz andere Verhältnisse: Die Beuger inserieren sich am Oberschenkel teils oberhalb der Femurepiphysenlinie an der Diaphyse, teils tragen sie mit ihren Sehnenansätzen zu der Bildung der Kniegelenkskapsel bei, kommen aber im großen und ganzen nur in geringerem Maße direkt am Knochen, jedoch nicht an der Femurepiphyse, sondern an den Kondylen und der Tuberositas tibiae zur Insertion oder überspringen endlich, vom Hüftbein ausgehend und zum Unterschenkel herabziehend, Hüft- und Kniegelenk vollständig. Mit anderen Worten: die Flexorentätigkeit ist bei den Oberextremitäten mehr an die Epiphysen, an den Unterextremitäten mehr an die Diaphysen gebunden und wird dementsprechend bei Epiphysenerkrankung an der Oberextremität durch das Übergreifen des Entzündungsprozesses auf die Flexoren ausgeschaltet, während sie an den Unterextremitäten, bei denen ein solches Übergreifen nicht leicht stattfinden kann, nicht tangiert wird. So ist es zu erklären, daß die bei jungen Säuglingen auch unter physiologischen Verhältnissen schon vorwaltende und bei hereditärer Lues noch gesteigerte Tendenz zu Flexionshypertonie bei der Osteochondritis heredosyphilitica rücksichtlich der unteren Extremitäten nicht ausgeschaltet ist. Demnach kann es nicht Wunder nehmen, wenn bei vorhandenen syphilitischen Knochenauftreibungen an den Gelenksenden der unteren Extremitäten, im Gegensatz zu den schlaffen lähmungsartigen Attituden der Oberextremitäten, das Bild einer spastischen Beugekontraktur in Erscheinung tritt. Von besonderem Interesse ist es, daß diese Divergenz zwischen schlaffen und spastischen Haltungsanomalien der oberen und unteren Extremitäten sehr häufig an einem und demselben Kinde nachzuweisen ist (s. Fig. 53).

Aber noch ein anderes Moment kann bei der Osteochondritis heredosyphilitica die Funktion der Extremitätenmuskeln beeinflussen, nämlich das instinktive Bestreben, eine Distraktion oder mechanische Insultierung der erkrankten Epiphysengrenzen zu vermeiden. Aus der Betrachtung der in Frage kommenden Muskelgruppen und Epiphysen kann man nun leicht erklären, warum an den Oberextremitäten das Zustandekommen eines schlaffen, an den Unterextremitäten das Zustandekommen eines spastischen Bildes befördert wird. Bekanntlich erfolgt die Hebung der Oberextremität unter Vermittlung des Deltoides und des Bizeps. Der erstere überdeckt das Schultergewölbe und zum großen Teile die laterale Fläche des Humeruskopfes, der letztere zieht, mit seinem langen Kopfe fest der Oberarmepiphyse anliegend, im Sulcus

intertubercularis durch das Schultergelenk hindurch. Eine Kontraktion dieser Muskeln müßte bei vorhandener Epiphysenläsion der proximalen Oberarmepiphyse eine schmerzhafte Sensation hervorrufen, und, um diese auszuschalten, wird der ganze Arm schlaff herunterhängen gelassen. Nach meiner Ansicht wird das ganze Lähmungsbild zum großen Teile durch diese Insuffizienz des Deltoides und Bizeps hervorgerufen. Denn wenn man sieht, daß die Extremität nicht eleviert werden kann und pendelartig im Schultergelenke hin und her bewegt wird, so betrachtet man dieselbe kurzweg als gelähmt — sie ist es aber in Wirklichkeit nicht, und, wie ich mich wiederholt zu überzeugen Gelegenheit hatte, ist gerade in diesen Fällen eine deutliche aktive Beweglichkeit im Bereiche der Unterarm- und Handmuskeln vorhanden. Bei stärkeren Hautreizen erfolgen mit dem Unterarm und den Fingern Abwehrbewegungen, während solche Hautreize, am Oberarm appliziert, im Bereiche der Armheber keine reflektorische Kontraktion zu stande bringen. Daß in den meisten Fällen von sogenannter Pseudoparalyse der oberen Extremitäten gleichzeitig auch die Streckerfunktion ausgeschaltet wird, erklärt sich, wenn man in Erwägung zieht, daß der mächtigste Streckmuskel, der Trizeps, am Olecranon ulnae, also gerade an der Spitze der proximalen Vorderarmepiphyse sich inseriert und, falls er sich kontrahiert, die Epiphyse von der Diaphyse wegziehen würde. Somit ist rücksichtlich der Oberarmmuskeln auch in Bezug auf die Strecker die vollständige Erschlaffung die für die Ruhigstellung der kranken Epiphyse günstigste Attitude. Dazu kommt noch der Umstand, daß die Trochlea — beim Neugeborenen gleichbedeutend mit der unteren Humerusepiphyse und der Lieblingssitz der hereditär-syphilitischen Osteochondritis — sowohl bei aktiver Beugung als bei Streckung des Vorderarmes infolge ihrer eigentümlichen Artikulation zwischen dem Olecranon und dem Processus coronoides ulnae gegen die Diaphyse hin und her geschoben werden müßte, wenn unter dem Einflusse der Erkrankung eine Lockerung ihrer Verbindung mit der Diaphyse eingetreten wäre. Das beste Mittel die Trochlea vor schmerzhaften Zerrungen und Erschütterungen zu schützen, ist die vollständige funktionelle Ausschaltung der mit den Epiphysen in Berührung tretenden Muskelgruppen, d. i. absolute Schlaffheit der ganzen Extremität.

Durch ein ganz ähnliches Raisonnement kann auch aufgeklärt werden, warum bei hereditär-syphilitischen Knochenprozessen an den Oberarmepiphysen so häufig die ganze Extremität nach innen rotiert und der Unterarm proniert erscheint. Die Auswärtsroller der oberen Extremität inserieren sich an der Epiphyse und werden daher wegen

der entzündlichen Mitbeteiligung ihrer Sehnenansätze aus der Funktion ausgeschaltet; die Einwärtsroller dagegen inserieren sich am Schafte des Knochens, funktionieren daher weiter und gewinnen das Übergewicht.

Anders liegen die Verhältnisse an der Unterextremität. Wenn man sich die Art und Weise der Artikulation des Femurkopfes mit dem Acetabulum des Hüftbeines vergegenwärtigt und sich in Erinnerung bringt, daß der Femurkopf nicht in der Verlängerung der Femurachse, sondern senkrecht zu derselben artikuliert, so ist es klar, daß eine Ruhigstellung der Epiphyse nur durch eine tonische Flexion im Hüftgelenke herbeigeführt werden kann, an welcher in erster Linie der Ileo-Psoas beteiligt ist. Und erinnern wir uns nun daran, daß der Ileo-Psoas nirgends mit der Femurepiphyse direkt in Verbindung tritt, in der Fossa iliaca und an den Lendenwirbeln entspringt und zum Trochanter minor zieht, also die Epiphysenlinie überbrückt, so ist es leicht verständlich, daß derselbe nur ganz ausnahmsweise unter dem Einflusse einer an der oberen Femurepiphyse lokalisierten Osteochondritis in Mitleidenschaft gezogen werden kann. Er wird vielmehr reflektorisch, wie bei jeder anderen entzündlichen Affektion im Hüftgelenke, kontrahiert, gleichzeitig wird auch der ganze Oberschenkel adduziert, weil auch die Adduktorenfunktion in keiner Berührung mit dem Oberschenkelkopfe steht. Die Adduktoren ziehen bekanntlich von der äußeren Umrandung des Hüftloches gegen die Mitte des Oberschenkels und überspringen das Hüftgelenk. Ist aber die Extremität im Hüftgelenke krampfhaft flektiert, dann muß auch notgedrungen das Kniegelenk in Beugung verharren — ganz abgesehen davon, daß auch für die untere Epiphyse des Femur die Flexion im Kniegelenke diejenige Attitude ist, bei welcher die Epiphyse am meisten vor Distraktion geschützt ist.

Achtes Kapitel.

Theoretische und diagnostische Betrachtungen über die hereditär-syphilitische Pseudoparalyse.

Schmerzhafte Muskellähmung der Kinder. — Osteomyogene Natur der hereditär-syphilitischen Armlähmungen. — Lähmungsfälle bei syphilitischen Säuglingen ohne Knochenbefund. — Muskellähmungen mit Schmerzhaftigkeit der Extremitäten. — Spinale Theorien der hereditär-syphilitischen Extremitätenlähmungen der Säuglinge. — Publikationen von Schlichter, Swoboda-Zappert, R. Peters, Scherer. — Die syphilitischen Armlähmungen und Entbindungslähmungen. — Epiphysentrennungen durch Geburtstrauma. — Diagnose der syphilitischen Pseudoparalyse. — Differentialdiagnose der syphilitischen Knochenaffektionen gegenüber den tuberkulösen und einfach entzündlichen Erkrankungen.

Wenn wir die Funktionsstörungen in Betracht ziehen, welche sonst bei Erwachsenen aus Gelenkentzündungen hervorgehen, so finden wir an allen großen Gelenken ein Vorwalten von Bewegungsstörungen mit Kontrakturstellungen ausgesprochen. Allerdings handelt es sich bei den Gelenkaffektionen in späteren Lebensperioden, welche funktionelle Störungen der Bewegung hervorrufen, immer gleichzeitig auch um intraartikuläre Ergüsse primärer oder sekundärer Art, welche bei den syphilitischen Epiphysenerkrankungen nur ausnahmsweise als komplikatorische Erkrankungen vorhanden sind. Aber auch die Kontrakturstellungen bei Gelenk- und Knochenaffektionen älterer Individuen hängen, wie Max Schüller in seinem Artikel „Gelenkentzündungen“ (Real-Enzyklopädie der gesamten Heilkunde, Bd. VIII, 1886) ausführt, abgesehen von der Schmerzhaftigkeit und äußeren mechanischen Bedingungen, auch von Muskelparesen ab, die durch Mitbeteiligung einzelner Muskeln an der Entzündung entstehen können. Die nicht immer ganz gleiche Art der Extremitätenhaltung bei den einzelnen Formen von Gelenkentzündungen ist nach M. Schüller eine Folge des Überwiegens der normal funktionierenden über die paretischen Muskelgruppen.

Wir werden noch an der Hand von mehreren Beobachtungen auseinandersetzen, daß die von Knochenaffektionen ausgehende lähmungs-

ähnliche Schlaffheit der oberen Extremitäten im frühen Säuglingsalter durchaus keine ausschließliche Eigentümlichkeit der hereditär-syphilitischen Osteochondritis ist und auch bei mit Lues in keiner Beziehung stehenden Gelenksaffektionen in den ersten extrauterinen Lebensperioden zu beobachten ist. Aber noch auf einen andern sehr wichtigen Umstand muß aufmerksam gemacht werden. Es existiert ein der hereditär-syphilitischen Pseudoparalyse in klinischer Hinsicht vollkommen analoges Lähmungsbild an den oberen Extremitäten der Säuglinge, welches seit der klassischen Monographie von Chassaignac im Jahre 1856 als „Paralysie douloureuse des jeunes enfants" wohlbekannt ist und welches durch die Arbeiten von Brunon,[1] Bertrand[2] und Lövegren[3] weitere Ausgestaltung erfahren hat. Die Affektion besteht darin, daß Säuglinge nach einer oft nur geringfügigen Muskelzerrung oder einer leichten Kontusion, welche im Augenblicke ihrer Einwirkung sogar der Umgebung entgeht, das Bild einer kompletten motorischen Extremitätenlähmung bieten, etwa wie bei einer Poliomyelitis. Die einzigen Unterschiede der spinalen Kinderlähmung gegenüber bestehen in der Schmerzhaftigkeit der Gliedmaßen und der Intaktheit der elektrischen Reaktion an der gelähmten Extremität. Ein entzündeter oder kranker Muskel ist nicht zu fühlen; äußerlich ist überhaupt keine sichtbare Veränderung an der Extremität zu bemerken, dennoch besteht das Bild einer kompletten, schlaffen motorischen Lähmung. Die Affektion heilt immer spontan innerhalb weniger Tage und ist jedem beschäftigten Kinderarzt geläufig.

Zu betonen ist, daß auch hier, genau so wie bei der syphilitischen Armlähmung, in 90% der Fälle die oberen Extremitäten von dieser Affektion befallen werden und daß es sich zumeist um Kinder des ersten Lebensjahres handelt, welche auf die erwähnten traumatischen Einwirkungen mit lähmungsartiger Einstellung der Muskelfunktion reagieren.

Chassaignac selbst hielt die schmerzhafte Lähmung für eine örtliche Nervenaffektion und dachte dabei an die Möglichkeit einer Plexuserschütterung und Plexuslähmung. Brunon meinte, daß man es hier mit einer echten Parese zu tun habe, gibt übrigens zu, daß eine Dehnung des Plexus durch Zug an der Hand möglich ist.

Bézy[4] hält die Paralysie douloureuse für eine wirkliche Lähmung, deren Ursache in einer Läsion der gedehnten Nervenfasern zu suchen ist.

---

[1] Brunon: La paralysie douloureuse des jeunes enfants. La presse méd. 29. Juni 1895.

[2] Bertrand: Thèse de Paris 1900.

[3] Lövegren: Paralysie douloureuse. Zeitschr. f. klin. Med. XLIX.

[4] Zitiert bei Lövegren.

Kurz und gut, es steht fest, daß an den Extremitäten der Säuglinge relativ geringfügige traumatische Einwirkungen zu einer Einstellung der Funktion führen können.

Ich für meinen Teil führe dieses Krankheitsbild in erster Linie auf eine Zerrung oder traumatische Beeinflussung bestimmter, funktionswichtiger Muskelgruppen zurück. Eine Plexusdehnung, aus welcher eine Lähmung resultiert, müßte doch eine so bedeutende Gewaltaktion und eine so intensive Schmerzensäußerung seitens des Kindes wachrufen, daß es kaum möglich wäre, dieselbe zu übersehen, während Muskeltraumen momentan nur eine sehr geringe Reaktion bei den betreffenden Kindern wachzurufen brauchen. Ob nun aus einem die Muskulatur der Extremität befallenden Trauma eine Lähmung resultiert oder nicht, dies hängt von der Funktionswichtigkeit der befallenen Muskelgruppe ab. Ist dieselbe für die Gesamtbeweglichkeit der Extremität, zumal für die Hebung, von besonderer Bedeutung, so kann aus der erwähnten Muskelerkrankung das Bild einer kompletten Extremitätenlähmung hervorgehen, wobei die Schmerzhaftigkeit und die traumatische Läsion der betreffenden Muskeln als lähmungsbedingende Momente in Frage kommen. Überträgt man die bei der Paralysie douloureuse vorkommenden Verhältnisse auf die Osteochondritis, so kann aus diesen Momenten der Mechanismus der hereditär-syphilitischen Pseudoparalyse einige Aufklärung gewinnen. Was bei der Paralysie douloureuse die traumatische Muskelaffektion bewerkstelligt, besorgt bei der syphilitischen Osteochondritis die schmerzhafte Weichteilerkrankung beziehungsweise die entzündliche Alteration der Muskeln, welche wir auch mikroskopisch nunmehr nachzuweisen in der Lage waren.

Durch meine osteo-myogene Auffassung des Mechanismus der osteochondritischen Extremitätenlähmungen bei der kongenitalen Syphilis, in Verbindung mit der durch hereditäre Frühsyphilis bewirkten generellen Hypertonie der Muskulatur, lassen sich alle Extremitätenanomalien, welche in den ersten Lebenswochen der syphilitischen Säuglinge zu finden sind, mühelos erklären. Gleichgültig, ob die von uns festgestellte syphilitische Myotonie myopatischen oder spinalen Ursprunges ist, eines steht fest, dieselbe kann durch eine vom entzündeten Periost ausgehende oder eine genuine syphilitische Affektion gewisser Muskelgruppen vollkommen ausgeschaltet oder auch gesteigert werden. Ersteres findet fast ausnahmslos an den oberen Extremitäten, letzteres wiederum mit nur geringen Ausnahmen an den unteren Extremitäten der Säuglinge statt.

Zur Erklärung dieser auf den ersten Blick paradox erscheinenden

Differenzen zwischen dem Verhalten der oberen und unteren Extremitäten müssen die anatomischen und funktionellen Beziehungen der Extremitätenmuskeln zu den Epiphysenstücken der langen Extremitätenknochen herangezogen werden, welche, wie wir gezeigt haben, an den oberen und unteren Extremitäten wesentliche Differenzen aufzuweisen haben.

Nach alledem, was wir in den vorigen Kapiteln auseinandergesetzt haben, kann für uns kein Anlaß mehr vorliegen, für jene Fälle von Anomalien der Extremitätenhaltung hereditär-syphilitischer Säuglinge, welche mit Knochenauftreibungen an den Gelenksenden behaftet sind, eine andere Ursache als die Knochenaffektion selbst respektive die von derselben ausgehende Muskelerkrankung, verantwortlich zu machen.

Nun aber kommen schlaffe Lähmungen der oberen Extremitäten bei hereditär-syphilitischen Kindern vor, welche keine Knochenauftreibungen an den gelähmten Gliedmaßen wahrnehmen lassen. Diese Fälle bilden zwar nur eine verschwindend kleine Gruppe im Vergleiche zu jenen Lähmungsfällen, bei welchen manifeste Knochenaffektionen vorliegen. Aber doch haben sie genügt, um bei vielen Autoren die Parrotsche Lehrmeinung von der ausschließlich osteogenen Entstehung der syphilitischen Armlähmung bei Kindern zu erschüttern und die Aufstellung einer spinalen Ätiologie für die in Rede stehenden Paralysen anzusprechen. Mit der Feststellung des Vorkommens von Muskelentzündungen bei hereditär-syphilitischen Säuglingen ist der bislang ohnehin auf schwanken Füßen gestandenen spinalen Theorie der syphilitischen Extremitätenlähmungen der Boden vollkommen entzogen worden.

Sehen wir nun zu, was unser Material über die Lähmungsfälle ohne Knochenbefund lehrt. Im ganzen sind in den Dreißigerjahren, vom Jahre 1873—1903, 10 solche Fälle in unseren Protokollen verzeichnet worden.

Von diesen 10 Kindern ohne nachweisbaren Knochenbefund bei vorhandener Bewegungsstörung entfielen 6 auf die Jahre 1873—1875. Sie sind in den älteren Protokollen, welche noch Kassowitz geführt hat, verzeichnet. In die 20jährige Periode meiner Tätigkeit am Ersten öffentlichen Kinder-Krankeninstitute rangieren die übrigen 4 Fälle.

Von diesen 10 Fällen zeigten

5 eine schlaffe Extremitätenhaltung,

4 eine spastische Extremitätenhaltung,

1 Schlaffheit der oberen und spastische Kontraktur der unteren Extremitäten.

Es ist ganz interessant, das Alter der Fälle nachzusehen, welche, bei Fehlen palpabler Knochenveränderungen, dennoch Bewegungsstörungen zeigten. Wir fanden, daß die Kinder dieser Gruppe durchwegs Angehörige der ersten 9 Lebenswochen waren, wie aus folgender Tabelle hervorgeht:

2	Wochen	1	Kind
3	„	2	Kinder
4	„	1	Kind
5	„	1	„
6	„	2	Kinder
7	„	1	Kind
8	„	1	„
9	„	1	„

Was nun die 6 Fälle aus den Siebzigerjahren, also aus den ersten Jahrgängen der Protokollierung in meiner (vormals Kassowitz') Abteilung, anbetrifft, so war keines dieser Kinder älter als 6 Wochen.

3 von denselben zeigten allgemeine Beugekontrakturen,
2 schlaffe Lähmungen der oberen Extremitäten,
1 schlaffe obere und spastische untere Extremitäten.

Was die 3 mit Kontrakturen ausgestatteten Fälle dieser Gruppe anbetrifft, so ist es von vornherein nicht feststehend, ob zu diesem Kontrakturbilde Knochenveränderungen irgend etwas beigetragen haben. Mag sein, daß in den erwähnten Fällen ein auffallender Grad von spastischer Myotonie bestanden hat, welcher Kassowitz bewog, diese Haltungsanomalie der befallenen Säuglinge besonders hervorzuheben. Keineswegs gehören die 3 spastischen Fälle mit Sicherheit in das Gebiet der vom Knochensystem ausgehenden hereditär-syphilitischen Armparesen. Somit bleiben von den Fällen älteren Datums nur noch 3 übrig, welche Schlaffheit bei den oberen Extremitäten ohne nachweisbare Knochenaffektion zeigten. Dazu kommen noch 2 Fälle, welche meiner Amtsführung im Institute angehören, ein $3^1/_2$ Wochen und ein 9 Wochen altes Kind betreffend. Demnach hätten wir im ganzen in 5 Fällen von zirka 600 hereditär-syphilitischen Säuglingen schlaffe Armlähmungen ohne palpable Knochenaffektionen gefunden. Allein auch für diese Fälle kann eine spinale Ätiologie nicht herangezogen werden, weil dieselben alle ein wichtiges, für die auf entzündlichen Muskel- und Knochenaffektionen beruhenden Paresen charakteristisches Symptom darboten, nämlich die außerordentliche Schmerzhaftigkeit der Gliedmaßen bei Berührung oder passiver Bewegung.

Derlei kann bei vom Zentralnervensystem ausgehenden Lähmungsformen niemals vorkommen. Überhaupt gibt es nur eine Lähmungsform des frühen Kindesalters: die schon erwähnte traumatische, schmerzhafte Paralyse der Extremitäten junger Kinder, bei welcher lähmungsartige Muskelerschlaffung mit Schmerzhaftigkeit verbunden ist. Wenn man daher annehmen wollte, daß es sich bei den in Rede stehenden 3 Fällen meines Beobachtungsmaterials um hereditär-syphilitische Säuglinge gehandelt hat, welche zufälligerweise von einer traumatischen Muskellähmung befallen worden sind, so könnte eine solche Annahme immerhin in Erwägung gezogen werden. Nur der Umstand, daß wir in allen 3 Fällen konstant eine Druckschmerzhaftigkeit der distalen Humerusepiphyse nachweisen konnten, macht es auch in diesen Fällen überaus wahrscheinlich, daß die Extremitätenparese von einer syphilitischen Knochenaffektion ihren Ausgang genommen hat.

Ich will nicht leugnen, daß die palpatorische Feststellung von Schwellungszuständen an den Extremitätenknochen bei Säuglingen nicht immer leicht ist. Da es nun sicherlich Luesfälle gibt, bei welchen die Extremitätenlähmung ohne exanthematische und viszerale Erscheinungen der hereditären Lues besteht, so wird von nun an für alle lähmungsartigen Extremitätenhaltungen der Säuglinge die Röntgenuntersuchung behufs sicherer Diagnosestellung in Anwendung gezogen werden müssen. Und selbst wenn diese negativ ausfällt, was mir bisher noch nicht vorgekommen ist, muß noch immer eher mit der Möglichkeit einer hereditär-syphilitischen diffusen Myositis gerechnet werden, bevor an eine spinale Ätiologie gedacht werden kann.

Wir bringen hier nochmals in Erinnerung, daß von uns in mehreren Fällen von hereditärer Säuglingslues noch vor dem Auftreten von Lähmungserscheinungen palpatorisch okkulte, aber radioskopisch erkennbare Veränderungen an den Epiphysenenden der langen Röhrenknochen nachgewiesen wurden und daß kurze Zeit darauf tatsächlich das Bild der Pseudoparalyse in Erscheinung trat. Demnach steht es für mich fest, daß auch die Armlähmungen ohne palpatorischen Knochenbefund bei den hereditär-syphilitischen Neugeborenen und Säuglingen auf osteogener beziehungsweise myopathischer Grundlage beruhen.

Wir müssen uns jetzt mit einigen anderen theoretischen Erklärungsversuchen befassen, welche über die Pathogenese der Extremitätenlähmungen bei hereditär-syphilitischen Säuglingen publiziert worden sind.

Zweifellos ist vielen Autoren in der Zeit vor der Radioskopie das Vorliegen von Knochenveränderungen bei der klinischen Untersuchung einschlägiger Fälle entgangen, und da die Fälle mit in die Augen

springenden periartikulären Schwellungen viel seltener sind als solche mit unscheinbaren Knochenauftreibungen, so ist vielfach eine spinale Ursache für die hier in Rede stehenden Bewegungsstörungen angenommen worden.

Um eine ausgedehntere Anwendung der spinalen Theorie gründlich zu widerlegen, genügt es, sich in unserer Tabelle darüber zu informieren, in welchem Häufigkeitsverhältnisse obere und untere Extremitäten Anomalien der Haltung dargeboten haben. Und da fanden wir, wie schon auf S. 367 erwähnt, die Oberextremitäten in 92% aller Fälle (in 72% sogar ganz ausschließlich), die Unterextremitäten in 28% aller Fälle (in 8% ausschließlich) ergriffen.

Ein so exorbitantes Überwiegen von Haltungsanomalien an den Oberextremitäten bliebe durch ein ausschließlich spinale Genese vollständig unaufklärbar: bei einer generellen Infektionskrankheit, wie Syphilis, sollte in 72% der Fälle ausschließlich das Zervikalmark und nur in 8% das Lumbalmark ergriffen werden. Hiezu ist aber zu bemerken, daß die Haltungsanomalien an den unteren Extremitäten eigentlich niemals auch nur den Verdacht einer spinalen Erkrankung wachrufen konnten, weil an denselben der Typus der schlaffen Lähmung — entsprechend den von uns beobachteten Haltungsanomalien der oberen Extremitäten — nie wahrgenommen wurde. Es könnten also eigentlich nur die Fälle von syphilitischen Armlähmungen von einer spinalen Affektion herrühren.

Von der osteogenen Theorie der Lähmungen bei hereditär-syphilitischen Säuglingen mit negativem palpatorischen Knochenbefund nicht befriedigt, fanden sich bald Autoren, welche zumindest für diese Fälle eine zentrale respektive im Nervensystem gelegene Ursache annehmen zu müssen glaubten.

Reuter (s. geschichtliche Einleitung S. 69) wollte die Anomalien der Extremitätenhaltung bei hereditär-syphilitischen Säuglingen durch eine Kompression der Nervenstämme an den Wirbellöchern erklären. Schlichter konnte bei der Obduktion eines am 38. Tage nach Beginn der Lähmungserscheinungen verstorbenen, 10 Wochen alten hereditär-syphilitischen Kindes längs des ganzen Halsmarkes und des oberen Teiles des Brustmarkes bis zum vierten Brustwirbel hinab Residuen von Blutungen konstatieren und forderte daher die Anerkennung einer im Zentralnervensystem gelegenen Ursache für die Paralysen der hereditär-syphilitischen Säuglinge. Der Fall Schlichters ist aber nicht einwandfrei. Denn die Möglichkeit ist nicht von der Hand zu weisen, daß in dem herangezogenen Falle die Blutungen, von welchen bei der Obduktion nur mehr Residuen gefunden wurden, während des Geburtsaktes stattgefunden haben, ohne mit der Syphilis irgendwie zusammenzuhängen. Jedenfalls ist keine typisch syphilitische Affektion des Rückenmarkes, insbesondere keine spezifische Erkrankung der Blutgefäße gefunden worden. Daß an den Knochenknorpelgrenzen makroskopisch keine Veränderungen nachzuweisen waren, ist ohne Bedeutung, da das Kind bereits einen Monat lang merkuriell behandelt worden war. Somit ist der Schlichtersche

Fall nicht geeignet, eine neurogene Theorie der hereditär-syphilitischen Extremitätenlähmungen zu stützen.

Eingehender müssen wir uns mit einer Beobachtung Zapperts beschäftigen. Dieser Autor fand bei der Obduktion eines mit beiderseitiger Armlähmung behaftet gewesenen (angeblich!!) hereditär-syphilitischen Kindes im Bereiche des obersten Halssegmentes eine Verwachsung der weichen Rückenmarkshäute mit der Markoberfläche als Residuen einer Arachnitis, nebstdem noch eine mit der Marchi-Reaktion nachweisliche Degeneration in den vorderen und hinteren Wurzeln. Aus dem Zusammentreffen der Armlähmung mit dem zitierten Rückenmarksbefunde glaubte er sich, da er auf die von N. Swoboda in Wien gestellte Diagnose des Falles „hereditäre Syphilis" baute, zu der Annahme berechtigt, „daß sich eine Sichtung der als Pseudoparalysis luetica geltenden Fälle wird durchführen lassen, bei welcher ein Teil zweifellos durch die alte Parrotsche Auffassung einer schmerzhaften Knochenaffektion seine Erklärung finden wird, während in einem andern Teil spinale Erkrankungen zur richtigen Deutung heranzuziehen sein werden."

Ich muß gestehen, daß der von Zappert veröffentlichte Fall, so weit meine Literaturstudien reichen, der einzige wäre, bei welchen der Zusammenhang der Armlähmung mit einer syphilitischen Spinalerkrankung mit Sicherheit angenommen werden könnte, wenn es überhaupt feststehen würde, daß das betreffende Kind hereditär-luetisch war. Dieser Beweis ist aber in diesem Falle nicht zu erbringen. Zappert, welcher offenbar nur das Zentralnervensystem des Falles einer anatomischen Untersuchung unterzog, beruft sich in seiner diesbezüglichen Veröffentlichung in allem übrigen auf die Angaben Swobodas, welcher das betreffende Kind in der Sitzung der k. k. Gesellschaft der Ärzte in Wien am 18. Dezember 1896 vorstellte, und zwar wegen einer angeborenen Iridokyklitis und Keratitis parenchymatosa und einer als hereditär-syphilitisch angesehenen beiderseitigen Armlähmung. Ich bin leider nicht in die Lage gekommen, den Fall damals zu sehen und mir so ein auf eigener Anschauung basierendes Urteil über die Syphiliswertigkeit desselben zu bilden. Vielmehr bin ich in der Beurteilung des Falles auf die im offiziellen Protokoll der k. k. Gesellschaft der Ärzte in Wien enthaltene, allerdings sehr ausführliche Mitteilung Swobodas angewiesen. Die dort vorfindlichen Angaben, im Zusammenhalt mit dem in der Zappertschen Arbeit mitgeteilten Obduktionsresultat sind aber von solcher Art, daß ich die Diagnose „hereditäre Syphilis", welche von Swoboda gestellt wurde, nicht anzuerkennen in der Lage bin. Und damit fällt für mich auch die optima fide erflossene Äußerung Zapperts über die spinale Ätiologie der in dem zitierten Falle vorgelegenen, angeblich hereditär-syphilitischen Armlähmung in nichts zusammen.

Mein Urteil über den Fall Swoboda-Zappert ist leicht zu begründen.

Es handelte sich um ein 9 Tage altes Kind, welches bei Übergabe in die Wiener Findelanstalt mit einer angeborenen Keratitis und Iridoky-

klitis fibrinosa des rechten Auges und mit rechtsseitiger kompletter und linksseitiger partieller Armlähmung behaftet war. Nebstbei fand man im unteren Drittel des rechten Kopfnickers einen kirschgroßen Knoten (obstetrikales Hämatom). Die Anamnese besagte gleichzeitig, das Kind sei in Steißlage geboren worden. Swoboda stellte intra vitam die — bei der Sektion als unrichtig erwiesene — Diagnose: Epiphysenlösung am rechten proximalen Humerusende und basierte auf diese falsche Annahme die Diagnose: Syphilis! Die Augenaffektion erklärte er als eine kongenital-syphilitische, weil er, verleitet durch ein falsches Krepitationsgefühl am unteren Humerusende (s. Zapperts Publikation), eine hereditärsyphilitische Epiphysenlösuug intra vitam diagnostiziert hatte.

Es muß hervorgehoben werden, daß, nachdem die vermeintliche Epiphysenlösung de facto nicht bestand, an dem Kinde überhaupt kein Symptom von hereditärer Lues festzustellen war, daß in der Aszendenz sich keine Syphilis nachweisen ließ, daß die Mutter niemals abortiert, wohl aber bereits drei ausgetragene und am Leben befindliche Kinder zur Welt gebracht hatte, so daß aus gar keinem andern Momente ein Anhaltspunkt für die Luesdiagnose zu gewinnen war als aus dem Vorhandensein der Armlähmung, welche aber, wie die Obduktion zeigte, keineswegs auf einer syphilitischen Knochenaffektion beruhte, wie intra vitam irrigerweise angenommen wurde.

Sehen wir uns jetzt, nach Ausschaltung der Fehldiagnose „hereditärsyphilitische Epiphysenlösung", den Fall näher an und erinnern wir uns, daß bei der Schilderung desselben auch von einem Hämatom im rechten Sternocleidomastoideus, also von einer obstetrikalen Erkrankung die Rede war, erinnern wir uns ferner daran, daß das betreffende Kind in Steißlage unter Kunsthilfe extrahiert wurde und vergegenwärtigen wir uns, wie leicht der Plexus cervicalis bei Steißgeburten in Mitleidenschaft gezogen wird (Erbscher Plexuspunkt am Halse!), so werden wir mit vollem Rechte annehmen können, daß bei der in Rede stehenden Dystokie außer dem Hämatom im Sternoscleidomastoideus noch ein weiteres obstetrikales Übel entstanden ist, nämlich eine geburtshilfliche Plexuslähmung. Ich kann meine Verwunderung darüber nicht unterdrücken, daß das Knopfnickerhämatom, welches doch den Typus obstetrikaler Verletzungen repräsentiert und die genetisch verwandte Plexuslähmung zum Greifen nahelegte, in seiner diagnostischen Bedeutung so unterschätzt wurde.

Daß Zappert bei der Obduktion eine Meningitis des Zervikalmarkes gefunden hat, genügt nicht zur Diagnose der hereditären Syphilis. Wahrscheinlich war sie gleichfalls nur eine Folge der Dystokie. Und was die mit der Marchischen Methode gefundenen degenerativen Veränderungen in den vorderen Wurzeln anlangt, so hat Zappert selbst solche bei zahlreichen schweren, mit Lues in keinem Zusammenhang stehenden Säuglingskrankheiten, die ohne Lähmungen einhergingen, häufig gesehen. Kurz und gut, es handelt sich in dem Swoboda-Zappertschen Falle um eine obstetrikale Armlähmung in Verbindung mit Iridokyklitis und Arachnitis cervicalis, keineswegs aber um einen Fall von angeborener Lues.

Ob überhaupt in dem in Rede stehenden Falle die Arachnitis cervicalis in eine direkte Beziehung zu den Lähmungen zu bringen ist, muß dahingestellt bleiben, da durch die Diagnose einer obstetrikalen Plexuslähmung

der Fall vollkommen aufgeklärt ist. Für die Richtigkeit dieser meiner Diagnose des Falles spricht übrigens noch die Tatsache, daß entsprechend dem rechts gelegenen Hämatom die Armlähmung gerade rechterseits eine komplette war. Weitere Umstände, die gegen die Diagnose „Syphilis" in Swobodas Fall sprechen, sind das Fehlen irgend welcher Erkrankung innerer Organe laut Sektionsbericht, das normale Gewicht des Kindes bei der Geburt (3100 Gramm), seine frische, gesunde Gesichtsfarbe, seine reichliche Behaarung, der Mangel irgend welcher Veränderung an den sichtbaren Schleimhäuten und an der Haut. Kurz, nachdem die intra vitam angenommene hereditär-syphilitische Epiphysenlösung sich als null und nichtig erweist, liegt nach meiner festen Überzeugung gar keine Ursache mehr vor, diesen Fall überhaupt mit Syphilis in irgend welchen Zusammenhang zu bringen.

Auch die Augenaffektion des Kindes hat durchaus nichts mit angeborener Lues zu tun und läßt sich, ebenso wie die Armlähmung, auf Geburtstrauma zurückführen, wie der folgende, kürzlich von Hoppe in Köln beschriebene Fall[1]) klar beweist.

Bei einem kräftigen Säugling war bald nach der sehr verzögerten, schweren Geburt Rötung des linken Auges bemerkt worden. Am 6. Lebenstage fand der untersuchende Arzt starke Injektion, hintere Synechien und Exsudat auf der vorderen Linsenkapsel. Die Irisgefäße waren sehr stark erweitert, im inneren unteren Quadranten war ein Gefäßknötchen, in der vorderen Kammer Blut zu sehen. Hoppe erklärt unter ausdrücklicher Betonung der Unmöglichkeit in diesem Falle auf Lues zu rekurrieren, die Augenaffektion als eine intra partum durch Geburtstrauma bei protrahierter Geburt erworbene.

Im Falle Swoboda-Zappert sind das Geburtstrauma und die protrahierte Geburt durch das Hämatom des Sternocleidomastoideus und die Steißgeburt sichergestellt, daher die Iritis gewiß im Sinne der Hoppeschen Auffassung zu deuten ist.

Nach alledem war die Diagnose der hereditären Syphilis in dem eben erörterten Falle eine Fehldiagnose. Und mit dieser fällt auch die Bedeutung des Zappertschen Befundes für die Anerkennung der von ihm aufgestellten spinalen Ätiologie der hereditär-syphilitischen Armlähmungen der Neugeborenen und Säuglinge.

Gegenüber den in den Fällen von Schlichter und Zappert erhobenen Befunden von Rückenmarksveränderungen bei neugeborenen Kindern, welche Armlähmungen zeigten, sei darauf hingewiesen, daß, wie aus einem mit besonderem Geschick und Fleiß ausgearbeiteten zusammenfassenden Referate von Erwin Stransky über „Entbindungslähmungen der oberen Extremität beim Kinde" hervorgeht, sowohl Blutungen als auch meningo-enkephalitische Prozesse durch das Geburts-

[1]) Hoppe: Iritis bei einem Neugeborenen. „Archiv für Augenheilkunde". XLIV, pag. 225. 1901.

trauma hervorgerufen werden können, welche, wie ich hinzufüge, wenn sie zufällig bei einem syphilitischen Kinde vorkommen und mit Plexuslähmung vergesellschaftet sind, leicht zu Verwechslungen mit syphilitischen Armlähmungen führen mögen. Auch der Fall Schlichter, bei dem die Obduktion zeigte, daß an den Epiphysengrenzen der langen Röhrenknochen absolut keine pathologischen Veränderungen bestanden, hingegen das Vorliegen von Blutungsresiduen im Rückenmarke aufwies, wird leicht im Sinne traumatisch entstandener Blutungen eine aufklärende Lösung finden.

Hier sei nur noch darauf hingewiesen, daß Weber[1]) in 81 Sektionen von Neugeborenen nicht weniger als 33mal meningeale, darunter auch intraspinale Blutungen gefunden hat. Schon daraus geht hervor, daß solche Blutungen, selbst wenn sie bei hereditär-syphilitischen Neugeborenen gefunden würden, doch durchaus nicht immer mit Syphilis etwas zu tun haben müssen. Blutungen im Zentralnervensysteme von Neugeborenen und Säuglingen können eben nur dann auf hereditäre Syphilis zurückgeführt werden, wenn spezifische Gefäßveränderungen nachzuweisen sind.

Als gänzlich mißglückt ist unserer Ansicht nach auch der von R. Peters[2]) unternommene Versuch der Statuierung eines typischen, spinalen Krankheitsbildes bei hereditär-syphilitischen Säuglingen zu betrachten. Die Tatsache, daß die bei hereditär-syphilitischen Säuglingen vorkommenden Haltungsanomalien der Extremitäten nicht immer dasselbe Bild bieten, daß in einer Reihe von Fällen Ausfallserscheinungen seitens der Schulter- und Oberarmmuskeln, in einer andern Reihe wiederum Ausfallserscheinungen seitens der Vorderarm- und Fingermuskeln im Vordergrunde stehen, führte ihn zu der Anschauung, daß der Sitz der Affektion im Rückenmark selbst beziehungsweise im intraspinalen Verlaufe der Nervenwurzeln, zu suchen sei.

Eine Analyse des von Peters beigebrachten Materials läßt aber vieles in ganz anderm Lichte erscheinen als der Autor meint. Seine Ansichten wurden aus der klinischen Beobachtung von 11 kranken Kindern geschöpft; Obduktionsbefund liegt in keinem einzigen Falle vor. Deutliche anderweitige syphilitische Erscheinungen außer den Lähmungssymptomen wurden nur bei einer Minderzahl, nämlich bei 4 Fällen, beobachtet. In den übrigen 7 Fällen ist daher die syphilitische Natur der Krankheitsfälle von Haus aus sehr zweifelhaft. In einem Falle waren die Paralysen gleich bei der Geburt entstanden, 8mal nach der Geburt, 2mal ließ sich der Termin der

[1]) Weber: Ein Beitrag zur Kenntnis der spinalen Lähmung bei Neugeborenen. Arch. f. Gyn. Bd. XVI.

[2]) Siehe I. Abschnitt; 5. Kapitel.

Entstehung nicht konstatieren. Doch muß festgestellt werden, daß die Anamnesen der Petersschen Fälle, wie aus fünf exempli gratia mitgeteilten Krankengeschichten hervorgeht, so dürftig und mangelhaft sind und gerade bezüglich der Art des Auftretens der Lähmungserscheinungen so wenig sichere Anhaltspunkte bieten, daß in keinem einzigen Falle eine Spinalerkrankung mit Sicherheit angenommen werden kann und die wirklich beobachteten Lähmungssymptome auf obstetrikale oder anderweitige uneruierbare traumatische Einwirkungen oder auf echte hereditär-syphilitische Früherkrankungen des Knochensystems zurückgeführt werden müssen.

Der größte Teil der von Peters mitgeteilten Fälle dürfte auf obstetrikales peripheres Nerventrauma zurückzuführen sein. Die Schilderung seiner Fälle und ganz speziell das von ihm in einzelnen Fällen beobachtete Klumpkesche Pupillensymptom spricht nicht, wie er meint, gegen eine traumatische Entbindungslähmung, sondern für das Vorliegen einer solchen. Ganz merkwürdig mutet es den Leser an, von Peters zu hören, daß das Klumpke-Dejerinesche Pupillensymptom bei obstetrikalen Lähmungen nicht beobachtet wird, während es geradezu als ein charakteristisches Symptom für Entbindungslähmungen gelten kann, sobald das Geburtstrauma die untere Gruppe der Plexusfasern getroffen hat. Noch verworrener aber erscheint die ganze Lehre Peters', wenn man liest, daß Kontrakturen in einzelnen Muskelgruppen, besonders auch in den Rumpf- und Nackenmuskeln, gleichzeitig mit den Armlähmungen unterlaufen sind. So beschreibt Peters einmal im Ileo-Psoas bei einer angeblichen Beinlähmung eine Kontraktur, ein andres Mal in den Beugern der Hand bei angeblicher Extensorenlähmung des Armes, endlich, so sagt Peters, „gab es Fälle, wo neben Lähmungen an den oberen Extremitäten eine Kontraktur der Nackenmuskulatur bestand oder ein krampfartiges Heraufgezogensein beider Schulterblätter, wo also gewisse Nervenwurzeln funktionsunfähig, andere gereizt waren, also der radikuläre Charakter der Affektion auf das Deutlichste zu Tage trat."

Weiters hat Peters wohl richtig beobachtet, daß die Nackensteifigkeit, welche man, wie wir zuerst gezeigt haben, bei hereditärsyphilitischen Kindern finden kann, unter der antisyphilitischen Behandlung weicht, doch sind alle diese Symptome nicht geeignet, eine intraspinale, organische, syphilitische Erkrankung der Nervenwurzeln zu erweisen. Peters hat eben von der eigentümlichen Reaktion der Muskulatur junger Säuglinge auf generelle Schädigungen toxischer Art keine Kenntnis gehabt und meine Arbeit über die Myotonie der Neugeborenen und Säuglinge nicht gekannt. Dort ist auch das Vorkommen von allgemeiner Muskelsteifigkeit, insbesondere von Hypertonie der

Beuger und der Rumpfmuskeln, und von Nackenkontraktur bei hereditär-syphilitischen Kindern geradezu als das Ergebnis einer toxischen Beeinflussung des Zentralnervensystems dieser Säuglinge aufgefaßt worden. Mit der Heilung der Syphilis gehen auch die Dauerspasmen zurück, gleichviel, ob nur die Extremitäten- oder auch die Rumpfmuskeln davon ergriffen waren.

Was nun die Haltung der Hände anbelangt, so ist das von Peters als „Flossenstellung" bezeichnete Haltungsbild für obstetrikale Lähmungen in den ersten Lebensmonaten geradezu charakteristisch. Es ist noch kein Jahr vergangen, daß ein klassischer Fall von obstetrikaler Plexuslähmung in meine Beobachtung kam, dessen Haltungsbild haargenau mit dem übereinstimmte, welches durch die Abbildung in der Petersschen Arbeit gekennzeichnet ist. Ferner ist in letzterer Zeit von Schüller[1]) eine Reihe von Entbindungslähmungen im frühesten Kindesalter beschrieben und abgebildet worden, welche gleichfalls die von Peters für hereditär-syphilitische Rückenmarksaffektionen charakteristische Flossenstellung boten.

In den von uns beobachteten Fällen von Parese der oberen Extremitäten mit Flossenstellung handelte es sich stets um obstetrikale Lähmungen infolge von schweren Wendungen oder Steißgeburten bei sonst völlig normalen Säuglingen. Bei der Lösung der Arme oder beim Einhaken der Finger des Operateurs in die Schlüsselbeingruben der Frucht werden die den Unterarm versorgenden Plexusstränge geschädigt und so entsteht das von Peters für seine luetischen Lähmungen angeblich charakteristische Bild der Flossenstellung, welches gleich bedeutend ist mit einer verminderten Extension, Supination und Adduktion der Vorderarme und Hände. Nur ist diese Parese nie und nimmermehr auf eine Spinalerkrankung sondern auf eine traumatische Läsion der untersten Zervikalnervenpaare zu beziehen, ganz analog wie bei den Lähmungen nach Erbschem Typus, bei welchen die Läsion die von den oberen Zervikalnerven versorgten Muskelgebiete getroffen haben muß.

Ein genaueres Studium der Petersschen Krankengeschichten lehrt übrigens, daß doch nicht alle von ihm beobachteten Lähmungsfälle die Flossenstellung der Hände gezeigt haben. Von einzelnen Fällen heißt es: Der Vorderarm ist stark proniert, die Handgelenke sind flektiert und ulnarwärts abduziert, ähnlich dem Bilde, wie es durch Radialislähmung hervorgerufen wird.

---

[1]) Schüller: Wiener klinische Wochenschrift. 1902.

Ganz dasselbe Bild kann aber auch durch eine Hypertonie der Beuger hervorgerufen werden, durch tonische Krampfzustände der Hände, welche ich als charakteristisch für die Myotonie bei kongenitaler Syphilis mit den Worten beschrieben habe: „Daß die Handgelenke intensiv palmarwärts abgebogen, proniert und abduziert sind.“ Nur habe ich hinzuzufügen, daß diese eigentümliche Verkrampfung der Hände bei kongenital-syphilitischen Kindern viel häufiger ohne paralytische Zustände der Ober- und Vorderarme vorkommt, also unter Verhältnissen, bei welchen an eine organische Erkrankung der Vorderhörner oder Vorderwurzeln nicht gedacht werden kann. Indem ich rücksichtlich der hier besprochenen Verhältnisse auf die in einem früheren Kapitel dieses Werkes (S. 304) gemachten Angaben verweise, habe ich hier nur noch zu bemerken, daß ich schon in meiner Arbeit über die Myotonie der Neugeborenen[1] auf die Beziehungen zwischen tonischen Muskelspasmen und Pseudoparalysis heredosyphilitica hingewiesen und das gleichzeitige Vorkommen von schlaffer, lähmungsartiger Attitude und spastischen Erscheinungen an ein und derselben Extremität einer Erklärung unterzogen habe. Ich habe dort an der Hand von selbst beobachteten Fällen gezeigt, wie es beispielsweise zu erklären ist, daß ein nachweislich osteochondritiskranker hereditär-syphilitischer Säugling mit gliederpuppenartig schlaffer Ober- und Vorderarmmuskulatur dabei eine in tonischer Faustkontraktur, Tetaniestellung oder Schreibfederhaltung spastisch flektierte Hand darbieten kann (s. a. Fig. 52). Die letzterwähnten Haltungsanomalien der Hände sind eben nur Teilerscheinung der generellen Hypertonie, welche durch die Einwirkung des Syphilisvirus auf das Zentralnervensystem hervorgerufen ist. Es können nebenher auch tonische Spasmen der Nacken-, Rücken- und Bauchmuskulatur bestehen. All dies ist nur der Ausdruck jener nutritiven Störungen, welche — im Sinne der Zappertschen Rückenmarksbefunde bei schweren Säuglingskrankheiten — das spinomuskuläre Neuron durch die chronische Infektion erlitten hat. Man kann also kongenital-syphilitische Säuglinge finden, welche Rigidität der Rumpfmuskeln und an allen Extremitäten intensive Beugekontraktur zeigen, nur an einer — der osteochondritiskranken — Oberextremität besteht eine schlaffe, lähmungsähnliche Attitüde der Ober- und Vorderarme, während gleichzeitig die Hand derselben Oberextremität zur tonischen Faust geballt oder in Tetaniestellung versteift ist. Das heißt also: Durch entzündliche Alteration gewisser von Fall zu Fall differenter, funktionswichtiger Muskel- und Sehnenansätze in der Umgebung der

[1] Hochsinger: Die Myotonie der Neugeborenen und Säuglinge und deren Beziehungen zur Tetanie. Wien, Perles Verlag 1900.

erkrankten Epiphyse ist die Funktion wichtiger Gruppen der Vorder- und Oberarmmuskulatur ausgeschaltet. An diesen kann sich der Einfluß der durch die kongenitale Lues hervorgerufenen Muskelhypertonie nicht geltend machen, wohl aber an der gesamten übrigen Körpermuskulatur, so auch an der der Hände und Finger, welche demzufolge in spastischer Flexorenhypertonie wechselnden Grades verharren können. Welche Haltungsform der Hände aus diesem Zusammenwirken von genereller Hypertonie und isolierter Muskelinsuffizienz einzelner Muskelgruppen der befallenen Oberextremität resultiert, das hängt nach meiner Auffassung im wesentlichen davon ab, ob die Supinatorenfunktion erhalten oder geschwächt ist. Ist der Supinator brevis, welcher am Epicondylus ext. der distalen Oberarmepiphyse entspringt und das Radiusköpfchen umgreift, daher mit den am häufigsten erkrankten Epiphysen in Berührung tritt, insuffizient, dann wird nebst der Faustbeugung noch Pronation des Vorderarmes hinzutreten und ein Bild hervorrufen, welches der Tetaniestellung oder der Flossenstellung nach Peters in hohem Grade ähnlich ist.

Wenn schließlich Peters zur anatomischen Begründung seiner spinalen Theorie sich mit der Annahme einer intraspinalen syphilitischen Arterienerkrankung mit zerstreuten Erweichungsherden abfindet, so ist dagegen geltend zu machen, daß die prompte, ja manchmal zauberhaft rasche Wiederherstellung der Beweglichkeit durch merkurielle Behandlung mit einer solchen anatomischen Basis unvereinbar wäre.

Wir hätten nun noch die in der kürzlich erschienenen Arbeit Scherers dargelegten theoretischen Auseinandersetzungen über Extremitätenlähmungen bei hereditär-syphilitischen Säuglingen zu würdigen. Zum Teil ist dies bereits im ersten Abschnitte dieses Bandes (S. 76) geschehen.

Scherers Fälle von Extremitätenlähmung haben mit der hereditären Syphilis streng genommen nichts zu tun. In beiden Fällen handelte es sich wohl um hereditäre Syphilis, in beiden Fällen bestand eine septische Sekundärinfektion und, was das wichtigste ist, in beiden Fällen entstanden leichte Pareseerscheinungen an den Muskeln der Oberextremitäten kurz vor dem Tode des Kindes, und zwar in Fall 1 zwei, in Fall 2 einen Tag vor dem exitus. Ich will hier auf die Art der vorliegenden Bewegungsstörung nicht näher eingehen, aber klar ist es, daß eine prämortale undeutliche Extremitätenlähmung ohne Herdbefund im Zentralnervensystem bei vorhandener Sepsis durchaus nichts mit Syphilis zu tun zu haben braucht, selbst wenn sich derartiges bei einem syphilitischen Säugling ereignet. Ich will es ohne weiters zugeben,

daß die Bewegungsanomalien in Scherers beiden Fällen, wie der Autor annimmt, auf Einwirkung von Streptokokkentoxinen auf das Rückenmark zurückzuführen sind; mit den syphilitischen Extremitätenlähmungen der Säuglinge haben aber diese Fälle keine Verwandtschaft. Derartiges kann sich bei septischen Neugeborenen im präagonalen Zustand auch ohne Syphilis ereignen.

Es scheint mir nicht unwichtig, noch einige Worte der Diagnostik der hereditär-syphilitischen Pseudoparalyse zu widmen. In der größten Anzahl unserer Fälle, nämlich in 61, also etwa $^2/_3$ aller Fälle fanden sich die Lähmungserscheinungen und Knochenauftreibungen mit exanthematischen Symptomen vergesellschaftet, weitere 23 Fälle zeigten bei der Vorstellung zwar Lähmungserscheinungen und Knochenauftreibungen, aber kein Exanthem, in 8 anderen Fällen war sowohl die charakteristische Lähmung als das Exanthem vorhanden, doch eine Knochenauftreibung nicht nachweisbar und nur in 2 Fällen vermißten wir Exanthem und Knochenauftreibung. Wir sahen somit im ganzen 25 exanthemfreie Fälle — womit aber durchaus nicht gesagt ist, daß diese Fälle stets exanthemfrei gewesen wären. Bleibendes Freisein von Exanthem konnten wir nur in 8 Fällen von hereditär syphilitischer osteochondritischer Pseudoparalyse mit Bestimmtheit konstatieren, in den anderen Fällen war das Exanthem entweder bereits abgelaufen oder aber es entwickelte sich erst nachträglich.[1]

Die Diagnose „Hereditärsyphilis" konnte aber dennoch immer schon bei der ersten Vorstellung der betreffenden exanthemfreien Fälle gestellt werden, weil wir die Armlähmung mit anderen diagnostisch wichtigen Symptomen (Koryza, Lebersyphilis etc.) vergesellschaftet fanden. In jenen Fällen, in welchen die hereditär-syphilitische Natur des Lähmungsbildes infolge Fehlens einer fühlbaren Knochenaffektion nicht so klar war, erleichterte uns wieder die vorhandene Schmerzhaftigkeit der Ellbogenepiphysen und das gleichzeitig vorhandene Exanthem die Diagnose einer mit angeborener Lues im Zusammenhang stehenden Extremitätenlähmung. So erübrigen in meinem Material im ganzen nur 2 Fälle von Armlähmung ohne Knochenauftreibung und ohne Exanthem, die aus der allerersten Zeit unserer Protokollführung stammen, deren osteo- oder myogene syphilitische Natur aber infolge der nachweisbaren Koryza und Druckempfindlichkeit der Knochenenden, in Verbindung mit sichergestellter syphilitischer Aszendenz selbst von den eingefleischtesten Skeptikern anerkannt werden muß.

[1] Siehe Hochsinger: „Über hereditäre Frühsyphilis ohne Exanthem" Arch. f. Dermat. und Syphilis. LXV. 1903.

Ich bin freimütig genug einzugestehen, daß ich in früherer Zeit in einigen wenigen Fällen, in welchen ich neben dem Bilde der Armlähmung genügende Anhaltspunkte für Hereditärsyphilis zu haben glaubte, jedoch keinerlei nachweisbare Knochenauftreibungen und keine Epiphysenschmerzhaftigkeit finden konnte, Fehldiagnosen gemacht habe und Plexuslähmungen traumatischer Natur (Geburtslähmungen) mit hereditär-syphilitischer Pseudoparalyse verwechselt habe. Es kann nicht nachdrücklich genug davor gewarnt werden, bloß aus dem Vorhandensein einer Armlähmung ohne jeden Knochenbefund und ohne Koryza hereditäre Syphilis respektive hereditär-syphilitische Pseudoparalyse, zu diagnostizieren, wie dies auch noch von einzelnen Autoren der jüngsten Zeit (s. Swoboda-Zappert) geschehen ist. Ein Fall, bei dem bloß auf Grund der in der Aszendenz vorhandenen Lues und der angeborenen Oberarmlähmung die Diagnose auf syphilitische Armlähmung gestellt wurde, ist erst jüngst in der Vereinigung niederrheinisch-westfälischer Kinderärzte von Krautwig vorgestellt worden.[1]) Der Fall ist aber durchaus nicht einwandfrei. Man darf eben nicht vergessen, daß auch Kinder mit syphilitischer Aszendenz in Folge des Geburtsaktes von traumatischen Lähmungen des Plexus brachialis befallen werden können, welche mit der Syphilis nichts zu tun haben müssen.

Es ist nun sehr merkwürdig, daß das typische Bild der Entbindungslähmungen in der frühesten Lebensperiode, was die Haltung der gelähmten oberen Extremität anbetrifft, fast gar nicht von dem abweicht, welches wir auch bei der hereditär-syphilitischen, mit palpablen Knochenaffektionen verknüpften Pseudoparalyse zu beobachten gewohnt sind. In einem sehr lesenswerten Referate über Entbindungslähmungen der oberen Extremität beim Kinde hat E. Stransky in Wien 94 Fälle aus der Literatur zusammengestellt. In nahezu 80% der Fälle handelte es sich um den Erbschen Typus. Aus Stranskys Referat läßt sich folgende generalisierende Beschreibung dieses Lähmungszustandes konstruieren: der Oberarm ist unbeweglich, oder nur in höchst geringem Maße bewegungsfähig. Er hängt schlaff neben dem Rumpfe herab, ist einwärts gerollt und adduziert, der Vorderarm ist gestreckt oder leicht gebeugt, stark proniert, die Beweglichkeit desselben ist aufgehoben oder erheblich verringert. Die Handfläche sieht oft nach hinten oder seitwärts infolge hochgradiger Pronation der Hand. Daumen und Finger erscheinen eingeschlagen, die Hand selbst befindet

[1]) S. Zentralblatt für Kinderheilkunde 1901. S. 248.

sich in Beugestellung und ist in dieser fixiert. Hand- und Fingerbewegungen sind in der Regel in geringem Maße möglich.

Dieses Lähmungsbild, welches dem Erbschen Typus der Plexuslähmung zukommt, ist auf eine Beeinträchtigung jener Muskeln, welche von der 5. und 6. Zervikalwurzel ihre Nervenzweige beziehen, zurückzuführen. Die Armmuskeln, welche hier gelähmt sind, sind demnach der Deltoideus, Bizeps und Brachialis internus, genau so wie bei den syphilitischen Pseudoparalysen. Viel seltener ist der Unterarmtypus. Bei diesen sind die Fingerbeuger und die kleinen Handmuskeln gelähmt und vorwiegend die Nerven respektive Wurzelfasern betroffen, welche aus dem 8. Zervikal- und 1. Dorsalsegment entspringen. Hier können durch Mitbeteiligung des Halssympaticus okulopupilläre Störungen (Verengung der Pupille und Lidspalte zu Tage treten Klumpkesches Symptom). Auch Mischformen und atypische Lähmungsbilder mit ganz unregelmäßiger Beteiligung der Plexusfasern kommen zur Beobachtung, welche ganz den Kombinationen zwischen Muskelerschlaffung und -Kontraktur ähneln, die bei den syphilitischen Haltungsanomalien der Säuglingsextremitäten vorwalten. Freilich ist es bei den syphilitischen Pseudoparalysen die innige Beziehung der Beugemuskelinsertionen zum Epiphysenperiost, welche nach unserer Erklärung eine frühzeitige und intensivere Ausschaltung ihrer Funktion herbeiführt, während bei den obstetrikalen Lähmungen traumatische Einwirkungen auf den Plexus cervicalis die verschiedenen Muskelgruppen außer Funktion setzen.

So konnte es kommen, daß tatsächlich einfache Geburtslähmungen mit syphilitischen Pseudoparalysen verwechselt wurden. Ein absolut feststehender Fall einer derartigen Fehldiagnose ist, wie schon auseinandergesetzt wurde, der Fall Swoboda-Zappert und in der wiederholt erwähnten Arbeit von Peters über angebliche Erkrankungen des Rückenmarkes bei hereditär-syphilitischen Säuglingen sind sicherlich auch derartige Verwechslungen unterlaufen.

Nun kommt noch ein sehr wichtiges Moment in Frage. Es gibt nämlich Fälle von geburtshilflichen Lähmungen, welche mit Kontinuitätstrennungen zwischen Epiphyse und Diaphyse des Oberarmkopfes einhergehen und daher schon durch das Symptom der Epiphysenlösung an den Typus der syphilitischen Pseudoparalyse erinnern.

Dauchez[1] hat solche Fälle, welche mit Knochenläsionen einhergingen, als obstetrikale Pseudoparalysen bezeichnet und wollte damit andeuten, daß hier nicht eine neurogene, sondern eine osteogene

[1] Dauchez: Les paralysies obstetricales. Annales de Gynécologie. 1891.

Ursache für die Bewegungsstörung vorliegt. Überhaupt sind osteoartikuläre Komplikationen bei Entbindungslähmungen keineswegs selten.

Küstner,[2]) dessen Abhandlungen über Knochenläsionen beim Geburtsakte ein großes und genau untersuchtes Material betreffen, ist sogar soweit gegangen, nur für die leichtesten und mildesten Fälle von obstetrikalen Armlähmungen reine Nervenläsionen zu konzedieren; in allen schweren Fällen handelte es sich nach seiner Erfahrung um Lähmungserscheinungen infolge von obstetrikalen Epiphysentrennungen. Er steht hier zwar im Widerspruche mit Duchenne, Erb und Seeligmüller, welche die Nervenläsion bezüglich der Armlähmungen in pathogenetischer Hinsicht in den Vordergrund stellen. Aber es bleibt doch eine Tatsache, daß auch auf obstetrikalem Wege bei syphilisfreien Kindern Epiphysentrennungen mit Lähmungserscheinungen herbeigeführt werden können. Daß durch solche Umstände die Diagnose der syphilitischen, auf Knochenveränderungen beruhenden Armlähmungen erschwert wird, liegt auf der Hand.

Küstner hat nebst den obstetrikalen Klavikularfrakturen, welche uns speziell hier nicht interessieren, ein großes Gewicht auf die Oberarmbrüche gelegt, die sich sehr häufig bei jenen Handgriffen ereignen, welche der Armlösung der Frucht zu dienen haben. Küstner meint, daß hiebei sehr häufig eine Epiphysenablösung am oberen Humerusende mit unterläuft, durch welche eine periphere Nervenlähmung vorgetäuscht wird, weil derartige Epiphysenlösungen genau dasselbe Lähmungsbild bieten, wie die peripheren Plexuslähmungen. Hier begegnen wir genau denselben Verhältnissen, wie wir sie bei der hereditär-syphilitischen Epiphysenlösung der Neugeborenen und Säuglinge so häufig antreffen. Küstner glaubt auch, daß Verwechslungen zwischen traumatischen Luxationen und obstetrikalen Epiphysenablösungen gewiß vorkommen, man könne aber, wenn der Periostriß genügend groß ist, die Bruchstelle palpieren und feststellen, daß die Achse des Oberarms an der Schulter nach hinten und oben vorbeigeht. Die eigentümliche Haltung der Extremität mit nach innen rotierten Oberarmen und übermäßig pronierten Vorderarmen erklärt sich bei der obstetrikalen Epiphysentrennung genau so, wie die Extremitätenhaltung bei der syphilitischen Epiphysenlösung, aus dem Umstande, daß die Einwärtsroller sich an der Diaphyse inserieren, während an der frakturierten Epiphyse sich die Auswärtsroller ansetzen.

Wenn auch die Küstnerschen Anschauungen von der hervorstechenden Bedeutung der Knochenläsionen für die obstetrikalen Armlähmungen sich keine allgemeine Anerkennung erwerben konnten, so geht doch so viel aus den Untersuchungen Küstners hervor, daß eine gewisse nicht zu unterschätzende Rolle in Bezug auf die Pathogenese

[2]) Küstner: Über die Verletzungen der Extremitäten des Kindes bei der Geburt. Volkmanns Sammlung klinischer Vorträge N. F. No. 167. — Die Verletzungen des Kindes bei der Geburt. Müllers Handbuch der Geburtsh. Stuttgart. 1889.

von obstetrikalen Lähmungen den Epiphysenablösungen am oberen Humerusende zuzuschreiben ist.

Selbst wenn es sich also bei einem Neugeborenen um manifeste Epiphysenlösung handelt, muß man daher noch bezüglich der Annahme einer syphilitischen Genese derselben vorsichtig sein und alle Umstände in Erwägung ziehen, um eine eventuelle Entbindungslähmung mit Epiphysenfraktur mit Sicherheit ausschließen zu können. Die radiographische Untersuchung des Knochensystems darf unter solchen Verhältnissen selbstverständlich nicht vernachlässigt werden.

Hier muß darauf hingewiesen werden, daß hereditär-syphilitische Neugeborene infolge des an der Epiphysengrenze sich abspielenden Krankheitsprozesses zu traumatischen Epiphysenlösungen während des Geburtsaktes geradezu prädisponiert sind und so könnte es sehr wohl einmal vorkommen, daß eine obstetrikale Fraktur am oberen Humerusende im Sinne der Küstnerschen Beobachtungen sich bei einem hereditär-syphilitischen Kinde ereignet.

Wie wir schon an anderer Stelle ausgeführt haben, sind die Fälle, wo neugeborene hereditär-syphilitische Kinder mit multiplen Epiphysenlösungen, besser gesagt mit schlotternden Epiphysen, geboren wurden, am ehesten durch die traumatische Einwirkung des Geburtsaktes auf die durch interponiertes Granulationsgewebe gelockerten Epiphysenverbindungen zu erklären. Eine große Wahrscheinlichkeit für das Zustandekommen wirklicher und kompletter schwerer Epiphysenfrakturen an den proximalen Oberarmenden, wie sie Küstner beschrieben hat, besitzen aber hereditär-syphilitische Neugeborene nicht. Denn, wenn sie intrauterin an hochgradigen Granulationsprozessen zwischen Epi- und Diaphyse erkranken, werden sie schwerlich das Alter der Reife erreichen und daher vorzeitig ausgestoßen werden. Es wird also kaum ein erschwerter Geburtsmechanismus unter solchen Umständen zu stande kommen, welcher zur Entstehung kompletter Epiphysentrennung am oberen Humerusende Anlaß bieten könnte. Immerhin aber muß auch mit der Möglichkeit solcher Vorkommnisse bei hereditär-syphilitischen Früchten gerechnet werden.

Selbstverständlich müssen auch durch das Geburtstrauma gelöste und mit Lähmungserscheinungen vergesellschaftete hereditär-syphilitische Epiphysenlösungen in das Gebiet der syphilitischen Pseudoparalysen eingereiht werden, selbst wenn das traumatische Agens der Geburtsakt gewesen wäre. Anders steht es aber mit jenen syphilitischen Neugeborenen, bei welchen zufälligerweise durch den Geburtsakt eine Plexuslähmung eingetreten ist. Solche Fälle kommen vor und haben sicherlich vielfach

zu Verwechslungen mit der hereditär-syphilitischen Pseudoparalyse Anlaß gegeben. Ich selbst habe zwei derartige Fälle beobachtet, sie aber wohlweislich von den durch hereditäre Lues zu stande gekommenen osteo-myopathischen Armlähmungen abgesondert.

Der erste Fall betraf ein 7 Wochen altes Kind, welches am 2. Dezember 1887 in meine Abteilung kam. Es hatte spezifische Koryza, glänzende, diffus infiltrierte Fußsohlen, schuppende Papeln an der Hinterfläche der unteren Extremitäten, dabei Torticollis seit der Geburt mit einer Härte im linken M. sternocleidomastoideus und paralytischer Haltung der linken oberen Extremität. Die Hände und Finger zeigten kompletten Faustschluß. Hier handelte es sich um eine Plexuslähmung Typus Erb. Es war eine Zangengeburt vorausgegangen und durch den Zangenlöffel war ein Hämatom des linken Sternocleidomastoideus, gleichzeitig offenbar auch eine Verletzung des Plexus am Erbschen Punkte, zu stande gekommen.

Auf die große Ähnlichkeit dieses Falles mit dem Swoboda-Zappertschen vermeintlichen Falle von luetischer Armlähmung sei ganz besonders aufmerksam gemacht.

Der zweite hieher gehörige Fall kam am 14. Juli 1897 in meine Abteilung. Es handelte sich um ein 8 Tage altes, gut entwickeltes Kind von 3150 Gramm Gewicht, welches einen Knoten im rechten Kopfnicker und eine nahezu nußgroße fluktuierende Geschwulst über der Mitte des rechten Schlüsselbeins zeigte, so daß dort die Konturen des Knochens nicht fühl- und tastbar waren. Die Geschwulst über dem Schlüsselbein erstreckte sich bis an die Ansätze des Pectoralis major. Die Haut war verschiebbar, die Geschwulst nicht scharf abgegrenzt. Die rechte obere Extremität erschien im Ellbogengelenke leicht gebeugt, im ganzen aber schlaff und aktiv unbeweglich, die Handwurzel wich nahezu unter einem rechten Winkel von der Vorderarmachse ab, so daß die Hand abduziert und proniert war und die Finger stark flektiert erschienen. Das Kind hatte eine Coryza sicca. Es stammte aus einer Ehe mit syphilitischen Zeugern, welche schon zwei hereditär-syphilitische Kinder in unsere Beobachtung gesendet hatten. Die Diagnose war für mich keinen Moment zweifelhaft. Hier handelte es sich um eine obstetrikale Armlähmung bei einem Kinde syphilitischer Eltern. Einen Augenblick hätte man daran denken können, die Geschwülste im Kopfnicker und um das Schlüsselbein herum als syphilitische Knoten zu betrachten, allein die große Schmerzhaftigkeit der letzteren und die deutliche Fluktuation machten es klar, daß es sich hier um ein Hämatom handelte, vielleicht sogar um eine Infraktion des Schlüsselbeins, welche durch starke Weichteilschwellung verdeckt war. Das Kind war in Steißlage geboren, die Lösung der Arme von einer Hebamme besorgt worden.

So leicht die Diagnose der syphilitischen Pseudoparalyse ist, wenn es sich um Kinder mit manifesten Haut- und Schleimhautsymptomen handelt, und Anschwellungen an den Epiphysenenden der Röhrenknochen festzustellen sind, so schwer kann diese Diagnose unter Umständen sein, wenn derartige Symptome fehlen. Ich muß zwar sagen, daß absolute Hindernisse für die Syphilisdiagnose bei einem Lähmungs-

falle im Säuglingsalter mir speziell in den letzten Jahren nicht mehr begegnet sind. Denn, selbst wenn kein kutanes oder viszerales Symptom neben der Extremitätenlähmung vorliegt, ist doch in meinen Fällen die Nasenschleimhaut immer affiziert gewesen und daher kommt es gegebenen Falles immer nur darauf an, zu erkennen, ob die Nasenaffektion eine luetische oder eine harmlose ist. Hier sei auf ein späteres Kapitel, welches sich mit der hereditären Nasensyphilis der Säuglinge beschäftigt, verwiesen. Mit der Erkenntnis der hereditären Lues bei einem mit Armlähmung behafteten Säuglinge ist schon vieles, wenn auch natürlich noch nicht alles, für die Diagnose der hereditär-syphilitischen Pseudoparalyse gewonnen.

Noch einige Worte über das Schmerzsymptom bei den hereditär-syphilitischen Armlähmungen. Es wurde S. 200 auf die geringe Schmerzhaftigkeit der hereditär-syphilitschen Knochenaffektionen hingewiesen, während wir hier wiederholt die Schmerzhaftigkeit der infolge von Knochenerkrankungen gelähmten Extremitäten hervorgehoben haben. Hierin liegt nur ein scheinbarer Widerspruch. Intensiv schmerzhaft sind die hereditär-syphilitischen Knochenerkrankungen der Säuglinge nur dann, wenn es sich um einen an der Epiphysengrenze vorliegenden Granulationsprozeß mit Übergreifen desselben auf die Weichteile handelt. Dies lehren unzweifelhaft jene Fälle, bei welchen die radioskopische Untersuchung sehr beträchtliche Periostverdickungen erkennen läßt, ohne daß die betreffenden Knochen druckempfindlich wären. Auch jene vereinzelten Fälle, bei welchen wir radioskopisch an den Epiphysenenden Veränderungen nachweisen könnten, ohne daß Weichteilschwellung, Schmerzhaftigkeit und Bewegungsstörung vorgelegen wäre, sprechen für unsere Annahme, daß nur das Fortschreiten des entzündlichen Vorganges auf die extraperiostalen Weichteile die Schmerzhaftigkeit der betreffenden Gliedmaßen verursacht. Ganz zuverlässig ist also auch das Schmerzsymptom bei den hereditär-syphilitischen Epiphysenaffektionen der Säuglinge nicht. Selbstverständlich kann es auch bei obstetrikalen Frakturen vorhanden sein.

Differenzialdiagnostische Bedenken können bei allen Fällen auftauchen, welche ohne Knochenauftreibung verlaufen, gleichgültig, ob dieselben mit sonstigen syphilitischen Manifestationen behaftet sind oder nicht. Fehlen kutane oder viszerale Symptome und ist die Nasenaffektion nicht deutlich genug, um eine Diagnose zuzulassen, dann kann die Syphilisdiagnose lange Zeit auf Hindernisse stoßen und es wird insbesondere die Frage zu entscheiden sein, ob ein vorliegender Lähmungszustand der oberen Extremitäten ein traumatisch bedingter ist oder nicht.

Hier kommen in erster Linie die durch Geburtstrauma veranlaßten Lähmungen der oberen Extremitäten in Betracht und es darf nicht übersehen werden, daß auch manifest syphilitische Kinder, wenn sie eine Lähmung der oberen Extremitäten darbieten, neben ihrer Syphilis eine traumatische Geburtslähmung haben können, welche eine syphilitische vortäuscht. Besonders wird dieser Umstand in Frage kommen, wenn bei einem syphilitischen Kinde eine Armlähmung vorliegt, ohne daß palpable Knochenveränderungen nachweisbar sind. Bei solchen Fällen muß daher immer nach Verletzungen, insbesondere nach Hämatomen am Halse gefahndet werden, weil erfahrungsgemäß Plexuslähmungen sehr häufig mit sichtbaren anderweitigen Verletzungen der Neugeborenen verknüpft sind.

Ich bin von der Überzeugung durchdrungen, daß die obstetrikale Lähmung gewiß sehr häufig mit der Parrotschen Lähmung verwechselt worden ist, selbstverständlich nur bei Fällen ohne palpablen Knochenbefund. So sehr ich mich auch bemühe, in die differentialdiagnostische Analyse der obstetrikalen Lähmungsformen gegenüber den Parrotschen Pseudoparalysen einzudringen, durchgreifende Unterschiede in Bezug auf die Art der Lähmung selbst kann ich für die ersten Lebenswochen und Monate aus der Symptomatologie der Extremitätenhaltung an und für sich nicht konstruieren. Selbst die elektrische Untersuchung kann hier im Stiche lassen; denn sie führt bei Neugeborenen und ganz jungen Säuglingen sehr häufig nicht zu eindeutigen Resultaten. Natürlich, wenn die Lähmung längere Zeit persistiert, zu Muskelatrophie und zu Verlust der elektrischen Erregbarkeit führt, dann ist es klar, daß es sich um eine periphere Lähmung handelt, deren Entstehung in die frühesten Lebensepochen zurückzuversetzen ist und kaum auf etwas anderes als auf ein Geburtstrauma zurückgeführt werden kann. Allein solche Fälle sind es nicht, welche hier in Frage kommen, sondern für uns handelt es sich nur darum, die Lähmungsfälle während der ersten Lebenswochen im frischen Stadium richtig zu beurteilen.

Wenn ein Kind mit einer Armlähmung zur Welt gebracht wird, dann ist die Entscheidung, ob luetische oder obstetrikale Lähmung vorliegt, zumeist eine sehr leichte. Sie wird nur dann mit Wahrscheinlichkeit zu Gunsten einer luetischen Paralyse ausfallen, wenn an dem betreffenden Kinde sonstige Symptome kongenitaler Lues, insbesondere aber multiple Epiphysenveränderungen, nachzuweisen sind. In dieser Hinsicht ist bei fehlender Knochenauftreibung das Ergebnis der Röntgenuntersuchung von ausschlaggebender Bedeutung. Fehlen Erscheinungen von Syphilis bei einem mit Armlähmung behafteteten eben Geborenen,

dann handelt es sich nahezu ausnahmslos um einfach traumatische Geburtslähmung. Übersehen soll aber nicht werden, daß auch syphilitische Neugeborene obstetrikale Lähmungen akquirieren können und daß man nur dann bei syphilitischen Neonatis eine durch Lues bedingte Armparalyse annehmen soll, wenn palpable, eventuell radioskopisch nachweisbare Epiphysenveränderungen bestehen. Ich habe nur zweimal bei syphilitischen Kindern der allerersten Lebenstage osteochondritische Lähmung gesehen, und zwar bei je einem ein- und viertägigen Kinde. Beide Male waren Auftreibungen der unteren Humerusepiphyse festzustellen. Ob die syphilitische parenchymatöse Myositis, von welcher wir in einem früheren Kapitel gesprochen haben, angeboren vorkommt und eventuell zu kongenitalen Paresezuständen führen kann, ohne daß Knochenveränderungen bestehen, muß erst durch besondere Untersuchungen festgestellt werden.

Nun möchte ich in meiner Negation des neurogenen Ursprungs der hereditär-syphilitischen Extremitätenlähmungen keineswegs mißverstanden werden. Es liegt selbstverständlich im Bereiche der Möglichkeit, daß ein hereditär-syphilitischer Säugling an einer vom nervösen Zentralorgan ausgelösten Lähmung erkrankt. Liegt eine solche Erkrankung vor, dann werden sich aber immer auch anderweitige, auf eine Erkrankung des Zentralorganes hinweisende Symptome nachweisen lassen.

Was die schlaffen Armlähmungen der hereditär-syphilitischen Neugeborenen und Säuglinge anbelangt, so könnten diese nur von Erkrankungen der spinalen Vorderhörner oder der vorderen Wurzeln ausgehen. Bis nun liegt aber kein beglaubigter Fall einer durch hereditär-syphilitische Rückenmarksaffektionen bedingten schlaffen Armlähmung bei syphilitischen Säuglingen vor. Unserer Anschauung nach beruhen alle diesbezüglichen in der Literatur verzeichneten Fälle auf entzündlichen Muskelparesen, welche in der überwiegenden Anzahl der Fälle mit der hereditär-syphilitischen Knochenerkrankung zusammenhängen, in einer kleineren Anzahl vielleicht auch auf selbständiger syphilitischer Myositis diffusa beruhen mögen.

Zu erörtern wäre im allgemeinen noch die Differentialdiagnose zwischen den hereditär-syphilitischen Knochenaffektionen der frühesten Kindheit und den tuberkulösen Knochenprozessen. Hier muß vor allem betont werden, daß tuberkulöse Knochenaffektionen in den ersten Lebensmonaten zu den allergrößten Seltenheiten gehören und speziell, was die langen Röhrenknochen anlangt, daß dieselben hier anders lokalisiert sind als die hereditär-syphilitischen. Es fehlt bei der Tuberkulose der langen Röhrenknochen, selbst wenn sie ausnahmsweise

einmal im ersten Lebenshalbjahre auftreten sollte, die strenge Prädilektion für die Epiphysenenden. Hingegen ergreift dieselbe mit Vorliebe kurze Röhrenknochen und die Knochen der Hand- und Fußwurzel, wenngleich auch hier das erste Lebenshalbjahr fast ganz verschont bleibt. Bei der Besprechung der Phalangitis hereditaria syphilitica sind die differentialdiagnostischen Momente zwischen der spina ventosa tuberculosa und der hereditär-luetischen Affektion der kurzen Röhrenknochen bereits erörtert worden; es soll aber hier ein großes Gewicht auf die Tatsache gelegt werden, daß sich die Knochenauftreibungen bei der hereditären Frühsyphilis einer weitaus größeren Multiplizität an einem und demselben Individuum erfreuen als die tuberkulösen. Des weiteren ist in differenzialdiagnostischer Hinsicht der Umstand von Bedeutung, daß die durch die ererbte Syphilis gesetzten Knochenauftreibungen in den ersten Lebensperioden keine Tendenz zur Vereiterung und zum Aufbruche zeigen, ja vielfach einer spontanen Involution fähig sind. Daß bei syphilitischen Knochenaffektionen in der Regel auch noch andere Symptome von hereditärer Lues an der Haut und an den Schleimhäuten aufgefunden werden können, während dies bei tuberkulösen Ostitiden nicht der Fall ist, darf nicht übersehen werden. Zu hoch sind aber diese differentiellen Momente nicht zu veranschlagen, 1. weil tuberkulös-syphilitische Doppelinfektionen vorkommen und ein Säugling demnach tuberkulöse Knochenaffektionen und nebstbei syphilitische Haut- und Schleimhautsymptome bieten kann und 2. weil in vielen Fällen von hereditärer Lues die Knochenaffektion als das einzige Symptom der ererbten Infektion vorliegt und nur, wenn es richtig gewürdigt wird, einer entsprechenden Therapie zugeführt werden kann.

Einfache entzündliche Periostitis ist im frühen Säuglingsalter eine große Rarität und wird sicherlich nur ausnahmsweise zu differentialdiagnostischen Erwägungen Anlaß geben können. Intraartikuläre und periartikuläre Eiterungen sind jedoch nicht so selten und auf pyämische oder gonorrhoische Infekte zurückzuführen, wovon noch an anderer Stelle gesprochen werden soll.

Es verdient bemerkt zu werden, daß es unter allen hereditärsyphilitischen Frühaffektionen kein dankbareres therapeutisches Objekt gibt als die Knochenaffektionen, welche mit lähmungsähnlichen Zuständen verbunden sind, gleichgültig, ob es sich um schlaffe Arm- oder um spastische Beinlähmungen handelt. Unter interner Darreichung von Protojoduret schwindet oft in wenigen Tagen die Empfindlichkeit der Gliedmaßen bei passiven Bewegungen und bald kehren die ersten aktiven Bewegungsversuche wieder zurück. Immer bessert sich die

Bewegungsfähigkeit früher als die Knochenauftreibungen zurückgehen. Wir haben in unseren Protokollen wiederholt die ausdrückliche Bemerkung gefunden, daß schon 8 bis 10 Tage nach Beginn der Behandlung die ersten aktiven Bewegungen von Seite des kranken Kindes vollzogen wurden, obwohl die Auftreibungen der Epiphysenenden noch stationär geblieben waren.

Ich möchte ausdrücklich davor warnen, bei den mit Bewegungsstörungen verbundenen Syphilisformen die Einreibungskur in Anwendung zu bringen, und zwar aus dem einfachen Grunde, weil man dadurch den Kindern unnötige Schmerzen macht und weil man durch die Insultierung der befallenen Gelenksenden gewiß mitunter auch Schaden stiften kann.

Merkwürdig ist es, daß die ersten von Parrot mitgeteilten Fälle von syphilitischer Pseudoparalyse der Säuglinge alle letal endeten. Die Folge davon war selbstverständlich, daß Parrot die in Rede stehende ossale Manifestation der hereditären Lues mit einer äußerst düsteren Prognose belegte. Es war offenbar das elende Spitalsmaterial, über welches Parrot damals verfügte, die Ursache dieser ganz auffallend hohen Mortalität, denn andere französische Beobachter kamen schon wenige Jahre später zu anderen Resultaten bezüglich der Prognose und so ergab beispielsweise eine Statistik von Dreyfous schon viel bessere Verhältnisse: 11 Todesfälle unter 18 beobachteten Kindern. Auch Baisle und Comby konnten bessere Heilungsresultate erzielen als Parrot, ja Baisle allein konnte über 12 Fälle mit günstigem Ausgange berichten.

Mir macht es immer den Eindruck, als ob nicht die Knochensyphilis besonders schwerwiegend für das Leben der befallenen Säuglinge wäre; denn wir finden häufig recht gut genährte Säuglinge, welche von dem in Rede stehenden Krankheitszustande ergriffen sind und in wenigen Wochen wieder gesund werden.

Auch der Umstand, daß sicher spontane Heilungen, selbst in den schwersten Fällen von Epiphysenlösungen, möglich sind, beweist, daß die Todesursache, wenn solche Säuglinge sterben, anderswo zu suchen ist als in der Skeletterkrankung. Zweifellos ist der ungünstige Ausgang in den elenden somatischen Verhältnissen begründet, welche die hereditäre Frühsyphilis in sehr vielen Fällen bedingt, besonders wenn sie sich mit unzweckmäßiger Ernährung und einer mangelhaften Pflege kombiniert.

Wie aus unseren protokollierten Beobachtungen hervorgeht, ist die hereditäre Knochensyphilis der Säuglinge geradezu als ein günstiges therapeutisches Objekt zu betrachten und gehört zu jenen Syphilismanifestationen, welche, wenn frühzeitig erkannt, unter antisyphilitischer Behandlung besonders rasch der Heilung zugeführt werden.

Neuntes Kapitel.

Arthropathien bei der hereditären Frühsyphilis.

Seltenheit von synovialen Ergüssen bei der hereditären Frühsyphilis. — Vorkommen solcher Affektionen im zweiten Lebensjahre. — Ein besonders seltener Fall von multipler Synovial- und Sehnenscheidenaffektion mit radiologischem Befunde. — Hereditär-syphilitische Erkrankung der Wirbelsäule im zweiten Lebensjahre. — Verhältnis zwischen Eiterung und Wegnerscher Osteochondritis. — Pyämische Mischinfektion. — Pyodermien und Gelenkseiterungen. — Gonorrhoische und pyämische Arthromeningitis. — Extremitätenlähmung bei nichtsyphilitischen Gelenksentzündungen der Säuglinge. — Myotonie und Muskelschlaffheit an ein und demselben pyämischen Säugling. — Kasuistik.

Es ist eine Tatsache, mit welcher man namentlich bei diagnostischen Erwägungen rechnen muß, daß die kongenital-syphilitischen Knochenaffektionen in den ersten Lebensperioden streng an die Knochen selbst gebunden sind und daß Ergüsse in die Gelenkshöhlen selbst dort, wo sich an den Epiphysengrenzen intensivere Entzündungsprozesse abspielen, bei unkomplizierten Fällen niemals vorliegen. Wie wir schon wiederholt erwähnt haben, entstehen Gelenksergüsse bei Knochenaffektionen hereditär-syphilitischer Säuglinge nur ganz ausnahmsweise, wenn es infolge komplizierender Umstände zu Nekrosen und Vereiterung kommt, hingegen sind seröse chronische Exsudationen in den Synovialmembranen, soweit meine Beobachtungen reichen, niemals zu finden. Dieses Verhalten ändert sich sowie die Kinder über die ersten Lebensmonate hinaus sind. Schon zu Ende des ersten Lebensjahres kann man mitunter sehen, daß sich gleichzeitig mit Knochenauftreibungen an den Gelenksenden ein synovialer Erguß einstellt, welcher gewisse Eigentümlichkeiten besitzt, die bisher in der Literatur nicht genug gewürdigt sind.

Vor allem hätten wir zu untersuchen, wie diese differente Reaktion der Synovialmembranen bei Neugeborenen und ganz jungen Säuglingen einerseits und bei älteren hereditär-syphilitischen Kindern anderseits zu erklären ist.

Man muß sich immer daran erinnern, daß die Epiphysenveränderungen bei den ganz jungen Säuglingen nichts anderes sind als ein

extrauterines Fortwuchern der im Fötalzustande angeregten Entzündung an der Grenze des endochondralen Wachstums und daß es sich in allen diesen Fällen um eine diffuse, entwicklungsgeschichtlich begründete entzündliche Irritation der knochenbildenden Gewebe handelt. Demgemäß bleibt der Prozeß auf die Wachstumszonen und auf die Orte der periostalen Ossifikation beschränkt und eine Mitbeteiligung der Gelenkssynovien ist der Wesenheit der hereditär-syphilitischen Osteochondritis vollkommen fremd. Ist aber einmal das Säuglingsalter und mit ihm die erste Entfaltung des Syphilisvirus in dem hereditär attackierten Organismus vorüber, dann weicht die klinische Darbietungsform der syphilitischen Knochenerkrankungen nicht mehr von dem gewöhnlichen Typus dieser Affektionen ab. Dementsprechend findet man bei älteren hereditär-syphilitischen Kindern, vom ersten Lebensjahre angefangen, gar nicht selten Knochenleiden, welche sich von dem Typus der gewöhnlichen syphilitischen Knochen- und Gelenksaffektionen nicht mehr unterscheiden, und dann ereignet es sich auch, daß man seröse Gelenksergüsse neben Knochenauftreibungen an den Gelenksenden der Röhrenknochen auffinden kann. Selbstverständlich sind die diesen Prozessen zu Grunde liegenden Affektionen als Rezidivformen der Erbsyphilis der betreffenden Kinder aufzufassen und stehen in keiner genetischen Beziehung mehr zum endochondralen Knochenwachstum. Ich habe bisher 7 derartige Fälle zu beobachten Gelegenheit gehabt, welche in detaillierter Weise im III. Teile dieses Werkes bei der Abhandlung der Rezidiven der hereditären Syphilis beschrieben werden sollen.

Als Paradigma für die multiple Knochen- und Gelenkssyphilis des Kindesalters unmittelbar nach Ablauf der Säuglingsperiode mag besonders folgender Fall dienen.

Ein Kind von 18 Monaten, aus einem niederösterreichischen Dorfe stammend, wurde im Monate Juni 1899 in meine Abteilung zur Untersuchung gebracht. Es war das erste lebend zur Welt gekommene und lebend gebliebene Kind einer syphilitischen Mutter, deren Syphilis durch Narben am weichen Gaumen und Hyperostose der Schienbeine gekennzeichnet war. Vor der Geburt dieses Kindes hatten 3 Totgeburten stattgefunden. Die Frau wurde von ihrem syphilitischen Gatten in der ersten Zeit der Ehe angesteckt. Von einem Exanthem bei dem Kinde will die Frau in den ersten Lebenswochen nichts bemerkt haben, wohl aber litt das Kind seit den ersten Lebenswochen an hartnäckigem Schnupfen und an Nasenverstopfung, welche auch gegenwärtig noch besteht.

Das gesamte Knochensystem des Kindes war pathologisch verändert. Der Schädel zeigte eine auffallende Härte, die Höcker der Stirn- und Seitenwandbeine waren mächtig aufgetrieben, die Nasenbeine hyperostotisch verbreitert, die knorpelige Nase im Vergleiche zu den massiven Nasenbeinen

als ein winziger Anhang erscheinend, die Nase verstopft ohne wesentliche Sekretion. Adenoide Vegetationen bestanden in großer Ausdehnung. Cilien und Supercilien waren defekt, die Warzenfortsätze stark vorspringend, gleichfalls hyperostotisch, sämtliche Epiphysenenden der langen Röhrenknochen unförmig aufgetrieben, ähnlich wie bei Arthritis deformans erwachsener Menschen, dabei die Gelenkskapseln alle durch flüssigen Inhalt ausgedehnt, jedoch bei Druck nicht empfindlich, was im Gegensatze zu den genuinen polyarthritischen Entzündungen zu beherzigen ist. Insbesondere die Knie- und Sprunggelenke zeigen einen bedeutenden flüssigen Inhalt, dabei wird bei passiven Bewegungen ein Reibegeräusch, welches innerhalb der Gelenkshöhlen entsteht, vernommen, die Fuß- und Handrücken sind angeschwollen. Die Schwellung kommt zum großen Teil auf Rechnung einer Ausdehnung der Hand- und Fußwurzelgelenke, zum Teile auf eine innerhalb der Sehnenscheiden sich abspielende chronische Exsudation. Ganz merkwürdig ist es, daß sämtliche Fingergelenke von demselben Prozesse ergriffen erscheinen, namentlich die ersten Interphalangealgelenke waren aufgetrieben und durch flüssigen Inhalt innerhalb der Gelenkskapsel ausgedehnt. Bei passiven Bewegungen war ein deutliches Reiben zu vernehmen. Die Phalangealknochen selbst zeigten nur an den Gelenksenden eine leichte Auftreibung, die Diaphysenteile dieser Knochen erschienen nicht wesentlich verändert. Das Kind kann nicht stehen und nicht gehen, die Muskulatur der unteren Extremitäten ist ziemlich atrophisch, jedoch von normaler elektrischer Erregbarkeit. Die Gelenke und Knochen sind bei Druck nicht schmerzhaft. Von besonderem Interesse ist eine Unbeweglichkeit der Halswirbelsäule und eine Auftreibung der Dornfortsätze vom dritten Halswirbel bis zum zweiten Brustwirbel nach abwärts.

Die Affektion wurde von dem Landarzte als Rheumatismus aufgefaßt und vergebens mit Einwicklungen und Einreibungen der erkrankten Gelenke behandelt. Nach dreimonatlicher Protojodurettherapie waren die Gelenke abgeschwollen, die Epiphysen zwar noch hyperostotisch, aber das Kind konnte bereits stehen und zwei Monate später waren auch die Knochenauftreibungen an den Gelenksenden und der Wirbelsäule vollständig geschwunden.

In etwas geringfügigerem Grade, so zu sagen erst im Beginne der Entwicklung, zeigte sich diese Erkrankungsform bei einem 9 Monate alten Kinde, welches nebst den Knochenaffektionen einen chronischen Wasserkopf aufwies. Der Fall wird noch bei Gelegenheit der Besprechung des syphilitischen Hydrokephalus genauer beschrieben werden. Er lehrt, daß eigentlich nur das Säuglingsalter sensu strictiori von spezifisch syphilitischen Arthromeningitiden verschont bleibt.

Hieher gehört auch noch ein Fall, ein einjähriges Kind betreffend, welches in seinem ersten Lebensmonate von charakteristischer Haut- und Nasenaffektion befallen war und Ende des 1. Lebensjahres ein Rezidivexanthem mit Condylomen ad anum, Papeln an den Tonsillen und Gaumenbögen und vollkommene Heiserkeit zeigte. Dabei war das rechte Kniegelenk geschwollen, und zwar hauptsächlich durch einen flüssigen Inhalt vergrößert. Die Haut erschien nicht heiß, das Gelenk nicht schmerzhaft. Bei passiven

Beugungsversuchen wurden knarrende Geräusche in dem Gelenke hervorgerufen. Die distale Femur- und die proximale Tibiaepiphyse war etwas aufgetrieben, doch nicht druckempfindlich. Das Kind war fieberfrei.

Mit Rücksicht auf die manifesten Erscheinungen einer Syphilisrezidive wurde die gleichzeitig bestehende Gelenksaffektion als eine syphilitische betrachtet und dementsprechend mit Jodtinktur-Einpinselungen und interner Darreichung von Protojoduret behandelt. Innerhalb 6 Wochen war vollständige Heilung eingetreten.

Der interessanteste, hieher gehörige Fall ist der zuletzt beobachtete. Er betrifft ein Kind, welches im Alter von 15 Monaten am 11. Mai 1903 zum ersten Male in mein Institut gebracht wurde.

Väterliche Syphilis war sichergestellt. Das Kind hat eine kleine Stumpfnase und leidet seit der Geburt an hypertrophischer Rhinitis. Sonst sieht das Kind ganz gut aus. In den ersten Lebensmonaten war es sehr blaß und wurde 3 Monate lang von der Mutter gestillt. Alle Ellbogengelenksepiphysen sind aufgetrieben. Die Auftreibungen beginnen schon an den Diaphysen und erstrecken sich spindelförmig über die Epiphysen hinweg. Sämtliche großen Gelenke sind ausgedehnt. Es besteht allenthalben eine seröse Arthromeningitis. Dabei fiebert das Kind absolut nicht und die Gelenksaffektion ist nicht schmerzhaft. Die Sehnenscheiden über beiden Fußrücken und über dem linken Handrücken sind mit sulzigem Exsudate erfüllt, welches entsprechend sicht- und fühlbare Vorwölbungen bedingt.

Die Knochenauftreibungen haben hier etwas ganz besonderes an sich. Sie betreffen nicht wie bei Rachitis die Epiphysenknorpel, sondern die unteren Enden der Diaphysen, der langen Röhrenknochen. Sehr interessante Befunde bieten die Röntgenbilder dieses Falles, besonders da dieselben in außerordentlicher Weise gelungen sind und infolge glücklicher Umstände die Epiphysenknorpel selbst in wunderschöner Weise zur Ansicht kommen (Fig. 9 und 10). Vor allem zeigen die Epiphysengrenzen die für Rachitis charakteristische becherförmige Ausweitung, in welche die Epiphysenknorpel hineinpassen; die Endstücke der Diaphysen selbst sind gleichfalls ausgeweitet und von einer periostalen Auflagerung umgeben, welche etwa 1 *cm* diaphysenwärts von der Epiphysenfuge beginnt und bis zur Knochenknorpelgrenze reicht. Die Ossifikationszone selbst erscheint schmal und hell und nur mit geringem Kalkgehalt ausgestattet. An den sehr gelungenen Bildern der Knie- und Ellbogengelenke erkennt man auch die Ausdehnung der Gelenkshöhlen. Alle Knochen zeigen eine plumpere Form als unter normalen Verhältnissen, was auf eine allgemeine diffuse Hyperostose mit besonders dichter Kompaktabildung zurückzuführen ist.

An dieser Stelle muß auch hervorgehoben werden, daß, abgesehen von der typischen, für die Säuglingsperiode charakteristischen Form der hereditär-syphilitischen Phalangenerkrankung, bei welcher die Interphalangealgelenke frei bleiben und nur die Knochenschäfte aufgetrieben sind, noch eine zweite Form von hereditär-syphilitischer Phalangealerkrankung vorkommt, welche sich geradezu gegensätzlich zu der ersterwähnten verhält. Diese Arthritis phalangum heredo-syphilitica ist aber eine Affektion, welche immer nur in den zeitlich nach dem Säuglingsalter liegenden Perioden der Kindheit sich abspielt; sie läuft parallel mit anderen Formen der syphilitischen Synovitis und wird niemals isoliert, sondern stets gleichzeitig mit arthritischen Erkrankungen an anderen Gelenken, wahrgenommen.

Ein Moment, welches bei den Besprechungen der Knochen- und Gelenksaffektionen hereditär-syphilitischer Kinder meines Wissens noch nicht zur Sprache gekommen ist, bezieht sich auf die Mitbeteiligung der Wirbelsäule an den syphilitischen Erkrankungsprozessen. Von der Rachitis wissen wir, daß sie die Wirbelsäule mit Vorliebe in Mitleidenschaft zieht und es sind zahlreiche histologische Befunde erhoben worden, welche die klinisch sattsam bekannte Tatsache auch anatomisch sicherstellen. Anders bei der hereditären Syphilis. Mir fehlen anatomische Befunde aus der ersten Kindheit, welche an der Wirbelsäule Veränderungen des endochondralen Knochenwachstums belegen könnten. Ich kann mich daher auch über diese Verhältnisse nicht äußern; was ich aber in vier Fällen konstatieren konnte, ist eine Mitbeteiligung der Wirbelsäule bei weitverbreiteten hereditär-syphilitischen Knochenaffektionen etwas älterer Kinder, und zwar befielen diese Knochenaffektionen stets die Halswirbelsäule und das oberste Drittel der Brustwirbelsäule. Es handelte sich in allen Fällen um Kinder zwischen dem 2. und 4. Lebensjahre, welche vorher sicher hereditär-syphilitisch waren und gleichzeitig mit anderen Knochenaffektionen, welche als Rezidive ihrer Lues aufzufassen waren, an Steifigkeit und Unbeweglichkeit der Halswirbelsäule erkrankten und gleichzeitig eine Schwellung zu beiden Seiten der Halswirbelsäule erkennen ließen. Die Empfindlichkeit war niemals eine so bedeutende wie bei der tuberkulösen Spondylitis; auch konnte ich niemals einen eigentlichen, auf einen einzigen Wirbel sich beschränkenden Gibbus wahrnehmen. Nach der Schwellung und Auftreibung zu schließen, müßte es sich hier um einen Prozeß handeln, welcher teils als diffuse Periostitis, teils als eine Synovitis der Zwischenwirbelgelenke aufzufassen ist (vgl. a. S. 413).

Einer der interessantesten Fälle war der eines $1^1/_2$ Jahre alten

Kindes, welches nebst einer klassischen, multiplen syphilitischen Arthritis der großen und kleinen Extremitätengelenke eine vollständig steife Wirbelsäule mit sichtbarer Schwellung in der Umgebung der Halswirbel erkennen ließ. Daß es sich in meinen 4 Fällen nicht etwa um eine zufällige Kombination zwischen Spondylitis und Lues, sondern um wirklich syphilitische Spondylitis handelte, geht aus dem prompten Behandlungserfolge hervor, welcher in allen Fällen eintrat; unter spezifischer Jodquecksilberbehandlung schwanden stets die spondylitischen Symptome gleichzeitig mit den anderen syphilitischen Knochenaffektionen bei den betreffenden Kindern.

* * *

Mit einigen Worten muß noch das Verhältnis zwischen Eiterung und der Wegnerschen Epiphysenaffektion erörtert werden. Periartikuläre und artikuläre Eiterungen bei hereditär-syphilitischen Kindern wurden schon wiederholt, und zwar schon in den Fünfzigerjahren dieses Jahrhunderts beobachtet und insbesondere in dem Werke Bärensprungs über die hereditäre Syphilis 1864 genauer beschrieben. Im historischen Teile dieses Buches ist eine genügende Anzahl von Fällen gemeldet worden, bei welchen nebst sicher gestellter hereditär-syphilitischer Epiphysenaffektion Eiterungsvorgänge in der Umgebung der Epiphysen bestanden. Durch Güterbocks Vortrag in der Berliner medizinischen Gesellschaft über die hereditär-syphilitischen Gelenkserkrankungen (1878) wurde die Aufmerksamkeit in höherem Maße auf solche Vorkommnisse gelenkt und dies umsomehr, als zur Zeit der Güterbockschen Publikation die Wegnersche Osteochondritis bereits eine wohl bekannte und allgemein anerkannte hereditär-syphilitische Erkrankungsform geworden war.

Schon damals wurde die Frage vielfach ventiliert, ob die Wegnersche Osteochondritis zu wirklicher Eiterbildung führen kann. Vor allem muß daran erinnert werden, daß Erkrankungen der Synovialmembranen mit dem Wesen der hier in Rede stehenden Knochenknorpelaffektion keine Berührungspunkte haben. Selbst bei den allerschwersten Formen von hereditär-syphilitischer Osteochondritis fanden wir den Synovialüberzug der Chondroepiphysen nur sehr wenig verändert (s. Tafel III, Fig. 8 und Tafel IV, Fig. 9). Hie und da sahen wir Hämorrhagien an den Synovien, in sehr vereinzelten Fällen auch eine zellige Wucherung dort, wo die Synovia Ausbuchtungen gegen die Epiphysengrenze hin zeigte. Die von uns anatomisch untersuchten Fälle boten, trotz hoch-

gradiger periartikulärer Weichteilinfiltration keine intraartikulären Entzündungsvorgänge, geschweige denn Eiterungsprozesse. Auch die in der Nähe der Ossifikationsgrenze vielfach vorkommenden gelbrötlichen, sich makroskopisch als Entzündungsherde präsentierenden Veränderungen sind durchaus keine Eiterherde, ebensowenig wie die Granulationsmassen innerhalb der Verkalkungs- und Markraumzone Eiterungsprozesse darstellen.

Auch bei tatsächlicher Epiphysenlösung handelt es sich nicht um Eiterbildung, sondern um die Zerreißung eines vorher in pathologischer Weise metamorphosierten Knochen- oder Knorpelgewebes. Demnach kann ein essentieller Zusammenhang zwischen der Wegnerschen Osteochondritis und intraartikulären oder periartikulären Eiterungen meines Erachtens nicht angenommen werden, es sei denn, daß es sich um eine pyämische Mischinfektion handelt, bei welcher selbstverständlich die kranken Epiphysengegenden als Loci minoris resistentiae eine besondere Prädisposition für metastasierende Eiterungsprozesse zeigen werden. Einen ähnlichen Erklärungsmodus hat Heubner bereits im Jahre 1881 gegeben (s. a. S. 42 dieses Bandes).

Aber auf eine Tatsache, welche bisher übersehen wurde, muß doch besonders hingewiesen werden. Vor allem sind die periartikulären Eiterungen viel häufigere Komplikationen als die intraartikulären und zweitens finden sich diese Komplikationen doch nur bei Fällen, welche schwerere Typen der Wegnerschen Osteochondritis repräsentieren. Der ersterwähnte Umstand findet darin seine Begründung, daß, wie schon erwähnt wurde, an den Synovialmembranen bei der hereditär-syphilitischen Osteochondritis sich keine pathologischen Prozesse abspielen, während die Weichteile (Muskeln und Aponeurosen mit ihren Bindegewebshüllen) in der Umgebung der entzündeten Epiphysengrenzen bei jedem erheblicheren Grade der Erkrankung in entzündliche Mitleidenschaft gezogen werden. Die genannten Weichteile bilden demnach in diesen Fällen besonders vulnerable Gewebe, welche bei Vorliegen eines pyämischen Prozesses mit Vorliebe zum Depot von Metastasen gemacht werden. Die Begründung des zweitangeführten Momentes, daß nur bei schwereren Affektionen eitrige Komplikationen gefunden werden, obwohl septische Prozesse bei syphilitischen Säuglingen überhaupt sehr häufig sind, erledigt sich nach denselben Gesichtspunkten, wie die des ersterwähnten Umstandes. Bei schwereren Formen der Osteochondritis mit sich vorbereitender oder bereits perfekter Epiphysenlösung ist die Infiltration der die Epiphyse umgebenden Weichteile eine intensivere als bei leichten Fällen, daher komplikatorische metastatische Eiterungsprozesse viel eher bei schweren Fällen auftreten werden.

Noch hätte ich zu bemerken, daß die Kinder, bei welchen derartige periartikuläre Eiterungsvorgänge zu sehen sind, soweit mein Beobachtungsmaterial reicht, in der Regel auch in anderen Organen schon bei der klinischen Untersuchung Eiterungsvorgänge erkennen lassen und daß dieselben überhaupt das Bild einer pyämisch-septischen Erkrankung intra vitam liefern. In allen meinen Fällen konnte ich gleichzeitig das Vorhandensein von Pyodermien konstatieren.

Hier muß bemerkt werden, daß diese Pyodermien entweder in Form von furunkulösen Effloreszenzen oder in Form von Eiterblasen an der Hautfläche erscheinen, daß aber speziell die mit Eiter gefüllten Vesikeln mit dem Pemphigus syphiliticus neonatorum keine Berührungspunkte haben, obwohl die Literatur von Verwechslungen zwischen solchen blasigen Pyodermien bei syphilitischen Kindern und echtem syphilitischen Pemphigus strotzt. Speziell der jüngste, von Shukowsky publizierte Fall von „Pemphigus syphiliticus ohne Mitbeteiligung der Fußsohlen und Handteller" beruht sicher auf einer Verwechslung mit pyämischen Eiterblasen.

In anatomischer Hinsicht wäre noch zu erwähnen, daß ich zweimal in der Lage war, durch den periartikulären Abszeß zwischen die abgelöste Epiphyse und Diaphyse mit der Sonde einzudringen, so daß eine Vereiterung des Periosts und der subchondralen Granulation bei diesen Fällen angenommen werden mußte.

Wir wollen jetzt über drei Fälle unseres Beobachtungsmaterials berichten, bei welchen gleichzeitig mit syphilitischen Knochenaffektionen periartikuläre Eiterungen bestanden.

Fall I.

Der erste Fall stammt aus dem Jahre 1885 und betrifft ein 6 Wochen altes Kind, Ernestine W. Ende der zweiten Lebenswoche bekam es ein syphilitisches Fleckenexanthem am ganzen Körper und eine diffuse Infiltration der Mundlippen und der Fußsohlenhaut. Seit der Geburt bestand Schnupfen. In der vierten Lebenswoche entstanden Eiterblasen und eine Anschwellung der distalen Ellbogen- und Unterschenkelepiphysen. Sonst fand sich noch hochgradige Atrophie, stark eingesunkene Nase mit Perforation des Septums und schwerer Eiterung. Die Ellbogen-, Knie- und Sprunggelenke sind geschwollen, die Haut ist lebhaft gerötet, heiß, an der inneren Fläche der betreffenden Gelenke besteht Fluktuation. Mastdarmtemperatur 39·8°. Die Diagnose wurde auf periartikuläre eitrige Metastasen, ausgehend von der schweren eitrigen Rhinitis, gestellt. Die periartikulären Eiterherde werden eröffnet. Darauf fällt das Fieber ab, doch bleiben nach der Eröffnung der Eiterhöhlen Fistelöffnungen zurück, welche auf rauhen Knochen führen. Die Untersuchung zeigt, daß hier auch zwischen Epiphyse und Diaphyse Vereiterung eingetreten ist, da der Fistel-

kanal unter die abgelöste Epiphyse in eine Eiterhöhle führt. Am Sprunggelenk kann weder eine Kommunikation mit dem Gelenke, noch mit der subchondralen Granulationsschichte der Unterschenkelepiphysen nachgewiesen werden. Überhaupt waren die Gelenkshöhlen selbst frei und, soweit nicht durch das periartikuläre Infiltrat eine Bewegungshinderung eintrat, passiv beweglich.

Unter Anwendung von Sublimatbädern und innerer Darreichung von Protojoduret heilte dieser Fall vollkommen aus. Es bedarf keiner besonderen Hervorhebung, daß das Kind eine lähmungsartige Attitude seiner oberen Extremitäten zeigte. Das Kind wurde das ganze erste Lebensjahr hindurch beobachtet und besaß vom fünften Lebensmonate an eine vollkommen normale Beweglichkeit der Extremitäten. Es starb im Hochsommer an Kindercholera.

Fall II.

Ein weiterer Fall von syphilitischer Knochenaffektion in Kombination mit periartikulärer Eiterung betraf das 2 Monate alte Kind Johann K. mit krustösem Syphilid des Gesichtes, infiltrierten Lippen, eiteriger Koryza und diffusen Infiltrationen der Hand- und Fußflächen; nebstbei war das Kind mit pyämischen Eiterpusteln bedeckt. Sämtliche Gelenksenden waren stark aufgetrieben und wir fanden beide oberen Extremitäten in pseudoparalytischer Haltung. Die linke distale Humerusepiphyse war von einer spindelförmigen, apfelgroßen, von geröteter Haut bedeckten Geschwulst umgeben, innerhalb welcher deutliche Krepitation fühlbar war. Die Geschwulst wurde eröffnet, wobei sich zwei Teelöffel dünnen Eiters entleerten. Die Sonde führte direkt in einen Hohlraum zwischen die Diaphyse und die abgelöste Epiphyse. Das Gelenk selbst schien intakt. Auch hier trat unter Sublimatbädern und innerer Protojoduretbehandlung Heilung ein. Zu 5 Monaten war das Kind ganz gesund.

Fall III.

Bei einem 3 Wochen alten Kinde, welches im Mai 1901 zur Beobachtung kam, fand sich eine ausgebreitete eiterige Pustulose an der Haut. Die linke obere Extremität befindet sich in pseudoparalytischer Haltung, dabei ist die Hand proniert und abduziert, die Finger sind zur Faust geballt, aber beweglich. Gleichzeitig aber befindet sich das Kind in der Eruption eines syphilitischen Exanthems, so daß eiterige Pusteln mit syphilitischen Flecken gleichzeitig vorhanden waren. Dabei findet sich eine bedeutende Schwellung im Bereiche des linken Schultergelenks, welches sehr empfindlich war. Die Haut erschien gerötet und über eine fluktuierende Geschwulst hinwegziehend. Oberhalb des linken Malleolus internus befand sich gleichfalls eine bohnengroße fluktuierende Geschwulst mit eitrigem Inhalt. Das Röntgenbild zeigte normale Dicke der Knochen, doch für hereditäre Lues charakteristische Aufhellungen der Verkalkungszone. In diesem Falle handelte es sich um Kombination von Osteochondritis mit pyämischer Gelenksaffektion. Das Kind verstarb. Die Obduktion konnte leider nicht gemacht werden.

Daß die mitunter recht hochgradigen periartikulären Schwellungszustände in der Umgebung osteochondritiskranker Knochen für ge-

wöhnlich frei von Eiterungsprozessen sind, lehrt die klinische Beobachtung der erkrankten Kinder, welche sich durch das konstante Fehlen von Temperatursteigerung auch dann auszeichnen, wenn die Epiphysenlösung oder Knochenauftreibung am Gelenksende klinisch manifest geworden ist. Abgesehen von den vorhin mitgeteilten Fällen von periartikulärer Eiterung habe ich in 2 Fällen von pyämischer Sekundärinfektion bei syphilitischen Kindern Gelenksempyeme, also intraartikuläre Eiterung mit Zerstörung der Synovialmembranen und des Bandapparates der befallenen Gelenke nebst periartikulärer Abszeßbildung konstatieren können. Einmal handelte es sich um Eiteransammlung im linken Sprunggelenk nebst periartikulärer Abszeßbildung um die untere Epiphyse der Tibia herum bei einem hereditär-syphilitischen und pyämischen Kinde, welches eitrige Mittelohrentzündung und multiple Pyodermien zeigte. Ein zweitesmal bestand Vereiterung der Ellbogengelenke bei einem sechswöchentlichen syphilitischen Säugling, im Anschlusse an eine Nabeleiterung.

Taylors Schilderung des klinischen Verlaufes der Osteochondritis entspricht nach der geringen Zahl der Eiterungsfälle in meinem Material von hereditärer Knochensyphilis nicht dem, was meine Beobachtung lehrt; denn er sagt, daß bei der hereditär-syphilitischen Epiphysenaffektion sehr häufig um die sechste Woche herum Fluktuation um das befallene Gelenk herum entsteht, welche zum Durchbruch nach außen führt. Ich halte solche Vorkommnisse für ganz besondere, durch pyämische Sekundärinfektion bedingte Ausnahmsfälle und möchte nur darauf hinweisen, daß gerade in Bezug auf die artikulären und periartikulären Entzündungen im frühen Säuglingsalter viele diagnostische Irrtümer begangen werden, indem man seit Bekanntwerden der hereditär-syphilitischen Affektionen an den Epiphysenfugen alle möglichen dortselbst lokalisierten entzündlichen Alterationen der Syphilis in die Schuhe schiebt, gleichgültig, ob dieselbe auch sonst konstatiert oder konstatierbar ist.

Schloßmann[1] hat in einem vor kurzem erschienenen Artikel auf das Vorkommen von entzündlichen Gelenksaffektionen bei luesfreien Säuglingen aufmerksam gemacht und gefunden, daß die hier in Frage kommenden Arthromeningitiden auf gonorrhoische und pyämische Allgemeininfektion zurückzuführen sind.

Die Ursache, warum doch vielfach entzündliche Alterationen der Gelenke mit syphilitischen Erkrankungen der Epiphysenenden ver-

[1] Schloßmann: Über akuten Gelenksrheumatismus und symptomatisch ähnliche Erkrankungen im frühen Kindesalter. Monatsschrift für Kinderheilkunde Bd. I, 1902, Nr. 5.

wechselt werden, ist meiner Meinung nach in dem Umstande zu suchen, daß sehr häufig genau dieselben Bewegungsstörungen bei nicht syphilitischen Arthritiden der Säuglinge unterlaufen, wie bei der syphilitischen Osteochondritis.

Gerade bei den akut entzündlichen Gelenksaffektionen spielen, wie wir schon S. 385 u. ff. erwähnt haben, Muskelparesen eine sehr wichtige Rolle. Ich hätte noch hinzuzufügen, daß, soviel meine Beobachtung lehrt, auch bei nicht syphilitischen Gelenksaffektionen der Säuglinge die Oberextremitäten fast immer in schlaffer lähmungsartiger und die unteren Extremitäten in kontrakter spastischer Attitude gehalten werden.

Es dürfte von Interesse sein, hier daran zu erinnern, daß Lähmungszustände bei Gelenks- und Knochenentzündungen der Säuglinge viel früher bekannt waren, als der Zusammenhang zwischen solchen Bewegungsanomalien und der hereditär-syphilitischen Epiphysenerkrankung.

Wenn wir nämlich historisch auf die Sache eingehen, so müssen wir sagen, daß das Verdienst, zum ersten Mal auf den Zusammenhang von lähmungsartigen Zuständen der Extremitätenhaltung mit Knochenerkrankungen im Säuglingsalter hingewiesen zu haben, dem Franzosen Guéniot gebührt, welcher im Jahre 1869 bei einem Kinde mit einer eitrigen, nicht syphilitischen Ostitis der Diaphysenenden feststellte, daß es einen lähmungsähnlichen Zustand der befallenen Extremitäten aufwies. Es wurde auch schon angedeutet, daß der von Guéniot beschriebene Fall Parrot zum Nachdenken veranlaßte und ihn erst auf den osteogenen Ursprung der bei syphilitischen Neugeborenen vorkommenden Extremitätenlähmungen, deren Existenz bereits Henoch und Bednar bekannt war, führte. Es kann nicht nachdrücklich genug hervorgehoben werden, daß das Vorkommen von lähmungsartigen Extremitätenhaltungen bei knochenkranken Säuglingen durchaus nicht an das Vorhandensein syphilitischer Affektionen gebunden ist, sondern daß jede in der Nähe großer Gelenke sich abspielende entzündliche Erkrankung des Knochenapparates, insbesondere aber die Osteomyelitis im Säuglingsalter zu lähmungsartigen Extremitätenhaltungen führen kann, welche in jeder Hinsicht mit den sogenannten syphilitischen Extremitätenlähmungen übereinstimmt.

So habe ich wiederholt Kinder mit pyämischen Gelenks- und osteomyelitischen Erkrankungen gesehen, welche ebenso pseudoparalytisch waren wie die mit syphilitischer Ostitis behafteten, und in 3 Fällen von gonorrhoischer multipler Arthritis der Säuglinge fand ich dasselbe Haltungsbild der oberen Extremitäten, so daß ich anfangs in den Fehler

verfallen war, auch solche Fälle als syphilitische Extremitätenlähmungen zu betrachten.

Eine in der letzten Zeit erschienene Inaugural-Dissertation von Dardenne in Toulouse, unter der Ägide Aldiberts abgefaßt, kommt zu ganz ähnlichen Resultaten, und die Meinung, welche ich schon seit langer Zeit vertrete, daß auf Knochenaffektionen beruhende Extremitätenlähmungen bei Säuglingen durchaus nichts Charakteristisches für die hereditär-syphilitische Osteochondritis darstellen, wird durch Fälle von Moizard und Dardenne erhärtet.

Ich nehme keinen Anstand zu erklären, daß gerade die Fälle von Valleix, Guéniot und Güterbock, bei welchen es sich um eitrige Gelenksentzündungen bei Neugeborenen in Verbindung mit Epiphysenlösung gehandelt hat, ohne daß Syphilis mit Sicherheit bei denselben zu konstatieren war, in den Bereich der Osteomyelitis zu ziehen sind, welche mitunter ganz unter demselben Lähmungsbilde verlaufen kann, wie die syphilitische Osteochondritis. Auch die durch Geburtstrauma zustande kommenden Osteothropathien der oberen Extremitäten führen, wie Küstner gezeigt hat, zu Lähmungszuständen der ergriffenen Extremitäten.

Ich selbst bin in den ersten Jahren meiner pädiatrischen Tätigkeit in den Irrtum verfallen und habe, wie mich die Durchsicht meiner Protokolle in späteren Jahren lehrte, sicherlich rein pyämische und auch gonorrhoische Gelenksentzündungen als syphilitische Osteoarthropathien betrachtet, nur weil die Kinder aufgetriebene Gelenke und lähmungsartige Haltung der oberen Extremitäten aufwiesen. Ist ein derartiges Kind zufälligerweise noch manifest syphilitisch, dann ist die Verlockung, auch die Gelenksentzündung auf Lues zurückzuführen eine doppelt große.

Dieser Verlockung unterlag ich im Jahre 1884 bei einem Säugling, welcher eine gonorrhoisch-syphilitische Doppelinfektion besaß. In meinen Protokollen aus dem Jahre 1884 findet sich ein 16 Tage altes Kind verzeichnet, welches mit syphilitischem Exanthem und mit schwerer Ophtalmoblennorrhöe behaftet war. Sämtliche großen Extremitätengelenke waren angeschwollen und empfindlich, die oberen Extremitäten vollständig schlaff, die unteren Extremitäten spastisch, das Kind fieberte. Am 21. Lebenstage war das linke Kniegelenk bedeutend aufgetrieben, die Haut darüber heiß und gerötet. Ein periartikulärer Abszeß an der medialen Seite des Gelenkes hatte sich entwickelt. Bei der Inzision desselben entleerte sich dünnflüssiger Eiter. Die Abszeßhöhle stand mit dem Gelenk nicht in Kommunikation. Eine bakteriologische Untersuchung desselben wurde damals nicht vorgenommen; allein es unterliegt für mich keinem Zweifel, daß in diesem Falle die Gelenkserkrankung mit der Syphilis direkt nichts zu tun hatte, vielmehr ätiologisch auf die Ophtalmoblennorrhöe zurückzuführen war.

Allerdings ist der Zusammenhang zwischen synovialen Entzündungen bei Neugeborenen und der Bindehautgonorrhöe erst später klar geworden und darum muß ich auch allen jenen Krankengeschichten, welche aus früheren Dezennien stammen, bei welchen über periartikuläre und artikuläre syphilitische Entzündungen bei Neugeborenen berichtet wird, eine große Skepsis bezüglich ihrer Syphiliswertigkeit entgegenbringen. In allen diesen Fällen handelt es sich meiner Meinung nach um pyämische oder gonorrhoische Synovitiden mit oder auch ganz ohne Syphilis.

Folgender Fall beweist, daß die Pseudoparalyse durchaus nicht die Folge eines syphilitischen Erkrankungsprozesses zu sein braucht, sondern auch bei anderweitigen entzündlichen Erkrankungen in der Umgebung der Gelenke bei Säuglingen vorkommen kann, sofern Weichteile, die Muskulatur inbegriffen, in den Entzündungsprozeß mit einbezogen sind.

Fig. 56. Dreiwöchentliches Kind mit Nabelsepsis und periartikulärer Phlegmone der linken oberen Extremität, welche gelähmt erscheint. Alle übrigen Gliedmaßen im Zustande hochgradigster Flexionshypertonie. (Myotonie dritten Grades.)

Es handelte sich um ein 3wöchentliches, in Fig. 56 abgebildetes syphilitisches Kind mit eiterndem Nabel und einer metastatischen periartikulären Phlegmone in der Umgebung des linken Ellbogen- und Handgelenkes. Das linke Ellbogengelenk ist von einer sehr empfindlichen Anschwellung umgeben, die Haut darüber heiß, gerötet, an einer lateral gelegenen Stelle besteht Fluktuation. Die Weichteile der Extremität sind bis hinauf zum Schultergelenk einerseits und bis über den Handrücken nach abwärts zu infiltriert, die Extremität ist in der pseudoparalytischen Haltung, wie gelähmt, auf der Unterlage ruhend; nur die Finger sind krampfhaft flektiert. Im Gegensatz dazu besteht eine hochgradige Hypertonie der Beuger mit krampfhaftem Faustschluß an der rechten oberen Extremität, auch sonst zeigt das Kind den Typus der von mir beschriebenen Myotonie dritten Grades.

Die Phlegmone wird eröffnet. Hiebei zeigt sich, daß das Gelenk selbst frei ist und daß der Prozeß sich nur in den Weichteilen abspielt. Auch nach Entleerung des Eiters bleibt noch lange Zeit eine Infiltration der Weichteile zurück, welche sich erst ganz allmählich resorbiert, und dementsprechend verharrt die Extremität bis zur vollständigen Aufsaugung des zwischen den Weichteilen eingelagerten entzündlichen Infiltrates in lähmungsartiger Attitude.

Ich zweifle nicht, daß eine nicht ganz geringe Anzahl von Fällen aus der Literatur, welche dieses Krankheitsbild geboten haben, als

syphilitische Affektionen gedeutet worden sind. Das vollkommene Freibleiben der Nase, der absolut negative Knochenbefund sowohl bei der Palpation als auch bei der Untersuchung mit Röntgenstrahlen zeigte, daß es sich in diesem Falle ausschließlich um eine periartikuläre Erkrankung handelte. Das gleichzeitige Vorliegen einer Nabeleiterung stellte den Sachverhalt klar, indem die periartikuläre Eiterung als eine pyämische Metastase, vom Nabel ausgehend, aufgefaßt werden mußte.

Ganz ähnliche lähmungsartige Haltungsanomalien fanden wir auch bei einem 11 Monate alten Kinde, welches im April 1903 zur Beobachtung kam. Hier bestand hochgradiges intertriginöses Ekzem der ganzen unteren Körperhälfte, nebstbei fanden sich einzelne Pusteln von Ekthyma necrotisans. Das Kind fieberte stark. Das untere Drittel des linken Humerus und das obere Drittel des Vorderarmes sind verdickt, bei Druck sehr schmerzhaft, die Schwellung war aber, wie schon bei der Palpation klar wurde, mit Sicherheit bloß auf die Weichteile zurückzuführen; die affizierte obere Extremität wird schlaff auf der Unterlage ruhen gelassen und wird in einer minimalen Beugung im Ellbogengelenke gehalten, geradeso wie bei der syphilitischen Pseudoparalyse; im übrigen ist die ganze Extremität schlaff, bei jedem passiven Bewegungsversuche äußert das Kind heftiges Geschrei. Bei starkem Zutasten findet man, daß das Olekranon infolge eines interartikulären Flüssigkeitsergusses mit der Trochlea nicht ordentlich artikuliert. Die Haut ist nicht gerötet und abhebbar. Die das Kniegelenk konstituierenden Epiphysenenden sind gleichfalls von einer Geschwulst umgeben, welche dem Gelenke selbst angehört, die Gelenkskapsel ist gespannt und zeigt Fluktuation. Die Kniegelenke selbst befinden sich in Beugekontraktur, die unteren Extremitäten sind aktiv unbeweglich, bei der geringsten Berührung wird heftiger Schmerz geäußert.

Weder aus der Anamnese noch aus der Untersuchung der Nase lassen sich für Lues sprechende Momente eruieren, an der Haut der Fußsohlen besteht zwar eine gleichmäßige Rötung, doch ist hier ein hellroter und entzündlicher Charakter der Hautverfärbung gewahrt, ganz ähnlich wie an den intertriginösen Stellen der hinteren Schenkelflächen. Es handelte sich um ein intertriginöses Erythem an den Fußsohlen, fortgeleitet von der an der hinteren Fläche der unteren Extremitäten befindlichen Hautentzündung.

Nebst den geschilderten Affektionen besteht ein linksseitiges seröses pleuritisches Exsudat. Die Diagnose lautete: Arthritis pyaemica. Als Ausgangspunkt der pyämischen Allgemeininfektion wird die intertriginöse Hauterkrankung mit den Ekthymapusteln angenommen.

Einige Tage später traten ähnliche Erscheinungen im Bereiche des rechten Ellbogengelenkes auf. Nach einigen Tagen trat an der inneren Fläche des rechten Kniegelenkes Abszeßbildung ein; auch die periartikuläre Schwellung am linken Ellbogengelenke führte zu Abszeßbildung.

Die Abszesse werden eröffnet, wobei sich herausstellt, daß nirgends Kommunikationen mit den Gelenkshöhlen bestanden. Unter andauernd hohem Fieber und Auftreten von neuen Eiterpusteln erfolgte der Exitus 6 Wochen nach der Aufnahme des Kindes. Die Extremitätenhaltung war andauernd an den oberen Extremitäten eine paralytische, an den unteren eine spastische gewesen.

IV. Abschnitt.

Die Syphilis-Rachitisfrage und die hereditäre Frühsyphilis des Schädelskeletts.

Erstes Kapitel.

Hereditäre Syphilis und Rachitis.

Rachitisfrequenz in den ersten drei Lebensjahren. — Literatur über die Syphilis-Rachitisfrage. — Parrot, Kassowitz, Cazin und Iscovesco, Gebert, Comby u. a. — Angeborene Rachitis. — Publikationen von Meyer, Tschistowitsch, Lentz, Escher, M. B. Schmidt, Carpenter, Fruhinsholz.

Wir haben bis jetzt die eigentümlichen, durch vererbte Syphilis an den Röhrenknochen von Neugeborenen und Säuglingen entstehenden Veränderungen in anatomischer und klinischer Hinsicht abgehandelt und wiederholt darauf hingewiesen, daß die syphilitischen Entzündungserscheinungen an den Stellen der endochondralen Ossifikation in ihren Anfangsstadien zwar große Ähnlichkeit mit rachitischen Vorgängen zeigen, in ihrer späteren Entwicklung aber durch ein Übermaß der Knorpelverkalkung und weitgehende Einschmelzungs- und Zerstörungsvorgänge im Knorpel und der subchondralen Spongiosa sich weit von der Art der Veränderungen entfernen, welche bei rachitischen Knochenaffektionen anzutreffen ist. Auch die periostalen hereditär-syphilitischen Vorgänge unterscheiden sich durch das relativ rasch und frühzeitig zu stande kommende dichte, harte und kalkreiche Osteophyt von der rachitischen Beinhauterkrankung. Um so interessanter erscheint im Lichte dieser Verhältnisse ein Umstand, welcher aus unserem Beobachtungsmaterial in unzweideutigster Weise hervorgeht, auf den übrigens Kassowitz schon in seiner „Pathogenese der Rachitis“ hingewiesen hat und der in dem Satze gipfelt: „Gleichgültig, ob die Appositionsstellen des Skeletts in spezifischer Weise von der Syphilis affiziert waren oder nicht, verfällt fast jedes hereditär-luetische Kind innerhalb seines ersten Lebensjahres der Rachitis.“ Es scheint also, daß das im Blute der hereditär-syphilitischen Neugeborenen zirkulierende Agens, wenn es auch nicht immer stark genug ist, den spezifisch syphilitischen Prozeß an den Knochenappositionsstellen zu inszenieren oder im extrauterinen Leben weiter aufrecht zu erhalten, doch fast in allen Fällen zu genügen, um in den ersten Extrauterinperioden jene entzündliche Reizung am

Blutgefäßapparat der osteogenen Gewebe anzufachen, welche der Wesenheit des rachitischen Prozesses zu Grunde liegt oder besser ausgedrückt: welche befördernd oder prädisponierend für das Entstehen wirklich rachitischer Knochenveränderungen wirkt.

Die letztangeführten Tatsachen werden um so weniger befremden, als wir schon bei syphilitischen Föten aus der zweiten Hälfte der intrauterinen Entwicklung Reizungsvorgänge innerhalb der Chondroepiphysen und an den Epiphysengrenzen wahrnehmen können, welche, wie auf S. 121 ausgeführt wurde, von den frührachitischen Veränderungen, die man bei luesfreien Kindern in frühen extrauterinen Lebensperioden mikroskopisch nachweisen kann, sich in nichts unterscheiden.

Auf der andern Seite wird aber der Einwurf nicht glattwegs von der Hand zu weisen sein, daß die Rachitis an sich eine so häufige Kinderkrankheit ist, daß es nicht wundernehmen kann, wenn auch hereditär-syphilitische Kinder in großer Zahl rachitisch werden. Speziell an unserem Institute beträgt, wie bereits Kassowitz in seiner „Pathogenese der Rachitis" mitgeteilt hat, die Häufigkeit der Rachitis in den ersten drei Lebensjahren 89·5% und im ersten Lebenssemester schon 82·5%. Und doch muß gleich hier bemerkt werden, daß trotz alledem ein inniger Zusammenhang zwischen hereditärer Lues und Rachitis besteht, welcher sich darin äußert, daß gerade im ersten Lebenshalbjahre die Rachitis bei syphilitischen Säuglingen noch häufiger ist als bei luesfreien Kindern und daß des ferneren unter dem Einflusse der hereditären Infektion sich ein ganz bestimmter Verlaufstypus der Rachitis entwickelt, welcher als eine Art Resultierende zwischen der rachitischen und der hereditär-syphilitischen Beeinflussung der Knochenappositionsstellen zu betrachten ist.

Wenn wir nun später zu beweisen in der Lage sein werden, daß die hereditäre Syphilis zu Rachitis tatsächlich in einer ganz bestimmten ätiologischen Beziehung steht, so ist in diesem Moment eine außerordentlich wertvolle Stütze für die Kassowitzsche Rachitistheorie zu erblicken, deren Kernpunkt in der Auffassung des Prozesses als eines entzündlichen zu suchen ist. Nach Kassowitz sind in der Zeit des intensivsten appositionellen Knochenwachstums die verschiedensten, den Gesamtorganismus treffenden Schädlichkeiten sowie auch die meisten pathologischen Vorgänge im Innern desselben im stande, an den besonders vulnerablen Appositionsstellen des Knochensystems eine Entzündung zu provozieren. Die Kalkarmut und Weichheit der rachitischen Knochen ist nur die Folge der entzündlichen Erkrankung der Knochenappositionsstellen. Im histologischen Teile dieses Werkes haben

wir des öftern mit Nachdruck darauf hingewiesen, wie die allererste Wirkung des ererbten Syphilisvirus auf die wachsenden Stellen des Knochensystems durch eine sehr beträchtliche, mit den Initialveränderungen bei Rachitis vollständig identische Vaskularisation und Hyperämie der knochenbildenden Gewebe gekennzeichnet ist. Man kann sich nun leicht vorstellen, daß, wenn der hereditär-syphilitische Irritationsprozeß in diesem Stadium erlischt, spezifisch syphilitische Veränderungen ausbleiben, dafür aber um so leichter der Anstoß zu Veränderungen an den wachsenden Teilen des Knochensystems gegeben wird, welche der rachitischen Knochenentzündung gleichwertig sind; keineswegs ließe sich aber die eigentümliche Rachitis fördernde Wirkung der hereditären Syphilis auf das Knochensystem durch irgend eine andere, beispielsweise durch eine der vielen chemischen oder alimentären Rachitistheorien erklären.

Wir wollen uns nun auf den nächsten Blättern mit der Literatur der Frage nach dem Kausalnexus zwischen Rachitis und hereditärer Syphilis befassen und dann unsere eigenen Erfahrungen über dieses Thema zusammenfassend darstellen.

Die Arbeiten Parrots, dessen Anschauung, daß die Rachitis konstant durch hereditäre Syphilis veranlaßt sei, in der historischen Einleitung zu diesem Bande (S. 38) schon notifiziert wurde, und die sich daran knüpfenden Bemerkungen von Lees und Barlow (s. S. 42), welche Autoren wohl nicht die Rachitis selbst, aber die Craniotabes in allen Fällen als ein Symptom der hereditären Syphilis betrachteten, veranlaßten zunächst Kassowitz, zu dieser Frage Stellung zu nehmen, und zwar geschah dies zum ersten Male im Jahre 1881 auf dem Londoner medizinischen Kongresse und später in seinen Schriften „Syphilis und Rachitis“ und „Die Pathogenese der Rachitis“. Die ersterwähnte Schrift ist auch insofern denkwürdig, als Kassowitz in derselben zum ersten Male seine Rachitistheorie zum Vortrage gebracht hat, welche auch bestimmend für seine Ansicht bezüglich des Verhaltens der angeborenen Lues zur Rachitis geworden ist. Die Rachitis ist für ihn ein chronisch entzündlicher, mit Hyperämie der wachsenden Gebilde des Knochensystems verbundener Krankheitsprozeß, welcher durch krankhafte Reize zu stande kommt, wenn solche während der Zeitperiode des energischesten Knochenwachstums in der Blutmasse zirkulieren. Jede die Gesamtkonstitution des Säuglings beeinträchtigende Erkrankung, ferner schlechte Beschaffenheit der Atmungsluft können solche Reize hervorrufen, insbesondere können aber auch Schädigungen aller Art, welche die mütterliche Säftemasse während

der Gravidität beeinflussen, intrauterine Rachitis des Fötus hervorrufen. In der Tat fanden Kassowitz, F. Schwarz, Verfasser und andere Autoren deutlich nachweisbare Zeichen der rachitischen Erkrankung bei Totgeburten und frühgeborenen Kindern der Gebär- und Findelanstalten in wechselnden Prozentverhältnissen.

Aus den Anschauungen Kassowitz' über das Wesen der Rachitis ergibt sich nun seine Meinung, daß die Syphilis hereditaria, ebenso wie viele andere den Gesamtorganismus des Säuglings treffenden Schädlichkeiten, rachitogen wirken kann. Im Gegensatze zu Parrot verfocht also Kassowitz den Standpunkt: die hereditäre Lues ist nicht die, sondern bestenfalles eine der vielen möglichen Ursachen der Rachitis.

Daß die Ansicht Parrots, die Rachitis beruhe immer auf Syphilis, unrichtig ist, wird übrigens noch durch den Umstand widerlegt, daß mehr als 80% sämtlicher in unserem Kinderambulatorium vorgestellter Kinder rachitisch sind. Keinem Menschen aber wird es einfallen, bei 80% der Kinder eines ambulatorischen Materiales hereditäre Syphilis anzunehmen.

Was die Kraniotabes anbelangt, so wurde von Kassowitz darauf hingewiesen, daß zwei Drittel aller rachitischen Kinder Symptome von Schädelerweichung besitzen, so daß auch die Anschauung von Lees und Barlow über die syphilitische Natur der Kraniotabes kurzweg abzuweisen ist.

Kassowitz[1] hat dann später in seiner „Pathogenese der Rachitis" die Beziehungen zwischen der hereditären Syphilis und der Rachitis ausführlich besprochen und ist zu dem Schlusse gekommen, daß im allgemeinen ein befördernder Einfluß der hereditären Syphilis auf die Ausbildung rachitischer Knochenveränderungen besteht. Vor allem zog er an der Hand eines großen Beobachtungsmateriales die klinischen Beziehungen beider Erkrankungen in Betracht, wobei es sich herausgestellt hat, daß unter den syphilitischen Säuglingen rachitisfreie und ganz leichte Formen von Rachitis seltener vorkommen, daß mittelschwere Rachitisfälle sich am häufigsten unter dem Einflusse von hereditärer Syphilis entwickeln, daß aber ganz schwere Formen mit hochgradigen Verkrümmungen oder Infraktionen der Röhrenknochen bei luetischen Kindern fast gar nicht zur Beobachtung gelangen. So hat Kassowitz in einer Tabelle, welche sich auf 141 hereditär-syphilitische Kinder der beiden ersten Lebensjahre bezieht, rachitisfrei nur 12 Kinder

[1] Kassowitz: Die normale Ossifikation etc. etc. II. Rachitis. Wiener medizinische Jahrbücher 1884.

gefunden, 25 Kinder zeigten leichte Rachitis, 103 mittelschwere Formen und nur 1 Kind bot den schwersten Rachitisgrad.

In einer großen, von der Pariser Akademie der Medizin im Jahre 1887 preisgekrönten Arbeit von Cazin und Iscovesco gelangte die ganze Frage nach den Beziehungen zwischen Rachitis und hereditärer Syphilis zu ausführlicher Besprechung und die Parrotsche Theorie zu einer absprechenden Beurteilung.

Cazin und Iscovesco haben bei Nachuntersuchungen, welche sich auf die Parrotschen Befunde beziehen, erkannt, daß das Auftreten von weichem Osteophyt, in Verbindung mit Entkalkung und ausgebreiteter Lakunenbildung in der Knochensubstanz, sowie Substituierung harter Strukturen durch spongiöses Gewebe, nicht zum Wesen der syphilitischen Knochenstörungen gehören, vielmehr ausschließlich der Rachitis eigentümlich sind. Dieselben Autoren haben auch den Irrtum Parrots berichtigt, daß die syphilitischen Knochenstörungen zum größten Teile symmetrisch sind, daß vielmehr das symmetrische Auftreten von Knochenauftreibungen gerade für Rachitis charakteristich ist. Wenn bei Säuglingen Syphilis des Knochensystems neben Rachitis gefunden wird, so ist die Syphilis immer früher als die Rachitis vorhanden gewesen.

Die Ansicht der beiden Autoren geht dahin, daß in solchen Fällen durch die Syphilis der Boden für die Rachitis wegen der geringeren Widerstandsfähigkeit des hereditär-syphilitisch infizierten Organismus günstig vorbereitet worden sei.

Die Theorie von Cazin und Iscovesco gipfelt in dem Satze: Die Syphilis gibt wohl bisweilen Veranlassung zu Knochendeformationen, die man unter dem Namen der „Pseudorachitis“ syphilitica zusammenfassen kann, hat aber mit wirklicher Rachitis nichts gemein.

Es wären jetzt noch mehrere Abhandlungen über die Beziehungen der hereditären Syphilis zur Rachitis zu erwähnen, und zwar zunächst eine von Gebert,[1]) in welcher der Standpunkt Parrots bezüglich der syphilitischen Genese der Rachitis vollkommen akzeptiert wird und dies hauptsächlich aus dem Grunde, weil nach Geberts Erfahrung die Rachitis sehr häufig auch ohne sonstige Ernährungsstörungen und bei wohlgenährten Kindern in wohlhabenden Bevölkerungskreisen vorkommt. Diese Rachitisfälle, meint Gebert, sind es, welche auf hereditärer Syphilis beruhen.

Nun folgt eine Publikation von Comby aus dem Jahre 1887, in der „Revue mensuelle des maladies de l'enfance“ (November-Dezemberheft 1887 und Januarheft 1888) abgehandelt.

[1]) Gebert: Rachitis et Syphilis. Gaz. hebdom. de med. 1883. Nr. 19 u. 21.

Comby hat mit Recht auf den verderblichen Einfluß der antisyphilitischen Behandlung rachitischer Kinder hingewiesen, welche, falls die Lehren Parrots zu Recht bestünden, unerläßlich wäre, und gezeigt, daß die Rachitis zwar häufig bei hereditär-syphilitischen Kindern vorkommt, aber viel häufiger bei luesfreien Säuglingen beobachtet wird. Comby meint, daß nicht der spezifische Einfluß der hereditären Syphilis es ist, welcher Rachitis erzeugt, sondern die mit der vererbten Infektion einhergehende Entkräftung des kindlichen Organismus. Am besten wird das Auftreten atrophischer Zustände bei syphilitischen Kindern durch die natürliche Ernährung bekämpft und so auch der Ausgang in Rachitis verhütet. Auch muß bei hereditärer Syphilis des Knochensystems frühzeitig merkurialisiert werden, um schädliche Einflüsse für die spätere Lebenszeit hintanzuhalten.

An die Lehre Kassowitz', daß es eine echte, intrauterin entstandene Rachitis gibt, welche klinisch und anatomisch bei Neugeborenen und Föten aus den letzten Entwicklungsperioden nachgewiesen werden kann, hat sich bald eine Literatur geknüpft, welche für unser Thema deswegen von Bedeutung ist, weil, wie wir schon gehört haben, zwischen frühsyphilitischen und frührachitischen Veränderungen große Ähnlichkeiten in histologischer Hinsicht bestehen und weil, eben wegen dieser großen Ähnlichkeiten beider Knochenaffektionen in den Frühstadien, vielfach Zweifel an der Rachitiswertigkeit der in den Vordergrund gestellten kongenitalen Rachitissymptome geknüpft worden sind. Auch hat es nicht an Stimmen gefehlt, welche angeborene Weichheit der Nahtränder, Ossifikationslücken im Bereiche der Schädelknochen und klaffende Nähte sowie geringe Niveaudifferenzen zwischen Rippenepiphysen und Diaphysen im Gegensatze zu Kassowitz als im Bereiche der Norm gelegene Befunde bei Neugeborenen hingestellt haben.

Unruh faßt die Rachitis stets als eine kongenitale Affektion auf und Kassowitz' leider viel zu früh verstorbener Schüler F. Schwarz hat im Vereine mit dem Verfasser an 500 Neugeborenen der weiland Breiskyschen Gebärklinik in Wien die große Häufigkeit manifester Rachitiserscheinungen auf klinischem und histologischem Wege festgestellt. Er fand Rachitis bei 75% aller neugeborenen Kinder, wobei die Fälle mit eben noch wahrnehmbarer Niveaudifferenz der Rippenknorpel ohne sonstige rachitische Zeichen noch als normale betrachtet und nicht zur kongenitalen Rachitis gerechnet wurden.

Feyerabend (1890) hat in Königsberg i. P. an der Klinik Dohrns 180 Neugeborene der Reihenfolge nach untersucht und das häufige Vorkommen (68·9%) der Rachitis bei denselben konstatieren

können. Er nahm knopfige Verdickung der vorderen Rippenenden, weites Klaffen der weichrandigen Fontanellen und Nähte zur Basis für die Rachitisdiagnose bei Neugeborenen.

Eine Inaugural-Dissertation Emil Meyers aus dem Jahre 1892, welche unter der Ägide Zieglers in Freiburg abgefaßt wurde, beschäftigt sich mit den Beziehungen zwischen Rachitis und Osteochondritis syphilitica. Aus einem Vergleiche der anatomischen Präparate zweier ziemlich gleichaltriger Säuglinge, von denen der eine an hereditärer Syphilis, der andere an Rachitis gelitten hatte, ergaben sich folgende Gesichtspunkte: Die Knorpelwucherungszone, an den Rippen und einzelnen langen Röhrenknochen untersucht, hat bei Syphilis keine Verbreiterung erfahren, während eine solche bei Rachitis auf das doppelte und dreifache stattgefunden hat. Weiters ist die Säulenzone im wuchernden Knorpel, welche bei Rachitis wegen ihrer großen Ausdehnung vor allem auffällt, bei Lues, weil jede Regelmäßigkeit in der Stellung der Zellen verloren gegangen ist, kaum zu erkennen. Das wichtigste Unterscheidungsmoment liegt aber in den Verhältnissen der Verkalkungszone, welche bei Rachitis vollkommen fehlt, bei Syphilis aber breiter ist als unter normalen Verhältnissen. Daß die Verkalkungsränder unregelmäßig zackig sind, daß die Verkalkungszone keine zusammenhängende Schichte bildet, sondern vielfach unterbrochen ist, bewirkt eine Ähnlichkeit zwischen Syphilis und Rachitis; doch reichen die Markraumbildungen zum Unterschiede von der Rachitis bei der hereditären Syphilis nicht so weit in den Knorpel hinein. Die Vaskularisation des Knorpels ist bei Syphilis nicht so ausgedehnt wie bei der Rachitis. Zugegeben wird, daß an einzelnen Stellen wesentliche Unterschiede zwischen der intrachondralen Markraumbildung bei Rachitis und Syphilis nicht zu bemerken sind. Die Analogien beziehen sich allerdings nur auf Fälle von hereditärer Syphilis, bei welchen es nicht zu nekrotischen Prozessen gekommen ist. Ganz unähnlich sind die Bilder von hochgradiger Rachitis denen von hereditärer Syphilis. Sobald einmal die Bildung von osteoidem Gewebe an der Diaphysengrenze des hyalinen Knorpels im größeren Maße sich etabliert hat, ist ein ganz anderes histologisches Bild bei Rachitis als bei Syphilis gegeben. Wenn daher auch in den Anfangsstadien zwischen beiden Prozessen große Ähnlichkeiten bestehen, so weisen dieselben in ihren klassischen Entwicklungsformen eine so große Unähnlichkeit auf, daß der Syphilis jede Beziehung zur Rachitis abgesprochen wird.

Tschistowitsch hat im Jahre 1897 bei einer großen Anzahl von Neugeborenen die Ossifikationszonen an den langen Röhrenknochen

studiert und gefunden, daß zickzackförmige Verknöcherungslinien eine individuelle Erscheinung sind, welche auch bei normalen Individuen vorkommen kann. Dieselben hängen zusammen mit der Verknöcherung, welche längs der von der Ossifikationszone in das Knorpelinnere vordringenden Markräume früher eintritt als an markraumlosen Partien des wuchernden Knorpels.[1]) Auch längs des Perichondriums erstreckt sich die Bildung von Knochengewebe weiter vorwärts, so daß eine W-förmig gekrümmte Verknöcherungszone, wenn sonst keine Veränderungen zu finden sind, weder für Rachitis noch für hereditäre Syphilis spricht.

Die wesentlichste der hereditären Syphilis zukommende Abweichung vom normalen Ossifikationstypus an den Epiphysenverbindungen besteht in einer verstärkten und unregelmäßigen Ablagerung von Kalksalzen im hypertrophischen Knorpel, in einer Hemmung der Bildung von Knochenbälkchen, in einer auffallenden Härte der verkalkten Knorpelbalken und in der Entwicklung von Granulationsgewebe an der Grenze zwischen Knochen und Knorpel.

Unter 100 von Tschistowitsch untersuchten Neugeborenen erwiesen sich 15 durch die histologische Untersuchung des Knochensystems als hereditär-luetisch, die übrigen Fälle zeigten keine Abweichungen von der Norm. Zur Diagnose einer angeborenen Rachitis konnte sich Tschistowitsch bei keinem einzigen Neugeborenen seines Materiales entschließen und erklärt die Kassowitzschen Fälle von Rachitis foetalis als hereditär-luetische Totgeburten, wobei er sich darauf stützt, daß Kassowitz (wie Fig. 1 der Abbildungen in seiner Abhandlung über Rachitis zeigt) bei einzelnen der als rachitisch bezeichneten Früchte eine Verbreiterung der Verkalkungszone fand, was Tschistowitsch mit dem Wesen des rachitischen Prozesses für unvereinbar erklärt.

Lentz hat 17 totgeborene Früchte aus verschiedenen Schwangerschaftsmonaten der histologischen Untersuchung unterzogen. Unter den 17 Fällen seines Materiales boten nur $3 = 17{\cdot}6\%$ normale Verhältnisse. Bei 12 oder $70{\cdot}6\%$ fanden sich syphilitische und bei $2 = 11{\cdot}8\%$ rachitische Veränderungen.

Dieses Verhältnis ist für Lentz ein neuer Beweis für die Richtigkeit der Tatsache, daß die meisten totgeborenen Früchte, welche man

[1]) Zu dieser Äußerung Tschistowitsch' muß ich bemerken, daß ich ein beträchtlicheres Vordringen von endostalen Markräumen in den Epiphysenknorpel unter normalen Verhältnissen für ausgeschlossen halte.

zu sezieren Gelegenheit hat, syphilitisch sind. Im Gegensatze zu allen übrigen Fällen standen die beiden, histologisch als Rachitis sich darstellenden infolge des klassischen mikroskopischen Bildes. Wenn diese Fälle auch nicht hochgradige rachitische Veränderungen zeigten, so waren bei denselben doch durch die ungleichmäßig verlängerten und durch dünne Septa geschiedenen Knorpelzellenreihen sowie durch zahlreiche aufsteigende (?) blutgefäßhaltige Markräume, endlich aber durch die massigen Auflagerungen kalklosen Knochens in der Spongiosa die Charaktere der Rachitis deutlich ausgesprochen.

Es kann also keinem Zweifel unterliegen, daß die Ansicht Kassowitz', es gebe eine echte angeborene Rachitis, richtig ist, wenngleich auch Lentz sich der Anschauung zuneigen muß, daß alle jene von Kassowitz als angeborene Rachitis bezeichneten Fälle, bei denen eine Verbreiterung der Verkalkungszone vorlag, als luetische Totgeburten und nicht als rachitische zu betrachten sind.

Hervorgehoben wird noch das Zahlenverhältnis von Syphilis, Rachitis und normalen Knochenbefunden bei mazerierten Früchten. Lentz hat 9 derartige Föten untersucht; 7 von diesen erwiesen sich als syphilitisch, je einer war rachitisch und normal. Da von den 12 früher erwähnten syphilitischen Neugeborenen nur 4 spezifische Veränderungen in den inneren Organen aufwiesen, die 8 restlichen Fälle aber ohne jedes Nebensymptom von Syphilis waren, so geht die große Wichtigkeit der histologischen Knochenuntersuchungen bei mazerierten Früchten bezüglich der Diagnose des syphilitischen Fruchttodes zur Evidenz hervor.

Einige recht interessante Veränderungen in der Wucherungszone des hyalinen Knorpels wurden nebenbei von Lentz bei hereditärluetischen Früchten gesehen. In 4 Fällen fand sich eine beträchtliche Verdickung sämtlicher zwischen den Zellreihen liegender Längsbalken des Knorpels, so daß die Zellsäulen in großen Abständen scharf voneinander getrennt verliefen. In 5 Fällen zeigte sich eine eigentümliche, quer verlaufende Linie, welche makroskopisch zwischen Richtungs- und Verkalkungszone sichtbar war, sich aber bei der mikroskopischen Untersuchung als noch in der Richtungszone liegend erwies. Hier handelte es sich um eine Verbreiterung und Auffaserung der zwischen den Knorpelhöhlen liegenden Quersepta des Knorpels (s. a. S. 117). An den Rändern geht dieser aufgefaserte Knorpel ohne scharfe Grenzen in das Perichondrium über. Oberhalb dieser Linie werden die Knorpelhöhlen flacher, unterhalb derselben sind sie auffallend groß und rundlich.

Ähnliche Veränderungen im hyalinen Knorpel sind von Eberth und Scholz bei Chondrodystrophia foetalis gesehen worden.

Zu ähnlichen Resultaten wie Lentz kam C. Escher, welcher die Frage der angeborenen Rachitis in Bern studierte und 105 lebende Neugeborene bezüglich rachitischer Symptome klinisch untersuchte, des ferneren an 25 Leichen Neugeborener und junger Säuglinge mikroskopische Untersuchungen der Rippenverbindungen und Schädelknochen vornahm. Er schließt sich den Anschauungen Tschistowitsch' an; insbesondere fand er bei Neugeborenen niemals die für Rachitis charakteristische Verbreiterung der Proliferationsschichte im Knorpel. Eine Verbreiterung der Kalkablagerung fehlte auch in allen von ihm untersuchten Fällen. Alles in allem kommt Escher zu dem Resultate, daß die von ihm untersuchten Neugeborenen und Früchte aus den letzten Schwangerschaftsmonaten weder mikroskopisch noch klinisch einen Befund darboten, der auch nur ein einziges Mal die bestimmte Diagnose einer Rachitis congenita gestattet hätte. Allerdings werden geringfügige Vorsprünge an den Epiphysengrenzen der Rippen und leichte Nachgiebigkeit der Ränder der Schädelnähte noch nicht als Rachitissymptome betrachtet, weil diesen Erscheinungen nach Escher die mikroskopischen Charaktere der Rachitis angeblich fehlen.

M. B. Schmidt macht in seiner, der Osteochondritis syphilitica gewidmeten Abhandlung in Lubarsch und Ostertags „Ergebnissen", Band 7, S. 270, auf einen Irrtum aufmerksam, dessen sich Cazin und Iscovesco und später auch Tschistowitsch bei der Beurteilung der Parrotschen Lehren schuldig gemacht hatten, indem nämlich Parrot Rachitis und Syphilis durchaus nicht auf Grund der Beobachtung der Frühstadien der Osteochondritis identifiziert hat. Schmidt betont, daß zwischen Rachitis und Osteochondritis syphilitica in ihrer typischen Ausbildung eine Übereinstimmung nur in gewissen hyperplastischen Zuständen des Knorpels besteht. Richtig wird einschaltungsweise jedoch bemerkt, daß bei Syphilis gelegentlich hypoplastische Zustände im Knorpel vorkommen, welche bei Rachitis immer fehlen. Ein grundsätzlicher Unterschied bezüglich der endochondralen Veränderungen besteht in der regelmäßigen Herabminderung des Kalkgehaltes bei Rachitis gegenüber dem Übermaße der Verkalkung bei Osteochondritis syphilitica und ferner in dem spezifisch gummösen Charakter der subchondralen Osteomyelitis in den höheren Graden der syphilitischen Erkrankung.

Was des ferneren die Versuche Tschistowitsch' anbelangt, aus verschiedenen Unregelmäßigkeiten an der Knochenknorpelgrenze neugeborener Kinder, welche weder ganz zur Syphilis noch ganz zur Rachitis gehören, die Möglichkeit einer Entwicklung der letzteren auf

dem Boden der ersteren auf anatomischem Wege zu beweisen, bemerkt Schmidt, daß dieselbe durchaus nicht das beweisen können, was Tschischtowitsch geglaubt hat. Insbesondere sei die Verwertung einzelner Befunde, z. B. der Existenz von Fasermark oder der besonders starken Knorpelwucherung oder der metaplastischen Ossifikation größerer Knorpelabschnitte als Ausdruck der Rachitis nicht zulässig. Als Rachitis könne doch nur eine Summe von Störungen der Ossifikation betrachtet werden, deren einzelne Komponenten auch bei anders gearteten Erkrankungen der Wachstumszone vorkommen können.

Einen eigentümlichen Standpunkt nimmt ein neuerer Londoner Autor, Carpenter[1]), in der Frage der Beziehungen zwischen Rachitis und hereditärer Syphilis ein, indem er den seinerzeit von Parrot aufgestellten Lehrsätzen nahezu vollkommen beipflichtet.

Vor allem erklärt Carpenter die von Parrot beschriebenen Knochenauftreibungen an den Schuppenhöckern der Schädelknochen in der Mehrzahl der Fälle für syphilitische Knochenaffektionen.

Die Ursache, warum dieses nach Carpenter so überaus wichtige Syphilissymptom bei Säuglingen nicht gewürdigt wird und die erwähnten Knochenauftreibungen von den meisten Autoren als rachitische Prozesse angesprochen werden, ist nach Carpenter in dem Umstande zu suchen, daß die Parrotschen Knochenbuckel zumeist innerhalb der ersten beiden Lebensjahre zur Beobachtung kommen, in einer Zeit, in welcher die Kinder sich in hohem Maße unter dem Einflusse der Rachitis befinden. Trotzdem konnte Carpenter in $57^1/_2\%$ der von ihm beobachteten Fälle von Auftreibungen der Schuppenhöcker des Schädeldaches Syphilis konstatieren. Allerdings können wir uns die Bemerkung nicht versagen, daß wir diesen Beweis nur für eine Minderzahl der von Carpenter mitgeteilten Fälle als erbracht betrachten können. So wird beispielsweise die Milzvergrößerung, eines der häufigsten Begleitsymptome der Rachitis, welches die Hälfte der von den erwähnten Knochenauftreibungen befallenen Kinder zeigte, als einzige Basis für die Syphilisdiagnose aufgefaßt. Ein großer Irrtum!

Noch viel merkwürdigere Anschauungen hegt aber Carpenter über das Verhältnis zwischen Kraniotabes und hereditärer Syphilis einerseits und Rachitis anderseits. Da diese Anschauungen in einer weitverbreiteten Sammlung von medizinischen Monographien in englischer Sprache erschienen ist, so müssen wir uns etwas eingehender mit derselben beschäftigen.

---

[1]) Carpenter: The Syphilis of Children in every-day practice. London 1901.

Vor allem meint der Autor, daß Kraniotabes in der größten Zahl der Fälle eine direkte Folge von Syphilis und daß die Anwesenheit von Kraniotabes immer einen schweren Verdacht auf hereditäre Syphilis zu erwecken berechtigt ist. Als Unterstützung für seine Anschauung führt Carpenter ins Feld, daß die Alterskurve der Kraniotabes nahezu parallel läuft mit der Alterskurve der hereditär-syphilitischen Frühmanifestationen und daß die Kraniotabes in der Mehrzahl der Fälle innerhalb der ersten vier Lebensmonate gefunden wird. Weiterhin wird zu Gunsten der vermeintlich syphilitischen Ätiologie der Kraniotabes angeführt, daß zur Zeit, da die Rachitis ihren numerischen Höhepunkt erreicht, nämlich innerhalb des zweiten Lebensjahres, die Kraniotabes nicht mehr vorkommt.

Wenn Carpenter darauf hinweist, daß die Kraniotabes in relativ frühen Lebensperioden manifest wird, während die Hauptfrequenz der Rachitis anderer Skelettpartien in etwas spätere Lebensperioden hineinfällt, so übersieht er offenbar, daß die Rachitis der langen Röhrenknochen überhaupt erst in einer späteren Zeit des Lebens manifest wird als die Schädelrachitis mit ihrem klassischen Frühsymptom, der Kraniotabes. Dies hängt aber bloß damit zusammen, daß das Schädelwachstum in den ersten extrauterinen Lebensperioden ungleich stürmischer ist als die an den Röhrenknochen sich abspielende Knochenapposition.

Wir werden uns noch später auf Grund eines großen untersuchten Materiales mit den Beziehungen der hereditären Lues zur Kraniotabes befassen.

Einer der allerjüngsten Autoren über hereditäre Syphilis, Fruhinsholz in Nancy, beschreibt das Auftreten von akuter Rachitis bei einem $10^1/_2$ Monate alten hereditär-syphilitischen Brustkinde als Folgezustand der hereditären Syphilis. Daß in diesem Falle die Rachitis, welche sich durch Schädelveränderungen und Auftreibung der Epiphysen der langen Röhrenknochen offenbarte, auf Basis der Syphilis, deren Erscheinungen in den ersten Lebenswochen manifest waren, entstanden ist, wird durch den Umstand zu beweisen versucht, daß es sich um ein an der Brust genährtes Kind handelt. Hier ist allerdings die fehlerhafte Annahme gemacht worden, daß Rachitis bei Brustkindern nicht vorkommt.

Meine Anschauungen über die histologischen Beziehungen und Differenzen zwischen angeborener Knochensyphilis und Rachitis sind im II. Abschnitt dieses Buches schon ausführlich erörtert worden, so daß ich hier nur mehr meine klinischen Erfahrungen vorzubringen haben werde.

Zweites Kapitel.

Eigene Untersuchungen über die Syphilis-Rachitisfrage.

Statistische Untersuchungen über Rachitis bei syphilitischen Kindern. — Hereditäre Lues und Kraniotabes. — Zeit des Auftretens der Rachitis bei syphilitischen Kindern. — Frequenz der Rachitis bei hereditärer Lues. — Schädelumfang syphilitischer Säuglinge. — Schädelumfang normaler Säuglinge. — Überwiegen des Schädelumfangs bei syphilitischen Säuglingen über die normalen Ziffern. — Verhalten der Stirnfontanelle bei hereditärer Lues. — Resümee. — Wechselbeziehungen zwischen rachitogenen Noxen und Syphilisvirus. — Fehlen schwerer Rachitisgrade bei Syphilis. — Syphilitische Hyperostose, ein Schutzwall gegen schwere Rachitis. — Pseudorachitis syphilitica.

Um die Größe des Einflusses der hereditären Lues auf die Rachitis zu studieren, habe ich zunächst 69 hereditär-syphilitische Kinder meines Beobachtungsmateriales, welche länger als 2 Jahre lang in Evidenz standen, während der Dauer ihrer Evidenzführung regelmäßig auf Rachitissymptome geprüft. 64 dieser Kinder wurden rachitisch, 5 blieben rachitisfrei. Dem Alter und dem Grade der Rachitis nach verhielten sich diese Kinder wie folgt:

Im	1.	Monate	wurden	rachitisch	0,	
„	2.	„	„	„	2, davon	2 R_1,[1])
„	3.	„	„	„	9, „	4 R_1, 4 R_2, 1 R_3,
„	4.	„	„	„	24, „	14 R_2, 10 R_3,
„	5.	„	„	„	13, „	3 R_2, 10 R_3,
„	6.	„	„	„	12, „	2 R_2, 10 R_3,
„	7	„	„	„	4, „	4 R_3.

[1]) Die Rachitisfälle wurden nach den 4 von Kassowitz aufgestellten Intensitätsgraden der Rachitis unterschieden.

R_1 betrifft deutliche Anschwellung der vorderen Rippenenden, eventuell auch leichte Schädelweichheit;

R_2 knopfförmige Auftreibung der vorderen Rippenenden und deutliche Kraniotabes;

R_3 Formveränderungen des Schädels, des Rumpfskelettes und der Röhrenknochen;

27 von diesen 64 Kindern zeigten Kraniotabes, doch mit Ausnahme von 3 Fällen, welche ausgedehntere Erweichungen der Hinterhauptschuppe besaßen, handelte es sich stets nur um geringgradige Formen von Schädelerweichung.

Von den 24 leichten Kraniotabesfällen entfielen:

1 auf den 2. Monat,
7 „ „ 3. „
8 „ „ 4. „
8 „ „ 5. „

Die 3 schweren Fälle erschienen durchwegs im fünften Lebensmonat.

Aus diesen Zahlen geht hervor, daß Kraniotabes bei hereditär-syphilitischen Kindern stets schon sehr frühzeitig, wie wir gesehen haben, immer innerhalb des ersten Lebenshalbjahres zur Entwicklung gelangt, jedoch nur ausnahmsweise jene Ausdehnung gewinnt, wie sie sonst bei nicht syphilitischen Rachitikern anzutreffen ist. Allerdings waren alle hier in Frage kommenden Kinder solche, welche bereits in den ersten Lebenswochen oder -Monaten in unsere Beobachtung gelangten und sofort antisyphilitisch und später antirachitisch mit Phosphor behandelt wurden. Merkwürdig ist, daß das Entstehen von Kraniotabes bei hereditär-syphilitischen Kindern jenseits des fünften Lebensmonates von uns überhaupt nicht mehr gesehen wurde. Wir konnten wohl häufig noch im 6. bis 8. Monate bei luetischen Säuglingen rachitische Schädelerweichung finden, niemals aber feststellen, daß dieser Prozeß nach dem fünften Lebensmonat frisch aufgetreten wäre. Bei luetischen Säuglingen über 8 Monate haben wir Schädelerweichung stets vermißt, im Gegensatze zu rachitischen Kindern, welche auch noch zu Ende des ersten Lebensjahres und auch noch im Beginn des zweiten sehr häufig kraniotabische Veränderungen aufweisen.

Daraus geht weiter hervor, daß die Kraniotabes bei hereditär-syphilitischen Säuglingen viel früher spontan abläuft als bei nicht luetischen Kindern. Dieser Umstand läßt sich sehr wohl durch die der hereditären Lues inhärierende Eigentümlichkeit begründen, daß sie in viel hervorragenderem Maße zu einer periostalen Hyperostosierung als

R_4 Biegsamkeit der Knochen, Infraktionen und hochgradige Verbildungen am Skelette.

Um falschen Auffassungen von vornherein zu begegnen, sei darauf hingewiesen, daß nur sehr deutlich vorspringende Rippenknorpelverbindungen und wirkliche Erweichungen der Hinterhauptschuppen in ihrer Kontinuität als mindeste Rachitissymptome angenommen wurden.

zu Dekalzinierungs- und Einschmelzungsvorgängen der bindegewebig angelegten Knochen führt und daher der kraniotabisierenden Tendenz der Rachitis, wenn der erste Ansturm vorüber ist, eher entgegenarbeitet als Vorschub leistet.

Es besteht also eine ganz merkwürdige Beziehung zwischen der hereditären Lues und der rachitischen Schädelerweichung. Wir haben sie bei 24 von 60 luetischen Kindern des ersten Lebenssemesters, also in rund 41% der betreffenden Fälle gefunden. Sie ist also bei syphilitischen Säuglingen häufiger als bei nicht syphilitischen. Unser sonstiges nicht luetisches Säuglingsmaterial zeigt im ersten Lebenssemester nur 25·5% Kraniotabesfälle; d. h. also die hereditäre Lues wirkt befördernd auf das Entstehen von Schädelrachitis, so daß die ersten Symptome derselben, nämlich die Erweichungserscheinungen, frühzeitig und sehr häufig auftreten. Sowie aber die mit der Entfaltung des Syphilisvirus im Organismus einhergehende Hyperämie der Knochenappositionsstellen nachläßt, tritt die kondensierende Wirkung als eine besondere Eigenschaft des syphilitischen Knochenreizes in den Vordergrund und setzt dem weiteren Fortschreiten der Kraniotabes einen Hemmschuh entgegen. So kommt es, daß trotz der großen Häufigkeit der Kraniotabes bei syphilitischen Säuglingen dieselbe nur kurze Zeit andauert und in der zweiten Hälfte des ersten Lebensjahres nur mehr ausnahmsweise anzutreffen ist. Carpenter, welcher diese Verhältnisse nicht in richtiger Weise aufgefaßt hat, ist auf Grund der prädominierenden Häufigkeit der Kraniotabes bei syphilitischen Kindern zu der irrigen Ansicht gekommen, daß die Kraniotabes ein sicheres Symptom der hereditären Lues sein müsse.

Unseren Beobachtungen zufolge entsteht die Rachitis bei hereditär-syphilitischen Säuglingen am häufigsten im zweiten Lebensquartal. Im ersten Lebensquartal haben wir nur 11, im zweiten 39mal die Entstehung von Rachitis zu verzeichnen gehabt. Im zweiten Lebenssemester fanden wir nur mehr 4mal das Auftreten von Rachitis bei luetischen Säuglingen verzeichnet, d. h. jenseits des zweiten Lebensquartales werden luetische Säuglinge nur selten mehr von Rachitis befallen. Nun wäre noch zu bemerken, daß keines von den 64 länger als zwei Jahre hindurch beobachteten hereditär-syphilitischen Kindern an ganz schwerer Rachitis erkrankte, welche mit Infraktionen oder hochgradigen Verbiegungen der Röhrenknochen kombiniert gewesen wäre; hingegen sind leichtere Grade der Rachitis und mittelschwere Formen bei syphilitischen Kindern an der Tagesordnung.

6mal war der 1. Grad der Rachitis,
23 „ „ „ 2. „ „ „ und
35 „ „ „ 3. „ „ „
festzustellen.

Zu ähnlichen Resultaten führt auch die Zusammenstellung einer Serie von 154 hereditär-syphilitischen Säuglingen, welche ohne Auswahl bei ihrer ersten Untersuchung im Ambulatorium auf ihre Rachitissymptome geprüft wurden.

R_0 hatten 17 = 11%.
R_1 „ 29 = 18·8%.
R_2 „ 61 = 39·8%.
R_3 „ 47 = 30%.
R_4 „ 0 = 0%.

Vergleichen wir mit diesen Zahlen die Ergebnisse von 200 nichtsyphilitischen Säuglingen des ersten Lebensjahres, welche wahllos, so wie sie zur Aufnahme in unsere Anstalt kamen, auf den Grad der Rachitis geprüft wurden, so haben wir zu verzeichnen:

R_0 in 26 Fällen = 13%.
R_1 „ 33 „ = 16·5%.
R_2 „ 59 „ = 29·5%.
R_3 „ 68 „ = 34%.
R_4 „ 14 „ = 7%.

Vergleicht man nun diese beiden letzten Tabellen miteinander, so zeigt sich, daß bei den hereditär-syphilitischen Säuglingen nur 11% frei von Rachitis blieben gegen 13% bei nichtsyphilitischen Säuglingen, d. h. die syphilitischen Säuglinge sind etwas mehr zu Rachitis prädisponiert als luesfreie Kinder. Ganz leichte Rachitisformen sind häufiger bei luetischen als bei luesfreien Kindern, denn es stehen den Ziffern von 18·8 und 39·8% für den ersten und zweiten Grad der Rachitis bei luetischen die geringeren Ziffern von 16·5 und 29·5% bei luesfreien Kindern gegenüber. Mittelschwere Rachitisfälle (R_3) haben wir in 30% bei syphilitischen, in 34% bei luesfreien Kindern zu verzeichnen. Die allerschwersten Fälle von Rachitis (R_4) haben wir bei unseren Syphilisfällen im ersten Lebensjahre nie gesehen, jedoch in 7% bei den nichtsyphilitischen.

Eine ähnliche Zusammenstellung findet sich auch in Kassowitz' Pathogenese der Rachitis mit dem Unterschiede, daß er luetische und luesfreie Kinder der 3 ersten Lebensjahre zu seinen Untersuchungen herangezogen hat, während ich absichtlich nur an Säuglingen ein-

schlägige Parallelbeobachtungen angestellt habe. Dabei ließ ich mich von der begründeten Anschauung leiten, daß das erste Lebensjahr doch entschieden mehr unter dem Einflusse der angeborenen Syphilis zu leiden hat als die späteren Lebensperioden. Verwendet man ältere, schon im zweiten und dritten Lebensjahre stehende luetische Kinder zu diesbezüglichen Betrachtungen, so kann der Einfluß der Syphilis möglicherweise schon gänzlich ausgeschaltet sein, so daß die in den letztgenannten Lebensjahren zu erhebenden Rachitisbefunde gar nicht mehr unter dem Einflusse der hereditären Lues zu stehen brauchen. Deshalb sind auch die von Kassowitz gefundenen Zahlen bezüglich des dritten und vierten Rachitisgrades bei Syphilitischen der ersten drei Lebensjahre etwas höher als in meiner Statistik. Er fand

36·1% für den dritten
und 0·4% „ „ vierten

Grad der Rachitis bei luetischen Kindern, ich nur 30% R_3 und gar keinen Fall von R_4. Ein Blick auf die Kassowitzsche Zusammenstellung gibt aber Aufschluß über diese Differenz; denn von den 51 Fällen seiner Zusammenstellung, welche den dritten Grad der Rachitis zeigten, entfielen

31 auf das zweite
und 9 „ „ dritte

Lebensjahr und der Rachitisfall vierten Grades ereignete sich erst im vierten Lebensjahre, Lebensperioden, welche ich absichtlich außerhalb des Bereiches meiner Untersuchungen gelassen habe.

Sehr interessante Verhältnisse kommen zu Tage, wenn man den horizontalen Schädelumfang bei hereditär-syphilitischen Säuglingen systematisch in den verschiedenen Lebensmonaten abnimmt und mit den normalen diesbezüglichen Umfangsziffern vergleicht. Hier muß bemerkt werden, daß die in der Literatur für normale Verhältnisse vorliegenden Angaben gänzlich unbrauchbar sind. Wie ich mich durch langjährige Untersuchungen an vielen hunderten rachitischen und rachitisfreien Kindern überzeugt habe, sind die Durchschnittszahlen, welche hier zu Tage gefördert wurden, alle viel zu hoch, offenbar weil vielfach Umfangszahlen rachitischer Schädel in die Durchschnittsberechnung miteinbezogen wurden. In den ersten Lebensmonaten würde dies noch nicht viel zu bedeuten haben, da, wie meine Untersuchungen lehren, der Einfluß der Rachitis auf den Schädelumfang in den ersten vier Lebensmonaten gar keinen, im fünften und sechsten nur einen sehr geringfügigen Einfluß auf den Schädelumfang im Sinne einer Ver-

größerung ausübt. Sobald man aber die Säuglinge jenseits des ersten Halbjahres zu Schädelmessungen heranzieht, muß sehr genau zwischen rachitischen und nichtrachitischen unterschieden werden. Denn gerade im zweiten Lebenshalbjahre beginnt sich der vergrößernde Einfluß der Rachitis auf die Maßzahl des Kopfumfanges geltend zu machen. Maßzahlen von 44 *cm*, wie sie beispielsweise Biedert und Fischl in der Neuausgabe ihres Lehrbuchs der Kinderkrankheiten für den siebenten Lebensmonat angegeben haben, sind ganz bestimmt viel zu hoch und stammen entweder von rachitischen oder hydrokephalischen Kindern. Ich habe nun getrachtet, in diese Verhältnisse Klarheit zu bringen und befasse mich seit vielen Jahren mit der Feststellung von Normalzahlen des horizontalen Schädelumfangs für die verschiedenen Monate des Säuglingsalters.

Ich habe nun bei 284 normalen Säuglingen die Schädelmaße abgenommen und die Durchschnittsziffern für jeden einzelnen Lebensmonat als Normalmaßzahlen, wenigstens für unsere Wiener Verhältnisse, hingestellt. Hiebei habe ich folgende Zahlen gefunden:

Der Schädelumfang beträgt unter normalen Verhältnissen:

Im 1.	Lebensmonate durchschnittlich	35·5 *cm*
„ 2.	„ „	36·5 „
„ 3.	„ „	37·8 „
„ 4.	„ „	38·6 „
„ 5.	„ „	39·— „
„ 6.	„ „	39·8 „
„ 7.	„ „	40·2 „
„ 8.	„ „	40·8 „
„ 9.	„ „	41·5 „
„ 10.	„ „	42·6 „
„ 11.	„ „	43·1 „
„ 12.	„ „	44·3 „
am Ende des	1. Lebensjahres	45·— „

Um nun Klarheit über die bei hereditär-syphilitischen Säuglingen vorliegenden Verhältnisse zu gewinnen, habe ich die Maße für den horizontalen Schädelumfang von 78 hereditär-syphilitischen Kindern des ersten Lebensjahres, wie sie sich in meinem Material geboten haben, bestimmt und die Durchschnittszahlen der einzelnen Lebensmonate mit den vorhin gefundenen Durchschnittsziffern verglichen, welche sich mir aus der Messung des Schädelumfanges normaler Kinder des ersten Lebenshalbjahres ergeben haben.

Alter	Zahl der untersuchten Kinder	Durchschnittlicher Schädelumfang	Normaler Schädelumfg.	+ bei Syphilis
1 Monat	17 h.-s.	36 *cm*	35·5 *cm*	0·5 *cm*
2 Monate	21 „	38 „	36·5 „	1·5 „
3 „	18 „	39·3 „	37·8 „	1·5 „
4 „	6 „	40·5 „	38·6 „	1·9 „
5 „	5 „	41·5 „	39 „	2·5 „
6 „	5 „	41·8 „	39·8 „	2 „
7 „	2 „	42·2 „	40·2 „	2 „
9 „	2 „	43·2 „	41·5 „	1·7 „
11 „	1 „	45 „	43·1 „	1·9 „
12 „	1 „	45·5 „	44·3 „	1·2 „

Aus dieser Tabelle geht nun hervor, daß während des ganzen ersten Lebensjahres die syphilitischen Kinder größere Köpfe haben als normale Kinder, daß im ersten Lebensmonate nur eine ganz geringfügige Differenz, die möglicherweise auf einem Zufalle beruhen könnte, nämlich von 0·5 *cm*, zu Gunsten der syphilitischen vorliegt, daß diese aber im fünften Monate auf ein Plus von 2·5 *cm* für die hereditärsyphilitischen Kinder herangewachsen ist. Von da fällt wiederum die Ziffer, um welche die syphilitischen Schädelumfänge den nichtsyphilitischen voraus sind, bis zum Ende des ersten Lebensjahres, wo die hereditär-syphilitischen Kinder noch immer durchschnittlich um 1·2 *cm* größere Schädelumfänge besitzen als normale. Auch was die Schädelumfänge rachitischer Kinder anbelangt, stehen die Durchschnittsziffern der letzteren im ersten Lebenshalbjahre gegen die Umfangszahlen hereditär-syphilitischer Kinder zurück. Die Umfangszahlen rachitischer Kinder differieren in Gemäßheit meiner Untersuchungen, welche sich über 300 rachitische Kinder erstrecken, innerhalb der ersten vier Lebensmonate nicht von den normalen Schädelumfangszahlen, d. h. die in den ersten Lebensmonaten in Erscheinung tretenden rachitischen Schädelaffektionen involvieren noch keine Vergrößerung des Schädelumfanges, wohl aber die unter dem Einflusse der hereditären Lues zustande kommenden. Erst vom fünften Lebensmonate angefangen übersteigen die Durchschnittszahlen des Schädelumfangs rachitischer Kinder die normalen Werte, wenn auch noch in unbedeutender Weise. Der Schädelumfang Rachitischer beträgt im fünften und sechsten Lebensmonate durchschnittlich um 0·5 *cm* mehr als die normale Durchschnittsziffer.

Erst vom siebenten Monat angefangen entwickeln sich die großen rachitischen Köpfe und hier werden durchschnittlich viel höhere Ziffern erreicht als bei normalen und bei hereditär-syphilitischen Kindern, selbst auch, wenn dieselben rachitisch sind.

Somit haben wir bezüglich der Köpfe syphilitischer Säuglinge die interessante Tatsache zu verzeichnen, daß dieselben innerhalb des ersten Lebenshalbjahres an Größe nicht allein die normalen, sondern auch die rachitischen Köpfe übertreffen und daß dieselben erst im zweiten Lebenshalbjahre von den rachitischen Schädeln an Größe überholt werden.

Wie lassen sich nun diese Verhältnisse erklären? Auf der einen Seite haben wir vernommen, daß schwere Rachitisformen bei luetischen Säuglingen nicht vorkommen und daß speziell in den ersten Lebensmonaten nur leichtere rachitische Veränderungen am Kopfe gesehen wurden. Ein weites Klaffen der Nähte mit bedeutender Weichheit der Nahtränder in den ersten Lebensmonaten ist bei syphilitischen Kindern sogar eine fremdartige Erscheinung. Wenn wir uns aber daran erinnern, daß bei luetischen Kindern sehr häufig frühzeitig schon eine periostale Wucherung von hartem Osteophyt stattfindet und daß dieses Übermaß an Knochenproduktion insbesondere an den Schuppenhöckern der Schädelknochen stattfindet, so wird das Überwiegen der Schädelumfangszahlen in den ersten Lebensmonaten leicht zu erklären und einfach auf eine durch die Ossifikationstendenz der hereditären Lues angeregte, vermehrte Knochenapposition an der Schädeloberfläche zurückzuführen sein und dies um so eher, weil gerade im ersten Lebenshalbjahre das Kind viel intensiver noch unter der Wirkung seiner vererbten Infektion steht als in jeder späteren Lebensperiode. Anders verhält sich die Sache vom fünften Lebensmonate angefangen. Hier hat sich der Einfluß des durch Erbgang übertragenen Virus am Knochensystem in der Regel bereits erschöpft und die Appositionsvorgänge an den Schädelknochen sind bereits minder stürmisch, daher weitere pathologische Umfangszunahmen, wenn kein Hydrokephalus entsteht, ausbleiben. Bei der Rachitis hingegen, welche mit einer chronisch fortwirkenden entzündlichen Hyperämie und Reizung der osteogenen Gewebe verknüpft ist, gewinnen die Resorptions- und Dekalzinierungsvorgänge an den Schädelknochen erst im zweiten Lebenshalbjahre größere Dimensionen und es entsteht aus der Resultierenden zwischen Gehirn- und Schädelwachstum einerseits und der entzündlichen Knochenresorption und Kalkverarmung anderseits die bekannte rachitische Schädelvergrößerung, welche gegen Ende des ersten Lebensjahres die größte Intensität

erreicht. Für die zweite Hälfte des ersten Lebensjahres Durchschnittsziffern für die Kopfumfänge rachitischer Kinder zu statuieren, wäre eine wertlose Arbeit; denn es differieren die den einzelnen Lebensmonaten entsprechenden Maßzahlen so sehr und es hängt so vom Zufalle ab, ob in einer Alterskategorie die hohen Maßzahlen über die kleineren überwiegen, daß maßgebende Durchschnittsziffern nicht zu gewinnen sind.

Noch einige Worte über das Verhalten der Stirnfontanelle bei hereditär-syphilitischen Säuglingen. Im großen und ganzen kann man den Satz als richtig betrachten, daß bei pathologisch vergrößerten Schädelumfängen in der ersten Lebenszeit auch größere Fontanellen vorhanden sind. Diese Regel läßt viele Ausnahmen zu. Zu den Ausnahmen von dieser Regel gehören die hereditär-syphilitischen Säuglinge.

Die Fontanellenmaße sind in den ersten Lebensmonaten bei syphilitischen Säuglingen, wenn dieselben nicht hydrokephalisch sind, trotz des durchschnittlich die Norm überschreitenden Schädelumfanges nicht größer, ja vielfach kleiner als unter normalen Verhältnissen und die Fontanellenränder zeichnen sich in der Regel schon frühzeitig durch eine ganz bedeutende Härte aus.

Was den Fontanellenschluß anbelangt, so konnte ich in 44 Fällen den Zeitpunkt desselben feststellen; allerdings waren diese 44 Kinder solche, welche vorher regelrecht antisyphilitisch behandelt waren. Hiebei zeigte sich, daß der Fontanellenschluß

3mal	im	12.	Monate
3	„	„	13.	„
10	„	„	14.	„
17	„	„	15.	„
4	„	„	16.	„
5	„	„	17.	„
1	„	„	18.	„
1	„	„	19.	„

stattfand. Jenseits des dritten Lebenssemesters habe ich auch sonst niemals eine offene Fontanelle bei syphilitischen Kindern angetroffen, es sei denn, daß dieselben hydrokephalisch gewesen wären. Im Gegensatze zu den hereditär-luetischen persistiert gerade bei den rachitischen Kindern die Fontanelle, wie bekannt, sehr häufig bis gegen Ende des zweiten Lebensjahres, mitunter sogar auch bis ins dritte Lebensjahr hinein.

Auch bei noch unbehandelten Syphilisfällen des Säuglingsalters zeigt die Stirnfontanelle im allgemeinen eine geringere Weite als bei nicht syphilitischen Rachitikern und die Fontanelle involviert sich bei der Rachitis syphilitischer Kinder rascher als bei gewöhnlicher Rachitis.

Ganz ähnliches gilt von dem Verschluß der Schädelnähte, welcher bei hereditär-luetischen Kindern trotz ihres anfänglich größeren Schädelumfanges frühzeitiger eintritt als bei normalen und luesfreien rachitischen Kindern. Alle diese Momente verleihen der bei hereditär-luetischen Kindern vorkommenden Schädelrachitis einen ganz eigentümlichen Charakter; es ist eine durch hereditäre Lues modifizierte und in ihren Erweichungstendenzen behinderte Schädelrachitis.

Betrachten wir nun das Rumpf- und Extremitätenskelett bei syphilitischen Rachitikern, so ist es auffallend, daß die rachitischen Veränderungen bei syphilitischen Kindern nur ausnahmsweise über die Produktion von Epiphysenauftreibungen mäßigen Grades hinausgehen, daß beträchtlichere Verbildungen des Thorax und der Extremitäten große Seltenheiten sind und daß auch hier eine auffallende Tendenz zu raschem Ablauf der rachitischen Knochenveränderungen vorwaltet. Dementsprechend ist auch die Lokomotionsfähigkeit der syphilitischen Rachitiker keineswegs in der Weise gehemmt wie bei gewöhnlichen Rachitisfällen, welche, wie bekannt, sehr häufig erst zu Ende des zweiten oder auch erst im dritten Lebensjahre oder noch später die Gehfähigkeit erlangen. Es ist als eine große Rarität zu bezeichnen, wenn ein hereditär-luetisches lähmungsfreies Kind Ende des zweiten Lebensjahres noch nicht die vollkommene Lokomotionsfähigkeit erreicht hat.

Resumieren wir nun kurz, was aus unseren Beobachtungen bezüglich des Kausalnexus zwischen Syphilis und Rachitis hervorgeht:

1. Unter den hereditär-syphilitischen Kindern gibt es mehr rachitische als unter den luesfreien Kindern.

2. Die Rachitis setzt bei syphilitischen Kindern zeitlicher ein, heilt aber rascher ab als bei nichtsyphilitischen.

3. Bei syphilitischen Säuglingen gibt es mehr Kraniotabes als bei nichtsyphilitischen, aber es sind immer nur geringe Grade, welche rasch zum Schwinden gelangen.

4. Die Fontanelle involviert sich bei der Rachitis syphilitischer Kinder früher als bei gewöhnlicher Rachitis.

5. Die Konsolidierung des Schädelskeletts ist bei syphilitischen Kindern rascher vollendet als bei rachitischen.

Wir haben uns also die ätiologische Einwirkung der hereditären Lues rücksichtlich der Rachitis derart vorzustellen, daß die angeborene Syphilis infolge der durch sie anfänglich bewirkten entzündlichen Reizung der ossifizierenden Gewebe eine Prädisposition für das Entstehen von Rachitis inszeniert. Die hereditäre Syphilis allein dürfte wohl

kaum jemals Rachitis hervorrufen. Sie kann dies wahrscheinlich nur in Verbindung mit den auch sonst bei der Ätiologie der Rachitis maßgebenden Schädlichkeiten bewirken. Diese Noxen haben aber dort ein leichteres Spiel, wo der Boden bereits durch einen akuten hyperämischen Reizzustand der osteogenen Gewebe in günstiger Weise vorbereitet ist. So kommt es, daß die Rachitis bei syphilitischen Kindern frühzeitiger und häufiger auftritt als bei nichtsyphilitischen und daß die Erweichungs- und Knorpelschwellungsvorgänge zwar frühzeitiger auftreten, aber rascher verschwinden. Denn wenn sich auch anfangs die syphilitische Hyperämie mit der durch Rachitis hervorgerufenen entzündlichen Reizung summiert und daher rascher die der Rachitis eigentümlichen Frühaffektionen inszeniert, so wird auf der anderen Seite das Weiterschreiten schwerer rachitischer Veränderungen durch die bald hervortretende kondensierende und hyperostosierende Wirkung des syphilitischen Knochengewebsreizes paralysiert.

So kommt es, daß die allerschwersten Rachitisgrade, welche sich durch eine erst spät auftretende Lokomotionsfähigkeit, durch hochgradige Biegsamkeit, durch Verkrümmungen und Infraktionen der Extremitätenknochen charakterisieren, bei hereditär-syphilitischen Kindern so gut wie gar nicht vorkommen. Der rachitische Prozeß erlischt nämlich aus den vorhin klargelegten Gründen, wenn er unter Mitwirkung der hereditären Lues zustande gekommen ist, früher als unter gewöhnlichen Verhältnissen. Daher kommt es auch, daß man jenseits des ersten Lebensjahres bei syphilitischen Kindern nur selten mehr floride Rachitis findet; hingegen zeigen solche Kinder sehr häufig Thorax- und Schädelveränderungen im Stadium der Eburneation, welche wir sonst nur bei viel älteren Kindern mit abgelaufener Rachitis finden können. All dies hängt, wie wir schon wiederholt auseinandergesetzt haben, mit der eigentümlichen, zeitlich und anatomisch begrenzten Wirksamkeit des ererbten Syphilisvirus auf das Knochensystem des wachsenden Kindes zusammen. Das ererbte Syphilisgift entfaltet sich zu Ende der Fötalperiode und in den ersten Monaten des extrauterinen Lebens am allerwesentlichsten und setzt beim Kinde, wenn man von den ersten Syphilisrezidiven in der späteren Kindheit absieht, nach dem ersten Lebensjahre nur selten mehr irritative Veränderungen. Daraus geht nun hervor, daß die Reizwirkung des Syphilisvirus auf die Appositionsstellen des Knochensystems nur in den späten intrauterinen und in den ersten extrauterinen Lebensperioden eine intensive sein wird, genau so, wie wir irritative hereditär-syphilitische Veränderungen in den Viszeralorganen und in der Haut mit Vorliebe

nur in den frühen Lebensperioden nachweisen können. Mit dem Erlöschen des syphilitischen Irritaments im Organismus des Kindes geht nun parallel eine vermehrte Knochenanbildung, eine Hyperostose an jenen Stellen, welche vormals Sitz hyperämisch-entzündlicher Veränderungen gewesen waren. Und so findet man schon frühzeitig Eburneation der Schädelknochen und einen Stillstand, ja einen Rückgang des rachitischen Symptomenkomplexes bei hereditär-syphilitischen Kindern.

Diese Tatsache mag vielleicht vielen befremdlich erscheinen. Sind doch die hereditär-syphilitischen Kinder, welche der poliklinischen Praxis zugeführt werden, Kinder des Pauperismus, welche durchschnittlich in recht elenden hygienischen Verhältnissen aufgezogen werden und leben. Stellen wir nun mit Kassowitz als die wesentlichsten ätiologischen Faktoren bezüglich des Zustandekommens der Rachitis schlechte Wohnungsverhältnisse und mangelhaften Luftgenuß in den Vordergrund, so treffen diese Verhältnisse bei dem syphilitischen Säuglingsmaterial unserer Poliklinik gewiß nicht im geringeren Maße zu als bei den nichtsyphilitischen Kindern unserer Beobachtung. Dennoch finden wir einen auffallend frühzeitigen Ablauf des rachitischen Symptomenkomplexes auch bei syphilitischen Säuglingen in den untersten Volksschichten. In der Regel ist bei hereditär-syphilitischen Kindern die Rachitis innerhalb des zweiten Lebensjahres bereits gänzlich erloschen, obgleich die Noxen respiratorischer Natur, welche sonst als rachitogen zu erkennen sind, in ungeschmälertem Maße bei denselben fortwirken. So widerspruchsvoll diese beiden Tatsachen auf den ersten Anblick einander gegenüberzustehen scheinen, lassen sie sich bei Berücksichtigung der anatomischen Beziehungen, welche zwischen den hereditär-syphilitischen und den rachitischen Knochenveränderungen bestehen, dennoch mühelos erklären. Die gewöhnlichen rachitogenen Schädlichkeiten, welche bei nichtsyphilitischen Kindern in Frage kommen, wirken, wenn sie einmal die Rachitis angeregt haben, in der Regel viele Monate und Jahre hindurch ungeschwächt weiter fort und führen deshalb bei den befallenen Individuen so häufig zu chronisch verlaufenden Erweichungsprozessen des Skeletts mit den bekannten schweren Formveränderungen und Bewegungsstörungen.

Anders bei der durch hereditäre Syphilis angeregten Rachitis. Sie beginnt vor allem in der Regel viel frühzeitiger, sie entsteht unter der Einwirkung des akut einsetzenden, rasch zu einer gewissen Höhe aufflackernden syphilitischen Irritaments, welches ebenso rasch, als es sich voll entfaltet hat, wieder abklingt. Daher kommt es, daß diejenigen Stellen des Skeletts, welche schon frühzeitig Sitz einer durch Syphilis

angeregten Rachitis gewesen sind, sowie dieser Reiz nachläßt, mit einer besonders intensiven Knochenapposition und Verkalkung auf das Zurückgehen der durch die Syphilis hervorgerufenen Hyperämie antworten. Daraus resultiert nun eine schon innerhalb des ersten Lebensjahres auftretende Verdichtung der ossifizierenden Gewebe, welche geradezu einen Schutzwall gegen die rachitogene Einwirkung der sonst bei der Ätiologie der Rachitis in Frage kommenden respiratorischen Schädlichkeiten abgibt. So kommt es auch, daß wir in unserem großen Materiale ein Wiederaufflackern von Rachitis bei ehemals syphilitischen Rachitikern in späterer Lebenszeit niemals beobachtet haben, Dinge, welche bei der gewöhnlichen Rachitis ganz alltäglich sind.

Das gleichzeitige Vorhandensein von rachitischen und echten syphilitischen Veränderungen am Knochensystem eines und desselben Kindes haben wir des öfteren beobachtet (s. Fig. 9 und 10, S. 247). Wir sahen bei etwas älteren Säuglingen mit syphilitischer Pseudoparalyse wiederholt Kraniotabes und charakteristischen rachitischen Rosenkranz, fanden dann allerdings, daß nach therapeutisch bedingtem Ablauf der Syphiliserscheinungen die rachitischen Symptome sehr rasch verschwanden, ohne daß erst die Phosphorbehandlung zur Tilgung der letzteren in Anwendung gezogen werden mußte.

In einer kleinen Reihe von Fällen schwanden die syphilitischen Knochenaffektionen prompt unter Quecksilberbehandlung, ohne daß die mitbestehende Rachitis beeinflußt wurde. Hier mußte, anschließend an die Quecksilberbehandlung, die Phosphortherapie in Anwendung gezogen werden, um auch die rachitischen Symptome zum Schwinden zu bringen.

Ob es berechtigt ist, einen Terminus „Pseudorachitis syphilitica“ aufzustellen, wie dies von Cazin und Iscovesco (s. S. 431) und später unter der Ägide A. Fourniers von Seite Menéaults[1]) in einer Inaugural-Dissertation geschehen ist, mag dahingestellt bleiben. Die hier in Frage kommenden Fälle lassen sich in drei Gruppen einteilen. Es sind zum Teile Fälle von wirklicher, florider Rachitis, zum Teile ältere hereditär-syphilitische Kinder mit rachitischen Skelettverbildungen, also Resten der abgelaufenen Rachitis, oder aber es handelt sich um Kinder mit wirklicher echter Spätsyphilis des Knochensystems ohne Rachitis. Nach dem, was wir erörtert haben, kann es keinem Zweifel unterliegen, daß rachitische Skelettveränderungen bei hereditär-syphilitischen Kindern zu den allergrößten Häufigkeiten gehören. Selbstverständlich werden auch die Reste der ehemaligen Rachitis sehr häufig an dem Träger

[1]) Menéault: Du pseudo-rachitis syphilitique ou manifestations osseuses de la syphilis héréditaire simulant le rachitisme. Paris 1889.

bis in die spätere Kindheit hinein noch aufzufinden sein. Daher geht es nicht an, aus Verkrümmungen der Tibia, aus Genu valgum und Unregelmäßigkeiten der Rippenkurvaturen, Schädelassymetrien u. dgl. ohne andere Gründe die retrospektive Diagnose der hereditären Syphilis zu stellen oder aber solche Knochenanomalien, wenn sie bei syphilitischen Kindern vorkommen, als Pseudorachitis syphilitica zu erklären.

Was die Schädeldeformationen anbelangt, so ist das Cranium natiforme Parrots unseren Erfahrungen zufolge nur dann für hereditäre Syphilis pathognomonisch, wenn es bereits im ersten Lebensjahre voll ausgebildet zur Entwicklung gekommen ist. Findet man hingegen bei älteren Kindern Hyperostose der Tubera, verbunden mit Schädelassymetrie, so kann man daraus nur den Schluß auf ehemalige Rachitis ziehen, denn auch der Schädel nicht syphilitischer Rachitiker sklerosiert nach Ablauf der rachitischen Entzündung in ganz derselben Weise wie der hereditär-luetischer Kinder. Der einzige Unterschied besteht hier, wie wir schon wiederholt auseinandergesetzt haben, in der Zeit, wann diese Sklerose manifest wird. Diese Dinge lassen sich aber, wenn es sich bereits um ältere Kinder handelt, nicht mehr auseinanderhalten. Einigermaßen charakteristisch für hereditäre Lues ist ein stark markiertes Hervortreten der Schuppenhöcker in späterer Kindheit dann, wenn gleichzeitig eine hydrokephalische Schädelvergrößerung mitbesteht. Über diesen Punkt wird noch in den nächsten Kapiteln eingehender gesprochen werden.

Was speziell die Veränderungen an den Tibien anbelangt, so sind nach unserer Erfahrung charakteristisch für Syphilis nur diejenigen, bei welchen es sich um eine Hyperostose und gleichmäßige Auftreibung der Crista an der Oberfläche des Knochens handelt. Die Crista verliert dabei ihre rauhe Oberfläche, ihre kantige Beschaffenheit, verbreitert sich, rundet sich ab, verliert den Charakter eines Knochenrandes und verschwimmt in der abgerundeten Oberfläche der übrigen Tibia. Auch eine isolierte hyperostotische Auflagerung auf der vorderen Fläche der Tibia ist ziemlich charakteristisch für Syphilis und erweckt mitunter den Eindruck einer rachitischen Verkrümmung; In diesen Fällen besitzt der Knochen bloß eine scheinbare Krümmung; in Wirklichkeit hat er seine Achse wohl bewahrt, er ist nicht wirklich gebogen wie bei Rachitis, sondern er zeigt nur eine bedeutende diaphysäre Knochenauflagerung an seiner vorderen Fläche, welche eine Konvexität der letzteren vortäuscht, die crista selbst ist dabei verdickt und der Quere nach abgeplattet. Diese Veränderung der Tibia findet sich allerdings erst bei älteren Kindern. Ich habe sie nie vor dem 5. Lebensjahre

gesehen. Sehr häufig ist sie mit langdauernden, anfallsweise exazerbierenden Schmerzen verbunden. Häufig findet man gleichzeitig noch halbweiche Tophi an der Vorderfläche, mitunter auch Narben und eitrig zerfallene Stellen, welche darauf hinweisen, daß das ganze ein gummöser Prozeß ist und nichts mit Rachitis zu tun hat. Solche Fälle sind natürlich wahre Knochensyphilis, und zwar hereditäre Spätsyphilis des Knochensystems, welche hier eigentlich nur erwähnt werden mußte, um zu zeigen, wie wenig berechtigt es ist, einen Terminus „Pseudorachitis syphilitica“ in die Pathologie einzuführen, wenn demselben eine typisch-gummöse Form der Knochensyphilis zu Grunde liegt.

Drittes Kapitel.

Hereditär-syphilitische Frühaffektionen der Schädelkapsel.

Caput natiforme. — Wachstumsverhältnisse und Knochenveränderungen am Schädel. — Art der Knochenveränderungen bei hereditär-syphilitischen Säuglingen. — Rarefizierende hereditär-syphilitische Schädelknochenentzündungen. — Vier Fälle eigener Beobachtung. — Frühzeitige syphilitische Schädelhyperostose der Säuglinge.

Es erschien uns notwendig, unseren Standpunkt über die Wechselbeziehungen zwischen hereditärer Lues und Rachitis eingehend zu präzisieren, bevor wir uns mit der Abhandlung der durch die vererbte Infektion bedingten Schädelveränderungen im Säuglingsalter befassen und dies aus dem Grunde, weil gerade an den Schädelknochen im Säuglingsalter rachitische und hereditär-syphilitische Veränderungen häufig durcheinander fließen und weil die hereditäre Syphilis sowohl, wie die Rachitis, Formanomalien des Schädels innerhalb des frühen Kindesalters produzieren, welche nicht immer leicht auseinander zu halten sind.

Zunächst muß hier auf die bereits skizzierten Angaben Parrots und seiner Anhänger Lees und Barlow, Gebert und Carpenter rückverwiesen werden, da diese Autoren sowohl die Kraniotabes als auch eine auffallende hyperostotische Protuberanz der Schuppenhöcker des Schädels in den frühen Perioden des Kindesalters als absolut sichere Zeichen von hereditärer Lues hinstellten und das „caput natiforme“ als unanfechtbares Produkt der angeborenen Lues betrachteten

Als „caput natiforme“ gilt seit der Parrotschen Terminologie eine Schädelform der Kinder, bei welcher zwischen den stark vorspringenden und gleichmäßig abgerundeten, vorgewölbten Höckern der Stirn- und Scheitelbeine eine der Sagittalnaht entsprechende Vertiefung in longitudinaler Richtung vorhanden ist. Wir haben dem hinzuzufügen, daß in einschlägigen Fällen außer dieser sagittalen noch eine frontal verlaufende Furche, entsprechend der Kranznaht, sehr häufig zu finden ist, wodurch das Schädeldach in 4 Felder eingeteilt wird, deren jedes

in seinem Zentrum einen der 4 namhaft gemachten Knochenhöcker in sich birgt. Carpenter hat diese Form des Schädeldaches mit einer in England vielfach gebräuchlichen Kuchenform verglichen, die an ihrer Oberfläche in vier Felder eingeteilt ist. Ganz zweckmäßig läßt sich auch der Ausdruck „Vierhügelform“ auf diese Anomalie der Schädelkonfiguration anwenden. In Gemäßheit unserer Studien und Erfahrungen

Fig. 57. Caput natiforme. 9 Monate altes hereditär-syphilitisches Kind. Sattelnase.

kann diese Schädelform sowohl durch hereditäre Syphilis als auch durch Rachitis allein, ohne Mitwirkung von angeborener Lues, zu stande kommen. Die Unterschiede zwischen Rachitis und hereditärer Lues betreffen hier nur den Zeitpunkt der Entstehung der eben erwähnten Formanomalie des Schädels, wie noch später ausgeführt werden wird.

Nun erst wenden wir uns zu einer detaillierten Besprechung der unter dem Einflusse der hereditären Frühsyphilis entstehenden Veränderungen an den Schädelknochen des Säuglings. Wir müssen uns hier deshalb etwas länger aufhalten, weil eine Beteiligung der erwähnten Skeletteile an hereditär-syphilitischen Erkrankungsformen im frühesten Kindesalter seit Parrot nur selten von den Autoren mehr erwähnt und beschrieben wurde. Einige Worte über diesen Gegenstand haben wir bereits auf S. 90 und 91 gesprochen und dort über den negativen Ausfall unserer histologischen Untersuchungen an den Schädelknochen hereditär-syphilitischer Föten Mitteilung gemacht. Was nun die hereditär-syphilitischen Affektionen der Schädelknochen im Säuglings- und frühen Kindesalter anbelangt, so verfüge ich zwar nicht über eigene anatomische Untersuchungen aus diesen Altersperioden, jedoch über ein ansehnliches klinisches Materiale, welches darüber Aufschluß zu geben in der Lage ist, wie häufig und unter welcher Form Veränderungen an den Schädelknochen bei hereditärer Frühsyphilis zu finden sind. Vorher aber soll mit Nachdruck betont werden, daß in den von uns angefochtenen Angaben Parrots über die Schädelanomalien hereditär-syphilitischer Säuglinge trotz aller Übertreibungen, deren er sich schuldig gemacht hat, dennoch manches goldene Korn zu finden ist. Wäre Parrot nicht in die absurde Theorie von der ausschließlich syphilitischen Genese der Rachitis verfallen und hätte er ohne Kommentar beschrieben, was er an den Schädelknochen hereditär-syphilitischer Säuglinge gesehen hat, dann hätte er sich um die Erforschung der syphilitischen Schädelveränderungen des Säuglingsalters ein ebensolches Verdienst erworben, wie er es sich durch die Feststellung der sogenannten hereditär-syphilitischen Pseudoparalyse der Säuglinge rücksichtlich der langen Röhrenknochen für alle Zeiten gesichert hat. So aber hat Parrot, wie aus dem Studium seiner Arbeiten hervorgeht, sowohl diffuse periostale Hyperostose als auch geschwulstförmige periostale Auftreibungen, des ferneren kraniotabische Erweichungen und Vergrößerung des Schädels in den frühesten Perioden des Säuglingsalters bei syphilitischen Kindern gesehen, aber keine reinliche Scheidung zwischen echter Knochensyphilis und Rachitis bei hereditär-syphilitischen Kindern vorgenommen, so daß durch seine Angaben keine Klärung, vielmehr nur eine Konfusion zwischen syphilitischen und rachitischen Schädelveränderungen hervorgerufen wurde.

Es ist in Rücksicht zu ziehen, daß sowohl bei der Rachitis als auch bei der hereditären Lues eine innige Beziehung zwischen den Skelettveränderungen einerseits und den Wachstumsverhältnissen der

einzelnen Skelettregionen anderseits obwaltet. Während die langen Röhrenknochen in dem letzten Drittel der Fötalperiode die stürmischesten Wachstumsvorgänge darbieten, zeigen die Schädelknochen erst im extrauterinen Leben de norma rasche und ausgiebige Größenzunahmen. Daher kommt es, daß unter dem Einflusse der hereditären Lues sich in der Regel erst im Säuglingsalter, also jenseits der intrauterinen Periode, spezifische palpable Veränderungen an den Schädelknochen nachweisen lassen. Keineswegs aber können die kraniell lokalisierten hereditär-syphilitischen Frühaffektionen, was ihre Häufigkeit anbelangt, mit den an den langen Röhrenknochen unter dem Einflusse der hereditären Frühlues vorkommenden Affektionen konkurrieren, und zwar hauptsächlich aus dem Grunde, weil die hereditär-syphilitischen Störungen der endochondralen Ossifikation tief in der Fötalperiode des Individuums wurzeln, während die periostalen Veränderungen an den Schädelknochen hauptsächlich in die extrauterine Lebensperiode fallen, innerhalb deren die Wirksamkeit des erblich übertragenen Syphilisvirus zumeist schon abgeschwächt oder gänzlich erloschen ist. Die vielfachen Verwechslungen, welche zwischen Schädelrachitis und hereditärer Schädelsyphilis vorliegen, sind größtenteils darauf zurückzuführen, daß sowohl die rachitischen als auch die hereditär-syphilitischen Veränderungen an diesen Skeletteilen so ziemlich in dieselbe Zeitperiode der kindlichen Entwicklung hineinfallen und mitunter auch gewisse äußere Ähnlichkeiten besitzen.

Die größte Intensität des Schädelwachstums fällt in das erste Lebensjahr, und zwar vornehmlich in die erste Hälfte desselben. Die absolute Zunahme des Schädelumfanges innerhalb des ersten Lebensjahres beträgt 9—10 *cm*, sinkt im zweiten Jahre auf 2—3, im dritten auf zirka 1 *cm*. Die normal vor sich gehende Größenzunahme des Schädels kommt hauptsächlich durch das appositionelle, beziehungsweise periostale Wachstum der bindegewebig präformierten Schuppenteile desselben zu stande und hier sind es wiederum die Tubera der Schuppenknochen, welche als Ossifikationszentren die größte Wachstumsenergie zeigen.

Aus diesen Verhältnissen resultiert auch die besondere Affinität des syphilitischen Irritaments zu den namhaft gemachten Ossifikationszentren, welche schon frühzeitig bei hereditär-syphilitischen Säuglingen pathologischerweise hypertrophiert erscheinen können. Das kurz dauernde, der periostalen Hyperostose vorausgehende, hyperämische Stadium der hereditär-syphilitischen Periostitis entzieht sich hier der klinischen Untersuchung und nur die Hyperostose als Endeffekt des spezifischen Irri-

tationsprozesses macht sich symptomatologisch geltend. Gegensätzlich verhält sich der rachitische Prozeß, welcher als ein langsamer und chronisch verlaufender, mit Entkalkung einhergehender Entzündungsvorgang zunächst lang dauernde Einschmelzungs- und Entkalkungsvorgänge an den Schädelknochen bewerkstelligt, deren klinischer Ausdruck während der frühen Säuglingsperioden durch eine Erweichung der Nahtränder und der Schuppenknochen selbst gegeben ist.

Wenn man nun hereditär-syphilitische Säuglinge während ihrer Entwicklung genau betrachtet, so kann man finden, daß der Schädel derselben in dreifacher Weise verändert sein kann.

1. Es können einfach rachitische Veränderungen vorliegen, welche sich durch Erweichung der Knochensubstanz im Bereiche der Schuppenteile und an den Nahträndern zu erkennen geben und von gewöhnlichen rachitischen, beziehungsweise kraniotabischen Veränderungen nicht zu unterscheiden sind. Dies ist in den ersten Lebensmonaten ein häufiger Fall (s. a. S. 440).

2. Nicht ganz so häufig begegnet man im frühen Säuglingsalter einer Veränderung, welche auf eine frühzeitig entstandene periostale Hyperostose der Schädelknochen zurückzuführen ist und sich durch eine in den ersten Lebensmonaten auftretende abnorme Protuberanz der Tubera frontalia und parietalia bei auffallender Härte der Schädelknochen und Nahträndern zu erkennen gibt. Wenn man solche Anomalien bei älteren Säuglingen, etwa gegen Ende des 1. oder bei Kindern des 2. oder 3. Lebensjahres auffindet und auch an anderen Knochen dieser Kinder Rachitis nachzuweisen in der Lage ist, dann kann man ruhig die in Rede stehenden Veränderungen der Schädelknochen als abgelaufene Schädelrachitis im Stadium der Eburneation betrachten. Ganz anders aber, wenn, wie ich dies des öfteren beobachtet habe, ein solcher Zustand der Schädelknochen bereits in den ersten Lebensmonaten, ohne Mitbestand von Rachitis, ausgebildet oder nur von geringfügigen rachitischen Veränderungen am übrigen Skelett begleitet ist. Unter solchen Umständen kann man von einer diffusen syphilitischen periostalen Hyperostose der Schädelknochen sprechen und dieselbe auch, was von Bedeutung erscheint, diagnostisch verwerten. Ich selbst habe erst kürzlich bei einem hereditär-syphilitischen Kinde, welches in seiner 4. Lebenswoche von Exanthem und Pseudoparalyse der linken Extremität befallen war, im 3. Lebensmonate eine den Schuppenhöckern entsprechende, sehr beträchtliche Vorwölbung und Eburneation gefunden. Gleichzeitig war schon in diesem frühen Alter zwischen den Protuberanzen je eine sagittal und

eine frontal verlaufende, in der Fontanellenmitte sich kreuzende Furche erkennbar (Caput natiforme). Dabei konnte ein Klaffen der Nähte nirgends festgestellt werden. Die ganze Schädeldecke und die Nasenbeine waren hyperostotisch. Trotz eines nachweisbaren, leicht hydrokephalischen Ergusses, durch welchen die Fontanelle etwas gehoben und erweitert war, trat keine Dehiszenz der Schädelnähte ein. Der Schädelumfang betrug 40 *cm*, der Fontanellendurchmesser zirka 6 *cm*, am übrigen Skelette bestanden Andeutungen von Rachitis in Form von ganz geringfügiger Rippenschwellung, dabei war die Pseudoparalyse längst vollkommen geheilt.

Ein solches Schädelbild im 3. Lebensmonate entspricht weder der Rachitis noch dem einfachen Hydrokephalus. Die Rachitis inszeniert, wenn sie zur Zeit des intensivsten Schädelwachstums, also im ersten Lebenssemester florid wird, andere Veränderungen. Hier wären die Nahtränder erweicht, die Schuppenteile auseinandergedrängt worden, die Schädelknochen selbst hätten kraniotabische Veränderungen dargeboten. Bei der diffusen hereditären Frühsyphilis der Schädelknochen finden wir aber gegensätzlich eine ganz diffuse, gleichmäßig ausgebreitete Eburneation mit eigentümlichen Formveränderungen bereits innerhalb der ersten Lebensmonate. Solche Fälle habe ich wiederholt zu beobachten Gelegenheit gehabt und im Kreise meiner Schüler immer auf den Unterschied hingewiesen, welcher zwischen diesen frühsyphilitischen Veränderungen des Schädels und den rachitischen besteht. Die Sache gestaltet sich so, daß in jener Altersperiode des Säuglings, in welcher die Rachitis Erweichungsvorgänge an den Schuppenteilen der Schädelknochen produziert, die hereditäre Frühsyphilis schon hyperostotische Prozesse einleitet, welche zu pathologischer Härte und zu Formanomalien der Schädelknochen führen. Es kann wohl als ein Axiom hingestellt werden, daß eine im ersten Lebenshalbjahre auftretende pathologische Härte und Verdickung der Schädelknochen, insbesondere der Tubera, in Verbindung mit der erwähnten Konfigurationsanomalie, unbedingt für hereditäre Syphilis spricht.

3. Eine dritte Art von hereditär-syphilitischen Veränderungen am Schädelskelette der Säuglinge besteht in einer spezifisch entzündlichen Erkrankung der Schädelknochen, welche sich durch Bildung von isolierten oder auf größere Gebiete sich erstreckenden periostalen Auftreibungen und durch Rarefizierung der Knochensubstanz innerhalb derselben zu erkennen gibt. Es ist dies die seltenste Form der hereditär-syphilitischen Schädelknochenerkrankungen in der ersten Lebensperiode.

Zur leichteren Verständigung über diese Erkrankungsform seien die Krankengeschichten von 4 hereditär-syphilitischen Säuglingen mitgeteilt, welche von dieser seltenen Affektion befallen wurden.

Fall I.

Es handelte sich um das 8. Kind (Hedwig D.), einer an einen luetischen Mann verheirateten Frau, deren erste 7 Graviditäten durch spontanen Abortus zwischen dem 5. und 7. Monate geendet hatten. Das Kind, zur Zeit seiner ersten Vorstellung in unserem Institute 6 Wochen alt, kam am normalen Schwangerschaftsende zur Welt, erkrankte am 4. Lebenstage an einer spezifischen Koryza, welche noch immer andauert. Das Kind ist künstlich mit Gärtnerscher Fettmilch ernährt, zeigt einen guten Ernährungszustand, auffallende Blässe, Hämoglobingehalt 50 bis 60, im gefärbten Blutpräparate reichliche Myeloplaxen. Nasenrücken tief zwischen die Orbitae eingesunken, das Nasenbein ist verbreitert und hyperostotisch, die Kopfbehaarung ziemlich gut, Milz und Leber nicht vergrößert, Exanthem besteht keines. Schädelumfang $40^1/_2$ *cm*, Fontanelle in beiden Durchmessern 4 *cm*, Nahtränder hart.

Nun fanden sich folgende interessante Veränderungen an der Oberfläche der Schädelknochen: Von der Mitte des linken Orbitalrandes zieht ein bandförmiger Streifen in gewundener Linie seitlich vom Stirnbeinhöcker, denselben in seiner äußeren Hälfte durchschneidend, bis zur Kranznaht hinauf. Entsprechend diesem daumenbreiten Streifen findet sich der Schuppenknochen des Stirnbeins flächenhaft usuriert und verdünnt, man fühlt unter der Haut eine Vertiefung in der Knochensubstanz, welche rauh und uneben erscheint und die eben beschriebene Konfiguration zeigt. Die Ränder dieser streifenförmigen Vertiefung sind von hyperostotischen Knochenwällen umgeben. Am besten kann man sich die Art der Veränderung vorstellen, wenn man an einen Graben zwischen zwei Dämmen denkt: entsprechend der Vertiefung zwischen den Knochenwällen findet man ein elastisches Pseudofluktuationsgefühl; entsprechend dem rechten Stirnbeinhöcker findet man eine Protuberanz, welche ein eigentümliches Knittern und dabei Fluktuation zeigt. Es macht den Eindruck, als wäre die Knochensubstanz durch eine vom inneren Periost ausgehende weiche Geschwulst nach vorne geschoben. Die übrigen Skeletteile des Schädels zeigten eine auffallende Härte. Die Tubera parietalia waren hyperostotisch, die Nähte hart, keine Spur von Kraniotabes. Nebstbei waren an allen langen Röhrenknochen und an zahlreichen kurzen Röhrenknochen Auftreibungen zu konstatieren, auch bestand Pseudoparalyse der oberen Extremitäten (s. Fig. 26 und 27, S. 266).

Es handelt sich also in diesem Falle um eine generelle syphilitische Erkrankung des Knochensystems, bei welcher, ebenso wie die Röhrenknochen, auch die Schädelknochen affiziert waren, und bei welcher es durch periostale Granulationswucherung zu flächenhafter Usurierung einzelner Partien der Schuppenteile gekommen war. Sehr interessant war der weitere Verlauf: Unter der Einwirkung einer Merkurialkur heilte die Schädelsyphilis, ebenso wie die der Extremitätenknochen, vollständig aus. Von Woche zu Woche konnte man verfolgen, wie die zu beiden Seiten der Usurierungsfläche be-

findlichen Osteophytwälle immer näher aneinander rückten, bis nach 2 Monaten von der grubenförmigen Vertiefung nichts mehr zu fühlen war. Inzwischen war an den Schädelknochen in ihrer Totalität Eburneation eingetreten, die Fontanelle war zu 4 Monaten noch ziemlich groß, 4 *cm* in jedem Durchmesser messend, auch betrug das Maß der Schädelzirkumferenz eine etwas höhere Ziffer als normal, nämlich 42 *cm*. Die Fontanelle war etwas vorgewölbt als Zeichen eines leichten hydrokephalischen Ergusses.

Rachitische Symptome waren nur in geringem Maße an den Rippen in Form unbedeutender Auftreibung der Rippenknorpel nachzuweisen.

Fall II.

Leopoldine T., 4 Wochen alt, ist das 9. Kind einer anscheinend völlig gesunden Mutter, welche vor 10 Jahren von einem andern Manne außerehelich ein gesundes und gegenwärtig noch am Leben befindliches Kind gebar. In der Ehe mit ihrem syphilitischen Gatten erschienen nun hintereinander 4 Totgeburten, dann 1 lebende Frühgeburt, welche aber am ersten Tage verstarb, und dann 2 Kinder, welche syphilitische Exantheme darboten, und zu 4 und 8 Monate zu Grunde gingen. Auch das in Rede stehende Kind erkrankte 14 Tage nach der Geburt an spezifischem Exanthem und hatte seit der Geburt eine verstopfte Nase, welche in der 3. Lebenswoche zu fließen begann. Gleichzeitig bestanden an den Diaphysenenden sämtlicher langer Extremitätenknochen Auftreibungen, überdies zeigte das Kind lähmungsartige Haltung der oberen Extremitäten. Am Schädel fanden sich folgende Veränderungen:

Über den Stirn- und Scheitelhöckern waren auffallende Vorwölbungen zu erblicken, welche etwas druckempfindlich waren und ein eigentümliches knitterndes Gefühl bei der Palpation erkennen ließen. Sonst fand man zerstreut über die Schuppenteile der Schädelknochen daumennagelgroße, rundliche Herde, welche von einem periostalen Knochenwalle umgeben waren, während innerhalb des Periostwalles die Knochenoberfläche eingesunken, rauh und usuriert erschien und ein eigentümliches Pergamentknittern bei Druck erkennen ließ, woraus zu schließen war, daß eine Verdünnung, beziehungsweise entzündliche Resorption der Knochensubstanz an den betreffenden Stellen eingetreten war.

Unter Behandlung mit Protojoduret erfolgte innerhalb 3 Wochen Heilung der erwähnten Rarefizierungen der Schädelknochen, auch das Exanthem und die Lähmungssymptome waren zurückgegangen. Das Kind wurde noch ein ganzes Jahr lang in Evidenz gehalten und verstarb im 14. Lebensjahre an Pneumonie nach vorausgegangener Varizellenerkrankung.

Fall III.

Der 9 Monate alte Knabe Josef P., welcher im April 1890 in mein Ambulatorium gebracht wurde, das 3. syphilitische Kind aus einer Ehe mit syphilitischem Vater, zeigte Reste eines spezifischen Exanthems nebst eingesunkener Nase und defekten Zilien, daneben einen markstückgroßen, flachen Tophus über dem linken Stirnhöcker. Derselbe ist stark prominent und von einer leicht fluktuierenden Geschwulst gekrönt, welche von einem kreis-

runden Knochenwalle umgeben ist. Unter Schmierkur ging der Tophus sowie alle übrigen syphilitischen Symptome innerhalb 6 Wochen zurück.

Fall IV.

Der vierte Fall, welcher kurz vor Abschluß dieses Manuskriptes zur Beobachtung kam, war von besonderem Interesse, weil bei demselben Hand in Hand mit der spezifischen Erkrankung an den Schuppenhöckern eine hydrokephalische Schädelausdehnung und eine exanthematische Rezidive der hereditären Syphilis ging. Das Kind, Gustav H., von infizierten Aszendenten stammend, erkrankte in der 10. Lebenswoche an spezifischem Exanthem und charakteristischem Schnupfen. Der Mutter war schon im 2. Lebensmonate des Kindes die abnorme Größe des Kopfes aufgefallen. Seit dem Exanthemausbruche nahm der Kopfumfang immer mehr zu. Jetzt, zu 4 Monaten besteht ein mäßiger Hydrokephalus. Der Schädelumfang beträgt 44 *cm*. Gleichzeitig ist aber folgende eigentümliche Erkrankung der Stirnhöcker festzustellen. Die Stirnhöcker sind, ganz abgesehen von der durch den Hydrokephalus bedingten Vorwölbung, ganz eigentümlich erkrankt. Im Bereiche derselben ist der Knochen stellenweise vollständig geschwunden, so daß eine leicht eindrückbare Grube an Stelle der Tubera zu tasten ist, deren Knochensubstanz sonst bekanntlich die größte Härte zeigt. Im Bereiche dieser Vertiefungen besteht auch Pergamentknittern. In unmittelbarer Umgebung der so rarefizierten Stirnhöcker findet sich ein hyperostotischer, kreisförmig die usurierte Stelle umsäumender Knochenwall symmetrisch auf beiden Seiten entwickelt. Ähnliche mindergradige Veränderungen zeigten die Scheitelbeinhöcker. Sonst fanden sich am Schädel nur die vom Hydrokephalus abhängigen Anomalien. An den Rippen ist leichte rachitische Epiphysenknorpelschwellung nachzuweisen. Das Kind steht noch in Beobachtung, so daß über den weiteren Verlauf dermalen keine Angaben erstattet werden können.

Fig. 58. Fünfmonatliches hereditär-syphilitisches Kind mit papulösem Rezidiv-Exanthem und rezenter rarefizierender Ostitis an den Tubera frontalia.

Die 4 mitgeteilten Fälle sind als Paradigmata der spezifischen Schädelknochenerkrankung im Säuglingsalter hinzustellen. In allen Fällen handelte es sich um einen vom Periost ausgehenden Granulationsvorgang, bei welchem es zur Abhebung desselben von der

Schädeloberfläche und zur Verdünnung und Usurierung der Schädelknochen in beschränkterem oder ausgedehnterem Umfange kam. Man ist gewohnt, derartige gummöse Erkrankungen der Schädelknochen nur bei älteren Individuen mit akquirierter oder hereditärer Syphilis zu sehen. Es sind dies jene Formen, welche in den letzterwähnten Altersperioden häufig zum Aufbruche und zur Entstehung umfangreicher kariöser und Nekrosevorgänge an den Schädelknochen führen. Derartiges habe ich allerdings im Säuglingsalter niemals gesehen, wie denn überhaupt die 4 beschriebenen Fälle die einzigen Fälle von gummöser Schädelsyphilis unter zirka 600 Säuglingen mit hereditärer Frühsyphilis sind, über welche meine Protokolle verfügen. Ganz charakteristisch für diese Erkrankungsform im Säuglingsalter ist das gleichzeitig mit der Resorption und Usurierung auftretende intensive Osteophyt in der Umgebung der usurierten Partie. Das eigentümliche Knittern, welches im Bereiche der rarefizierten Partien eintritt, erinnert an das Pergamentknittern, welches mitunter bei rachitischer Kraniotabes gefühlt wird. Der syphilitische Usurierungsprozeß der Schädelknochen hat aber mit der kraniotabisch-rachitischen Erweichung auch äußerlich keine Ähnlichkeit. Die durch die hereditäre Syphilis hervorgerufenen Einschmelzungsvorgänge bewirken eine eigentümliche Rauhigkeit der Knochenoberfläche, welche bei Rachitis fehlt; ebenso ist die wulstartige periostale Hyperostose, nämlich der wiederholt erwähnte Knochenwall in der Umgebung der erweichten Partien an den Schädelknochen, ein ausschließlich der hereditären Syphilis zukommender Befund, welcher bei Craniotabes rachitica vollkommen fehlt.

Eine Sonderstellung kommt einer Reihe von Fällen zu, welche vorhin (S. 458) als 2. Gruppe der bei hereditär-syphilitischen Kindern vorkommenden Schädelanomalien zusammengefaßt wurden. Hier tritt unter dem Einflusse der hereditären Syphilis schon innerhalb der ersten Lebensmonate eine klinisch nachweisbare vermehrte Apposition und Verhärtung der Schädelknochen mit rasch erfolgender Verknöcherung der Nahtfugen ein, ohne daß am übrigen Skelette erheblichere Veränderungen rachitischer Art nachzuweisen wären. Insbesondere ist es mir wiederholt aufgefallen, daß schwersyphilitische Kinder schon innerhalb der ersten Lebensmonate die von Parrot als „natiform“ bezeichnete Schädelkonfiguration mit Elfenbeinhärte zeigten, ohne die mindeste palpable Auftreibung der Epiphysenknorpel an den Röhrenknochen erkennen zu lassen. Es ist schwer, in solchen Fällen die Schädelanomalie einfach auf Rachitis bei hereditärer Syphilis zurückzuführen, und zwar deshalb, weil bei den Fällen, welche ich hier im

Auge habe. niemals auch die Spur einer abnormen Weichheit der Nahtränder und Schuppenteile bestand, vielmehr von der Geburt angefangen eine fortschreitende Verdichtung der Schädelknochen bei vorwiegender Apposition an den Tubera festzustellen war. In solchen Fällen ist die Annahme einer diffusen hereditär-syphilitischen Periostitis der Schädelknochen ohne Dazwischentreten von Rachitis wohl berechtigt und dies um so mehr, als in allen meinen aus den letzten Jahren stammenden diesbezüglichen Fällen die radiologische Untersuchung auch an den langen Röhrenknochen generelle Hyperostose und Reste osteochondritischer Veränderungen nachgewiesen hat, welche auf eine frühzeitige, vielleicht schon in der Fötalperiode angeregte syphilitische Veränderung der knochenbildenden Gewebe hinweisen. In ganz ähnlicher Weise ist in solchen Fällen auch das Ausbleiben rachitischer Epiphysenauftreibungen, insbesondere rachitischer Rippenknorpelschwellungen zu erklären und auf abgelaufene fötale Osteochondritis zurückzuführen. welche in ihren späteren Stadien. wenn es zu einer übermäßigen Knorpelverkalkung gekommen ist, geradezu als ein Hindernis für das Auftreten der auf entzündlicher Entkalkung beruhenden rachitischen Knorpelschwellung betrachtet werden muß.

Viertes Kapitel.

Der syphilitische Wasserkopf der Säuglinge.

Akuter und chronischer Hydrokephalus. — Pathogenese des Hydrokephalus. — Leptomeningitis serosa. — Hemmung der syphilitischen Hydrokephalie durch merkurielle Behandlung. — Klinische Ähnlichkeit zwischen syphilitischer und tuberkulöser Leptomeningitis. — Hydrokephalische Erscheinungen während des Exanthemausbruches. — Prognose des syphilitischen Wasserkopfes. — Fontanellen- und Schädelform beim syphilitischen Wasserkopf.

Wir konnten bisher feststellen, daß das Schädelskelett des Säuglings sowohl durch spezifisch syphilitisches Osteophyt als auch durch den rachitischen Prozeß eigentümliche Formanomalien erleiden kann; aber noch eine dritte Schädeldifformität kommt bei syphilitischen Kindern zur Beobachtung, die hydrokephalische.

Bekanntlich unterscheidet man im frühen Kindesalter einen akuten und einen chronischen Hydrokephalus. Der chronische Wasserkopf wird wieder geteilt in einen Hydrokephalus chronicus congenitus und einen Hydrokephalus chronicus acquisitus, wobei man aber in einer großen Anzahl von Fällen eine strenge Sonderung zwischen angeborenem und erworbenem Wasserkopf nicht zu machen in der Lage ist, weil viele Säuglingsschädel, bei denen die Affektion schon im intrauterinen Leben angeregt wurde oder in dieser Lebensperiode bereits begonnen hat, erst nach der Geburt ein für die Umgebung erkennbares progredientes Wachstum darbieten. Auch die akuten hydrokephalischen Ergüsse im Säuglingsalter sind nicht immer rezente Affektionen, vielmehr sehr häufig nur Exazerbationen eines intrauterin angeregten, intrakraniellen Krankheitsprozesses.

Bei der hereditären Syphilis der Säuglinge kommen sowohl akute als auch chronische, des ferneren angeborene und erworbene Formen des Hydrokephalus in Betracht. In der größten Mehrzahl der in Frage kommenden Fälle handelt es sich aber um intrakranielle Ergüsse, welche erst einige Wochen oder Monate nach der Geburt in Erscheinung treten.

Wir haben also vorwiegend jene Fälle im Auge, bei welchen ein syphilitisches Kind mit normalen Schädelverhältnissen zur Welt kommt, wochen- und monatelang keine hydrokephalischen Veränderungen darbietet und erst im ersten oder zweiten Lebenshalbjahre in akuter oder chronischer Weise von einer Flüssigkeitsvermehrung innerhalb der Schädelhöhle befallen wird.

Wollen wir die Beziehungen zwischen Hydrokephalus und hereditärer Syphilis richtig erfassen, so müssen wir zunächst darüber einig sein, in welcher Weise wir uns die Entstehung des Hydrokephalus überhaupt zu denken haben. Der einzige akzeptable Standpunkt ist wohl der, welcher von Pott in seinem Hydrokephalusreferate auf der Naturforscherversammlung zu Lübeck 1895 zur Diskussion gestellt wurde, demzufolge der Hydrocephalus acquisitus auf intrakraniellen Entzündungen mit vorwiegend oder ausschließlich seröser Exsudation innerhalb der Hirnhöhlen zurückzuführen wäre. Entzündliche Prozesse an der Pia, den Ventrikelwandungen, den Plexus, der Hirnsubstanz selbst und dergleichen sind wohl die primären anatomischen Veränderungen für den sich später entwickelnden Hydrokephalus. Im wesentlichen handelt es sich bei den hydrokephalischen Ergüssen im Säuglingsalter um eine Leptomeningitis serosa, welche in gute Analogie zu bringen ist zur Pleuritis oder Pericarditis serosa.

Halten wir an dieser ätiologischen Erklärung fest, so werden wir leicht verstehen, warum sich relativ häufig bei hereditär-syphilitischen Säuglingen Hydrokephalus entwickelt.

Wir müssen uns zunächst wieder daran erinnern, daß die hereditäre Frühsyphilis mit besonderer Vorliebe an den Appositionsstellen des Knochensystems Störungen veranlaßt, dortselbst zu einer pathologischen Steigerung der physiologischen Wachstumshyperämie führt und daß dies, im Gegensatze zur Rachitis, in relativ akuter Weise und in den frühesten Lebensperioden eintritt. Als sichtbaren Ausdruck dieses Vorganges haben wir an den Schädelknochen der hereditär-syphilitischen Säuglinge die frühzeitig auftretende Eburneation und das reichlich in den ersten Lebensmonaten schon in Erscheinung tretende Osteophyt an den Tubera kennen gelernt. Daß bei der hereditären Frühsyphilis sehr häufig eine entzündliche Reizung der knochenbildenden Häute sowohl an der äußeren als auch an der inneren Oberfläche der Schädelknochen vorliegt, bedarf somit keiner weiteren Auseinandersetzung und es kann demnach nicht Wunder nehmen, wenn unter diesen Verhältnissen schon frühzeitig bei hereditär-syphilitischen Kindern dieser Entzündungsreiz vom inneren Schädelperiost auf die weichen Hirnhäute übergeht und

zu einer entzündlichen Reizung der Pia mit seröser Exsudation in die Subarachnoidalräume und die Ventrikel Anlaß gibt. Daß dem tatsächlich so ist, dafür habe ich gute Anhaltspunkte aus der klinischen Beobachtung zahlreicher hereditär-syphilitischer Säuglinge gewonnen.

Vor allem sei daran erinnert, daß zwei von den vorhin namhaft gemachten Fällen von spezifischer usurierender Ostitis an den Schuppenhöckern von hydrokephalischen Ergüssen begleitet waren. Besonders hochgradig und in die Augen springend war die Beziehung der Ostitis zum Hydrokephalus im 4. Falle (s. S. 462), weil hier sozusagen unter unseren Augen, Hand in Hand mit einem exanthematischen Syphilisausbruche, die usurierende Ostitis an den Stirnhöckern einsetzte, welche rasch unter heftigen kephalischen Erscheinungen zu einer nicht unbedeutenden hydrokephalischen Schädelaffektion führte. Man kommt allerdings nur selten dazu, solche Verlaufsweisen direkt zu beobachten.

Viel häufiger zeigen die Fälle von hereditärer Frühsyphilis, bei welchen es zu hydrokephalischen Ergüssen kommt, vorher das Bild einer frühzeitig auftretenden periostalen Hyperostose der Schädelknochen. Die Sache verhält sich sehr häufig so, daß bei einem im 3. oder 4. Lebensmonate stehenden hereditär-syphilitischen Kinde, welches durch besonders hervortretende harte Tubera frontalia und parietalia auffällt und selbstverständlich noch eine offene Fontanelle hat, zunächst eine starke Vorwölbung der Stirnfontanelle auftritt. Hand in Hand damit geht oft Nackensteifigkeit, sehr häufig treten auch Konvulsionen auf. Als Prodromalstadium des intrakraniellen Ergusses kann man in vielen Fällen eine eigentümliche Unruhe des Kindes, mit Schlaflosigkeit gepaart, betrachten; kurz es bildet sich in stürmischer oder langsamer Weise das Symptomenbild einer intrakraniellen Drucksteigerung heraus. Die Schädelkapsel vergrößert sich durch Auseinanderweichen der Schuppenteile allmählich, doch in der Regel nicht zu solch enormen Dimensionen, wie dies beim chronischen angeborenen Hydrokephalus so häufig der Fall ist. Vielmehr macht der Prozeß nach mehrwöchentlichem Bestande in der Regel Halt, in einzelnen Fällen verringert sich die Spannung der Fontanellen spontan, der Schädelumfang geht vielleicht sogar ein wenig zurück, in der größten Mehrzahl der Fälle aber tritt Verknöcherung der Schädelkapsel in dem Zustande der maximalen Ausdehnung, welchen sie erlitten hat, ein, und so resultiert als dauerndes Zeichen der ehemaligen syphilitischen Leptomeningitis eine hydrokephalische Schädelform in Verbindung mit der eigentümlichen hereditär-syphilitischen hyperostotischen Protuberanz der Stirn- und Scheitelbeine (s. Fig. 59 und 60).

Eine ganz besondere Eigentümlichkeit dieser Form der syphilitischen Hydrokephalie im Säuglingsalter ist in der Beeinflußbarkeit durch merkurielle Therapie gekennzeichnet; denn es gelingt sehr

Fig. 59. Hydrokephalus bei einem hereditär-syphilitischen Kinde von 10 Monaten; vorher in den ersten Lebenswochen manifeste exanthematische Hereditärsyphilis.

häufig, bei festgestellter syphilitischer Ätiologie dem weiteren Fortschreiten der Hydrokephalie Halt zu gebieten; ja in einzelnen Fällen tritt auch vollständige Resorption des intrakraniellen Flüssigkeitsergusses unter

Verkleinerung des Schädelumfanges ein und dies noch innerhalb des ersten Lebensjahres, also in einer Zeitperiode, welche unter normalen Verhältnissen noch durch ein intensives Schädelwachstum ausgezeichnet ist.

Hier fügt sich am besten die Registrierung der Tatsache ein, daß bei hereditär-syphilitischen Säuglingen ein Krankheitsbild vorkommt, welches an das der Meningitis basilaris tuberculosa einigermaßen erinnert und im wesentlichen auf einer akuten, durch

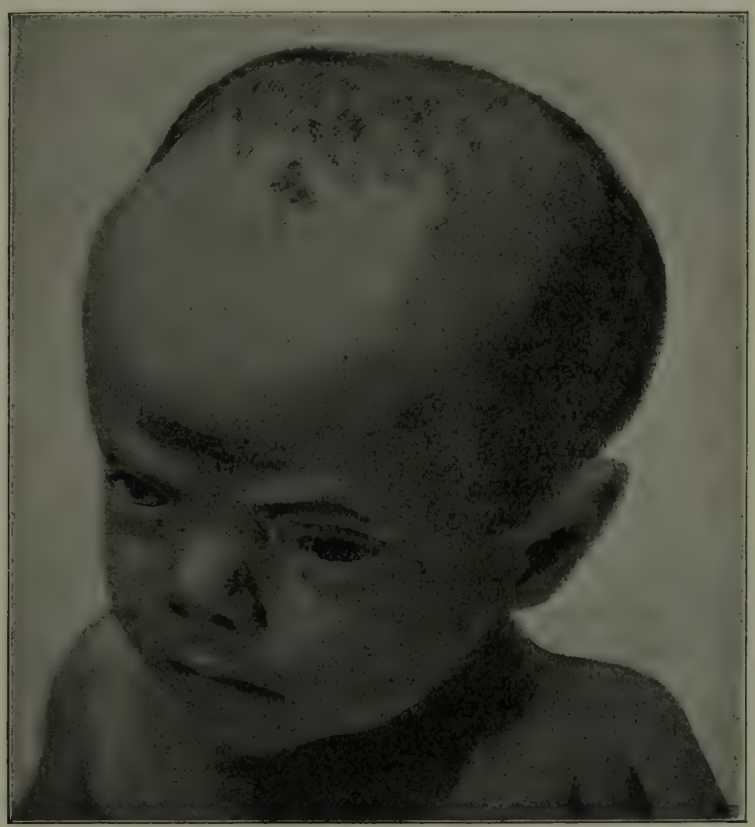

Fig. 60. Hydrokephalus bei einem 11 Monate alten hereditär-syphilitischen Kinde.

hereditäre Lues angeregten serösen Exsudation in den Ventrikeln und den Subarachnoidalräumen beruht. Es ist um so schwieriger, die tuberkulöse Basilarmeningitis von dieser Meningitis acuta serosa syphilitica diagnostisch auseinanderzuhalten, weil tatsächlich eine nicht unerhebliche Anzahl syphilitischer Kinder wirklich an tuberkulöser Basilarmeningitis verstirbt, was auf die große Disposition der hereditär-syphilitischen Kinder für tuberkulöse Infektion zurückzuführen ist. In heutiger Zeit kann zwar durch die Spinalpunktion eine diagnostische Scheidung

zwischen den erwähnten beiden Meningitisformen gemacht werden: meine diesbezüglichen Fälle fallen jedoch der Zeit nach zum größten Teile in die Periode vor der Entdeckung dieses diagnostischen Hilfsmittels und so habe ich 6 Fälle zu verzeichnen, bei welchen Kinder während florider syphilitischer Exantheme unter Vorwölbung der Fontanelle und einem leicht fieberhaften, meningitischen Symptomenkomplex verstarben, von denen es zweifelhaft ist, ob es sich um eine syphilitische oder eine tuberkulöse Meningitis handelte. Es darf eben nicht vergessen werden, daß seröse Ergüsse in die Hirnventrikel und die Subarachnoidalräume bei hereditär-syphilitischen Säuglingen nicht immer nur auf einer harmlosen, vom inneren Periost des Kraniums angeregten Entzündung basieren, sondern daß vielfach auch diffuse syphilitische Erkrankungen der Meningeal- und Hirngefäße und der Hirnsubstanz selbst vorliegen können, welche trotz antisyphilitischer Therapie nicht reduktionsfähig sind und im Vereine mit den übrigen destruierenden syphilitischen Prozessen in inneren Organen unaufhaltsam zum Tode führen.

In einer Reihe von Fällen schließt sich an einen Symptomenkomplex, welcher dem der tuberkulösen Basilarmeningitis ungeheuer ähnlich ist, ein Stadium der Apathie an, während der Schädelumfang und die Fontanelle rasch an Größe zunehmen, mit einem Worte: es kann sich an ein akutes meningitisähnliches Stadium das Bild eines chronischen, langsam wachsenden Hydrokephalus anschließen, welcher schließlich doch noch zur Ausheilung gelangt.

Der Zusammenhang zwischen syphilitischem Irritament und der serösen Exsudation innerhalb der Schädelkapsel geht auch daraus hervor, daß in einer Anzahl von Fällen gleichzeitig mit dem Ausbruch eines syphilitischen Exanthems, sei es des ersten oder eines Rezidivexanthems, das Auftreten der hydrokephalischen Erscheinungen beobachtet wird. Des ferneren konnte ich nachweisen, daß sehr häufig gleichzeitig mit dem ersten Exanthemausbruch eine Vorwölbung der Fontanelle, mitunter in Verbindung mit Nackenkontraktur, auftrat, daß diese Symptome nach vollendeter Eruption des Exanthems in der Regel spontan oder unter dem Einflusse der antisyphilitischen Therapie zurückgingen, sich aber bei der ersten Rezidive von neuem wieder einstellten. So wird es mehr als wahrscheinlich, daß zwischen dem intensiven Hirnwachstum, welches in den ersten Monaten des Extrauterinlebens stattfindet und der Eruption des syphilitischen Giftes eine innige Beziehung besteht, und daß die gefäßführenden Hirnhäute und Plexus unter dem Einflusse des syphilitischen Irritaments während der lebhaftesten Wachstumsperiode des Gehirns besonders leicht in patho-

logischer Weise reagieren. Seitdem ich mich intensiver mit der Betrachtung dieser Verhältnisse befasse, wird es mir immer klarer, daß die Eruption der ersten Syphiliserscheinungen sehr häufig mit einer Spannungsvermehrung der Stirnfontanelle einhergeht und ich bin in der Lage, dieses Symptom in vielen Fällen von rezenten syphilitischen Eruptionen im Säuglingsalter zu demonstrieren. Hält man einmal an dieser Tatsache fest, dann finden alle Fälle von hereditär-syphilitischer Hydrokephalie zwanglose Erklärung in einer Meningitis serosa, welche teils die Pia mater, teils die Plexus choroidei ergriffen hat und als eine Folge des syphilitischen Irritaments in Verbindung mit dem lebhaften Hirn- und Schädelwachstum aufzufassen ist.

Wenn es sich um einen syphilitischen Hydrokephalus handelt, welcher erst im extrauterinen Leben zur Entwicklung kommt, so ist die Ursache desselben fast immer in einer entzündlichen Erkrankung der weichen Hirnhäute begründet. Wird derselbe rechtzeitig erkannt und in Behandlung genommen, so werden die betreffenden Kinder meinen Erfahrungen zufolge, welche sich auch mit denen anderer Autoren (H. Neumann, Immerwol) decken, sehr häufig der Heilung zugeführt (s. die später folgende Tabelle).

Eine wichtige Avance haben nämlich die mit syphilitischen Hydrokephalien behafteten vor allen anderen syphilitischen Säuglingen. Es handelt sich bei ihnen immer schon um etwas ältere Kinder, welche aus dem ärgsten schon ziemlich heraus und nicht mehr in dem labilen Zustande sich befinden, wie ganz junge hereditär-luetische Geschöpfe. In einer Reihe von Fällen tritt der Hydrokephalus erst bei Gelegenheit einer Syphilisrezidive in Erscheinung und die Kinder sind ansonsten nicht schlecht entwickelt, kurz die Bedingungen für eine Ausheilung der durch die Syphilis gesetzten intrakraniellen Veränderungen sind, wenn eine zweckmäßige und energische Therapie einsetzt, viel günstigere als bei anderen frühsyphilitischen Erkrankungsformen, welche unter dem ersten Ansturme der Syphiliseruption zum Vorschein gekommen sind.

Bei den syphilitischen Hydrokephalis zeigt sich der Erfolg der Behandlung in der Regel schon nach wenigen Wochen und eines der auffallendsten Symptome ist das Einsinken der Stirnfontanelle, was auf eine Aufsaugung des entzündlichen Flüssigkeitsergusses im Schädelinnern hinweist. Ossifiziert die Fontanelle kurz nach Ablauf des intrakraniellen Entzündungsvorganges, dann findet man ganz gewöhnlich jene vertiefte Fontanellenform entwickelt, welche ich in meiner Schrift: „Studien über die klinischen Verhältnisse der Stirnfontanelle“ (Wiener Klinik, 1892) abgebildet habe. Indem nämlich in einem gewissen Zeit-

punkte während der Resorption der hydrokephalischen Flüssigkeit die vormals gespannte Fontanelle einsinkt, ragen die den Stirn- und Scheitelbeinen angehörigen Fontanellenränder über das Niveau der Fontanelle hervor, eine kleine Grube an Stelle der Fontanelle übriglassend, und nun tritt Verknöcherung in dieser grubenförmigen Vertiefung ein.

Daraus resultiert in einem gewissen Stadium vor dem vollständigen Fontanellenschlusse ein Bild, bei welchem die Fontanellenränder wie aufgekrämpt erscheinen, während sich die Fontanelle als eine trichterförmige Vertiefung zwischen den elevierten knöchernen Randwülsten darstellt.

Bei dem im Extrauterinleben sich entwickelnden hereditär-syphilitischen Wasserkopf der Säuglinge ist die Vergrößerung des Schädels fast niemals eine so hochgradige, wie bei der kongenitalen Form dieses Leidens. Während wir bei der letzteren mitunter ganz enorme Schädelausdehnungen finden, welche mit Verdünnung und Erweichung der Schuppenknochen, weit klaffender Dehiszenz der Nähte und Fontanellen Hand in Hand gehen, bewegen sich die Umfangsvergrößerungen bei der extrauterin auftretenden syphilitischen Form in der Regel nur um wenige Zentimeter über der Norm und dies hat einen ganz besonderen Grund. Wir haben schon hervorgehoben, daß der durch syphilitische Ependymerkrankung zu stande kommende hereditär-syphilitische Hydrokephalus fast immer erst einige Monate nach der Geburt zur Entwicklung gelangt, somit in einer Zeitperiode manifest wird, da am Schädel des syphilitischen Kindes bereits eine pathologische Hyperostose aufgetreten ist. Insbesondere aber ist bei hereditär-syphilitischen Kindern dieses Alters das Stirnbein immer bereits soweit ossifiziert und die Stirnnaht bereits derart vollkommen verstrichen, daß ein Dehiszieren im Bereiche dieses Knochens außerhalb des Bereiches der Möglichkeit liegt. Des weiteren ist der diffuse syphilitische Irritationsprozeß, wenngleich er häufig akut einsetzt, wie wir auch von anderen diffusen hereditär-syphilitischen Affektionen wissen, ein rasch abklingender, so daß die Intensität, beziehungsweise die Massenhaftigkeit des flüssigen Transsudats, keine so bedeutende sein wird, wie bei anderweitig hervorgerufenen chronisch-hydrokephalischen Erkrankungen.

Erinnert man sich noch an die von uns wiederholt hervorgehobene Tatsache, daß frühzeitig bei hereditär-luetischen Individuen eine Verdichtung der Schuppenknochen, insbesondere im Bereiche der Tubera eintritt, woraus eine verringerte Nachgiebigkeit derselben resultiert, so wird sich das durch den syphilitischen Hydrokephalus entstehende Schädelbild nach einer gewissen Richtung hin von anderweitigen

Formen dieser Erkrankung unterscheiden. Es wird sich im wesentlichen um eine Ausdehnung der Schädelkapsel nach oben hin, also um eine bedeutende Hebung der Fontanelle und um ein Vorwärtsdrängen des Stirnschädels handeln, wobei vornehmlich die Kranznaht auseinander weicht. Die Stirnbeine selbst werden, weil sie nur wenig nachgiebig sind, in relativ geringfügiger Weise gedehnt werden, desgleichen die Seitenwandbeine. Eine Verdünnung der Schädelknochen wird bei den im extrauterinen Leben auftretenden syphilitischen Wasserköpfen durch die frühzeitige hyperostosierende Wirkung der hereditären Lues im allgemeinen verhindert werden. Der Schädel wird also im großen und ganzen die Charaktere eines syphilitischen Kraniums mit stark hyperostotischen Tubera, mäßig dehiszenten Pfeil- und stärker dehiszenten Kranznähten, dabei unverhältnismäßig stark vergrößerter und insbesondere stark hervorgewölbter Fontanelle annehmen. Die Nahtränder als solche brauchen zu Beginn der Erkrankung durchaus nicht erweicht zu sein, sie sind es in sehr vielen Fällen auch während der ganzen Dauer der hydrokephalischen Affektion nicht, im Gegenteile in den drei letztbeobachteten Fällen meines Materials waren, wie in den Krankengeschichten ausdrücklich bemerkt wird, alle Nahtränder ungewöhnlich hart. Bei der Untersuchung derartiger Fälle erhielt ich jedesmal den Eindruck, daß gleichzeitig mit dem an den

Fig. 61. Frischer Hydrokephalus bei einem 4 Monate alten, an der Stirne und an den Fußsohlen noch Exanthemreste zeigenden, hereditär-syhpilitischen Kinde.

weichen Hirnhäuten ablaufenden Entzündungsprozesse die entzündliche Hyperostose an den Schädelknochen eher zu- als abnimmt. Auf Grund dieser Beobachtungen festigte sich auch bei mir die Vorstellung immer mehr, daß ein inniger Zusammenhang zwischen der entzündlichen Hyperostose der Schädelknochen und der serösen Meningitis bestehen müsse.

Wenn wir all dies in Erwägung ziehen, so wird auch der Umstand nicht befremden, daß der Schädelumfang der hereditär-luetischen Hydrokephali nicht immer auffallend hohe Zahlen zu ergeben braucht. Namentlich bei luetischen Wasserköpfen des 3. bis 6. Lebensmonates, welche sich in den Anfangsstadien des Prozesses befinden, beträgt der Schädelumfang in der Regel nicht viel über 40 *cm*, am Ende des ersten Lebensjahres gewöhnlich nicht mehr als 45—47 *cm*, während wir bei den schwereren chronischen, nicht syphilitischen Hydrokephalis häufig Maße von über 50 *cm* am Ende des ersten Lebensjahres feststellen konnten. Nichtsdestoweniger bieten Gesichtsausdruck und Kopfform doch die für Hydrokephalus charakteristischen Kriterien. So kommt es, daß bei den hereditär-syphilitischen Kindern innerhalb des ersten Lebensjahres häufig eine Schädelform zu stande kommt, welche man als „Hydrokephalus in Miniaturausgabe" bezeichnen könnte (Fig. 61).

Bei dieser Schädelform findet man starke Prominenz der Fontanelle, hydrokephalische Stellung der Bulbi, Dehiszieren der Schädelnähte, Überwiegen des Hirnschädels über den Gesichtsschädel; der Schädelumfang ist aber dabei in der Regel nicht um vieles größer als er auch sonst bei hereditär-syphilitischen Säuglingen zu sein pflegt. Dafür sind aber die Schuppenknochen eburneiert, die Nahträndер hart, die Tubera besonders prominent.

Damit soll nicht gesagt sein, daß nicht auch andere Schädelformen bei hereditär-syphilitischen Hydrokephalikern vorkommen können. Ob die hier beschriebene typische Form zu stande kommt oder nicht, das hängt vornehmlich von dem Grade der periostalen Hyperostose ab, welcher durch die hereditäre Syphilis im betreffenden Falle angeregt wird. Fehlt die Hyperostose oder überwiegen zur Zeit der Entstehung der Schädelausdehnung rachitische Erweichungsprozesse, dann werden größere und unregelmäßig gestaltete Köpfe die Folge sein.

Überhaupt können sich, je nach dem Zeitpunkte der Nahtverschmelzung am Schädel, nebst der hydrokephalen Form noch verschiedene Varianten der Kopfform geltend machen. Im großen und ganzen aber überwiegt bei dem im extrauterinen Leben entstandenen hereditär-syphilitischen Wasserkopf nebstbei ein trigonokephaler Charakter, sofern infolge einer frühzeitigen Synostose der Stirnbeinhälften die Ausladung der Scheitelbeinhöcker bei weitem die der Stirnhöcker übertrifft.

Fünftes Kapitel.

Diagnose des syphilitischen Wasserkopfes der Säuglinge.

Syphilitische Hydrokephalie und rachitische Schädelhypertrophie. — Differentialdiagnose zwischen beiden Zuständen. — Symptomatologie und Diagnostik des syphilitischen Wasserkopfes. — Veränderungen der Nase. — Kahlheit des Schädels. — Subkutane Schädelvenen. — Hydrocephalus congenitus und acquisitus. — Ballonförmiger Hydrokephalus bei hereditärer Lues. — Zwei eigene Fälle — Parasyphilitische und entzündlich-irritative Formen von Hydrokephalus.

Einer besonderen Erörterung bedarf noch die Unterscheidung der syphilitischen Hydrokephalie gegenüber der einfachen rachitischen Schädelhypertrophie.

Eines der wichtigsten und frühzeitigsten Symptome eines hydrokephalischen Ergusses besteht in einer Gestaltveränderung der Fontanelle, welche bekanntlich unter normalen Verhältnissen eine rhombische Figur bildet, bei hydrokephalischem Ergusse aber quadratisch wird, weil die Ecken der Stirn- und Seitenwandbeine, welche den vorderen und hinteren Fontanellenwinkel bilden, auseinandergezogen werden. Die betreffenden Winkel müssen aus der schiefen mehr in die rechteckige Form übergehen. Selbstverständlich ist die Quadratfigur, welche die hydrokephalische Fontanelle bildet, nur eine ideelle, da die Ränder der Schuppenknochen, welche die Fontanelle bilden, bogenförmig sind und sich in die klaffenden Nahtränder hinein verlieren. In Wahrheit wird die Quadratfigur durch vier Tangentiallinien gebildet, welche man sich auf die Höhe der Bogenkonvexitäten der Fontanellenränder geführt zu denken hat. Nun kann aber auch durch frühzeitig auftretende Schädelrachitis eine der hydrokephalischen ähnliche Fontanellen- und Schädelform entstehen und, da wir wissen, daß zwischen hereditärer Lues und Rachitis enge Wechselbeziehungen vorhanden sind, indem sehr viele hereditär-syphilitische Kinder rachitisch werden, so müssen wir trachten, die einfach rachitische von der syphilitisch-hydrokephalischen Kopfform abzugrenzen.

Es wurde schon wiederholt darauf hingewiesen, daß das Wachstum und die Massenentwicklung des Gehirns gerade in den ersten Monaten des Extrauterinlebens viel bedeutender ist als in anderen Lebensperioden. Mit dem raschen Hirnwachstum in den ersten Lebensmonaten geht natürlich eine adäquate Umfangszunahme der Schädelkapsel Hand in Hand. Die appositionelle Ossifikation, welche die Umfangszunahme des Schädels bedingt, erfolgt unter normalen Verhältnissen in gleichem Schritte mit der Wachstumsvergrößerung des Gehirns. Anders steht das Verhältnis, wenn dem mächtigen Wachstumsdrucke des an Masse rasch zunehmenden Gehirns ein schwer und rezent rachitisches Schädelskelett gegenübersteht. Dann wird sich eine unverhältnismäßige Ausdehnung der Schädelkapsel und ein Klaffen der Nähte einstellen müssen, weil die weichen Knochen und die unverknöcherten Nahtmembranen bei schwerer Rachitis viel zu nachgiebig sind, um der Massenzunahme des Gehirns Stand halten zu können. Der Wachstumsdruck des an Masse zunehmenden Gehirns führt zur weiteren Einschmelzung verkalkter Knochensubstanz an den freien Rändern der Schuppenknochen, insbesondere an den Fontanellenrändern. Unter physiologischen Verhältnissen kann derartiges niemals vorkommen, weil der Wachstumsvergrößerung des Gehirns ein adäquates appositionelles Wachstum der Schädelkapsel parallel läuft und die nicht rachitische Schädelkapsel genügend Resistenz besitzt, um von Seite des wachsenden Gehirns nicht mechanisch gedehnt und eingeschmolzen zu werden.

Nun aber kommt ein weiteres Moment in Frage, welches bei schwerer Schädelrachitis zu berücksichtigen ist. Die Rachitis der Schädelknochen an sich führt zu einer Vergrößerung des Schädelumfanges, weil vielfach ein Übermaß von osteoider, wenn auch kalkarmer Substanz von Seite des Periosts gebildet wird. Je größer der Schädelumfang wird, desto größer muß naturgemäß auch die Hirnoberfläche des Kindes ausfallen und da mit einer Oberflächenvergrößerung des wachsenden Gehirns auch eine Vergrößerung seiner Höhlen einhergehen muß, eine solche aber eine Zunahme der Ventrikelflüssigkeit nach dem Prinzipe des Hydrops ex vacuo zur Folge haben muß, so findet man tatsächlich bei vielen Fällen von schwerer Schädelrachitis eine abnorm große, mit Liquor gefüllte Höhlung der Seitenventrikel ohne jedwede entzündliche Ependymveränderung, eine Art Pseudohydrokephalus und eine der hydrokephalischen vollkommen gleichende quadratische Fontanelle. Und doch handelt es sich im klinischen Sinne bei diesen Fällen nicht um einen wirklichen Hydrokephalus, nämlich nicht um einen entzündlichen Vorgang an dem Ventrikelependym und den Plexus

mit intrakranieller Drucksteigerung, vielmehr ist hier die Schädelrachitis die primäre Ursache der Vergrößerung des Kopfes und der sich daran schließenden Formanomalien des Schädels, seiner Fontanellen und Nähte.

Diese Form von pseudohydrokephalischer Schädelrachitis entwickelt sich nie vor dem zweiten Lebenssemester. Auch geht sie niemals unter den klinischen Symptomen des entzündlichen Hydrokephalus einher. Es fehlt, ganz abgesehen von den nervösen Symptomen, die bedeutende Spannungszunahme und Vorwölbung der Fontanelle, auch fehlt die dem echten Hydrokephalus eigentümliche Blickrichtung der Bulbi. Weiters ist die Umfangszunahme des Schädels beim wahrhaften Hydrokephalus eine gleichmäßigere und mit einer besonders intensiven Wölbung des Schädeldaches verknüpft, daher die Schädelform im allgemeinen eher abgerundet und niemals so ausgesprochen viereckig ist, wie bei schwerer Rachitis im Stadium der Eburneation. Die besondere Protrusion der Stirnbeine bedingt es, daß beim wahren Hydrokephalus das Gesicht im Vergleiche zum Kopfe relativ klein erscheint. Die Schwierigkeit der Auseinanderhaltung der rachitischen Pseudohydrokephalie und des chronischen Hydrokephalus wird übrigens für den Anfänger durch den Umstand erhöht, daß der chronische Wasserkopf fast ausnahmslos mit Rachitis kombiniert ist. Insbesondere findet man bei hydrokephalischen Kindern des ersten Lebensjahres neben der hydrokephalischen Schädel- und Fontanellenform sehr häufig Kraniotabes, weiche Nähte und Fontanellenränder neben rachitischen Symptomen am übrigen Skelette. Natürlich trifft dies auch bei syphilitischen Kindern zu, deren Rachitophilie schon im vorigen Kapitel eingehend gewürdigt worden ist, wenngleich einschränkend zu bemerken ist, daß in der weitaus größten Anzahl der Fälle bei den syphilitischen Hydrokephalen nur geringfügige Rachitiserscheinungen festzustellen sind, welche sich in der Regel auf Verdickung der Epiphysen an den Rippen und langen Röhrenknochen beschränken.

Was nun speziell die syphilitische Hydrokephalie im ersten Lebensjahre anbetrifft, so unterscheidet sie sich von der rachitischen Pseudohydrokephalie, abgesehen von der Spannung und Vorwölbung der Stirnfontanelle, ganz besonders durch die relative Härte der Nahtränder und durch die starke Prominenz der Schuppenhöcker. Auch ist noch folgendes zu erwägen:

Hat sich infolge schwerer Schädelrachitis der Kopfumfang sehr bedeutend erweitert und eine quadratische Form angenommen, dann handelt es sich stets um einen überaus schweren Fall von rezenter Rachitis, dann fehlt auch niemals hochgradige Kraniotabes, welche man

noch weit bis ins dritte Lebenshalbjahr, nebst anderen schweren Erscheinungen von Rachitis, am übrigen Skelett finden kann. Dergleichen fehlt bei syphilitischer Hydrokephalie in der Regel, weil die gleichzeitig mit ablaufende Hyperostose der periostalen Lagen das Gegenteil von dem bewirkt, was die progrediente Rachitis am Skelette bewerkstelligt. Die gewöhnliche Form des durch Syphilis hervorgerufenen Hydrokephalus hat demnach im Säuglingsalter mit der rachitischen Schädelform nur eine oberflächliche Ähnlichkeit und ist, nach den angegebenen Verhältnissen beurteilt, nicht schwer von der einfach rachitischen Schädelanomalie zu unterscheiden. Daß die Schädel- und Fontanellenform bei schwerer Rachitis infolge des vielfach intermittierenden Verlaufes und des unberechenbaren Wechsels zwischen Resorptions- und Appositionsvorgängen in jeder Beziehung unregelmäßig werden kann, sei noch hervorgehoben. Solche Unregelmäßigkeiten gehören jedoch nicht zum Bilde der syphilitisch-hydrokephalischen Schädelform, werden aber, wie mich die Durchsicht der Literatur gelehrt hat, vielfach fälschlich auf hereditäre Syphilis zurückgeführt. Findet man im späteren Kindesalter unregelmäßig deformierte Schädel bei hereditär-syphilitischen Individuen, so beweist dies nur, daß das betreffende kongenital-luetische Kind später von schwerer Schädelrachitis befallen wurde.

Einen ganz ähnlichen Standpunkt in der Syphilis-Rachitis-Hydrokephalusfrage finde ich in der allerneuesten Abhandlung über die hereditäre Syphilis aus der Klinik Haushalters zu Nancy vertreten. Der Autor, Fruhinsholz, welchen wir schon bei Gelegenheit der Syphilis-Rachitisfrage zitiert haben, berichtet hier auch über ein hereditär-syphilitisches Kind, welches im 10. Monate eine rachitische Vergrößerung des Schädels zeigte. Die ziemlich bedeutende Vergrößerung des Schädelumfanges auf 44 *cm* erweckte den Verdacht einer syphilitischen Hydrokephalie; doch sprachen die Assymetrie der Schädelform und das ungleichmäßige Vorspringen der Schuppenhöcker gegen eine echte hydrokephalisch-syphilitische Schädelvergrößerung. Das Kind verstarb an einer Pneumokokken-Meningitis und die Obduktion zeigte in der Tat, daß es sich nicht um einen echten Hydrokephalus, sondern bloß um rachitische Schädelvergrößerung gehandelt hatte.

Differentialdiagnostische Schwierigkeiten zwischen syphilitisch-hydrokephalischer und einfach rachitischer Schädelvergrößerung können in den unmittelbar an die Säuglingsperiode sich anschließenden Jahren eintreten, weil beide Prozesse, sowohl die syphilitische Knochenhyperämie als auch die rachitische Affektion, schließlich zu einer Eburneation der

Schädelknochen führen und weil schließlich, wenn die vormals ausgedehnten Fontanellen und Nähte verwachsen und solid eburneiert sind, beiderlei Schädelanomalien zu denselben Formveränderungen führen können. Die unterscheidenden Merkmale, welche wir angegeben haben, beziehen sich daher nur auf das erste Lebensjahr und hier ist noch die Bemerkung anzufügen, daß die syphilitisch-hydrokephale Umfangszunahme des Kopfes sich gewöhnlich schon im ersten Lebenshalbjahre geltend macht, während die rachitische Pseudohydrokephalie zumeist erst gegen Ende des ersten Lebensjahres in markanter Weise hervortritt.

Das Auftreten der ersten nachweisbaren Symptome des syphilitischen Hydrokephalus fällt häufig zeitlich zusammen mit der Eruption des ersten Exanthems und da wir von der Ansicht ausgehen, daß es sich in allen diesen Fällen um eine diffuse irritative Erkrankung der weichen Hirnhäute handelt, so müssen wir sagen, daß sehr häufig eine Leptomeningitis syphilitica serosa mit dem ersten Ausbruche der Syphilismanifestationen bei den Säuglingen Hand in Hand geht. Häufig verkünden Konvulsionen und namentlich eine permanente Unruhe der Kinder den Ausbruch des Exanthems, gleichzeitig bemerkt man eine leichte Spannungszunahme der Fontanelle und es kann nicht zweifelhaft sein, daß diesen klinischen Verhältnissen als anatomische Veränderung eine entzündliche Reizung der weichen Hirnhäute mit Flüssigkeitsvermehrung in der Schädelkapsel zu Grunde liegt.

In einer zweiten Gruppe von kongenital-luetischen Kindern entwickelt sich erst in einer späteren Periode des Säuglingsalters ein intrakranieller seröser Erguß, verbunden mit einer konsekutiven Umfangszunahme des Schädels. Soweit meine Beobachtungen reichen, fällt in einer großen Zahl von Fällen ein solches Spätauftreten der hydrokephalischen Schädelausdehnung zeitlich mit einer Rezidive von kutaner oder ossaler Syphilis zusammen, woraus auch für Fälle dieser Art der syphilitisch-entzündliche Charakter des hydrokephalischen Flüssigkeitsergusses hervorgeht.

In einer dritten, nicht sehr großen Gruppe von Fällen besteht der Hydrokephalus anscheinend als eine ganz selbständige Affektion, deren syphilitische Natur erst durch die auf Lues hinweisende Anamnese erkannt wird.

Bei den Fällen der ersten Gruppe zeigt die Erkrankung öfters einen akuten Charakter. Man findet, daß die Kinder nach einem mehrtägigen afebrilen Vorstadium von Unruhe und Exzitation in einen eigentümlich-apathischen Zustand verfallen, dabei von Fieber, Nackenkontraktur und in der Regel von einer Streckspeifigkeit der Extremitäten ergriffen

werden. Gleichzeitig befinden sich die Hände in der Regel im krampfartigen Faustschlusse mit opponierten Daumen. Das letzterwähnte Symptom erinnert sehr an das Faustphänomen der Myotonia syphilitica neonatorum, bei welcher übrigens, wie schon auf Seite 304 angedeutet wurde, auch Nackenkontraktur vorkommen kann.

In differentialdiagnostischer Hinsicht entscheidet hier erstens die Spannung der Fontanelle, zweitens die auffallende Apathie bei gesteigerten Sehnenreflexen, drittens das Vorwiegen einer Streeksteifigkeit der Extremitäten, welche an das Bild des Tetanus erinnert, während bei der Myotonie die Gelenke in übermäßiger Beugekontraktur verharren. Schließlich ist von ausschlaggebender Bedeutung die Vorwölbung der Stirnfontanelle, die Zunahme des Schädelumfanges und die Dehiszenz der Fontanellen und Nähte, Vorkommnisse, welche bei der Myotonie fehlen und gerade in den ersten Lebensmonaten, bei welchen die Schädelrachitis noch nicht mitkonkurrieren kann, zu Gunsten der hereditär-syphilitischen Hydrokephalie besonders in die Wagschale fallen. Zu bemerken wäre noch, daß die Dauerspasmen der syphilitischen Myotonie bei Säuglingen jenseits des 2. Monates nur mehr sehr selten, jenseits des 1. Vierteljahres fast gar nicht mehr vorkommen, während die durch den syphilitischen Hydrokephalus veranlaßten Kontrakturen in der Regel erst nach dem ersten Vierteljahre in Erscheinung treten.

Bezüglich der Diagnostik des syphilitischen Wasserkopfes der Säuglinge können einige Nebensymptome, welche am Kopfe des Kindes wahrzunehmen sind, mitunter zur Diagnose führen, selbst wenn keine anamnestisch sicheren Angaben bezüglich des Vorausgegangenseins syphilitischer Symptome erhoben werden können. In erster Linie ist die eigentümliche hereditär-syphilitische Nasenkonfiguration zu erwähnen, eventuell das Vorhandensein von florider spezifischer Koryza in Rücksicht zu ziehen. Es genügt hier wohl der Hinweis auf die der hereditären Nasensyphilis der Neugeborenen und Säuglinge gewidmeten später folgenden Kapitel dieses Werkes. Bei Säuglingen, welche erst im extrauterinen Leben und erst nach der Eruption der ersten syphilitischen Symptome von Hydrokephalus ergriffen wurden, wird die Nase in der Mehrzahl der Fälle charakteristische Deformitäten aufweisen. Hier muß nur einschränkend bemerkt werden, daß bei angeborenen und schon in den ersten Lebensmonaten rasch wachsenden Wasserköpfen die charakteristisch eingesunkene Beschaffenheit des Nasenrückens durch die Vordrängung der Keil-, Sieb- und Stirnbeine und der Orbitalwandungen, welche mit der Vermehrung des flüssigen Schädelinhaltes verbunden sind, wettgemacht werden kann. So kann es vorkommen, daß trotz

notorisch syphilitischen Wasserkopfes der Nasenrücken nicht oder nur kaum merkbar eingesunken erscheint. Diese Verhältnisse bringen es mit sich, daß gerade bei den allerintensivsten ballonförmigen Ausdehnungen der Schädelkapsel, selbst wenn dieselben durch hereditärsyphilitischen Hydrokephalus bedingt sind, aus der Nasenbeschaffenheit kein die Diagnose des syphilitischen Wasserkopfes unterstützendes Symptom zu gewinnen ist.

Von nicht zu unterschätzender Bedeutung in diagnostischer Hinsicht ist weiters die Kahlheit des Schädels, welche für hereditäre Syphilis namentlich zwischen dem 3. und 10. Lebensmonate sehr charakteristisch ist. Allerdings läßt dieses Symptom bei den höchsten Graden des Hydrokephalus gleichfalls im Stiche, weil bei allen übergroßen Wasserköpfen, seien sie durch angeborene Lues veranlaßt oder nicht, infolge der intensiven Spannung der deckenden Schädelhaut Haarschwund eintreten kann. Findet man aber im frühen Säuglingsalter hochgradige Alopezie der Kopfhaut bei erst im Entstehen begriffenem Hydrokephalus in Verbindung mit Haarschwund an den Augenbrauenbögen und Lidrändern, so kann aus diesen Begleitsymptomen die syphilitische Natur des bestehenden Hydrokephalus mit der größten Gewißheit erschlossen werden und dies um so mehr, als ein Schwund der Augenbrauen und Wimperhaare nicht durch die Hydrokephalie als solche, sondern nur durch die begleitende Lues veranlaßt wird.

Es muß jetzt noch ein Symptom erörtert werden, welches am Kopfe hydrokephalischer Säuglinge sehr häufig wahrzunehmen ist: die Ausdehnung der subkutanen Schädelvenen. Das Symptom ist so bekannt und auch in seiner Entstehungsweise so durchsichtig, daß eine eingehende Erörterung überflüssig erschiene, wenn nicht in letzter Zeit von Seite Edmond Fourniers[1]) der Lehrsatz aufgestellt worden wäre, daß das Hervortreten eines ausgedehnten und stark gefüllten subkutanen Venennetzes am Kindesschädel ein sicheres Zeichen von hereditärer Syphilis wäre.

E. Fournier hält die Venenausdehnung für ein parasyphilitisches Symptom und führt sie auf eine eigentümliche, durch kongenitale Syphilis hervorgerufene Dystrophie des Venennetzes zurück. Ich bin dieser erst vor kurzem publizierten Anschauung E. Fourniers sofort in einem polemischen Artikel[2]) entgegengetreten und habe geltend

[1]) E. Fournier: Des dystrophies veineuses de l'heredo-syphilis. Revue d'Hygiene et de Médecine Infantiles. Tom. I. 1902.

[2]) Hochsinger: A propos des dystrophies veineuses de l'heredo-syphilis. Ibidem.

gemacht, daß Venenausdehnungen am Schädel hereditär-syphilitischer Kinder zwar sehr häufig vorkommen, daß dieselben aber nur dann auftreten, wenn mechanische Hindernisse für die Entleerung des Venenblutes am Schädel vorliegen, wie bei Hydrokephalus, oder wenn eine exorbitante Hyperämie der osteogenen Gewebe am Schädel vorliegt, wie dies bei Rachitis und zum Teile auch bei diffuser Knochensyphilis vorkommen kann. Mit der Syphilis direkt hat dieses Symptom nur insofern zu tun, als einerseits der größte Teil der hydrokephalischen Erkrankungen im Kindesalter auf hereditärer Syphilis beruht, anderseits, wie wir schon gezeigt haben, hereditär-syphilitische Kinder fast ausnahmslos rachitisch werden. Trotzdem bleibt noch eine genügend große Anzahl von schwer rachitischen und hydrokephalischen, nicht syphilitischen Kindern übrig, welche genau so hervortretende Venenstränge am Schädeldache zeigen, wie hereditär-syphilitische.

Ich selbst hatte mich schon seit langer Zeit mit der Pathogenese dieser Venenausdehnungen am Säuglingsschädel befaßt und die enorme Häufigkeit dieses Symptoms feststellen können. Am häufigsten findet man es bei mit schweren Formen der Schädelrachitis behafteten Kindern, vom 6. Lebensmonate angefangen, bis gegen Ende des 3. Lebenshalbjahres. Hier kann man finden, daß bei längerem Bestande von Kraniotabes und rachitischer Erweiterung der Stirnfontanelle die subkutanen Kopfvenen immer deutlicher hervortreten und daß diese Venenektasien ihr Intensitätsmaximum bei der rachitischen Pseudohydrokephalie erreichen. Gerade bei Rachitischen kann man finden, daß sich die ausgedehnten Kopfvenen geradezu Rinnsale in dem kalkarmen Schuppenknochen gebildet haben und daß auch, wenn der rachitische Erweichungsprozeß nachgelassen und an Stelle desselben Eburneation eingetreten ist, noch immer tiefe Rinnen, innerhalb welcher die strotzend gefüllten Venen eingebettet sind, am Schädel vorliegen. Da in diesen Fällen keine abnorme Spannung der Stirnfontanelle, also keine nachweisbare intrakranielle Drucksteigerung vorliegt, so kann die stärkere Füllung des subkutanen Venennetzes wohl nur mit der diffusen Knochenhyperämie zusammenhängen, welche mit der Schädelrachitis parallel läuft.

Wenn wir nun in Erwägung ziehen, daß intensivere rachitische Erweichungsvorgänge an den Schädelknochen bei hereditärer Syphilis nur äußerst selten vorkommen und daß die hereditäre Syphilis als solche nur ein relativ kurz dauerndes hyperämisches Stadium im Bereiche des Periosts in Szene setzt, so geht daraus hervor, daß die Wahrscheinlichkeit, durch Schädelrachitis oder diffuse hereditär-syphilitische Periostitis eine Venenausdehnung am Kopfe zu akquirieren, für hereditär-

syphilitische Kinder keine allzugroße ist. Und so reduziert sich die Beziehung der hereditären Frühsyphilis zu den Venenektasien am Schädel im großen und ganzen nur auf die syphilitische Hydrokephalie;

Fig. 62. Hydrokephalus bei einem einjährigen hereditär-syphilitischen Kinde. Venenausdehnung am Kopfe.

dann aber hängt die Venenausdehnung nicht von der angeborenen Lues, sondern nur von der hydrokephalischen Schädelausdehnung beziehungsweise von der intrakraniellen Drucksteigerung ab, unter deren

Einwirkung die subkutanen und diploëtischen Kopfvenen an Stelle der komprimierten intrakraniellen die Blutabfuhr nach den Halsvenen zu besorgen müssen.

Daß die Venenausdehnung am Schädel syphilitischer Kinder nur vom begleitenden Hydrokephalus abhängt, geht übrigens auch daraus hervor, daß dieselbe mit dem Zurückgehen des Hydrokephalus, respektive mit dem Nachlassen der Fontanellenspannung, verschwindet. Hier geht die Venenausdehnung spontan zurück, wenn der syphilitisch-hydrokephalische Schädel sich konsolidiert und verknöchert. Hingegen persistieren die Venenektasien bei schwerer Schädelrachitis, offenbar wegen des lang andauernden hyperämischen Vorganges im Periost und der Diploë der Schädelknochen, auch noch lange Zeit nach Konsolidierung des Schädelskeletts.

Beispiele für dieses geradezu gegensätzliche Verhalten der Schädelvenen bei Hydrocephalus syphiliticus und Rachitis habe ich zu wiederholtenmalen beobachtet, so daß es für mich ganz außer Frage steht, daß die Venenausdehnung am Kopfe hereditär-syphilitischer Kinder weder als ein syphilitisches noch als ein parasyphilitisches Symptom zu deuten ist, sondern lediglich durch den gesteigerten intrakraniellen Druck bei vermehrtem flüssigen Inhalte der Schädelkapsel erklärt werden muß.

Eine mit meinem Standpunkte vollkommen übereinstimmende Haltung nimmt der jüngste Autor über diese Frage, Aubertin,[1]) in einer aus der Klinik von Sevestre stammenden Publikation ein.

Hier wird über ein 6 Monate altes, sicher luesfreies Kind berichtet, welches an beträchtlicher Schädelrachitis und leichter hydrokephalischer Schädelausdehnung litt. Die Fontanelle war etwas gespannt, nebstbei lag mäßige Kraniotabes vor. Das Kind starb an Bronchopneumonie, ohne daß irgend eine Spur von syphilitischer Veränderung an dem Kinde nachweisbar gewesen wäre. Bei Lebzeiten des Kindes erschienen die Venenstränge an der Schädeldecke enorm ausgedehnt, ganz so, wie dies von Edmond Fournier als eine charakteristische hereditär-syphilitische Dystrophie beschrieben und abgebildet worden ist. Bei der Obduktion zeigten sich die Hirnsinus frei von Thromben, die Seitenventrikel und die Subarachnoidalräume enthielten eine größere Flüssigkeitsmenge als in der Norm. Es bestanden schwere rachitische Knochenveränderungen.

---

[1]) Aubertin: Varices du crâne dans le rachitisme. Revue mensuelle des maladies de l'enfance 1903.

Ein sehr wesentlicher Grund, warum gerade bei den syphilitischen Wasserköpfen die Ausdehnung der Schädelvenen so sehr in die Augen springt, ist in der schon früher erwähnten syphilitischen Alopezie der Kopfhaut gelegen, welche sich bei den befallenen Säuglingen unter dem Einflusse syphilitischer Eruptionen schon frühzeitig geltend macht. Kommt noch dazu die Extensionswirkung von Seite der sich ausdehnenden Schädelkapsel auf die deckende Schädelhaut, so wird der Haarausfall noch rascher zustande kommen und noch kompletter werden als dies bei hereditär-syphilitischen Säuglingen ohne Hydrokephalus der Fall ist. Gewiß hat dieses Moment sehr wesentlich zu dem Irrtume, welcher von D'Astros und E. Fournier begangen wurde, beigetragen, daß diese Autoren ein starkes Hervortreten der Schädelvenen als eine für hereditäre Syphilis charakteristische Dystrophie der Schädelvenen erklärt haben.

Wir haben schon erwähnt, daß jene Formen von Hydrocephalus syphiliticus, welche erst im extrauterinen Leben ihren Anfang nehmen, niemals jene exorbitante Größe gewinnen wie die angeborenen Wasserköpfe, wenn sie extrauterin weiter wachsen. Als Ursache dieser Differenz glaubten wir die Hyperostosierung der Schädelknochen, welche bei der hereditären Frühsyphilis im extrauterinen Leben so häufig eintritt, ansprechen zu dürfen. Nun muß bemerkt werden, daß auch die angeborenen Wasserköpfe hereditär-luetischer Individuen mitunter enorme Dimensionen annehmen, ganz so wie die kongenitalen, nicht syphilitischen Hydrocephali. Hat nämlich die hydrokephalische Ausdehnung schon im Intrauterinzustande eingesetzt und dauert sie im Extrauterinleben an, dann kann die ossifizierende Wirkung der hereditär-syphilitischen Entzündung die zunehmende Ausdehnung der Schädelkapsel nicht mehr paralysieren und es entsteht das ganz gewöhnliche Bild der ballonförmigen Schädelexpansion des kongenitalen Wasserkopfes.[1]) Diese Fälle verhalten sich in klinischer Beziehung in der Regel derart, daß manifeste Syphilissymptome an den betreffenden Kindern niemals gesehen worden sind, daß aber die Anamnese Syphilis in der Aszendenz sicherstellt oder doch wenigstens sehr wahrscheinlich macht.

Ich habe nur 2 Fälle von angeborener syphilitischer Hydrokephalie beobachtet, bei welchen es zu kolossalen ballonartigen Ausdehnungen

[1]) Nach A. Fourniers Anschauung handelt es sich aber bei den durch hereditäre Syphilis hervorgerufenen angeborenen Wasserköpfen nicht um wirklich entzündliche, spezifisch syphilitische intrakranielle Erkrankungsvorgänge; vielmehr werden als anatomische Grundlage dieser Fälle parasyphilitische Entwicklungsstörungen angenommen.

der Schädelkapsel gekommen war. In beiden Fällen konnte festgestellt werden, daß gleich bei der Geburt eine auffallende Weite der Fontanellen und ein weites Klaffen der Nähte, allerdings bei für Laien kaum noch vergrößertem Schädelumfang bestand.

Der erste dieser Fälle von angeborener Hydrokephalie, bei welchem die Syphilis in der Aszendenz zwar nicht sichergestellt, aber aus der Anamnese sehr wahrscheinlich gemacht wurde, ist von meinem Assistenten Dr. Ludwig Buchsbaum in der Gesellschaft für innere Medizin in Wien am 5. Dezember 1901 demonstriert worden. Derselbe beansprucht ein besonderes anatomisches Interesse, weil es infolge des rapid angewachsenen intrakraniellen Flüssigkeitsergusses zu einer Usur des Orbitaldaches und zu beiderseitiger herniöser Vorstülpung des Schädelinhaltes durch die Augenhöhlen gekommen war.

Der zur Zeit seiner ersten Vorstellung in unserem Institute 18 Monate alte Patient ist das 10. Kind einer Ehe. Dreimal abortierte die Mutter in frühen Schwangerschaftsperioden, eine Schwangerschaft endete mit einer Totgeburt, 4 Kinder starben im ersten Lebensjahre. Ein Kind lebt, es ist derzeit 7 Jahre alt und angeblich vollkommen gesund. Die letzte Schwangerschaft verlief ohne Störung, die Geburt ging glatt und ohne Kunsthilfe von statten. Schädel- und Gesichtskonfiguration waren vollkommen normal, nur wurde von allem Anfange an ein größerer Umfang der kleinen und großen Fontanelle und des Kopfes konstatiert. 3 Monate an der Brust, dann künstlich ernährt, soll das Kind, abgesehen von einem wenige Tage dauernden Darmkatarrh im 4. und einer nach einigen Ausspritzungen wieder verschwundenen Otorrhöe im 5. Lebensmonate, bis zum 7. Monate gesund gewesen sein. Da erkrankte es plötzlich Nachts unter Fieber, bekam tonische Krämpfe, wollte keine Nahrung zu sich nehmen und verhielt sich der Umgebung gegenüber vollkommen apathisch. Im 8. Monate wurde die Mutter auf die Vergrößerung des Kopfes aufmerksam, dessen Zirkumferenz im 13. Monate 46 *cm* betragen haben soll. Nach Wahrnehmung einer auffallenden Veränderung am rechten Auge kam die Mutter vor zirka 6 Wochen mit dem Kinde ins Ambulatorium.

Status praesens: Ein für sein Alter sehr schwächliches Kind von blasser Hautfarbe, sehr wenig entwickelter Muskulatur, mit leichter Rachitis behaftet. Es zeigt vollkommene Muskelstarre, und zwar an den oberen Extremitäten Flexions-, an den unteren Extensionssteifigkeit, zum Teile Hyperextension; an den Händen beobachtet man das Faustphänomen, Hypertonie des Opponens und Flexor pollicis. Es besteht Nackensteifigkeit. Spontan treten tonische Krämpfe auf. Temperatur im Rectum 37·3, Puls 120. Brust- und Bauchorgane sind nicht krankhaft verändert. Ganz außerordentlich ist das Mißverhältnis zwischen Kopf- und Gesichtsschädel. Der Kopf gleicht einer umgekehrten, vierseitigen Pyramide mit dem Kinn als Spitze und dem Scheitel als Basis (s. Fig. 63). Seine Zirkumferenz beträgt 53 *cm*. Der ganze Schädel erscheint weich, elastisch; nur an den großen Ossifikationszentren finden wir normale Knochenkonsistenz. Die Schuppenteile sind leicht eindrückbar,

pergamentartig verdünnt; die Fontanellen weit offen, die Nähte deshiszieren bis zur Schädelbasis. Auffallend ist es, daß das Stirnbein keine tiefere Spaltung zeigt, so daß man eine frühzeitige ausgiebige Ossifikation desselben annehmen kann. Die Kopfhaut ist straff gespannt und in der Schläfen-, Stirn- und Nasengegend von prominenten Venensträngen durchzogen. Die rechte Lidspalte steht um $1^1/_2$ *cm* tiefer als die linke, dabei besteht beiderseits mangel-

Fig. 63. 16 Monate altes, hochgradig hydrokephalisches Kind. Hereditäre Lues sehr wahrscheinlich.

hafter Lidschluß, welcher in der Weise erfolgt, daß das untere Lid gehoben wird, während das obere fast unbeweglich bleibt. Beide Bulbi sind nach abwärts gedrängt, mehr der rechte, welcher auch nach vorne und lateral verschoben erscheint. Mehr als die untere Hälfte desselben liegt hinter dem vorgewölbten Unterlide verborgen, während links der Rand des Unterlides nur den unteren Pupillarrand bedeckt.

Die Beweglichkeit nach auf- und abwärts ist aufgehoben, nach den Seiten bedeutend eingeschränkt. Diese Verdrängung beziehungsweise Fixierung der Bulbi ist bewirkt beiderseits durch je eine weiche, elastische, kugelige Geschwulst, welche sich nach vorne, unten und seitlich abgrenzen läßt, nach oben jedoch durch eine am Margo supraorbitalis zu tastende, rechts etwa kronenstückgroße, links hellergroße Öffnung sich offenbar in die Schädelhöhle fortsetzt. Der Rest des knöchernen Orbitalrandes ist verdünnt, knorpelartig anzufühlen und leicht eindrückbar. Die Pupillen sind rund, reagieren prompt. Die Papillen sind nur ganz wenig abgeblaßt, ihre Gefäße erscheinen etwas verengt. Beginnende Sehnervenatrophie. Links besteht eine schmale temporale Sichel. Das Kind scheint zu sehen. Geruch, Gehör und Geschmack sind intakt.

Zu bemerken ist noch, daß das Kind täglich 3 Dezigramm Jodnatrium erhielt und daß an ihm zweimal die Lumbalpunktion vorgenommen wurde, wobei jedesmal 150 *g* wasserklarer Flüssigkeit entleert wurden. Einmal wurde auch die herniöse Vorstülpung in der rechten Orbita punktiert, wobei 200 *g* klarer Flüssigkeit zum Abflusse kamen. Die Untersuchung dieser Flüssigkeit ergab die gewöhnlichen Charaktere eines normalen Liquor cerebrospinalis. Die Punktionen waren in diesem Falle von ersichtlich ungünstigem Einflusse, denn das Kind verfiel nach denselben sehr rasch und verstarb 3 Wochen nach der letzten Punktion unter Konvulsionen. Eine Obduktion wurde leider nicht gestattet.

In diesem Falle von angeborenem Hydrokephalus konnte tatsächlich kein luesverdächtiges Symptom an dem betreffenden Kinde nachgewiesen werden, obwohl die anamnestisch festgestellte Serie von Totgeburten bei der Mutter des Kindes den Fall in höchstem Grade syphilisverdächtig machte. In allen anderen von mir als syphilitische Hydrokephalien aufgefaßten Fällen waren manifeste anderweitige Syphilissymptome eruierbar, und zwar sowohl bei den angeborenen als auch bei den im extrauterinen Leben erst entstandenen hydrokephalischen Ergüssen. Alle diesbezüglichen Angaben sind in der am Schlusse des nächsten Kapitels angefügten Tabelle, welche die Beobachtungsergebnisse von 34 Fällen von syphilitischen Hydrokephalien, die während der letzten 15 Jahre in meiner Abteilung vorgekommen sind, zusammenfaßt, zu ersehen. Kolossale ballonförmige Ausdehnung der Schädelkapsel bei manifester hereditärer Syphilis habe ich nur ein einziges Mal feststellen können; in allen übrigen Fällen waren nur Wasserköpfe von geringerem Umfange vorgelegen. Diesen zweiten Fall von angeborenem kolossalem Wasserkopf bei hereditärer Lues will ich gleich hier in Kürze besprechen. Er ist deshalb von hohem Interesse, weil sich die syphilitische Natur desselben zur Zeit seiner ersten Vorstellung in unserem Institute (18. Februar 1902) durch das Vorliegen von charakteristischen syphilitischen Erkrankungen des Knochensystems dokumentierte.

Fig. 64. Hochgradiger Hydrokephalus bei einem 9 Monate alten hereditär-syphilitischen Kinde mit multiplen syphilitischen Knochenauftreibungen an den Diaphysenenden.

Es handelte sich um ein 9 Monate altes Kind, dessen Mutter frei von Syphiliserscheinungen, angeblich auch niemals infiziert gewesen war. Über die Syphilis des Vaters waren keine sicheren Anhaltspunkte zu gewinnen. Das Kind kam als achtmonatliche Frühgeburt mit einem Gewichte von 2200 *g* zur Welt. Bemerkt wurde wohl sofort, daß der Kopf etwas größer sei als normal, doch war die Sache nicht so auffallend, daß eine ärztliche Untersuchung vorgenommen wurde. Von einem angeborenen syphilitischen Exanthem wurde zwar nichts gemeldet, doch soll das Kind bereits in der 3. Lebenswoche Flecken ad nates und den unteren Extremitäten und später auch Abszesse dortselbst bekommen haben, von welch letzteren noch Narben zu erkennen sind. Erst zu 5 Monaten begann der Kopfumfang, und zwar gleichzeitig mit dem Auftreten von nervösen Reizungserscheinungen, rapid zuzunehmen. Zunächst traten heftige allgemeine Krämpfe auf, das Kind wurde eine Woche lang ununterbrochen von Fraisenanfällen gepeinigt, lag dabei vollkommen teilnahmslos da und konnte nur mit Mühe zur Nahrungsaufnahme gebracht werden. Nach Ablauf von 2 Wochen ließen die permanenten Konvulsionen nach, wiederholten sich aber doch mehrmals im Tage, die Apathie jedoch änderte sich nicht. Da das Kind vor Beginn der Krämpfe Zeichen von normaler Intelligenz geboten hatte, so war der apathische Zustand, in welchen es seither geraten war, um so auffallender. Kurze Zeit nach Beginn der Krämpfe und nach Deutlichwerden der Schädelvergrößerung traten auch multiple Knochenanschwellungen, und zwar an den Diaphysenenden der die Ellbogen- und Kniegelenke konstituierenden Röhrenknochen, ferner am Mittelfuße und an den distalen Unterschenkelepiphysen auf.

Der Schädelumfang nahm weiter beständig an Größe zu, soll aber in den letzten Wochen unter interner Jodbehandlung ein klein wenig wieder zurückgegangen sein. Das Kind stand in Behandlung eines Privatarztes, welcher die Knochenauftreibungen mit Jodpinselungen behandelte und auch innerlich Jod verordnete.

Status praesens: Blasses, mageres Kind, welches in den ersten Lebenswochen viel an Schnupfen gelitten hatte. Der Schädelumfang beträgt $56^1/_2$ *cm*, Fontanellen stark gespannt, weit klaffend, die Nähte weit geöffnet, subkutane Schädelvenen stark ausgedehnt, Nackensteifigkeit. Starre Strecksteifigkeit der Extremitätenmuskeln. Hände in Tetaniestellung. Bulbi nach unten gekehrt, die Hornhäute zum Teile von den unteren Augenlidern bedeckt.

Die Diaphysenenden der langen Röhrenknochen durchwegs sehr stark aufgetrieben, hyperostotisch. In den Gelenken ist keine Flüssigkeit nachzuweisen, auch keine wesentliche Druckschmerzhaftigkeit. Über dem Tarsus der linken Seite eine Schwellung, welche zum Teile den Knochen, zum Teile auch den Sehnenscheiden angehört, hier etwas Empfindlichkeit; Pupillen reagieren gut. Das Kind nimmt Nahrung, trotz einer hochgradigen Apathie, welche noch immer besteht.

Hier handelte es sich somit um eine hochgradige ballonförmige Ausdehnung der Schädelkapsel mit enormer Verdünnung der Schuppenknochen und schweren intrakraniellen Drucksymptomen. Angesichts der Fruchtlosigkeit der bisher durchgeführten Jodtherapie schien die Vornahme einer Lumbalpunktion behufs Druckverminderung im Schädelraume angezeigt. Die-

selbe wurde am 3. März 1903 vorgenommen, wobei 280 cm^3 wasserklarer Flüssigkeit entleert wurden. Auch hier war die Lumbalpunktion nicht von Erfolg gekrönt. Trotz Anlegung eines Kompressionsverbandes um die Schädelkapsel nahm der Erguß rapid wieder zu; das Kind verfiel in andauernde Apathie, welche ab und zu durch konvulsivische Anfälle unterbrochen war, und verstarb 10 Tage nach der Punktion.

Auch in diesem Falle wurde eine Obduktion leider nicht zugelassen, so daß ich über die anatomischen Grundlagen der bei diesen angeborenen, exorbitanten Formen von syphilitischem Hydrokephalus vorliegenden Veränderungen mich nicht auf eigene Erfahrungen berufen kann. Daß aber in diesen Fällen andere anatomische Verhältnisse obwalten, als bei den Fällen von hereditär-syphilitischem Hydrokephalus mit geringfügiger Dehnung der Schädelkapsel, welche erst im extrauterinen Leben gelegentlich des Exanthemausbruches oder einer Syphilisrezidive zum Vorschein kommen, scheint vor allem aus der kolossalen Menge des hier zu stande kommenden Flüssigkeitsergusses, des weiteren auch aus der Fruchtlosigkeit der antisyphilitischen Therapie hervorzugehen.

Wie weiter unten noch ausgeführt werden soll, ist von einzelnen Autoren als anatomische Basis für die in Rede stehenden Formen von angeborener Hydrokephalie bei hereditär-syphilitischen Kindern das Vorliegen von angeborenen Entwicklungsstörungen im Zentralnervensystem angenommen worden. Hier entsteht aber sogleich die Frage, ob Entwicklungsstörungen und Mißbildungen des Gehirns, wie solche von D'Astros, Hostalrich und anderen bei syphilitisch-hydrokephalen Kindern beschrieben wurden, als parasyphilitische Dystrophien im Sinne A. Fourniers aufzufassen sind, oder ob ihnen nicht doch ein entzündlich irritativer Charakter beizumessen ist, welcher die namhaft gemachten Veränderungen auf gleiche Stufe mit allen übrigen kongenital-syphilitischen Frühaffektionen brächte. Wenn man sich daran erinnert, daß der wesentlichste Charakter der angeborenen frühsyphilitischen Affektionen in einer diffusen, vom Blutgefäßapparat der wachsenden Organe ausgehenden Entzündung besteht und diese Anschauung auf die bei der Entstehung des Hydrokephalus möglichen Verhältnisse überträgt, so kann man, ohne den Tatsachen Zwang anzutun, auch zu einer andern Erklärungsweise kommen als zu der recht gezwungenen Hypothese der parasyphilitischen Natur solcher Hydrokephalusfälle. Man kann sich sehr leicht vorstellen, daß unter dem Einflusse des im Embryo zirkulierenden Syphilisvirus in einer frühen Fötalperiode eine Gefäßerkrankung im Bereiche der Hirnanlagen auftritt und man braucht dann nicht mehr auf die Fourniersche Theorie der Parasyphilis zu rekurrieren. Eine ausgebreitete intrazerebrale Gefäß-

erkrankung in den frühesten Fötalperioden kann leicht eine vermehrte Absonderung von lymphatischer Flüssigkeit im Bereiche der Hirnblasen zur Folge haben, wodurch einerseits Hydrokephalus, anderseits eine Hemmung in der Entwicklung der Hirnmasse durch das Übermaß von Flüssigkeit selbst hervorgerufen wird. In einer sehr lehrreichen, im Jahre 1899 erschienenen Arbeit hat übrigens Solotzoff[1] an der Hand von 4 Mißbildungsfällen des Gehirns den hemmenden Einfluß der vermehrten Flüssigkeitsansammlung in den Hirnblasen auf die Gehirnentwicklung im allgemeinen dargetan.

---

[1]) Solotzoff: L'hydrocephalie et l'hydromyelie comme cause des differentes difformités congénitales du système nerveux central. Nouv. iconogr. de la Salpétr. 1899. XII. S. 37 ff.

Sechstes Kapitel.

Literatur und Statistik der Eigenbeobachtungen über den syphilitischen Wasserkopf der Säuglinge.

Beobachtungen von Rosen, Virchow, Bärensprung, Heubner, A. Fournier. — Fälle von D'Astros und E. Fournier. — Ein wichtiger Fall von Heller. — Mitteilungen des Verfassers auf der LXII. Naturforscherversammlung. — Publikationen von Elsner, Maygrier, H. Neumann, Immerwol, Fruhinsholz, Nonne, Hostalrich, Szlávik und Rosinski. — Eigenes Beobachtungsmateriale des Verfassers. — Statistik in Bezug auf das Alter. — Beobachtete Symptome. — Schädelumfang bei den beobachteten Kindern. — Endausgänge. — Reaktion auf die antisyphilitische Behandlung. — Ein Fall von Hydrokephalus und multipler Knochenerkrankung.

Schon frühzeitig war der Zusammenhang zwischen hereditärer Syphilis und Hydrokephalus erfaßt worden. Einer Angabe Mendels zufolge hatte schon im Jahre 1828 Karl Friedrich Haase die Mitteilung gemacht, daß in einer Ehe mit syphilitischem Zeuger zunächst 3 Totgeburten und als 4. Frucht ein ausgetragenes Kind erschien, welches bald nach seiner Geburt hydrokephalische Symptome zeigte und im 7. Lebensmonate an Hydrokephalus zu Grunde ging.

A. v. Rosen hat im Jahre 1862 über mehrere hereditär-syphilitische Kinder berichtet, welche in den ersten Lebensjahren an Hydrokephalus verstarben, und von Engelberg stammt die Mitteilung über ein kongenital-syphilitisches Kind, welches im zweiten Lebensjahre an Wasserkopf zu Grunde ging.

Hovitz schildert einen ganz ähnlichen Fall, welcher zur Obduktion kam und bei welchem Adhäsivprozesse zwischen der Dura und den weichen Hirnhäuten aufgedeckt wurden.

Eine ähnliche Beobachtung stammt auch von Virchow, welcher das Vorkommen von Hydrocephalus internus bei einem hereditär-syphilitischen Kinde in seinem Werke über „Die krankhaften Geschwülste“ (Bd. II, S. 450) notifizierte.

Das Vorkommen von Hydrokephalus bei hereditärer Syphilis wurde weiterhin auch von Bärensprung in seinem bekannten Buche über die hereditäre Syphilis (Berlin 1864), erwähnt, ohne daß die Angaben Bärensprungs zu weiteren Untersuchungen über diesen Punkt Anregung gegeben hätten. Erst im Jahre 1886 findet sich in einer aus dem Jennerschen Kinderspital in Bern hervorgegangenen Mitteilung von Sandoz[1]) eine eingehende Würdigung der einschlägigen Verhältnisse, indem der genannte Autor vier Beobachtungen, hereditär-syphilitische Säuglinge betreffend, mitteilt, welche die angeborene Form des chronischen Hydrokephalus darboten. Drei derselben erlagen diesem Leiden, gegen welches sich die antisyphilitische Therapie machtlos erwies. Bei der Obduktion fand sich eine chronisch entzündliche Verdickung des Ependyms und der Plexus choroidei innerhalb der Seitenventrikel. In dieser Mitteilung werden überdies noch 5 Fälle von Bärensprung[2]) und 1 Fall von Siemerling[3]) zitiert. Letzterer fand chronische Hydrokephalie in Verbindung mit syphilitischen Granulationen an der Hirnbasis und chronischer Leptomeningitis bei einem zwölfjährigen hereditär-syphilitischen Kinde.

Ein sehr lehrreicher, zum Thema des hereditär-syphilitischen Hydrokephalus gehöriger Fall ist von Heubner[4]) im Jahre 1884 veröffentlicht worden. Hier handelte es sich um ein im vierten Monate stehendes hereditär-syphilitisches Kind mit ausgeprägter hydrokephalischer Schädelform, bei welchem gleichzeitig mit einem luetischen Rezidivexanthem zerebrale Erscheinungen und eine Vergrößerung der Schädelkapsel auftraten. Bei der Obduktion fand sich jedoch nur eine geringfügige Erweiterung der Seitenventrikel, während die Ursache für die eigentliche Ausdehnung der Schädelkapsel in einem massenhaften hämorrhagischen pachymeningitischen Exsudate gelegen war, dessen Entstehung auf eine luetische Erkrankung der Meningealgefäße zurückgeführt werden mußte.

A. Fournier hat in mehreren Publikationen, am nachdrücklichsten jedoch in seinem Werke über die hereditäre Spätsyphilis, die Ansicht geäußert, es müsse ein Zusammenhang zwischen hereditärer Syphilis und Hydrokephalie bestehen, da er beide Krankheitszustände in einer erheblichen Anzahl von Fällen vereint angetroffen habe. Aber erst durch

---

[1]) Sandoz: Revue méd. de la Suisse rom., 1886, p. 713, et Thèse de Berne, 1886.

[2]) Bärensprung: Die hereditäre Syphilis. Berlin 1864.

[3]) Siemerling: Arch. f. Psychiatr., 1888, XIX, p. 401.

[4]) Heubner: Beiträge zur Kenntnis der hereditären Syphilis. Virchows Archiv, Bd. XLVIII.

die sehr wichtigen Publikationen von D'Astros[1]) gewannen die Beziehungen zwischen hereditärer Lues und Hydrokephalus bestimmtere Formen.

Dieser Autor hat im allgemeinen zwei verschiedene Entwicklungsmöglichkeiten für den hereditär-syphilitischen Hydrokephalus der ersten Lebensperioden zugelassen:

1. Existiert eine hereditär-syphilitische Hydrokephalie, welche durch spezifische Veränderungen der Pia mater und des Ependyms hervorgerufen wird;

2. ist mit Wahrscheinlichkeit eine Hydrokephalie durch Entwicklungsstörung des Gehirns unter dem dystrophierenden Einflusse syphilitischer Erzeuger anzunehmen.

Was den letzteren Modus anbelangt, so würde es sich, wie wir schon früher (S. 491) gehört haben, um Affektionen handeln, welche den parasyphilitischen im Sinne A. Fourniers zuzuzählen wären, ähnlich, wie dies von der Tabes und der progressiven Paralyse syphilitischen Ursprunges angenommen wird. Daß wir aber auf einen solchen Entstehungsmodus des hereditär-syphilitischen Hydrokephalus nicht zu rekurrieren brauchen, ist an derselben Stelle schon erörtert worden. Dennoch soll hier eine Beobachtung von D'Astros über auf Entwicklungsstörung beruhenden, angeblich parasyphilitischen Hydrokephalus mitgeteilt werden. Sie betrifft ein weibliches Kind, bei welchem während des dritten Lebensmonates eine rapid zunehmende Umfangsvergrößerung des Schädels bemerkt wurde. Anamnestisch war nichts Bestimmtes zu eruieren, doch zeigten sich im 5. Lebensmonate des Kindes papulöse Effloreszenzen an der Vulva und am Anus, so daß die Diagnose „Syphilis" klar wurde. Unter Zunahme der Vergrößerung des Schädelumfanges trat im 6. Lebensmonate Exitus ein. Der Querdurchmesser des Schädels betrug 13, der Längsdurchmesser $13^1/_2$ *cm*. Bei der Obduktion fand man ein rudimentäres Gehirn mit vollständigem Defekt des Corpus callosum, des Trigonum und des Daches des dritten Ventrikels. An Stelle der Sehhügel fanden sich haselnußgroße atrophische Körper. Spezifisch syphilitische Veränderungen am Gefäßapparat und in der Schädelhöhle konnten nicht aufgefunden werden. Ob hier überhaupt angeborene Lues mit im Spiele war, ist durchaus zweifelhaft.

---

[1]) D'Astros: Influence dystrophique de l'hérédo-syphilis sur le cerveau de l'embryon. Marseille Med. Journ., 1891, p. 801. — Hydrocephalie hérédo-syphilitique. Revue Mens. des maladies de l'enfance. Paris 1891, p. 481—543. — Sclerose cérébrale et hydrocephalie. Ibidem, Janvier 1896.

Edmond Fournier[1]) hat 170 Fälle von Hydrokephalie aus der Literatur zusammengestellt, bei welchen die syphilitische Ätiologie festgestellt oder mindestens als wahrscheinlich anzunehmen war.

Was das Vorkommen von basilar-meningitischen Symptomen bei hereditär-syphilitischen Kindern anbetrifft, so ist es insbesondere von den französischen Autoren gewürdigt worden. A. Fournier meint, daß die Häufigkeit des Vorkommens von syphilitischer Meningitis im Kindesalter eine beträchtliche ist, daß man sowohl eine spezifisch syphilitische als auch eine parasyphilitische Form zu unterscheiden hätte und daß die Differentialdiagnose zwischen der tuberkulösen und syphilitischen Form mitunter ungeheuer schwierig ist.

Jullien und Ferras, dann auch Barthélémy[2]) haben derartige Fälle veröffentlicht. Der letztere Autor hat übrigens auch Obduktionsbefunde von hereditär-syphilitischen Kindern geliefert, welche einen basilar-meningitischen Symptomenkomplex darboten, ohne daß bei der Obduktion tuberkulöse Veränderungen gefunden werden konnten. Stets handelte es sich um syphilitische Hirngefäßerkrankung in Verbindung mit einfach seröser Meningitis.

Auch Hutchinson hat in seinem Syphiliswerk die Überzeugung ausgesprochen, daß jedes ernstlich an hereditärer Syphilis leidende Kind eine chronische Arachnitis besitzt, welche sich durch eine besondere Neigung zu hydrokephalischer Ausdehnung des Schädels kundgibt.

Wichtig ist eine Beobachtung von Heller.[3]) Das betreffende Kind kam mit normalem Schädel zur Welt, zeigte in der 7. Lebenswoche die ersten Erscheinungen der hereditären Lues, wurde unter antiluetischer Behandlung zunächst geheilt, kam im Alter von 7 Monaten wegen einer auffallenden Schädelvergrößerung neuerdings in Beobachtung. Der Schädelumfang betrug 45·5 *cm*, die Venen am Kopfe waren stark ausgedehnt, sonst aber wurden keine Störungen festgestellt. Unter antisyphilitischer Behandlung verminderte sich der Schädelumfang um $1^1/_2$ *cm* und die Fontanelle, welche handflächengroß war, ossifizierte. Rachitis wird in Abrede gestellt.

---

[1]) Edmond Fournier: Stigmates dystrophiques de l'hérédo-syphilis. Thèse de Paris 1898.

[2]) Barthélémy: Résultats de 28 autopsies (1883—1890) de mort. nés hérédo-syphilitique (Bul. de la soc. de Derm. et Syph. Paris, 1890 p. 174.) Essai sur les stigmates de para-hérédo-syphilis de seconde generation. (An. de Derm. et Syph.) 1897.

[3]) Heller: Ein Fall von chronischem Hydrokephalus bei hereditärer Syphilis. Deutsche med. Wochenschrift 1892. Nr. 20.

Heller war nach Bärensprung der erste deutsche Autor, welcher den Zusammenhang zwischen hereditärer Syphilis und Hydrokephalus nachdrücklich betonte und der Anschauung Raum gab, daß in jedem Falle von chronischem Hydrokephalus eine antisyphilitische Therapie versuchsweise anzuwenden wäre.

Ich selbst habe bereits auf der 62. Naturforscherversammlung zu Heidelberg (1889) in einem Vortrage „über die Schicksale der kongenitalsyphilitischen Kinder" über zwei hereditär-syphilitische Kinder Mitteilung gemacht, bei welchen im 2. und 3. Lebensjahre gelegentlich einer Syphilisrezidive ein veritabler Hydrokephalus zur Ausbildung kam. Später konnte ich auf der Naturforscherversammlung zu Lübeck (1895) im Anschlusse an das Referat Potts über den chronischen Hydrokephalus über weitere drei hereditär-syphilitische Kinder Mitteilung machen, welche während des ersten Lebensjahres von chronischem Hydrokephalus ergriffen wurden.

Der erste der drei letzterwähnten Fälle betraf einen dreimonatlichen Säugling, welcher mit floridem syphilitischen Exanthem behaftet war, durch antisyphilitische Behandlung von demselben befreit wurde, 4 Monate später aber gelegentlich einer exanthematischen Rezidive der Syphilis von Hydrokephalus befallen wurde. Der Schädelumfang betrug 46 *cm* zu 7 Monaten. Unter interner Behandlung mit Hydrarg. jodatum flavum gelang es, das Fortschreiten des Hydrokephalus aufzuhalten.

Bei einem andern, ehemals wegen hereditärer Lues behandelten Kinde hatte sich am Ende des ersten Lebensjahres eine bedeutende hydrokephalische Schädelvergrößerung (Zirkumferenz 50 *cm*) unter schweren zerebralen Erscheinungen allmählich herausgebildet. Hier wurde durch Eingreifen der antisyphilitischen Therapie kein Erfolg erzielt, das Kind starb.

In einem dritten Falle handelte es sich um ein 2 Monate altes Kind, welches in der Blüte seines ersten syphilitischen Exanthems von Hydrokephalus ergriffen wurde, der anfänglich auf die Therapie günstig zu reagieren schien, doch nicht zur Heilung gebracht werden konnte, da das Kind 3 Wochen nach Beginn der antisyphilitischen Behandlung in einem laryngospastischen Anfalle verstarb.

Elsner[1]) hat an der Poliklinik von Hugo Neumann in Berlin die Frage nach dem Zusammenhange zwischen hereditärer Lues und Hydrokephalus einer eingehenden Untersuchung unterzogen. Vor allem

[1]) Elsner: Hydrokephalus und angeborene Syphilis. Jahrb. f. Kinderheilk. XLIII. 1890, S. 457.

wäre zu erwähnen, daß der genannte Autor drei hereditär-syphilitische Säuglinge, 5, 7 und $5^1/_2$ Monate alt, mit manifester hereditärer Lues und Hydrokephalus behaftet, vorfand. Alle drei Kinder verstarben trotz antisyphilitischer Therapie.

Des weiteren teilt er mit, daß bei hydrokephalischen Kindern ohne manifeste Symptome von Syphilis auffallend häufig Milz- und Lebertumoren gefunden wurden. Das Verhältnis stellt sich derart, daß bei hydrokephalischen Kindern $13^1/_3\%$ die besagten Stigmata darboten, während in seinem übrigen Krankenmaterial nur $4{\cdot}6\%$ der nicht hydrokephalischen Kinder Milz- und Lebertumoren zeigten. Bei manifest syphilitischen Kindern hingegen steigt das Perzentverhältnis für die mit Milz- und Leberschwellung behafteten auf $27{\cdot}2\%$. Des weiteren spricht für einen Zusammenhang zwischen Lues congenita und Wasserkopf das häufige Vorkommen von Abortus und Frühgeburten bei Müttern hydrokephalischer Kinder, was bei Elsner durch eine eigene Tabelle veranschaulicht wird.

Eine sehr interessante Beobachtung über eine Mißbildung des Schädels mit Hydrokephalus bei dem Deszendenten eines syphilitischen Zeugers wird von Maygrier[1]) mitgeteilt. Hier wurde als 4. Kind in einer Ehe, deren Zeuger 14 Jahre vorher infiziert war, ein zirka 4 *kg* schweres Mädchen in hochgradigem Hydramnion geboren. Es zeigte eine eigentümliche Mißbildung des Schädels, welche darin bestand, daß bei hochgradig hydrokephalischem Schädel durch die klaffende Stirnnaht ein Hirnbruch von ungefähr 3 *cm* Breite, von der großen Fontanelle bis zur Nasenwurzel hin reichend, durchgetreten war. Nebenbei bestand an Händen und Füßen symmetrische Syndaktylie.

Einen geheilten Fall von syphilitischem Hydrokephalus stellte Hugo Neumann in Berlin im Vereine für innere Medizin im November 1900 vor. Es handelte sich um ein zweifellos luetisches Kind, dessen exanthematische Syphilis im 3. Lebensmonate festgestellt wurde. Als es 5 Monate alt war, fand sich bei demselben Leber- und Milztumor, dabei hydrokephalischer Schädel. Der Schädelumfang betrug zirka 47 *cm*, die vordere Fontanelle in jedem Durchmesser $6^1/_2$ *cm*, die Ränder der angrenzenden Knochen waren weich, am Kopfe sah man erweiterte subkutane Venen; typischer hydrokephalischer Blick vervollständigte das Krankheitsbild. Mit Rücksicht auf die voraufgegangenen Syphilissymptome wurde eine Jodkaliumbehandlung eingeleitet, welche, unter Rückgang des Schädelumfanges auf 45 *cm* und ersichtlicher

[1]) Maygrier: Enfant atteint de malformations du crâne et des extremités par hérédo-syphilis. Soc. d'obstetrique de Paris. 9 février 1898.

Abflachung und Verkleinerung der Fontanelle, am Ende des 1. Lebensjahres zur Heilung führte. Die geistige Entwicklung war während der antisyphilitischen Behandlung vorzüglich von statten gegangen. Gleichzeitig mit dem frischen Hydrokephalus bestand auch eine rezente syphilitische Augenerkrankung, welche sich gleichen Schrittes mit dem Wasserkopfe besserte und zur Heilung gelangte. Von besonderem Interesse ist die rasch eintretende Abflachung der vorher besonders stark vorgewölbten Fontanelle unter dem Einflusse der Jodbehandlung. Schon wenige Wochen nach Beginn derselben verkleinerte sich der Durchmesser der Fontanelle auf 5 *cm*, dabei wurde sie derart flach, daß die Ränder der Schädelknochen über das Niveau derselben zu prominieren begannen.

In chronologischer Reihenfolge hätte ich noch über mehrere Demonstrationen aus meinem eigenen Material zu berichten. Am 20. Februar 1901 stellte ich in der Wiener dermatologischen Gesellschaft folgenden Fall vor. Es handelte sich um ein damals 6 Wochen altes Kind, welches mit normalem Kopfe geboren wurde, in der 4. Lebenswoche an einem diffusen erythematösen Syphilid an den Fußsohlen erkrankte und nach Ablauf der 6. Woche durch eine zunehmende Vergrößerung des Schädelumfanges auffiel, während gleichzeitig ein papulöses Exanthem an den Unterextremitäten und im Gesichte zum Vorschein kam. Der Schädelumfang betrug schon 2 Wochen nach Beginn der ersten diesbezüglichen Symptome 41 *cm*, die Bulbi war nach unten gekehrt, von den unteren Augenlidern beinahe bedeckt, das Kind lag in der Regel teilnahmslos da, hatte streckssteife Gliedmaßen, krampfhaft zur Faust geschlossene Hände, die Kopfnähte klafften weit, die subkutanen Schädelvenen waren ausgedehnt und stark geschlängelt; die Ziliar- und Superziliarregionen waren vollkommen haarlos, am Lippenrot bestand diffuse Infiltration. Das Kind wurde einer merkuriellen Therapie in der gewöhnlichen Weise unterworfen und vollständig geheilt, ist auch gegenwärtig, 3 Jahre alt, noch am Leben und geistig vollkommen entwickelt.

In derselben Sitzung habe ich auch die Photographien eines andern zehnmonatlichen Kindes gezeigt, bei welchem ein ausgeheilter angeborener Hydrocephalus syphiliticus vorlag.

Einen weiteren Fall von hydrokephalischer Erkrankung, bei welchem die Erscheinungen des Hydrokephalus in akuter Weise aufgetreten waren, demonstrierte ich in der Wiener dermatologischen Gesellschaft am 6. März 1901. Es handelte sich um ein Kind, bei welchem in der 6. Lebenswoche während der Eruption des ersten syphilitischen Exanthems ziemlich rasch unter bedeutender Unruhe und Konvulsionen

eine Auftreibung der Stirnfontanelle eintrat, während der Schädelumfang in wenigen Tagen von 36 auf 39 *cm* gestiegen war. Die Schuppenteile der Kopfknochen zeigten sich hart, nicht kraniotabisch, doch waren alle Nähte weit dehiszent. Es stellte sich eine hochgradige Nackenkontraktur und Extensionsversteifung sämtlicher Extremitätengelenke ein, die Hände waren dabei in krampfhaftem Faustschluß begriffen, die Sehnen- und Hautreflexe bedeutend gesteigert. Das Kind erhielt innerlich Protojodurat und äußerlich Sublimatbäder, unter welcher Therapie in der kürzesten Zeit eine auffallende Besserung erzielt wurde. Der Kopfumfang ging innerhalb eines Zeitraumes von 3 Wochen von 39 auf 36 *cm* zurück, die Spasmen ließen nach. Auch dieses Kind wurde vollständig geheilt und befindet sich auch gegenwärtig noch in unserer Observanz. Der Schädelumfang des jetzt $2^1/_2$ Jahre alten Kindes beträgt 47 *cm*, ist also normal, die Fontanelle gelangte im 15. Monate zum Verschlusse. Zwischen dem 10. und 14. Monate bestanden leichte Rachitissymptome, welche unter Phosphorbehandlung zum Schwinden gebracht wurden.

Besondere Besprechung verdient des weiteren ein Fall von Immerwol.[1] Der genannte Autor berichtet über ein Kind, welches der Anamnese zufolge mit einem abnorm großen Kopfe und weichem Hinterhaupte zur Welt gekommen war und gleich in den ersten Tagen nach der Geburt an allgemeinen Konvulsionen erkrankte, welche sich mehrmals täglich wiederholten. Als das Kind 6 Monate alt war, hatte der Kopfumfang bereits sehr ansehnliche Dimensionen angenommen. Der große Schädelumfang betrug 49 *cm*, die Stirnfontanelle war sehr weit klaffend und vorgewölbt, der vordere Winkel der Stirnfontanelle setzte sich bis zur Nasenwurzel fort. Die Nähte waren auf 1 *cm* klaffend, die kleine Fontanelle war weit offen, von viereckiger Form, maß 2 *cm* im Durchmesser; alles in allem lag also ein exquisiter Fall von chronischem angeborenen Hydrokephalus vor.

Von sonstigen Symptomen wird gemeldet: Der Kopf kann nicht selbständig gehalten werden, vielmehr fällt derselbe, sich selbst überlassen, rückwärts oder seitlich hin, die Lidspalten sind sehr klein, die Bulbi nach unten und innen gerichtet, ein Teil der Hornhäute ist vom unteren Lidrande bedeckt. Die Pupillen sind gleichmäßig weit, reaktionslos, das Kind sieht eine vorgehaltene Kerze nicht, der Augenhintergrund ist normal, es besteht eine auffallende Vergrößerung der

[1] Immerwol: Beitrag zur Heilung des Hydrokephalus. Arch. f. Kinderheilk. 32. Bd. S. 329. 1901.

Leber. Das Kind ist vollkommen teilnahmslos. Aus der Anamnese konnte zwar der syphilitische Charakter der Affektion nicht erschlossen werden, weil das Kind während der Beobachtungszeit weder syphilitische Erscheinungen geboten hatte, noch auch bei den Aszendenten Syphilis zugegeben wurde, speziell war kein Abortus bei der Mutter vorausgegangen. Doch bestanden beim Vater mehrere kleine, rundliche weiße Narben an den Ellbogengelenken und auf der Brust, welche syphilisverdächtig erschienen. Auf Grund dieses Verdachtes wurde bei diesem Kinde eine innerliche Jodbehandlung eingeleitet, indem von einer 2%igen Jodnatriumlösung 3 Kaffeelöffel voll täglich verordnet wurden. Schon nach vier Wochen war eine bedeutende Verminderung des frontookzipitalen Schädelumfanges festzustellen. Das Befinden des Kindes war ein sehr zufriedenstellendes; es ist viel lebhafter als zur Zeit seines Spitaleintrittes, die Pupillen reagieren auf Licht und Akkommodation, der Kopf kann frei gehalten werden und pendelt nicht mehr wie früher hin und her. Das Kind wurde sechs Jahre lang weiter beobachtet und zeigte nach dieser Beobachtungszeit keine verminderte Intelligenz, wenn auch etwas Nervosität.

Immerwol macht nun aus diesem ausgezeichneten Erfolge der Jodbehandlung einen Rückschluß auf die syphilitische Natur des Hydrokephalus bei dem in Rede stehenden Kinde und stellt den Satz auf, daß die antisyphilitische Behandlung des angeborenen Wasserkopfes in jedem Falle formell indiziert ist, gleichviel ob die Anamnese Syphilis mit Sicherheit ergibt oder nicht.

Zwei interessante Beobachtungen von syphilitischer Hydrokephalie mit Sektionsbefund verdanken wir der fleißigen, schon wiederholt erwähnten Arbeit von Fruhinsholz in Nancy. Im ersten Falle handelte es sich um einen 4 Monate alten Säugling, welcher vorher evidente Erscheinungen von kutaner hereditärer Syphilis geboten hatte. Die Hydrokephalie entwickelte sich bei diesem Kinde rapid, innerhalb eines Zeitraumes von 20 Tagen und führte zum Tode. Bei der Sektion erschien nach Eröffnung des Schädeldaches der fluktuierende Durasack, innerhalb dessen das Gehirn in einer hell schokoladebraunen Flüssigkeit schwimmend erschien. Das Flüssigkeitsquantum im Durasack betrug 200 cm^3; an der Konvexität erschien das äußere Blatt der Arachnoidea von der Pia mater leicht abziehbar. Zwischen dieser und der Arachnoidea befand sich die angesammelte serös-hämorrhagische Flüssigkeit. Die Pia mater erschien verfärbt, längs der Blutgefäße an der Konvexität verdickt und infiltriert. Die Ventrikel, die Plexus- und die Ependymwandungen zeigten keine Anomalie. Bei der mikro-

skopischen Untersuchung wurde eine Rundzelleninfiltration der Pia mater, namentlich in der Umgebung der Gefäße festgestellt.

Der zweite Fall ereignete sich bei einem Kinde, welches im Alter von 6 Monaten in die Klinik Haushalters zu Nancy eintrat, und zwar mit Erscheinungen, welche auf eine chronische Meningitis hinwiesen. Nackensteifigkeit, Obstipation, Erbrechen, Zähneknirschen waren die Anfangserscheinungen und bildeten im Verein mit Apathie und tonischen Spasmen einen schweren, $3^1/_2$ Monate lang dauernden, zerebralen Symptomenkomplex. Im 9. Lebensmonate erschien ein papulöses Syphilid, offenbar als Rezidive einer angeborenen Syphilis. Trotz antisyphilitischer Behandlung starb das Kind nach $3^1/_2$monatlicher Dauer der zerebralen Erscheinungen. Bei der Obduktion fand man eine Meningitis ventricularis mit beträchtlicher Flüssigkeitsansammlung in den Seitenkammern und interessanten Veränderungen an den Plexus und den Seh- und Streifenhügeln. In den Seitenventrikeln befanden sich ungefähr 200 *gr* klarer Flüssigkeit, die Dicke der über derselben liegenden Hirnsubstanz betrug nicht mehr als $1^1/_2$ *cm*, das Foramen Monroe war auf 5 *mm* vergrößert, das Ependym der Seitenventrikel zeigte sich im Stirnhöcker beträchtlich getrübt, die Plexus waren verdickt, die mittleren Partien derselben zeigten eine bindegewebige Hypertrophie, der größte Teil der dort befindlichen Blutgefäße war vollständig obliteriert und in ein fibröses Gewebe eingescheidet, die Ventrikeloberfläche der Streifen- und Sehhügel erschien in ähnlicher Weise verändert.

Interessant ist in beiden Fällen der rapide Verlauf der hydrokephalischen Erkrankung, welcher auch durch eine antisyphilitische Behandlung nicht eingedämmt werden konnte. Zu bedauern ist nur, daß die klinischen Beobachtungen in beiden Fällen ziemlich unvollkommen sind, da auf die Größe des Schädelumfanges und das Verhalten der Fontanelle, beziehungsweise auf den Spannungszustand derselben, keine Rücksicht genommen wurde. Namentlich der zweite Fall ist in hohem Grade interessant und spricht klar und deutlich für die schon mehrfach erwähnte Möglichkeit des Vorkommens eines Symptomenkomplexes bei hereditär-syphilitischen Kindern, welcher mit Meningealtuberkulose sehr große Ähnlichkeit besitzt und auf einer syphilitischen Erkrankung der Pia mater und des Ependyms der Seitenventrikel beruht.

Schließlich lehren die beiden mitgeteilten Obduktionsbefunde von Fruhinsholz auch, daß die hydrokephalischen Veränderungen mitunter nur das Endstadium eines schweren syphilitischen Erkrankungsprozesses

der Piagefäße zum Ausdrucke bringen, welcher, wenn weit gediehen, einer therapeutischen Beinflussung nicht mehr zugänglich ist.

Auch Nonne,[1]) einer der neuesten Autoren über die Syphilis des Zentralnervensystems, ist der Anschauung, daß in einer großen Anzahl von Fällen eine syphilitische Gefäßerkrankung die Ursache des Hydrokephalus ist. Auch anerkennt er einen spezifisch syphilitischen Hydrocephalus internus, als dessen Paradigmata zwei von Virchow und Jürgens veröffentlichte Fälle gelten können, in welchen sich miliare Gummata im Ependym der Seitenkammern vorfanden.

In einem weiteren Falle, welcher von P. Sorgente[2]) beschrieben wurde, ist die syphilitische Natur des Hydrokephalus durch die Sicherstellung der Lues beim Vater sehr wahrscheinlich gemacht, obwohl spezifisch syphilitische Veränderungen weder in der Hirnsubstanz noch am Gefäßapparat des Zentralnervensystems festgestellt werden konnten. Bei dem in Rede stehenden Kinde entwickelte sich in der zweiten Hälfte des ersten Lebensjahres eine Vergrößerung des Schädels mit exquisitem Hydrokephalus. Als das Kind ein Jahr alt war, wurde es in die Kinderklinik zu Rom aufgenommen; dabei wurde neben Hydrokephalus und spastischen Erscheinungen intermittierendes Fieber, offenbar als Folge eines Decubitus in der Kreuzgegend, konstatiert.

Bei den wiederholt vorgenommenen Lumbalpunktionen wurde eine normale Zerebrospinalflüssigkeit entleert. Die Obduktion ergab hochgradige Erweiterung der Ventrikel, marantische Thrombose der Hirnhautvenen und des Sinus longitudinalis und transversus und oberflächliche Erweichnng der Hirnrinde. Kulturen aus den Thromben verblieben steril.

Nicht unerwähnt soll des ferneren bleiben, daß in einer von Hostalrich[3]) publizierten Arbeit über „die Rolle der hereditären Syphilis in der Teratologie“ über einen hydrokephalisch geborenen Fötus berichtet wird, welcher von einer syphilitischen Mutter stammte und einige Minuten nach der Geburt verstarb.

In die Kategorie der durch merkurielle Behandlung geheilten Fälle von syphilitischem Wasserkopf ist auch ein in der jüngsten Zeit aus dem Budapester Johannisspitale pnblizierter Fall von Franz Szlávik[4]) einzureihen.

---

[1]) Nonne: Syphilis und Nervensystem. Berlin 1902. S. 388.

[2]) P. Sorgente: Trombosi marantica in una bambina idrocefalica di 14 mesi. La pediatria 1902. Nr. 8.

[3]) Hostalrich: Du rôle de la syphilis héréditaire en teratologie. Thèse de Montpellier 1902.

[4]) Szlávik: Geheilter Fall von Hydrocephalus chronicus congenitus. Mitteilungen aus der Kinderabteilung des städt. St. Johannisspitals. Budapest 1903.

Es handelte sich um ein 6 Monate altes schwächliches Kind mit sichergestellter Lues in der Aszendenz. Kopfumfang 46 *cm*, Brustumfang 35 *cm*. Innerhalb zweier weiterer Wochen wuchs der Kopfumfang auf 48 *cm* und es traten spastische Erscheinungen und Veränderungen an der Sehnervenpapille auf. Nun erfolgte die Spitalsaufnahme des Kindes, bei welchem sofort Lumbalpunktion mit Entleerung von 85 cm^3 klarer Zerebrospinalflüssigkeit vorgenommen wurde.

Gleichzeitig wurde Inunktionskur begonnen und die Lumbalpunktion nach 5 Tagen wiederholt. Die Einreibungskur wurde 3 Monate lang fortgesetzt, worauf der Kopfumfang auf $44^1/_2$ *cm* zurückging. Nun wurde Jodeisensyrup gereicht und nach einem weiteren Monate konstatiert, daß das Allgemeinbefinden des Kindes, abgesehen von etwas Rachitis, ein ganz normales ist.

In einer kurz vor Abschluß dieses Bandes erschienenen, sehr interessanten Abhandlung Rosinskis[1] über die hereditäre Lues finden sich drei neue einschlägige Beobachtungen. Im ersten Falle handelte es sich um das zweite Kind einer syphilitischen, vorher intensiv merkurialisierten Frau. Das Kind schien anfangs vollkommen gesund. Im sechsten Monate stellten sich nach einer Bronchitis heftige Krämpfe ein; gleichzeitig wurde der Kopf des Kindes unförmlich und abnorm groß. Der konsultierte Arzt diagnostizierte Knochenerweichung und Wasserkopf. Das Kind starb am Ende des ersten Lebensjahres nach lange anhaltenden Krämpfen, ohne daß eine spezifische Behandlung eingeleitet worden wäre. 13 Monate nach der Geburt dieses Kindes wurde in derselben Ehe wieder ein kräftiger Knabe geboren, welcher anfangs vollkommen gesund erschien, aber sehr bald elend wurde und dieselben Symptome zeigte, wie sein Vorganger. Abermals wurde Knochenerweichung und Hydrokephalus von dem behandelnden Arzte diagnostiziert. Ob es sich hier um einen veritabeln Hydrokephalus oder nur um eine rachitische Pseudohydrokephalie gehandelt hat, läßt sich nicht mit Bestimmtheit feststellen, zumal der Autor des zitierten Werkes, Rosinski, die betreffenden Kinder nicht selbst gesehen hatte, sondern nur nach der Anamnese, welche ihm gegeben wurde, urteilen konnte.

Ein weiterer Fall, über welchen Rosinski berichtet, ereignete sich in einer andern Ehe. In dieser Ehe, bei welcher die Frau von ihrem vormals luetischen Manne infiziert wurde, erschien zunächst eine achtmonatliche mazerierte Frühgeburt, dann ein sechsmonatlicher Abortus. $1^1/_2$ Jahre nach diesem wurde ein Knabe geboren, der einen Wasserkopf

[1]) Rosinski: Die Syphilis in der Schwangerschaft. Stuttgart 1903. S. 102.

hatte, auch sonst sehr elend war und zu 6 Monaten verstarb. Als nächste Sprößlinge erschienen Zwillinge (Knabe und Mädchen). Der Knabe war von vornherein schwer krank, hatte einen nicht zu verkennenden Wasserkopf und schielte. Außerdem hatte das Kind monatelang geschwollene Glieder schien wie gelähmt und starb mit $1^1/_2$ Jahren.

In einer dritten Familie erschien als achtes Kind einer von einem syphilitischen Vater erzeugten Generation ein Kind, welches schon bei der Geburt eine hochgradige hydrokephalische Deformität des Schädels zeigte. In den ersten Lebenswochen nahm der Schädelumfang noch bedeutend zu, Konvulsionen traten auf und es wurde die Diagnose auf chronischen Wasserkopf ex Meningitide foetali gestellt. Das Kind blieb zwar am Leben, zeigte aber, als es größer wurde, abgeschwächtes Koordinationsvermögen, schlotternden Gang und schlaffe Nackenmuskulatur. Infolge ataktischer Störungen der Artikulationsmuskeln wurde die Sprache später fast ganz unverständlich. Außerdem zeigte sich im 26. Jahre des Patienten, daß derselbe vollständig taub und mit beiderseitigem Leistenbruch behaftet war.

Manifeste Syphilissymptome wurden zwar an den von Rosinski beschriebenen Fällen von Hydrokephalus nicht beobachtet, trotzdem werden dieselben mit Rücksicht auf die sichergestellte Lues in der Aszendenz als hereditär-syphilitische Wasserköpfe angesprochen.

* * *

Mein eigenes Beobachtungsmaterial umfaßt 35 Fälle von syphilitischem Wasserkopf im frühen Kindesalter bei einem Gesamtmaterial von 362 zu diesen Untersuchungen herangezogenen, selbst beobachteten Fällen von hereditärer Frühsyphilis. Somit beträgt in meinem Syphilismaterial das Häufigkeitsverhältnis des hereditär-syphilitischen Hydrokephalus rund 9 Prozent. Meine Kasuistik ist in einer besonderen Tabelle auf S. 507—511 zusammengefaßt. Bei allen Kindern, mit Ausnahme eines einzigen Falles, bestanden neben dem Hydrokephalus manifeste Syphiliserscheinungen. Bei Fall 34, dessen Krankengeschichte übrigens auf S. 486 in extenso wiedergegeben ist, konnte die Syphilis aus der Anamnese mit Wahrscheinlichkeit erschlossen werden.

Eine genaue Analyse des verwerteten Materials zeigt folgendes:

1. Was die begleitenden oder vorausgegangenen Luessymptome anbelangt, so bestanden in 28 Fällen, gleichzeitig oder vor dem Auftreten des Hydrokephalus, syphilitische Exantheme, in 8 Fällen Knochenaffektionen, in 13 Fällen Leber- und Milztumoren.

Tabelle über 35 Fälle von here-

Nummer	Name	Alter zur Zeit der ersten Untersuchung	Syphilissymptome	Zeit des Auftretens des Hydrokephalus
1	Leopoldine M.	4 Monate	Hautinfiltrationen, Pseudoparalyse, Leber- und Milztumor	9. Monat mit Rezidivexanthem und Larynxsyphilis
2	Fritz St.	6 Wochen	Papulöses Exanthem, Knochensyphilis	9. Monat
3	Marie Z.	3 Monate	Exanthem	11. Monat
4	Karoline L.	9 Monate	Papulöses Exanthem	unbekannt
5	Ludwig Sch.	9 Monate	Papulöses Exanthem	unbekannt
6	Julie S.	3 Monate	Exanthem, Milz- und Leberschwellung	9. Monat
7	Franz S.	2 Monate	Hautinfiltrationen, Leber- und Milzschwellung	4. Monat
8	Josef W.	2 Jahre	Sattelnase, Milz- und Leberschwellung, Koryza seit der Geburt	unbekannt
9	Mina C.	5 Monate	Hautinfiltration, Phalangitis, Leber- und Milzschwellung	unbekannt
10	Felix T.	3 Monate	Papeln und Hautinfiltration	7. Monat
11	Adolf P.	3 Monate	Papeln und Infiltrationen, Leber- und Milzschwellung mit Pseudo-Leukämie	5. Monat

*) Zf = Zirkumferenz des Schädels.

ditär-syphilitischem Wasserkopf.*)

Größter erreichter Schädelumfang	Gehirnerscheinungen	Verlauf	Ergebnis der Dauerbeobachtung
47 *cm*	Konvulsionen und andauerndes Erbrechen	Heilung des Hydrokephalus zu $1^1/_2$ Jahren	Tod zu 22 Monaten an Lungenentzündung
44 *cm*	fehlen	Erneuerte antisyphilitische Behandlung einflußlos	† im 10. Lebensmonate an Bronchitis
zu 15 Monaten 49 *cm*	Unruhe, Schlaflosigkeit, Konvulsionen	Akuter Beginn, Heilung	Im 6. Lebensjahre gesundes Kind, Schädelumfang 52 *cm*
45 *cm*	fehlen	unbekannt	—
47 *cm*	Konvulsionen, Stimmritzenkrampf	Nach 10 Wochen Schwinden der Hirnerscheinungen gleichzeitig mit dem Rückgang des Exanthems	—
zu 11 Monaten 46 *cm*	Unruhe, Schlaflosigkeit, Konvulsionen	Heilung	† $1^1/_2$ Jahre alt an einer Schädelfissur
im 4. Monat 42 *cm*	Nackenstarre und Krämpfe	Stillstand der Schädelausdehnung unter Quecksilberbehandlung, Heilung des Hydrokephalus	Heilung nach $3^1/_2$ Monaten, zu 5 Jahren gesundes Kind, 52 *cm* Schädelumfang, auffallende viereckige Schädelform
51 *cm*	unbekannt	unbekannt	unbekannt
zu 5 Monaten 45 *cm*	Konvulsionen, Erbrechen, später Idiotie	Akuter Beginn	Zu $1^1/_2$ Jahren idiotisch
45 *cm*	fehlen	Zu 12 Monaten Hydrokephalus gebessert	† zu $1^1/_2$ Jahren an Bronchitis capillaris
zu 9 Monaten 48 *cm*	Streckssteifigkeit der Extremitäten, Konvulsionen	Hydrokephalus geht zurück auf 45 *cm* im 9. Lebensmonate	Zu 10 Monaten Nephritis dann Pertussis, † zu 15 Monaten

Nummer	Name	Alter zur Zeit der ersten Untersuchung	Syphilissymptome	Zeit des Auftretens des Hydrokephalus
12	Maria M.	4 Wochen	Papeln und Infiltrationen	6. Monat
13	Viktor L.	3 Jahre	Synovitis multiplex	unbekannt
14	Robert Z.	4 Monate	Exanthem und Hautinfiltrationen	4. Monat
15	Franz S.	6 Wochen	Exanthem, Leber- und Milzschwellung	11. Monat während einer kondylomatösen Rezidive
16	Emil H.	9 Monate	Hautinfiltrationen, Milz- und Leberschwellung	unbekannt
17	Franz G.	5 Monate	Infiltrierte Fußsohlen, Perforation der Nasenscheidewand	unbekannt
18	Josef H.	7 Wochen	Hautinfiltrationen, Pseudoparalyse und Knochensyphilis	6. Monat gleichzeitig Rezidive in Form von Papeln an der Zunge
19	Leopold B.	5 Monate	Hochgradige Sattelnase	unbekannt
20	Karl H.	9 Monate	Hautinfiltrationen und Papeln	unbekannt
21	Josef Sch.	6 Wochen	Hautinfiltrationen und Papeln	3. Monat
22	Eduard D.	9 Wochen	Hautinfiltrationen, Pseudoparalyse, Leber- und Milzschwellung	4. Monat gleichzeitig Kondylome auf der Zunge und Aphonie
23	Hermann B.	2 Monate	Hautinfiltrationen	wahrscheinlich angeboren

Größter erreichter Schädelumfang	Gehirnerscheinungen	Verlauf	Ergebnis der Dauerbeobachtung
43 *cm*	fehlen	Zu 8 Monaten Rezidivexanthem Zunahme des Hydrokephalus, neuerliche Quecksilberbehandlung	Zu $1^1/_2$ Jahren gesund, Schädelumfang $47^1/_2$ *cm*, normale Intelligenz, mäßige Rachitis. Fontanelle noch 2 *cm* offen
53 *cm*	fehlen	unbekannt	unbekannt
41 *cm*	fehlen	Heilung der Exantheme nach 2 Monaten	Im vierten Lebensjahre gesundes Kind von normaler Intelligenz
zu $1^1/_2$ Jahren 52 *cm*	fehlen	Verknöcherung des Schädels zu 26 Monaten	Zu 3 Jahren ein gesundes Kind
zu 9 Monaten 43 *cm*	Konvulsionen, Kopfschweiße, Schlaflosigkeit, Erbrechen	Akutes Einsetzen der Hirnsymptome wie bei Basilarmeningitis, † an Influenza-Pneumonie im 11. Lebensmonate	—
43 *cm* Pfeilnaht vollständig verknöchert	Tonische Gliederstarre	unbekannt	—
43·5 *cm*	Strecksteifigkeit der Gliedmaßen, Apathie, im Beginn Konvulsionen und Erbrechen	Akutes meningitisches Vorstadium, zu 9 Monate Schädelumfang 49 *cm*	Zu 4 Jahren Zf 52, Tubera vorspringend, vollständig normale Intelligenz, sonst gesundes Kind
48 *cm*	Beugekontraktur	unbekannt	—
46 *cm*	fehlen	unbekannt	—
52 *cm* im 6. Monate, Ballonform	Nackensteifheit, fortwährendes Erbrechen, Apathie	Zu 6 Monaten Bronchitis und Gastroenteritis, zu 8 Monaten vollkommen erholt; Zf 52, Apathie geschwunden	Zu einem Jahre vollkommen unbeweglich, Kopf kann nicht gehoben werden, Idiotie
zu 8 Monaten 43 *cm*	fehlen	Akuter Verlauf, Vollständige Heilung des Wasserkopfes zu $1^1/_2$ Jahren	Zu 2 Jahren Zf 46 *cm*, adenoide Wucherung, Schädel verknöchert, Zu 3 Jahren schönes Kind Zf 50, sehr nervös und leicht rachitisch
zu 2 Monaten 40 *cm*	Nackensteifigkeit, Beugekontrakturen, Erbrechen, Apathie	Zu 4 Monaten Nachlaß der Hirnerscheinungen Zf 38, zu 5 Monaten 37·5 *cm*, zu 9 Monaten 40 *cm*, Nähte geschlossen, Rachitis	Zu 2 Jahren ganz gesundes Kind

Nummer	Name	Alter zur Zeit der ersten Untersuchung	Syphilissymptome	Zeit des Auftretens des Hydrokephalus
24	Rudolf W.	4 Monate	Papeln und Infiltrationen	unbekannt
25	Ignaz H.	8 Monate	Reste von Hautinfiltrationen, Leber- und Milzvergrößerung	unbekannt
26	Josef R.	4 Monate	Hautinfiltrationen, Milz- und Leberschwellung	6. Monat
27	Elisabeth K.	3 Wochen	Exanthem	8. Monat mit Rezidivexanthem, Milz- und Leberschwellung
28	Hermann W.	7 Monate	Sattelnase, Milz- und Leberschwellung	unbekannt
29	Karl K.	20 Monate	Hyperostose der Röhrenknochen, multiple Synovitis	unbekannt
30	Max R.	4 Monate	Sattelnase, Leber- und Milztumor	unbekannt
31	Franz B.	3 Monate	Infiltration und Papeln	angeboren
32	Marie H.	2 Monate	Exanthem	wahrscheinlich angeboren
33	Marie B.	9 Wochen	Exanthem	angeboren
34	—	18 Monate	fehlen, doch macht die Anamnese Syphilis sehr wahrscheinlich	angeboren
35	—	9 Monate	Multiple Knochenauftreibungen	angeboren

Größter erreichter Schädelumfang	Gehirnerscheinungen	Verlauf	Ergebnis der Dauerbeobachtung
46 *cm*	Hochgradige Steigerung der Sehnenreflexe und Nackenkontraktur	Zu 6 Monaten Zf 46·5, Pneumonie, † im 8. Monate	—
44 *cm*	Nackenkontraktur, Streckssteifigkeit der Extremitäten, Reflexsteigerung, Faustkontrakturen, Konvulsionen, Erbrechen	Akuter Verlauf, zu 10 Monaten normale Extremitätenhaltung, Zf 46, normale Fontanellenspannung	Zu $1^1/_2$ Jahren Zf 48, sonst gesund
42 *cm*	Unruhe und Schlaflosigkeit	Zu 7 Monaten Zf 44 *cm*, zu 8 Monaten Rückgang des Hydrokephalus Zf 43	Zu $1^1/_2$ Jahren glänzender Ernährungszustand, caput natiforme, Zf 45, prominente Tubera, vollkommene Heilung
43 *cm*	Unruhe und Schlaflosigkeit	Akuter Verlauf, zu 9 Monaten Zf 41, Fontanelle nicht gespannt	—
44 *cm*	fehlen	Zu 10 Monaten Pneumonie	—
52 *cm*	leichte Idiotie	Heilung der Synovitis nach 2 Monaten	—
42 *cm*	fehlen	unbekannt	—
41 *cm*	Nackenkontraktur, Gliederstarre, Apathie	Zu 4 Monaten Pneumonie, welche überstanden wird, dabei Zf 43, zu 6 Monaten Zf 40·5	Ende des 1. Lebensjahres Zf 43, ganz normal
41·5 *cm*	Nackenkontraktur, Beugekontraktur und Faustschluß	Zu 6 Monaten Zf 42, Schädel hart, Fontanelle normal gespannt	Am Ende des 1. Lebensjahres ganz gesund, Zf 44 *cm*
39 *cm*	Konvulsionen, Apathie Nystagmus, Apathie	Zu 7 Monaten Knochenauftreibungen, Zunahme des Hydrokephalus Zf 44 *cm*, Nackenkontraktur, Gliederstarre	Zu 1 Jahre normale Extremitätenhaltung, Zf 43·5, Fontanelle nicht gespannt, normale Intelligenz
53 *cm*	Gliederstarre, Apathie, Konvulsionen	Reagiert nicht auf Jodbehandlung	† nach einem halben Jahre nach wiederholter Lumbalpunktion
56·5 *cm*	Konvulsionen, permanente Streckssteifigkeit der Gliedmaßen, Nackenkontraktur, Apathie	Unter Jodbehandlung anfänglich leichte Besserung	4 Wochen nach der ersten Untersuchung † nach wiederholten Lumbalpunktionen

Spezifische Koryza fehlte bei Säuglingen der ersten Lebensmonate niemals. Bei älteren Säuglingen mit Hydrokephalus wurde viermal hochgradige Sattelnase gefunden, einmal bestand auch Perforation der Nasenscheidewand.

2. Was das Alter anbelangt, in welchem Hydrokephalus aufgetreten war, so waren

3	Monate	alt	1 Fall
4	„	„	3 Fälle
5	„	„	1 Fall
6	„	„	3 Fälle
7	„	„	1 Fall
8	„	„	1 Fall
9	„	„	3 Fälle
11	„	„	2 Fälle.

Angeboren war der Hydrokephalus in 6 Fällen, unbekannt blieb die Entstehungszeit in 14 Fällen. In einigen Fällen ließ sich überdies noch bezüglich der Entstehungszeit des Hydrokephalus ein Zusammenhang zwischen diesem und der Syphiliseruption feststellen. Fünfmal konnte nachgewiesen werden, daß der Hydrokephalus schon beim Ausbruche der ersten Luessymptome vorhanden war; in 4 Fällen ließ sich konstatieren, daß bei Gelegenheit einer exanthematischen Rezidive die Schädelvergrößerung in Erscheinung trat.

3. Was die Symptome von Seite des Zentralnervensystems anbelangt, so wäre zunächst zu berücksichtigen, daß der Hydrokephalus in 11 Fällen ganz ohne funktionelle Störungen von Seite des Zentralnervensystems verlief. In diesen Fällen bestand, abgesehen von der Ausdehnung der Schädelkapsel und Nähte und der Vorwölbung der Fontanelle nur Unfähigkeit, den Kopf spontan zu elevieren. Zerebrale Symptome waren sonst keine aufzufinden. Es waren dies durchaus Fälle, welche durch einen sehr schleichenden Verlauf ausgezeichnet waren. Demnach scheint das langsame Zustandekommen des serösen Ergusses die Ursache zu sein, warum in diesen Fällen zerebrale Reizerscheinungen vermißt wurden. Dabei sind die hier in Frage kommenden Fälle nicht immer solche mit geringen Schädelausdehnungen gewesen. So betrug bei Fall 12 im 6. Lebensmonate der Schädelumfang schon 43 *cm* (normal 39·8), bei Fall 15 zu $1^1/_2$ Jahren 52 *cm* (normal 46), oder bei Fall 30 im 4. Lebensmonate schon 42 *cm* (normal 38·6). Drei der in Rede stehenden Kinder konnten einer Dauerbeobachtung unterzogen werden. So Fall 12, welcher, als er zu Ende des 2. Lebensjahres wieder gesehen wurde, vollkommen

normale Intelligenz zeigte. Fall 15, welcher zu $1^1/_2$ Jahren 52 *cm* Schädelumfang bot, war zu 3 Jahren ein ganz gesundes, völlig intelligentes Kind. Auch Fall 22, bei welchem die Schädelvergrößerung nicht durch zerebrale Erscheinungen sich geltend machte, war zu 2 Jahren ein normales und intelligentes Kind.

Betrachten wir nun die 24 Fälle, welche mit manifesten Zerebralsymptomen vergesellschaftet waren, so ist zunächst zu erwähnen, daß ein akuter meningitischer Beginn in 6 Fällen zu verzeichnen war. Es sind das die Fälle 9, 16, 18, 22, 25 und 27 unserer Tabelle. Zur Ausheilung gelangten 3 dieser Hydrocephali, 1 Fall verstarb, über 2 Fälle fehlen nähere Daten.

Diese Kategorie von Fällen läßt sich wieder in zwei Unterabteilungen bringen. Die erste umfaßt 4 Fälle, bei welchen sich an das akute, meningitisähnliche Stadium ein Latenzstadium anschloß, in welchem die Schädelvergrößerung das einzige Symptom verblieb, während alle funktionellen Hirnerscheinungen verschwunden waren. In der kleineren Gruppe von 2 Fällen setzte die Affektion akut ein und ging dann in einen chronischen Zustand über, welcher durch Streckkontrakturen und dauernde Apathie gekennzeichnet war.

Was die Endresultate dieser Fälle anbetrifft, so war dreimal Heilung zu verzeichnen, einmal blieb das Schicksal des Patienten unbekannt, einmal resultierte dauernde Idiotie und eines dieser Kinder verstarb.

Was die Hirnerscheinungen anbelangt, welche unsere Fälle von syphilitischem Wasserkopf darboten, so wurden folgende Symptome beobachtet:

1.	Unruhe und Schlaflosigkeit	7mal
2.	Andauerndes Erbrechen	5 „
3.	Nackenkontraktur	10 „
4.	Konvulsionen	10 „
5.	Strecksteifigkeit der Extremitäten	6 „
6.	Beugekontrakturen der Extremitäten	5 „
7.	Apathie	11 „
8.	Andauernde Idiotie	3 „
9.	Stimmritzenkrampf	1 „
10.	Nystagmus	1 „

In allen Fällen bestanden gesteigerte Sehnenreflexe.

4. Der Schädelumfang schwankte bei den zur Untersuchung gekommenen Kindern zwischen 39 und 56·5 *cm*.

Aus der umstehenden Zusammenfassung ist folgendes ersichtlich:

a) Die Zentimeterwerte des horizontalen Schädelumfanges der einzelnen Fälle.

b) Die Anzahl der mit gleicher Umfangszahl zur Untersuchung gekommenen Wasserköpfe.

c) Das Lebensalter, in welchem die betreffende Umfangszahl konstatiert wurde.[1])

39 *cm* Schädelumfang zeigten 1 Kind im 2. Lebensmonate
40 „ „ „ 1 „ „ 2. „
41 „ „ „ 2 Kinder „ 3. u. 4. „
41·5 „ „ „ 1 Kind „ 2. „
42 „ „ „ 3 Kinder, 2 im 5., 1 im 7. Lebensmonate
43 „ „ „ 5 „ 1 „ 6., 1 „ 7., 2 im 9., 1 im 10. Lebensmonate
43·5 „ „ „ 1 Kind im 6. Lebensmonate
44 „ „ „ 3 Kinder „ 9., 8., 7. Lebensmonate
45 „ „ „ 3 „ „ 9., 5., 7. „
46 „ „ „ 3 „ „ 11., 9., 4. „
47 „ „ „ 2 „ „ 9. „
48 „ „ „ 2 „ „ 9., 5. „
49 „ „ „ 1 Kind „ 15. „
51 „ „ „ 1 „ „ 24. „
52 „ „ „ 3 Kinder „ 6., 18., 20. Lebensmonate
53 „ „ „ 2 „ „ 3. Jahre, $1\frac{1}{2}$ Jahr
56·5 „ „ „ 1 Kind „ 9. Lebensmonate.

Was die Endausgänge der beobachteten Fälle anbelangt, so war 16mal Heilung des Hydrokephalus zu verzeichnen, dreimal trat nur Besserung ein, dreimal blieb dauernde Idiotie bestehen. Mit floridem Hydrokephalus und anderen Syphilissymptomen behaftet verstarben 5 Kinder, 1 im 8., 1 im 10., 2 im 11., 1 im 20. Lebensmonate. Unabhängig von Syphilis verstarben 3 Kinder:

Fall 1 zu 22 Monaten an Pneumonie.
„ 6 „ 18 „ „ traumatischer Schädelfissur.
„ 10 „ 18 „ „ Keuchhusten und Nephritis.

Interessant ist eine Beobachtung, Fall 12 betreffend, weil hier im 9. Lebensmonate eine neuerliche plötzliche Vergrößerung des Schädel-

[1]) Zum Vergleiche sind in dieser Fußnote die normalen Schädelumfangszahlen für die einzelnen Lebensmonate des ersten Lebensjahres angesetzt. (S. auch S. 444.)

2 Monate	36·5 *cm*	8 Monate	40·8 *cm*
3 „	37·8 „	9 „	41·5 „
4 „	38·6 „	10 „	42·6 „
5 „	39 „	11 „	43·1 „
6 „	39·8 „	12 „	44·3 „
7 „	40·2 „		

umfanges auftrat, nachdem vorher unter merkurieller Therapie schon Stillstand eingetreten war. Auch dieser Fall gelangte später zur definitiven Heilung.

Erwähnenswert ist ferner der Umstand, daß zwei aufeinanderfolgende hereditär-syphilitische Kinder ein und derselben Familie an Wasserkopf litten. Es sind das die Fälle 6 und 7 meiner Tabelle. Beide Kinder hatten zur Zeit des Hydrokephalus Milz- und Leberschwellung und Exanthem. Bei dem ersten dieser beiden Kinder wurde der Hydrokephalus im 9., beim zweiten im 4. Lebensmonate manifest. Bei beiden schwanden unter der spezifischen Therapie die zerebralen Symptome, so daß beidemal von einer Heilung des Hydrokephalus gesprochen werden kann. Das ältere Kind starb nach Heilung seines Hydrokephalus zu $1^1/_2$ Jahren an einem durch Sturz zugezogenen Schädelbruch, das jüngere blieb dauernd gesund und zeigte eine normale geistige Entwicklung.

Ein ganz merkwürdiges Verhalten zeigt der chronische Wasserkopf der Säuglinge bezüglich seiner Reaktion auf antisyphilitische Behandlung. Auf der einen Seite reagieren Fälle, bei welchen Lues sich nicht ermitteln läßt, ausgezeichnet und auf der andern Seite sehen wir veritable syphilitische Wasserköpfe durch die Behandlung unbeeinflußt bleiben.

Wenn man die Literatur über den chronischen Hydrokephalus der Säuglinge durchgeht, so findet man, daß Göllis[1]), welcher zu Beginn des XIX. Jahrhunderts an unserer Anstalt wirkte, die Merkurialbehandlung in Verbindung mit Kompression des Kopfes bei Hydrokephalus mit Erfolg angewendet hat, allerdings, ohne eine Beziehung zwischen Syphilis und Wasserkopf daraus zu deduzieren.

In Henochs Vorlesungen über Kinderkrankheiten findet sich ein Passus, in welchem über Heilung von chronischem, extrauterin entstandenen Hydrokephalus durch antisyphilitische Therapie bei 3 Kindern (2, 3 und 7 Jahre alt) berichtet wird. Auch hier konnte nicht auf Syphilis in ätiologischer Hinsicht rekurriert werden; vielmehr handelte es sich in Henochs Fällen, wie der Autor ausdrücklich hervorhebt, um Hydrokephalus einfach meningitischen Ursprunges. Die Behandlung bestand in Merkurialeinreibungen und innerlicher Darreichung von Jodkali und Kalomel. Den angeborenen Hydrocephalus ventriculorum hatte Henoch schon früher im Gegensatze zu Göllis für unheilbar erklärt.

Sandoz konnte nur in einem von vier Fällen einen bessernden Einfluß der antisyphilitischen Therapie bei Hydrocephalus chronicus erkennen. In den drei Fällen von D'Astros war die Behandlung erfolglos.

[1]) Göllis: Praktische Abhandlungen über die vorzüglicheren Krankheiten des Kindesalters. Wien 1800.

Besserungen von Hydrokephalus unter dem Einflusse von Quecksilberkuren wurden auch von Fede[1], Massini und Moncorvo[2] berichtet.

Eigentliche Heilung von angeborenem chronischen syphilitischen Hydrokephalus hat jedoch nur Heller, Vanilis[3], Audeoud[4], H. Neumann beschrieben.

Ganz ähnlich wie der früher besprochene Fall von Immerwol verhielt sich der eben erwähnte, von Vanilis mitgeteilte. Auch hier fehlten anderweitige syphilitische Symptome und sichergestellte Syphilis in der Aszendenz. Der Kopfumfang betrug 49 *cm*. Es bestanden beträchtliche Drucksymptome. Nach zweimonatlicher Behandlung mit Liquor van Swieten und Jodkali gingen alle Hirnerscheinungen zurück und der Kopfumfang verkleinerte sich um 4 *cm*. Das Kind stand zu Beginn der Behandlung im 9. Lebensmonate.

Mit manifesten Luessymptomen behaftet war der von Audeoud auf dem französischen Kongresse für Geburtshilfe und Pädiatrie Marseille 1898 mitgeteilte Fall von Hydrokephalus. Das Kind, welches zu 5 Monaten nebst Schleimhautplaques Hydrokephalus zeigte, stammte von syphilitischen Eltern und hatte in der dritten Lebenswoche ein syphilitisches Exanthem. Sowohl der Hydrokephalus als auch die davon abhängigen nervösen Erscheinungen schwanden unter antisyphilitischer Therapie. Die Heilung war noch im 16. Monate eine andauernde.

Was die von mir beobachtete Kasuistik anbelangt, so habe ich bereits 16 Fälle zu verzeichnen, bei welchen ein in den ersten Lebensmonaten entstandener Wasserkopf durch antisyphilitische Behandlung zur Heilung gebracht werden konnte. Was die Heilung selbst anbelangt, muß daran festgehalten werden, daß es zwar nicht immer gelingt, den Schädelumfang auf ganz normale Zahlen zurückzubringen, daß aber ein Rückgang der Drucksymptome, ein Zurückgehen der Fontanellenspannung und Erzielung einer normalen Intelligenz in vielen Fällen herbeigeführt werden kann. In diesem Sinne sind auch meine Fälle von Hydrokephalusheilung aufzufassen, gleichgültig ob der Schädelumfang auf eine normale Maßzahl zurückkehrt oder nicht. Dies beweisen insbesondere vier meiner Fälle, welche bereits ein Alter von über vier Jahren erreicht haben und eine normale Intelligenz besitzen. In meinem Material ge-

---

[1]) Fede: Archivio italiano di paediatria. 1891.

[2]) Moncorvo: Sur la pathologénie de l'hydrocephalie congénitale. Journ. de clin. et de thérap. infant. 1897 Nr. 43.

[3]) Vanilis: Un cas d'hydrocephalie heredo-syphilitique. Pressa medicata romana. 1897. IV. 3.

[4]) Audeoud: Revue médicale de la Suisse romande. 1899. 20. Jänner.

staltet sich die Sache allerdings derart, daß nur Fälle, bei welchen die Syphilis mit absoluter Sicherheit feststand, mit Erfolg behandelt wurden, während in syphilisfreien oder zweifelhaften Fällen auch die Therapie ohnmächtig war.

Ob die merkurielle Therapie im gegebenen Falle einen Erfolg erzielen kann oder nicht, das hängt wesentlich von der anatomischen Beschaffenheit der durch die Syphilis im Einzelfalle hervorgerufenen Läsionen ab. Ausgebreitete Hirnarterienerkrankungen dürften wohl wenig durch die Therapie zu beeinflussen sein; desgleichen Erweichungsprozesse oder Schrumpfungen im Bereiche der Plexus und des Ventrikelependyms. Hingegen dürften diffuse perivaskuläre Infiltrate der Pia mater oder auch solitäre Gummen, welche eine Kompression auf die vom Chorioidealplexus abgehenden Venen ausüben und einen Stauungshydrokephalus hervorrufen, ein günstiges Objekt für die antisyphilitische Therapie abgeben.

Von besonderem therapeutischen Interesse ist ein Fall meines Materials, bei welchem die hydrokephalische Erkrankung erst im 6. Monate auftrat, aber schon in der 6. Lebenswoche multiple Auftreibungen an den Gelenksenden der langen Röhrenknochen mit lähmungsartiger Haltung der oberen Extremitäten vorhanden waren.

Die Krankengeschichte dieses sub Nr. 18 in unserer Tabelle vorkommenden Falles gestaltete sich in Kürze folgendermaßen:

Am 20. Oktober 1899 erschien das in der 7. Lebenswoche stehende Kind in unserem Institute, zeigte permanente Flexionstrakturen mit Faustbildung und krampfhafter Plantarflexion der Zehen, leichte Nackenkontraktur, dabei schnüffelnde Atmung. Die Fontanelle war eingesunken, die Schädelperiferie betrug 36 *cm*, also normalen Wert. Gleichzeitig litt das künstlich genährte Kind an Diarrhoea dyspeptica mit Erbrechen. Von einem syphilitischen Exanthem war nichts zu sehen. Mit Rücksicht auf den Luesverdacht und die akuten Magen- und Darmerscheinungen wurde Kalomel verordnet, was insofern von günstigem Erfolge war, als die Kontrakturen innerhalb eines Zeitraumes von 2 Wochen vollständig verschwanden. Am 10. November, also 3 Wochen später, erfolgte Eruption eines syphilitischen Exanthems, gleichzeitig stellten sich neuerliche tonische Flexionsspasmen mit Faustkontraktur ein. 5 Tage vorher war bereits sichtbare Anschwellung der Gelenksenden sämtlicher Extremitätenknochen konstatierbar, welche zu dem Bilde der Pseudoparalyse an den oberen Extremitäten und zu Beugekontrakturen an den unteren Extremitäten führte. Am 5. Februar 1900, nachdem infolge spezifischer Behandlung (Protojoduretpulver, Sublimatbäder) längst schon Exanthem und Knochenerscheinungen geschwunden waren, erkrankte das Kind ziemlich akut unter großer Unruhe und Erbrechen an einem basilarmeningitischen Symptomenkomplex, welcher von einem hydrokephalischen Ergusse gefolgt war, der rasch zur Erweiterung der Schädel-

nähte, zu Spannung und Ausdehnung der Fontanelle und zu einer Vergrößerung des Schädelumfanges auf 43·5 *cm* führte. Die Reizerscheinungen gingen unter neuerlicher Behandlung mit Protojoduret bald zurück, doch vergrößerte sich der Schädelumfang immer weiter, während die subkutanen Schädelvenen am Kopfe immer deutlicher hervortraten.

Am 23. Mai 1900, als das Kind 9 Monate alt war, betrug der Schädelumfang 49 *cm*, es bestand leichte Rachitis an den Rippen. An Stelle der ehemaligen Osteochondritis waren Verdickungen der Diaphysenenden an den Röhrenknochen noch nachzuweisen.

Mit der weiteren Vergrößerung der Schädelzirkumferenz war eine papulöse Rezidive in Form von Zungenkondylomen Hand in Hand gegangen. Das Kind wurde fortwährend mit Protojoduret behandelt und schließlich auch von dieser Rezidive geheilt, während Verknöcherung des hydrokephalisch ausgedehnten Schädels allmählich eintrat, welche am Ende des 2. Lebensjahres komplett war. Dabei war die besondere Eburneation der Schädelkapsel und das starke Hervortreten der Tubera sehr auffallend und blieb es auch weiterhin.

Zu $3^1/_2$ Jahren zeigte das Kind nicht den geringsten Intelligenzdefekt, trotz des großen Schädels, dessen Umfang 52 *cm* betrug. Das Kind zeigte in diesem Alter, abgesehen von seinem großen Kopfe, normale körperliche und geistige Beschaffenheit.

Bezüglich der Art der Behandlung wäre zu erwähnen, daß wir bei der Mehrzahl der hydrokephalischen Säuglinge ausschließlich Protojoduret in der von uns gewöhnlich dargereichten Weise (2—3 *cg* pro die) angewendet haben. Bei 4 Kindern wurde Inunktionskur mit Ungu. cinereum (0·5 pro die) durchgeführt. Bei Kindern, welche schon im 2. Lebensjahre standen, wurde abwechslungsweise Protojoduret und Jodnatrium angewendet, das letztere in der Dosis von 2—3 Decigramm pro Tag. Die Behandlung mit Quecksilberpräparaten wurde immer bis zum Schwinden der zerebralen Reizsymptome fortgestzt. Als Maßstab für die Sistierung der merkuriellen Therapie diente der Rückgang der Fontanellenspannung. Hierauf wurde stets noch wochen- und monatelang Jodnatrium in wässeriger Lösung gereicht. Die Behandlungsdauer der geheilten Fälle schwankte zwischen 7 und 19 Monaten.

Erwähnenswert ist ferner noch, daß von den 16 geheilten Fällen 13 einer längeren Beobachtungszeit unterzogen werden konnten, so daß man in diesen 13 Fällen mit einiger Sicherheit von Dauerheilung des Hydrocephalus syphiliticus sprechen kann. 6 Fälle konnten im 2., 2 im 3., 2 im 4., 2 im 5. und 1 noch im 6. Lebensjahre gesehen werden, wobei in allen Fällen ein vollkommen normaler Intelligenzgrad festgestellt wurde.

Siebentes Kapitel.

Die hereditäre Nasensyphilis der Neugeborenen und Säuglinge.

Terminologie und Geschichte. — Entstehungszeit der Affektion. — Koryza als erstes Syphilissymptom. — Diagnostische Bedeutung derselben. — Chronizität derselben. — Angeborene Koryza. — Entwicklungsgeschichtliche Erklärung derselben. — Freibleiben der Mund-Rachenhöhle bei hereditär-syphilitischen Säuglingen. — Symptomatologie. — Melaena. — Adenoide Vegetationen nach Coryza syphilitica. — Differentialdiagnose zwischen syphilitischer und gewöhnlicher Nasenaffektion. — Pathologische Anatomie und Stadieneinteilung. — Histologische Veränderungen.

Zu den hereditär-syphilitischen Früherkrankungen, welche sich am Schädelskelette abspielen, zählen auch Veränderungen der knöchernen und knorpeligen Nase. Dieselben sind von besonderem Interesse, weil hier einerseits spezifisch entzündliche Alterationen des knöchernen und knorpeligen Nasengerüstes, anderseits aber eine gewisse entwicklungsgeschichtlich bedingte Affinität des Syphilisvirus zu der Schleimhautauskleidung der Nasenhöhle in Frage kommt.

Eine der frühzeitigsten klinisch wahrnehmbaren Manifestationen der angeborenen Syphilis ist, wie sattsam bekannt, der syphilitische Säuglingsschnupfen, die Coryza syphilitica neonatorum, eine Erkrankung der Nasenschleimhaut, welche anatomisch richtig mit dem Terminus „Rhinitis chronica anterior hyperplastica diffusa heredosyphilitica neonatorum“ zu benennen wäre. In diesem Terminus sind alle wesentlichen Characteristica des Prozesses ausgedrückt: Die Erkrankung ist eine chronische, ergreift von Haus aus stets nur die vordere Nase ohne den Nasenrachenraum, geht immer mit hyperplastischer Schwellung der Schleimhaut einher, beruht auf einem diffusen Entzündungsprozess der Mukosa und ist ausschließlich der hereditären Frühsyphilis im Säuglingsalter eigentümlich. Wenn die Nasenerkrankung gleichzeitig mit anderen charakteristischen Syphilismanifestationen bei den befallenen Säuglingen vorgefunden wird, bereitet

dieselbe keine diagnostischen Schwierigkeiten. Nicht so einfach liegt die Sache dann, wenn die Rhinitis die einzige im gegebenen Zeitpunkte vorliegende Manifestation der ererbten Infektion beim Säugling darstellt. Hier kann die Entscheidung, ob es sich um eine harmlose oder eine spezifische Nasenerkrankung handelt, recht schwierig werden. Nur durch eine genaue Kenntnis der klinischen Eigentümlichkeiten des hereditär-syphilitischen Säuglingsschnupfens kann es im Einzelfalle möglich werden, die Diagnose „Syphilis congenita" bloß aus der Untersuchung der Nase, auch ohne Vorhandensein anderer charakteristischer Luesmanifestationen, beim befallenen Säugling zu stellen. Wie viel aber mit einer solchen Diagnose für Prophylaxis und Therapie gewonnen ist, dort, wo die Nasenaffektion die einzige zur Zeit vorliegende Manifestation der angeborenen Lues darstellt, das vermag nur derjenige vollkommen zu würdigen, der mit der Tatsache vertraut ist, daß die Coryza syphilitica neonatorum in einer großen Anzahl von Fällen das erstauftretende Phänomen der Syphilis congenita im postfötalen Leben abgibt, und der davon Kenntnis hat, daß die diffuse Rhinitis heredosyphilitica neonatorum fast ausnahmslos früher erscheint als das charakteristische Exanthem; Grund genug, diese wichtige hereditär-syphilitische Erkrankungsform einem gründlicheren Studium von klinischer Seite zu unterziehen, als dies bisher geschehen ist. Wiewohl nämlich seit der ersten Erwähnung dieses Erkrankungsvorganges durch den Schweden Nils R. Rosén von Rosenstein[1]) in Upsala im Jahre 1747[2]) in allen späteren syphilidologischen, pädiatrischen und rhinologischen Lehrbüchern und monographischen Bearbeitungen der Syphilis das Vorkommen und die Bedeutung der in Rede stehenden Syphilismanifestation beim Säugling beschrieben wird, ist ein genaueres Eingehen auf das Wesen des Prozesses, insbesondere auf die klinische Nosologie, fast nirgends ausfindig zu machen. So ist beispielsweise auch in dem im Jahre 1897 erschienenen französischen Handbuch der Kinderkrankheiten (herausgegeben von Grancher, Comby und Marfan) nur eine recht dürftige Besprechung dieses überaus wichtigen Krankheitsprozesses durch M. Boulay (Bd. III, S. 796) zu entdecken, und auch Heubner, in seiner monographischen Bearbeitung der Hereditärsyphilis im Gerhardtschen Handbuche der Kinderkrankheiten (1896), ist nicht näher auf die Rhinitis der syphilitischen Säuglinge eingegangen. Die sehr lesenswerte Monographie von Gerber „Spätformen hereditärer

[1]) Nicht zu verwechseln mit dem dänischen Syphilidologen Wilhelm Sophus Andreas von Rosen, welcher um die Mitte des XIX. Jahrhunderts wirkte.

[2]) Rosén, N. R.: Traités des malad. de l'enfance, traduit de Willebrune, Paris 1750.

Syphilis in den oberen Luftwegen“ (Wien 1894) behandelt, wie schon durch den Titel der Schrift angezeigt ist, die spezifische Rhinitis der Säuglinge, weil nicht zur hereditären Spätsyphilis gehörig, gleichfalls nur kursorisch. Ich glaube daher eine Lücke auszufüllen, wenn ich meine seit 20 Jahren an hereditär-syphilitischen Säuglingen gewonnenen Befunde über dieses Thema — größtenteils klinischer, zum Teil auch histologischer Art — an dieser Stelle zu einem Gesamtbild zusammenfasse.

Um Mißverständnissen vorzubeugen, betone ich gleich hier, daß ich mich in diesem Kapitel nur über die während der Säuglingsperiode von mir beobachteten hereditär-syphilitischen Nasenerkrankungen zu verbreiten gedenke, und daß die bei der hereditären Spätsyphilis vorkommenden Nasenaffektionen vollkommen außer den Bereich dieser Abhandlung gestellt wurden. Meine diesbezüglichen Befunde gedenke ich in dem dritten Bande dieses Werkes zu veröffentlichen.

Die hereditär-syphilitische Nasenaffektion des Neugeborenen und Säuglings äußert sich anfänglich, wie immer auch ihr weiterer Verlauf und Ausgang sein mag, ausnahmslos unter dem Bilde eines hyperplastischen Nasenkatarrhs, auf welchen die allgemein übliche Bezeichnung „Coryza syphilitica neonatorum“ sehr wohl anwendbar ist. Aus dem Studium der Literatur habe ich in Erfahrung gebracht, daß die meisten Autoren die Entstehung der Coryza syphilitica neonatorum in den Zeitraum zwischen zweiter und zehnter extrauteriner Lebenswoche verlegen. Doublet[1]), Bertin[2]), Roger[3]), Rilliet und Barthez[4]), Bednař[5]), Mayr[6]), von Zeissl[7]), Morell-Mackenzie[8]), Romniceanu[9]), Boulay, Monti[10]) haben sich nach dieser Hinsicht ausgesprochen. Trousseau und Lassègue[11]) sahen sie sehr häufig schon in der ersten Lebenswoche erscheinen, am häufigsten zwischen dem ersten und fünfzehnten Lebenstage.

---

[1]) Doublet: Maladies vénériennes des nouveau-nés, Paris 1750.

[2]) Bertin: Maladies vénériennes des nouveau-nés, 1820.

[3]) Roger: Union médicale, 1865, Nr. 10—17.

[4]) Barthez und Rilliet: Handbuch der Kinderkrankheiten. Deutsch von Hagen, Leipzig 1855.

[5]) Bednař: Die Krankheiten der Neugeborenen und Säuglinge, Wien 1850.

[6]) Mayr Fr.: Über Syphilis hereditaria, Jahrb. f. Kinderheilk., N.F., Bd. IV, 1861.

[7]) v. Zeissl: Lehrb. d. Syphilis, 4. Aufl., Stuttgart 1882.

[8]) Mackenzie-Semon: Krankheiten des Halses und der Nase, 1880—1884.

[9]) Romniceanu: Riforma medica, 1897.

[10]) Monti: Kinderheilkunde und Einzeldarstellungen, Heft VIII, Wien 1899.

[11]) Trousseau und Lassègue: De la syphilis constitutionelle chez les enfants etc. etc. Arch. gén. de med., tome XV, 4 serie, 1847.

Unser eigenes diesbezüglich verwertetes Untersuchungsmaterial beläuft sich auf 256 Fälle von hereditärer Lues. Ich weiß mich keines Falles zu entsinnen, in welchem bei hereditärer Frühsyphilis die Rhinitis hyperplastica vermißt worden wäre. Unter 173 Fällen von Coryza syphilitica, welche in meinen Protokollen genauer beschrieben erscheinen, ließen sich auch 65 Fälle bezüglich des Zeitpunktes des ersten Auftretens der Koryza verwerten:

In 38 Fällen war die Koryza angeboren (beziehungsweise bald nach der Geburt bemerkt worden),
„ 5 „ erschien sie eine Woche,
„ 4 „ zwei Wochen,
„ 4 „ drei Wochen,
„ 2 „ vier Wochen nach der Geburt.

Mithin standen zu Beginn der Erkrankung 53 von diesen 65 Kindern im ersten Lebensmonate, die übrigen 12 verteilten sich auf die fünfte, sechste und siebente Lebenswoche. Selbstverständlich sind auch diese Angaben mit einer gewissen Reserve zu verwerten, da die meisten der hier vorgebrachten Zahlen auf anamnestischen Mitteilungen beruhen. Es ist also sehr möglich, ja sogar wahrscheinlich, daß in einer nicht unerheblichen Reihe von Fällen die Rhinitis früher vorhanden war als von den Müttern angegeben wurde. Wie dem auch sein mag, jedenfalls geht aus dieser Zusammenstellung hervor, daß das erste Erscheinen der Coryza syphilitica neonatorum in die ersten vier Lebenswochen zu verlegen ist, und daß nach dem ersten Lebensmonate das Auftreten der Rhinitis specifica nur noch selten zur Beobachtung gelangt, es sei denn, daß es sich um rezidivierende Entzündungsformen der Nasenschleimhaut handelt.

Die Koryza ist, wenn man von der fötalen Viszeralsyphilis absieht, nach meinen Erfahrungen das früheste Syphilissymptom beim Neugeborenen, oder besser ausgedrückt: sie ist bei jenen Kindern, welche anscheinend syphilisfrei geboren wurden, immer das erste klinische Symptom der angeborenen Infektion. Damit ist natürlich nicht ausgeschlossen, daß sich nicht auch in solchen Fällen schon während des Intrauterinzustandes anatomische Veränderungen an den Knochenknorpelgrenzen und in den Viszeralorganen herausgebildet haben können (Leber-, Nieren-, Darm-, Pankreasaffektionen), welche klinisch nicht diagnostizierbar sind, doch aber eigentlich früher da waren als die Rhinitis. Besser und richtiger ist es daher, die Sache dahin zu formulieren: Bei Kindern, welche exanthemfrei geboren werden, erscheint die Koryza stets früher als das erste Exanthem.

Ich halte diesen Satz für unbedingt richtig. Wenn in kasuistischen Abhandlungen hie und da zu lesen ist, das Exanthem sei gleichzeitig oder früher als der Schnupfen aufgetreten, so konnte diesen Angaben, wenn ich sie mit meinen Erfahrungen kollationiere, vielleicht doch ein Übersehen der initialen Schnupfenerkrankung zu Grunde liegen. Denn nicht immer ist die Coryza specifica in den ersten Lebenstagen sehr intensiv, auch niemals im Beginne mit Sekretion verbunden, manchmal sogar anfänglich recht harmlos erscheinend und nicht selten so mild, daß Laien an der Affektion als nichtssagend vorübergehen und dieselbe gar nicht beachten. Ich habe bei mehreren Neugeborenen meiner Privatpraxis, welche von rezent syphilitischen Eltern stammten, und bei denen ich auf die Eruption des Syphilisexanthems gefaßt war, in ganz gleicher Weise einen geringen Grad von Koryza mit einem minimalen nasalen inspiratorischen Schlürfgeräusch von Geburt an feststellen können, welches zur Zeit des Exanthemausbruches an Intenstät zunahm, aber erst dann auffallend wurde. Allerdings hätte ich eine solche Koryza, wenn ich von der syphilitischen Aszendenz dieser Kinder nicht Kenntnis gehabt hätte, wahrscheinlich auch nicht weiter beachtet. Erst mit dem Ausbruch der exanthematischen Erscheinungen wurde die Koryza in diesen Fällen intensiver, und jetzt erst stellten sich auffallende Behinderung der Nasenatmung und Saugbeschwerden ein.

Wenn auch mein Beobachtungsmaterial lehrt, daß die Rhinitis in der größten Zahl der Fälle von extrauterin erscheinender Hereditärsyphilis früher vorhanden ist als das Exanthem, so ist damit noch nicht gesagt, daß in allen diesen Fällen die Nasenaffektion vor Ausbruch des Exanthems das einzige Syphilissymptom war. Ich habe bis jetzt 14 Fälle beobachtet, bei welchen Leberintumeszenz und Koryza ohne Exanthem, respektive vor Ausbruch desselben, bestanden.[1]) Desgleichen kann ich über drei Fälle von Pseudoparalysis ex Osteochondritide humeri aus der dritten Lebenswoche berichten, bei welchen die Knochenaffektion gemeinschaftlich mit der Koryza vor Exanthemausbruch vorhanden war. In diesen 17 Fällen bestand also noch ein anderes, wenngleich nicht kutanes Syphilissymptom gleichzeitig mit der Rhinitis vor Auftreten des Exanthems. Niemals aber vermißte ich in Fällen von hereditärer Frühsyphilis die Nasenaffektion, gleichgültig ob die ererbte Lues sich durch exanthematische, viszerale oder ossale Erscheinungen manifestierte; oder besser ausgedrückt: mir ist bis jetzt noch kein diagnostizierbarer Fall von hereditärer Frühsyphilis begegnet, bei welchem die Rhinitis zur Zeit

[1]) Siehe auch meine Abhandlung „Hereditäre Syphilis ohne Exanthem.“ Arch. f. Dermatol. und Syphilis. LXV. 1903.

der ersten Untersuchung, respektive Diagnosenstellung, gefehlt hätte. Schließlich möchte ich noch darauf hinweisen, daß auch in jenen Fällen, wo die Nasenaffektion ohne viszerale und osteochondritische Manifestationen vor Ausbruch des Exanthems vorliegt, dieselbe ganz gewöhnlich doch nicht die einzige Manifestation der angeborenen Syphilis darstellt, wenn man auch geneigt ist, dies häufig anzunehmen. In den meisten Fällen bildet sich nämlich bei den befallenen Säuglingen gleichzeitig mit dem Hervortreten der Rhinitis eine auffallende allgemeine Blässe heraus, eine Blässe mit einem graugelblichen Stich, welche für den Kenner ein ziemlich sicheres Symptom der ererbten Lues abgibt. Die Blutuntersuchung kann in diesen Fällen den Blutbefund der Anaemia pseudoleucaemica infantum zutage fördern: Verminderung des Hämoglobingehaltes, Abnahme der Erythrozyten bei reichlichem Auftreten kernhaltiger roter Blutkörperchen, Vermehrung der Leukozyten, besonders der polynukleären Formen, und Auftreten eigentümlich großer polynukleärer Zellen, Myeloplaxen, welche dem Knochenmarke ihren Ursprung verdanken (Loos). Das Zusammentreffen von persistenter Koryza mit der beschriebenen Form von Anämie bei neugeborenen Kindern spricht unzweifelhaft für hereditäre Syphilis. Besteht nebstbei auch noch Milztumor, dann ist die Diagnose auch ohne Exanthem gesichert. Es ist wichtig, dies zu wissen, weil es bei Deszendenten syphilitischer Zeuger im Interesse der Prophylaxis und Ernährungsfrage oft sehr wünschenswert ist, frühzeitig festzustellen, ob der Sprößling von der Syphilis seiner Eltern etwas abbekommen hat oder nicht. Da es aber Fälle von hereditärer Frühsyphilis gibt, bei denen das Exanthem erst im zweiten Lebensmonat oder auch gar nicht zum Vorschein kommt, so ist die diagnostische Bedeutung der angegebenen Symptomentrias: Koryza, fahle Blässe und Milztumor — in den ersten Lebenswochen nicht genug hoch zu veranschlagen. Übrigens könnte man, wenn man immer und immer nur von der Eruption eines Exanthems seine Diagnose abhängig machen wollte, mitunter doch sehr schlecht fahren. Ich kenne eine ganze Reihe hereditär-syphilitischer Kinder, welche exanthemfrei geboren und geblieben sind, obwohl andere zweifellose Syphilismanifestationen, insbesondere Lebersyphilis und Milztumor, ausnahmslos aber die Rhinitis, vorhanden waren. Die große Bedeutung der Rhinitis für die Diagnose der hereditären Frühsyphilis dürfte sich aus diesen aphoristischen Bemerkungen klar ergeben haben.

Zwei äußerst wichtige Merkmale sind der Coryza syphilitica neonatorum eigen: Die Chronizität des Verlaufes und die geringe Tendenz zur Spontanheilung. Besonders das letztere Moment ist

von großer Bedeutung. Nach meinen Erfahrungen muß ich betonen, daß eher ein ausgebreitetes hereditär-syphilitisches Exanthem spontan verschwindet, als die spezifische Koryza der Neugeborenen. Sehen wir doch nur allzuhäufig Säuglinge, deren Alter schon nach vielen Monaten zählt, in unserem Ambulatorium erscheinen mit Resten abgelaufener Exantheme oder schon frei von Exanthem, aber noch mit florider Nasenaffektion. Dabei konnten wir ganz regelmäßig konstatieren, daß in solchen Fällen bereits erhebliche Mißstaltungen der äußeren Nase stattgefunden hatten, ein Beweis dafür, daß der diffuse hereditär-syphilitische Entzündungsprozeß der Nasenschleimhaut, wenn er unerkannt und unbehandelt bleibt, eine progrediente Erkrankung der unterliegenden Gewebe nach sich ziehen kann. Aber auch in Fällen, welche einer sachgemäßen antisyphilitischen Behandlung unterzogen wurden, konnten wir immer feststellen, daß die diffuse Nasenerkrankung viel schwerer einer Dauerheilung zuzuführen ist als irgendeine kongenital-syphilitische Hautaffektion. Die Nasenverstopfung hält in der Regel noch wochenlang an, wenn alle Hauterscheinungen längst verschwunden sind.

* * *

Wenn es auch zweifellos feststeht, daß in der übergroßen Mehrzahl der Fälle die spezifische Koryza erst im extrauterinen Leben einsetzt, so ist doch die Zahl jener Fälle, bei welchen die Koryza direkt angeboren ist, keine ganz kleine zu nennen, so daß man ganz wohl von einer Rhinitis syphilitica foetalis zu sprechen berechtigt ist.

Unter 65 Fällen meines Beobachtungsmaterials, bei welchen die Zeit des Auftretens der Koryza genau ermittelt werden konnte, war die Koryza 38 mal mit auf die Welt gebracht. Die letztgenannte Zahl dürfte manchen durch ihre Höhe überraschen. Diese 38 Fälle von Rhinitis syphilitica congenita verteilen sich aber auf eine Gesammtzahl von 256 hier verwerteten Fällen von kongenitaler Lues. Allerdings konnten wir nur in 65 von diesen Fällen genaue Angaben bezüglich des ersten Auftretens der Koryza gewinnen. Daß in 38 von diesen 65 Fällen die präzise Angabe vorliegt, das Kind sei mit dem Schnupfen auf die Welt gekommen, während über die spätere Entstehungszeit der Koryza nur in verhältnismäßig wenigen Fällen genaue Daten zu erhalten sind, ist leicht zu erklären. Wenn ein Kind vom ersten Lebenstage an eine verstopfte Nase und schnüffelnde Atmung hat, so ist dies ein so auffallendes Ereignis, daß sich jede Mutter daran erinnert. Entsteht die Nasenaffektion aber erst später, so verwischt sich die Erinnerung an die Zeit des Auf-

tretens bei den Angehörigen sehr bald und dies um so eher, weil die Coryza syphilitica erfahrungsgemäß nicht mit einem Male, plötzlich unter akuten Erscheinungen auftritt, sondern sich schleichend und ganz allmählich entwickelt. So kommt es, daß man über den Zeitpunkt des Auftretens der Coryza syphilitica im postfötalen Leben nur selten gut verwertbare präzise Angaben gewinnen kann. Auch in drei Fällen meiner Privatpraxis, bei welchen ich über die Syphilis der Aszendenz orientiert war, kamen die Früchte mit Rhinitis behaftet zur Welt. Allerdings war in diesen Fällen die Rhinitis congenita, was ich gleich von vornherein bemerken möchte, zu Anfang niemals eine sekretorische. Die Kinder besaßen jedoch vom ersten Lebenstage an schnüffelnde Atmung, als Zeichen des Schwellungszustandes ihrer Nasenschleimhaut. Erst im extrauterinen Leben stellte sich späterhin der Übergang in das sekretorische Stadium ein.

Die große Vorliebe der Fötalsyphilis für die nasale Lokalisation ist entwicklungsgeschichtlich leicht zu erklären. Während in den frühesten Fötalperioden die eigentlichen Sinnesorgane der Nase in unscheinbarer Weise als kleine Grübchen und Rinnen gebildet werden, tritt erst nach dem dritten Fötalmonat ganz allmählich jene wichtige Umwandlung des Organes ein, welche die Adaptierung der Nase als „respiratorische Vorkammer des Atmungsapparates" (Hertwig) für das Extrauterinleben bezweckt. Diese Umbildung wird durch die Tendenz beherrscht, die Oberflächen der Geruchshöhlen möglichst umfangreich zu gestalten. Dementsprechend tritt eine bedeutende Vergrößerung der Nasenhöhlen ein. Die Vergrößerung betrifft aber keineswegs die der Geruchsfunktion dienenden Partien, sondern es soll durch möglichste Oberflächenausdehnung und reichliche Vaskularisation der Schleimhautfläche, sowie durch die Entwicklung von Schleimdrüsen, ein Organ gebildet werden, welches, ohne Rücksicht auf die späterhin zu leistende Geruchsfunktion, im extrauterinen Leben dem Atmungsprozesse in der Hinsicht dienstbar wird, die vorbeistreichende Luft zu wärmen und zu befeuchten und schädliche Staubpartikel an den feuchten Flächen zu fixieren. Durch diese Bestimmung wird die mächtige Entwicklung des Geruchsorganes beim Menschen und den höheren Wirbeltieren erklärt, insbesondere aber ist die Entwicklung der Nasenmuscheln mit ihrem reichen Drüsen- und Gefäßkörper durch diese Funktion begründet. Die Nasenmuscheln sind nichts anderes als Ausstülpungen der Nasenschleimhaut zum Zwecke der Oberflächenvergrößerung der Mukosa. Nach dem Gesagten erblicken wir in dem häufigen Auftreten einer fötalen Erkrankung der Nasenschleimhaut nur

eine Stütze und eine Bekräftigung unserer Theorie der kongenital-syphilitischen Frühaffektionen.[1]) Die Nasenschleimhaut ist am Ende der Fötalperiode vielleicht die am höchsten vaskularisierte Schleimhaut des Fruchtorganismus, da sie nur infolge eines exzeptionell großen Blutreichtums dazu befähigt sein kann, die Funktion der Vorwärmung und Anfeuchtung der Atmungsluft unmittelbar nach der Geburt sofort zu leisten. Und in ihrer großen Oberflächen-, Gefäß- und Drüsenentwicklung am Ende der Fötalperiode, welche Momente einen erhöhten Saftstrom und Wachstumsafflux während des Intrauterinzustandes bedingen, ist die große Attraktion des erblich übertragenen Syphilisvirus für dieses Organ begründet.

Gewiß trägt auch die bedeutende Oberflächenausdehnung und Vaskularisation der Nasenschleimhaut sehr viel zu der großen Häufigkeit und frühzeitigen Entstehung der hereditär-syphilitischen Koryza im extrauterinen Leben bei. Vor allem aber kommen im extrauterinen Leben die Reizungen mechanischer, chemischer und thermischer Natur in Frage, welche die Nasenschleimhaut des geborenen Kindes beim Atmungsprozeß, sozusagen vom ersten Atemzuge angefangen, kontinuierlich treffen. Sind nun Organe mit besonderer Blutfülle und hoher funktioneller Inanspruchnahme bei syphilitischen Föten und Neugeborenen schon an und für sich prädisponiert für die Lokalisation eines diffusen Entzündungsprozesses, so steigert sich die Erkrankungstendenz ins Ungemessene, wenn sich, wie bei der Nasenschleimhaut, diese funktionellen Vorgänge mit kontinuierlichen Reizwirkungen von außen her kombinieren. So kommt es, daß die Einwirkungen des respiratorischen Luftstromes auf die Nasenschleimhaut, welche bei normalen Neugeborenen fast immer ohne jeden Schaden ertragen werden, bei syphilitischen schon hinreichen, um eine diffus-entzündliche Erkrankung in Szene zu setzen. Auf dem Zusammenwirken des Syphilisvirus mit besonders intensiver physiologischer Hyperämie, besonderer Oberflächenausdehnung und intensiver funktioneller Inanspruchnahme der Nasenschleimhaut nebst den Irritationen externer Art durch mechanische, thermische und chemische Einflüsse des Luftstromes, beruht demnach die große Konstanz und das frühzeitige Auftreten der syphilitischen Koryza bei der kongenitalen Syphilis der Säuglingsperiode. Das Gesetz von „Syphilis und Reizung“ ist hier in klassischer Weise zum Ausdruck gekommen.

Ich will es nicht unterlassen, gleich an dieser Stelle darauf aufmerksam zu machen, daß die Mukosa der unteren Muschel jene Region

[1]) Vgl. diese Studien über die hereditäre Syphilis. I. Teil, III. Abschnitt, 1. Kapitel.

der Nasenschleimhaut des hereditär-syphilitischen Säuglings ist, welche am allerintensivsten und frühesten erkrankt. Auch dieser Umstand findet in unserer entwicklungsgeschichtlichen Theorie der kongenital-syphilitischen Frühaffektionen eine ganz einfache Erklärung. Die Schleimhautüberzüge der unteren Muscheln der Neugeborenen sind die einzigen Nasenpartien desselben, welche mit Schleimdrüsen in erheblicher Menge ausgestattet sind. In den anderen Territorien der Nasenschleimhaut entwickeln sich die Drüsenkörper erst viel später im postfötalen Leben (vgl. Suchannek: Beiträge zur mikroskopischen Anatomie der menschlichen Nasenhöhle. Zeitschrift für Ohrenheilkunde. Bd. XXIV. S. 93—102. 1894). Somit knüpft sich an die untere Muschelregion der Nase schon im Intrauterinzustande eine bedeutendere formative Leistung als an die übrigen Partien der Nasenschleimhaut: die Ausgestaltung eines funktionierenden Drüsenepithels. Im extrauterinen Leben hinwiederum sind die Schleimhautüberzüge der unteren Muscheln von Haus aus, eben wegen ihres Drüsenbelages und der damit verbundenen Drüsenfunktion, die Stellen der intensivsten funktionellen Tätigkeit, alles Umstände, welche einen erhöhten Saftafflux zu diesen Teilen und sohin eine intensivere Attraktion des Syphilisvirus nach sich ziehen. Es wiederholt sich hier ganz dasselbe, was wir für die Erklärung der diffusen syphilitischen Viszeral- und Hautaffektionen im ersten Teile unserer „Studien“ auseinandergesetzt haben.

Ganz besonders ist aber die Analogie zwischen der diffusen Erkrankung der Muschelschleimhaut und den diffusen Infiltrationen der Plantar- und Palmarregionen in die Augen springend. Ebenso wie die Plantar- und Palmarhaut des Neugeborenen wegen ihrer frühzeitig vollendeten und besonders reichlichen Ausstattung mit Drüsen eine besondere Prädilektion für die syphilitische Entzündung erkennen läßt, ebenso verhält es sich auch mit der Schleimhaut der unteren Muscheln, welche frühzeitiger und intensiver mit Schleimdrüsen versehen ist, als die übrigen Regionen der fötalen Nasenschleimhaut. So können wir aus der Pathologie der Coryza syphilitica neonatorum neue Stützen für unsere Theorie der kongenital-syphilitischen Frühaffektionen deduzieren.

Ich möchte diese entwicklungsgeschichtliche Erklärung der Coryza syphilitica neonatorum nicht abschließen, ohne vorher auf zwei bisher in ihrer Bedeutung fast gar nicht erkannte Momente hingewiesen zu haben, welche geeignet sind, meine Auffassung auf das kräftigste zu unterstützen. Das erste Moment ist darin gelegen, daß die Nasenschleimhaut des hereditär-syphilitischen Säuglings sozusagen ganz isoliert er-

krankt, indem sich die benachbarten Schleimhäute des Rachens, Mundes, Mittelohrs und der Konjunktiva von Haus aus so gut wie niemals an dem diffusen syphilitischen Entzündungsprozesse beteiligen. Insbesondere kann nicht nachdrücklich genug betont werden, daß die Mundrachenhöhle des Neugeborenen und Säuglings im Frühstadium der Hereditärsyphilis stets frei von syphilitischen Entzündungsprozessen befunden wird, im Gegensatze zur Nase, welche ausnahmslos erkrankt. Wie anders, wenn nicht durch die früher herangezogenen entwicklungsgeschichtlichen Momente, welche der Nasenschleimhaut eine besondere Oberflächenausdehnung und funktionelle Inanspruchnahme beim Neugeborenen zuerkennen und welche bei den benachbarten Schleimhäuten eben nicht vorhanden sind, wäre diese Tatsache zu erklären?!

Das zweite Moment bezieht sich auf die Divergenz zwischen akquirierter und hereditärer Syphilis rücksichtlich der Zeitfolge der Schleimhauterkrankungen. Während das Vorausgehen der Koryza vor dem Exanthem zum gesetzmäßigen Verlauf der angeborenen Syphilis gehört, sind Erkrankungen der Nasenschleimhaut vor dem Exanthemausbruch bei der erworbenen Syphilis bisher noch nicht beobachtet worden. Und wenn späterhin während des Sekundärstadiums die Mukosa der Nasenhöhle in Mitleidenschaft gezogen wird, dann ist eine solche Affektion der Nasenmukosa in der Regel keine isolierte Schleimhautveränderung, sondern nur Teilerscheinung eines generellen spezifischen Katarrhs der Mund-, Rachen- und Nasenhöhle. Daraus geht hervor, daß die Nasenschleimhaut mit dem Wegfall der entwicklungsgeschichtlichen Prädisposition die Bevorzugung für die Lokalisation des Syphilisgiftes verliert.

* * *

Es scheint mir nicht unwichtig, auch die Symptomatologie der Coryza syphilitica neonatorum etwas eingehender zu behandeln, zumal dieselbe nach meiner Überzeugung soviel Charakteristisches bietet, daß in sehr vielen Fällen aus dem Verlaufe des Leidens an sich die Differentialdiagnose gegenüber der Coryza insons, auch ohne Zuhilfenahme anderer Symptome, gestellt werden kann.

Die Rhinitis diffusa syphilitica der Säuglinge ist entweder angeboren oder erscheint in den ersten Lebenswochen. Sie ist unter allen Umständen ein chronisches Leiden und nimmt, gleichviel ob sie angeboren ist oder erst postfötal beginnt, stets einen schleichenden Verlauf, ist aber niemals akuter fieberhafter Natur, wie der grippöse Schnupfen.

Das erste auffallende Symptom ist das der Nasenverstopfung: man hört zunächt ein schniefendes, zischendes oder schlürfendes Geräusch beim Inspirium. Dabei ist aber kein Sekret in der Nase zu erblicken: weder bei der rhinoskopischen Betrachtung, noch durch Kompression der Nasenflügel gelingt es, Sekret zum Vorschein zu bringen. Ich nenne dies das erste Stadium oder Stadium siccum der Rhinitis syphilitica neonatorum. Bei Beleuchtung mit dem Reflektor und Auseinanderhaltung der Nasenöffnung mittels einer federnden Pinzette sieht man, daß die untere Nasenmuschel mächtig angeschwollen ist und daß die freie Fläche derselben die Nasenscheidewand berührt. Man findet zumeist die ganze sichtbare Partie der Nasenhöhle vollständig durch die geschwellte Schleimhaut der Nasenmuschel okkupiert. Mehr ist man überhaupt nicht in der Lage, bei der rhinoskopischen Untersuchung syphilitischer Säuglinge zu sehen. Dieses Stadium kann von verschieden langer Dauer sein. Ich habe Fälle gesehen, welche trotz langen Bestandes niemals in ein sekretorisches Stadium übergetreten sind, und konnte namentlich sehr häufig die Beobachtung machen, daß unter zweckentsprechender lokaler und Allgemeinbehandlung in diesem ersten Stadium die Koryza sich zurückbilden kann, ohne eine sekretorische Form anzunehmen. In der Regel aber geht dieses Stadium siccum nach mehrwöchentlichem Bestande in ein Sekretionsstadium über, welches durch die Absonderung eines eitrigen oder blutigeitrigen Sekrets ausgezeichnet ist. Es gelingt dann sehr leicht, bei Kompression der Nasenflügel dickes, eitriges Sekret zum Vorschein zu bringen. In diesem Falle ist das nasale Geräusch bei der Inspiration gewöhnlich ein sehr intensives und bewirkt eine eigentümlich schnüffelnde Atmung. Ein geübter Pädiater kann mitunter par distance, ohne das Kind untersucht zu haben, aus diesem Geräusche schon die Diagnose „Syphilis“ stellen. Bei Vernachlässigung des Leidens entsteht in weiterer Folge ein erosiver Zustand der Mukosa (Stadium ulcerationis). Das Sekret trocknet sowohl innerhalb der Nasenhöhle als auch an den freien Rändern der Nasenflügel zu Krusten und Borken ein, unter denen sich Ulzerationen entwickeln. Gleichzeitig mit diesem Stadium findet man sehr häufig auch eine diffuse Infiltration der Haut, der Nasenflügel und der Lippen, wie ich dieselbe bereits in diesen meinen „Studien über die hereditäre Syphilis“, I. Teil, beschrieben habe. Besonders charakteristisch für die Coryza syphilitica neonatorum ist das Auftreten einer blutigen Beimengung zum eitrigen Ausflusse und die Heranbildung von blutigen Krusten innerhalb der Nasenhöhle und an den Nasenrändern. Dieses Symptom kommt bei gar keiner andern

Form des Säuglingsschnupfens zur Beobachtung und genügt allein schon für die Diagnose einer Coryza syphilitica neonatorum.

Charakteristisch für alle Formen und Stadien der Coryza syphilitica neonatorum ist eine Behinderung der Nasenatmung. Ich will auf die funktionellen Symptome, welche sich an die Nasenobstruktion knüpfen, weil sie sattsam bekannt sind, nicht näher eingehen. Die schwere Saugbehinderung mit allen ihren üblen Folgen für die Ernährung der befallenen Säuglinge, die mangelhafte Sauerstoffzufuhr zu den Lungen sollen hier nur erwähnt, nicht aber ausführlich erörtert werden. Eine Erschwerung der Nasenatmung besteht übrigens auch bei jedem harmlosen Säuglingsschnupfen, und zwar ist dies in den besonderen anatomischen Eigentümlichkeiten der Säuglingsnase begründet. Beim Säugling ist nämlich nur der gemeinsame Nasengang für die Respiration offen. Der untere Nasengang existiert überhaupt noch nicht, denn auch unter normalen Verhältnissen berührt schon der untere Rand der Concha inferior den Boden der Nasenhöhle und der mittlere Nasengang wird überhaupt erst nach dem zweiten Lebensjahre für die Atmung frei. Der gemeinsame Nasengang ist aber durch die bedeutende Schwellung der Septum- und Muschelschleimhaut und durch eventuell hinzutretendes Sekret oder anhaftende Krusten bei der syphilitischen Erkrankung der Nase in der Regel in viel höherem Grade verlegt als bei gewöhnlicher Koryza, daher auch die Saug- und Atmungsbeschwerden bei der syphilitischen Form zumeist schon von Haus aus viel bedeutender sind als bei einfachem Nasenkatarrh. Dazu kommt noch das bekannte Unvermögen junger Säuglinge, durch den Mund zu atmen.

Nebstbei auch sind die Symptome der Nasenverstopfung bei der Coryza syphilitica neonatorum viel länger anhaltend als bei der Coryza insons, da die letztere ein akutes, vorübergehendes, erstere jedoch ein chronisches, progredientes Übel darstellt.

Von Wichtigkeit ist es, hier festzustellen, daß die Coryza syphilitica neonatorum nicht etwa auf der Bildung von solitären papulösen Effloreszenzen der Nasenschleimhaut beruht, wie A. Fournier irrigerweise annimmt, sondern daß es sich hier, wie meine histologischen Untersuchungen lehren, um eine diffus-entzündliche Infiltration der ganzen Schleimhautauskleidung der Nasenhöhle handelt.

Nicht minder wichtig ist es des ferneren zu wissen, daß, wie ich in zwei Fällen konstatieren konnte, bei der diffusen Nasenerkrankung der Säuglinge weite Strecken der Nasenschleimhaut rasch epithelverlustig und erodiert werden können und daß die erodierten Partien die Quelle für schwere Blutungen abgeben können, ja, daß das Auf-

treten von Melänaerscheinungen auf Rhinitis syphilitica beruhen kann,[1]) indem das aus der Nasenhöhle stammende Blut durch die Choanen nach rückwärts fließen und längs der hinteren Rachenwand in den Verdauungskanal gelangen kann.[2])

Ripault und Darier fanden in mehreren Fällen von Coryza syphilitica neonatorum bei mehrmonatlichen Kindern durch die Digitaluntersuchung des Nasopharynx eine Hyperplasie der Luschkaschen Tonsille und halten diese Komplikation für charakteristisch für die syphilitische Natur des Säuglingsschnupfens. Wenngleich ich die Tatsache bestätigen kann, daß bei längerer Dauer einer Coryza syphilitica neonatorum die Nasenrachenmandel hypertrophisch werden kann, vermag ich darin doch nichts für die kongenitale Frühsyphilis Charakteristisches zu erblicken, da ich, wie noch besprochen werden soll, ganz ähnliches auch bei nicht syphilitischer Koryza der Säuglinge gefunden habe. Aber Tatsache ist es, und es soll hier nicht unerwähnt bleiben, daß ich in letzter Zeit, nachdem ich damit begonnen hatte, den Nasopharynx aller ehemals hereditär-luetischen Kinder, welche sich in meiner Evidenz befanden, zu untersuchen, fast ausnahmslos hypertrophische Rachenmandeln nachweisen konnte und dies noch bei Kindern des zehnten Lebensjahres, welche als mehrwöchentliche Säuglinge mit Coryza specifica in meiner Behandlung gestanden waren.

Es ist also zweifellos eine Beziehung zwischen Hypertrophie des adenoiden Gewebes im Naso-Pharynx und der Coryza syphilitica neonatorum vorhanden. Diagnostisch ist dieselbe aber kaum verwertbar.

Chronischer Schnupfen, in den ersten Lebenstagen des Neugeborenen entstanden, ist immer für kongenitale Syphilis verdächtig. Der Verdacht wird verstärkt, wenn die Nasenverstopfung mit auffallender Blässe und Haarlosigkeit verknüpft ist, trotz Anwendung der gewöhnlichen Lösungsmittel tage- und wochenlang andauert, und wenn eitrige oder gar blutigeitrige Sekretion in den ersten Lebenswochen auftritt, womit nicht gesagt sein soll, daß chronischer, nicht syphilitischer Schnupfen nicht auch schon in den frühesten Lebensperioden vorkommen kann! Gewiß ist dies möglich und die Behauptung einzelner Autoren: „Jeder chronische Schnupfen bei jungen Säuglingen ist ein syphilitischer", muß zurückgewiesen werden. Ich kenne Fälle von langdauerndem, nicht syphilitischem Schnupfen aus den allerfrühesten Lebensperioden und habe mich überzeugt, daß in solchen

[1]) Swoboda: Zur Ätiologie der Melaena. Wien. klin. Wochenschr. 1896. Nr. 41.

[2]) Hochsinger: Zur Kenntnis des nasalen Ursprungs der Melaena neonatorum. Wiener med Presse 1896.

Fällen eine angeborene oder frühzeitig erworbene Hyperplasie der Luschkaschen Tonsille die Ursache für die lange Persistenz einer an sich harmlosen Koryza abgegeben hat.

In solchen Fällen habe ich immer gefunden, daß die Kinder, sozusagen von Geburt an, eine verstopfte Nase und bedeutende Schnupfendisposition zur Schau trugen, daß ihr Schnupfen in den ersten Lebenstagen nur eine Teilerscheinung ihrer angeborenen Schnupfendisposition abgegeben hat und daß diese Kinder von Geburt an alljährlich mehrmals teils durch Infektion, teils durch Refrigeration von Schnupfen befallen wurden, welcher immer wochenlang andauerte und mit Nasenverstopfung, Schnarchen im Schlafe, Schlafen mit offenem Munde u. dgl. verbunden war. Erst die operative Entfernung der Rachenmandel setzt dieser Schnupfendisposition ein Ziel. In frischester Erinnerung sind mir noch 2 Fälle meiner Privatpraxis, bei welchen, von der 1. Lebenswoche angefangen, mit nur geringen Pausen stets Schnupfen mit Nasenverstopfung bestand, als deren Ursache sich eine bedeutende Vergrößerung und großlappige Beschaffenheit der Tonsilla pharyngea herausstellte. Wegen der beständig sich wiederholenden Schnupfenattaquen entfernte ich in diesen Fällen schon vor Ablauf des 2. Lebensjahres die Nasenrachenmandel, worauf die quälenden Schnupfenkatarrhe definitiv aufhörten.

Allerdings ein differenzielles Moment besteht zwischen dem syphilitischen und dem nichtspezifischen, einfach katarrhalischen Schnupfen der Säuglingsperiode immer. Ich finde dasselbe nirgends hervorgehoben. Die Coryza syphilitica neonatorum spielt sich stets in der vorderen Nase ab und führt, wenigstens in der ersten Säuglingsperiode, nur äußerst selten zu einer katarrhalischen Miterkrankung der hinteren Rachenwand, niemals aber zu einer katarrhalischen Schwellung und Rötung der Gaumenschleimhaut. Demgegenüber ist der einfach katarrhalische oder grippöse Schnupfen der jungen Säuglinge stets gleich zu Beginn von Rötung und Schwellung der Gaumenbögen, des Zäpfchens und der hinteren Rachenwand begleitet, denn hier ist die Erkrankung der Nasenschleimhaut nur Teilsymptom einer generellen katarrhalischen Erkrankung der Rachen-, Gaumen- und Nasenmukosa.

Ähnliche Verhältnisse obwalten auch bei den Schnupfenerkrankungen, durch welche das Auftreten anderweitiger akuter Infektionskrankheiten des Kindesalters (Masern, Scharlach, Diphtherie, Keuchhusten) ausgezeichnet ist. Man unterlasse es daher bei Säuglingsschnupfen niemals, die Inspektion des Pharynx vorzunehmen. Eine anginöse Rötung dortselbst spricht stets für grippösen Schnupfen, ein Unbeteiligtsein der Gaumenbögen immer für syphilitische Koryza.

Diese diagnostische Regel erweist sich besonders in den ersten Tagen der bestehenden Erkrankung von großem Nutzen. Es ist dies jene Zeitperiode, in welcher der syphilitische Schnupfen sich noch im

Stadium siccum befindet und daher durch gar kein anderes Symptom von einer Coryza insons zu unterscheiden ist. Ich möchte es nicht verabsäumen, darauf hinzuweisen, daß das Auftreten der kongenital-syphilitischen Nasenverstopfung nicht von Fieberbewegungen begleitet und daß, soweit meine Erfahrungen reichen, auch kein Niesreiz mit derselben verknüpft ist.

Bei der Coryza insons hinwiederum sind sehr häufig gegenteilige Beobachtungen zu machen.

* * *

Wir kommen nun zur Besprechung der anatomischen Vorgänge, welche sich an die Rhinitis syphilitica neonatorum knüpfen. Vor allem muß daran festgehalten werden, daß es sich bei dieser Manifestationsform der hereditären Syphilis anfänglich stets um eine diffuse syphilitische Entzündung des Schleimhautüberzuges der Nasenhöhle handelt, daß sich dieser Entzündungsprozeß, wenigstens im Beginne der Erkrankung, ausschließlich in der vorderen Nase und am frühzeitigsten und intensivsten an der unteren Muschel abspielt, und daß die diffuse Entzündung so gut wie niemals in den Rachen hinuntersteigt, ganz im Gegensatze zu den Verhältnissen, wie wir sie bei der Syphilis acquisita beobachten können. Hier steht im Sekundärstadium eine diffuse, katarrhalische Affektion der Rachengebilde im Vordergrunde und nur selten ist gleichzeitig auch eine ähnliche Erkrankung der Nasenschleimhaut zu konstatieren.

Wir haben schon darauf hingewiesen, daß die auffallenden Beziehungen zwischen der hereditären Lues und der Nase des Neugeborenen in eigentümlichen entwicklungsgeschichtlichen Verhältnissen begründet sind. Wir hätten nun weiter anzuführen, daß die Rhinitis specifica der Neugeborenen immer mit einer hyperplastisch-entzündlichen Wucherung der Schleimhaut einsetzt, daß die Schleimhaut der unteren Muschel immer am intensivsten geschwellt erscheint, daß es aber in der bei weitem überwiegenden Mehrzahl der Fälle gelingt, durch antisyphilitische Behandlung den Prozeß in diesem ersten Stadium zur Heilung zu bringen. Vielleicht, daß auch eine gewisse Anzahl von Fällen im Stadium der einfach entzündlichen Hyperplasie spontan abheilen kann, die Regel ist dies jedoch nach unseren Beobachtungen keinesfalls.

Wie wir überaus häufig festzustellen Gelegenheit hatten, tritt nach einer zwischen wenigen Tagen und 2—3 Wochen variierenden Dauer

dieses Stadiums eitrige Sekretion und noch später Erosion der Epithelschichte oder Ulzeration in weitem Umfange ein. Das Auftreten ulzerativer Vorgänge gibt sich durch eine Veränderung des Sekrets zu erkennen, welches eine braunrote, von beigemengtem Blute herrührende Farbe gewinnt. Gleichzeitig mit der Steigerung des entzündlichen Oberflächenprozesses muß auch ein Tieferschreiten der Entzündung auf die knorpeligen und knöchernen Unterlagen der Mukosa Hand in Hand gehen. Wenigstens können wir das aus dem Umstande erschließen, daß sich nach längerem ungehinderten Bestande des Ulzerationsstadiums stets Formveränderungen an der äußeren Nase des Säuglings einstellen, welche ohne Mitaffektion des Nasengerüstes nicht erklärlich wären. Wir hätten also vom anatomischen Standpunkte aus vier Stadien oder Formen der Rhinitis syphilitica neonatorum zu unterscheiden: 1. Das Stadium der einfachen Hyperplasie, 2. das Stadium der Suppuration, 3. das Stadium der Exulzeration, 4. das Stadium der Difformierung.

Die Spontanheilung der Rhinitis, wenn sie sich selbst überlassen wird, erfolgt in der Regel erst, wenn alle Stadien des Prozesses durchgemacht sind und Narbengewebe an Stelle der ulzerierten Schleimhaut getreten ist.

In zwei Fällen von Rhinitis syphilitica, bei einem drei- und einem fünfwöchentlichen Kinde, welche sich im Suppurationsstadium der Rhinitis befanden, hatte ich Gelegenheit, histologische Untersuchungen des Septum cartilagineum und der unteren Nasenmuschel vorzunehmen. Dabei konnte ich konstatieren, daß die Schleimhaut des Flimmerepithels total verlustig war, daß die oberflächlichen Lagen der Substantia propria mit Rundzellen infiltriert, daß die Gefäße dilatiert und in allen ihren Wandungsschichten infiltriert waren. Auch habe ich in dem einen der beiden Fälle (fünfwöchentliches Kind) gefunden, daß das Perichondrium sowohl als auch der Nasenscheidewandknorpel selbst miterkrankt waren. Die Bindegewebsfasern der Knorpelhaut waren aufgelockert, mit sehr zahlreichen Kernen durchsetzt, und wir fanden stellenweise herdförmige Zellanhäufungen an der Grenze zwischen Perichondrium und Knorpel gelegen und denselben buchtig aushöhlend und verdünnend. Im Knorpel selbst sahen wir eine bedeutende Vermehrung der Knorpelzellen auf Kosten der geschwundenen Grundsubstanz. Auch enthielten die einzelnen Knorpelkapseln in der Regel zahlreiche in Teilung begriffene Knorpelzellen, kurz, es zeigte sich in diesem Falle auch das Bild einer diffusen Knorpelentzündung.

Achtes Kapitel.

Gestaltveränderungen und Zerstörungsvorgänge bei der angeborenen Nasensyphilis.

Formveränderungen der häutigen und knorpeligen Nase. — Sattelnase. — Einsinken der Nasenscheidewand. — Perforationen derselben. — Hyperostose der Nasenbeine. — Eigene Fälle von perforativer Nasensyphilis. — Frühzeitige Gestaltveränderungen der Nase bei angeborener Lues. — Angeborene Klein- und Plattnase. — Nase bei Myxödem und Mongolismus. — Unterschiede zwischen der angeborenen kretinen und syphilitischen Nase. — Arten der Nasendeformität bei der angeborenen Frühsyphilis. — Prognose und Therapie der angeborenen Nasensyphilis.

Zu den konstantesten Folgeerscheinungen vorgeschrittener Rhinitis syphilitica neonatorum gehört das Auftreten von Formveränderungen der äußeren Nase. Es wäre ein Irrtum zu glauben, daß das Zustandekommen von Deformitäten stets auf Zerstörungsprozessen im Bereiche des knöchernen oder knorpeligen Nasenskeletts beruht. Ganz im Gegenteil muß gleich hier von vornherein die Tatsache konstatiert werden, daß Nekrose des Knochens oder Knorpels bei diesen Erkrankungsformen ein seltenes Ereignis ist. Die Mißstaltungen sind in der Regel nur die Folge des bei der Rhinitis syphilitica neonatorum vorhandenen, tiefgehenden diffusen Entzündungsprozesses, welcher schließlich zur Schrumpfung der nachgiebigen Teile der äußeren Nase führt. Wir können dies aus der Beobachtung solcher Fälle entnehmen, welche infolge Unerkanntbleibens ihrer hereditären Syphilis nicht frühzeitig genug einer merkuriellen Behandlung unterzogen wurden. Wir hatten des öfteren Gelegenheit wahrzunehmen, daß vorher unbehandelte hereditär-syphilitische Kinder im 2. und 3. Lebensmonate bei vollkommener Intaktheit des knöchernen Nasengerüstes bereits Mißstaltungen der häutigen Nasenpartien zeigten, während andere gleichaltrige hereditärsyphilitische Kinder, welche sofort einer merkuriellen Behandlung teilhaftig wurden, tadellose Nasenformen für ihr weiteres Leben behalten haben. Die häufigste Form der Nasenverunstaltung infolge Coryza

syphilitica neonatorum besteht darin, daß die häutige Nase des Säuglings in ihrer Totalität etwas zusammenschrumpft und gleichzeitig etwas retrahiert wird, so daß die Spitze der Nase nach hinten und oben von ihrer normalen Position zu stehen kommt (Fig. 65).

Sehr leicht kann man sich die Entstehung dieser Nasendeformität versinnbildlichen, wenn man annimmt, daß der Steg der Nase in seiner Gänze einen Bogen von etwa 25° nach rückwärts beschrieben hat. Denselben Zustand kann man künstlich an einer Säuglingsnase hervorrufen, wenn man auf die Spitze derselben einen von vorne unten nach hinten oben wirkenden Druck ausübt. Eine Folge dieser Verschrumpfung und Retraktion der häutigen Nase ist, daß zwischen knöchernem Nasengerüste und häutiger Nase ein Winkel oder eine Furche entsteht, durch welche den befallenen Nasen erst das charakteristische Gepräge der syphilitischen Art aufgedrückt wird.

Es kann nicht nachdrücklich genug hervorgehoben werden, daß die syphilitische Nasenerkrankung der Neugeborenen mit der größten Regelmäßigkeit zu äußerlich sichtbaren Veränderungen an der Nase führt, sobald sie auch nur einigermaßen lange unerkannt bestanden hat. Und gerade in diesem Momente liegt der wesentlichste nosologische Unterschied zwischen der Coryza syphilitica neonatorum und der Coryza neonatorum insons. Ähnliches kommt doch selbst bei den schwersten nicht syphilitischen, chronischen Schnupfenerkrankungen neugeborener Kinder niemals vor. Es beweist dies nur mit der größten Sicherheit, daß der anatomische Prozeß, welcher der syphilitischen Coryza neonatorum zu Grunde liegt, ein viel tiefer greifender ist als der, welcher bei nicht spezifischen Schnupfenerkrankungen der Säuglinge vorliegt.

Schon aus der Betrachtung der Folgezustände ergibt sich demnach, daß die Coryza syphilitica neonatorum tatsächlich als eine diffuse tiefgreifende syphilitische Schleimhautentzündung aufzufassen ist, deren Übergreifen auf die unterliegenden Gewebspartien leider nur allzuhäufig lediglich durch eine spezifische Therapie oder, was gleichbedeutend ist, durch eine frühzeitig gestellte richtige Diagnose aufgehalten werden kann.

Die innigen Beziehungen, welche zwischen Nasenschleimhaut des Säuglings und den knöchernen und knorpeligen Stützorganen der Nase bestehen, haben zur Folge, daß jedweder tiefgreifende syphilitische Entzündungsprozeß im Naseninnern auf Periost und Perichondrium übergreifen kann. Dem fertig gebildeten Knochen wird wohl die diffuse syphilitische Schleimhautentzündung nicht viel anhaben können, und, wenn es nicht geradezu durch ganz besonders ungünstige Ver-

hältnisse zur Nekrose von Knochenteilen innerhalb der Nasenhöhle kommt, dürfte wohl schwerlich daraus eine Formveränderung am knöchernen Gerüste entstehen. Anders aber an dem knorpeligen und häutigen Teile der Nase. Ich selbst habe, wie bereits erwähnt, in einem Falle feststellen können, daß die Entzündung von der Schleimhaut auf das Perichondrium des Septumknorpels vorgedrungen, daß der Knorpel selbst in Entzündung geraten und vielfach unter der darüber hinwegziehenden Schleimhaut buchtig und zackig eingeschmolzen war. Die Einwirkung der diffusen Entzündung auf die knorpeligen Teile der Nase vermag daher wohl Veränderungen in der Konsistenz und in der Form des Knorpels bei länger dauerndem Bestande herbeizuführen. Auch ist die Möglichkeit einer selbständigen, die Schleimhauterkrankung begleitenden syphilitischen Perichondritis und Chondritis des Nasenknorpels nicht von der Hand zu weisen.

Es ist eine Tatsache, welche ich bisher nirgends erwähnt gefunden habe, daß der Nasenscheidewandknorpel bei längerer Dauer einer syphilitischen Coryza neonatorum seine Elastizität einbüßt und weich, biegsam, dünn und von hautartiger Beschaffenheit wird. Nicht selten kann man die Stumpfnase eines hereditär-luetischen Säuglings inklusive ihrer Scheidewand mit der größten Leichtigkeit vollkommen mit den Fingern eindrücken, wobei sich die knorpelige Nasenscheidewand nach jeder beliebigen Richtung hin biegen läßt. Auch gelingt es sehr häufig bei Anwendung eines ganz leichten Druckes auf die Nasenspitze des syphilitischen Säuglings, dieselbe vollkommen an die Oberlippe anzudrücken — alles Beweise dafür, wie sehr der Scheidewandknorpel in seiner Konsistenz durch die syphilitische Entzündung gelitten hat.

* * *

Wir haben bis jetzt vornehmlich die Difformitäten zu erklären versucht, welche an der häutigen Nase infolge der spezifischen Coryza neonatorum entstehen können und wenden uns nun zur Besprechung der Formanomalien am Nasengerüste, welche die Rhinitis syphilitica neonatorum nach sich ziehen kann. Hier hätten wir hauptsächlich das Einsinken des knöchernen und knorpeligen Nasengerüstes, das Einsinken des Nasenrückens, die Entstehung der sogenannten Sattelnase zu besprechen.

Es kann hier nicht nachdrücklich genug darauf aufmerksam gemacht werden, daß es ein Irrtum ist zu glauben, jede eingesunkene Nase eines hereditär-syphilitischen Säuglings beruhe auf Nekrose oder

Perforation der Scheidewand. Ganz besonders aber muß rücksichtlich des letzterwähnten Punktes, nämlich der Septumperforationen, darauf hingewiesen werden, daß dieselben nur dann einen entscheidenden Einfluß auf die Nasenform gewinnen können, wenn sie an dem oberen Rande des Septum gelegen sind, so daß sie höchstens eine schmale Knorpelbrücke nach oben zu über sich tragen. Dann kann der Nasenrücken durch die Perforation selbst zum Einsinken gebracht werden. Ein solches Ereignis habe ich aber bei meinen Perforationsfällen nicht feststellen können. Stets befand sich die Perforationslücke, der Höhe nach gerechnet, in der Mitte des knorpeligen Septum, und zwar mehr im vorderen Anteile desselben. Sowohl alle mit Perforation behafteten als auch sehr viele perforationsfreie Säuglinge hatten ganz analoge Formveränderungen der äußeren Nase aufzuweisen, nämlich Eingesunkensein des Nasenrückens und Retraktion der häutigen Nase, Beweis genug, daß die Ursache der Nasendifformitäten auch in anderen Momenten als in Nekrosevorgängen an der Nasenscheidewand gelegen sein kann. Als solche hätten wir vor allem anzuführen die Einschmelzung und Resorption von Knorpel- und Knochenpartien durch die langdauernde und tiefgreifende diffuse syphilitische Entzündung des Naseninnern.

Ein anderes, bisher gar nicht gewürdigtes Moment, welches das frühzeitige Einsinken der Nase beim syphilitischen Schnupfen der Säuglinge sehr begünstigt, ist in entwicklungsgeschichtlichen Verhältnissen begründet. Es muß hier daran erinnert werden, daß die ganze Nasenscheidewand im Fötalzustande ein Knorpelgebilde darstellt, und daß die nachmals knöcherne Nasenscheidewand vom Pflugscharbein und der senkrechten Platte des Siebbeins gebildet wird. Aber beim neugeborenen Kinde ist der Septumanteil des Os ethmoidale noch nicht verknöchert.

Nach E. Zuckerkandl beginnt die Ossifikation der Lamina perpendicularis des Siebbeines erst mit dem 6. Monate an der Crista galli und schreitet von oben nach unten vor. Im 3. Lebensjahre erreicht die Platte als solides Knochengebilde den Vomer, aber noch lange Zeit bleibt zwischen Vomer und Perpendikularplatte eine Knorpelschichte eingelagert. Aus diesen kurzen Bemerkungen geht hervor, daß der kartilaginöse Anteil der Nasenscheidewand in der intrauterinen und der frühesten extrauterinen Lebenszeit relativ viel ausgedehnter ist als in späteren Lebensperioden, und daß daher Entzündungsprozesse, welche die Septumschleimhaut im Intrauterinzustande ergreifen, viel folgenschwerer für die Beschaffenheit des Septum sein werden als solche, die erst später, wenn die Verknöcherung der Nasenscheidewand bereits abgeschlossen ist, auftreten. Insbesondere kann man sich leicht vor-

stellen, daß auch noch im postfötalen Leben die Ossifikation und das Wachstum der Nase durch die diffuse syphilitische Erkrankung gehemmt werden kann.

Wir haben hier keineswegs die Absicht, jene Deformitäten der Nase zu besprechen, welche sich überhaupt an die Hereditärsyphilis knüpfen. Insbesondere wollen wir uns hier darüber nicht weiter verbreiten, in welcher Weise im späteren Leben die Nase noch durch hereditär-syphilitische Erkrankungsvorgänge verunstaltet werden kann. Da die Vorgänge bei der hereditären Syphilis in späterer Zeit in Bezug auf die Nase sich kaum von jenen unterscheiden, welche sich überhaupt an tertiär-syphilitische Nasenerkrankungen knüpfen, so wird alles, was sonst über diese Erkrankungsformen bekannt ist, mutatis mutandis auch hier Anwendung finden können. Schwere Verunstaltungen und Verstümmelungen der Nase, wie sie in späteren Lebensaltern unter dem Einflusse der Syphilis zustande kommen, haben wir im frühesten Kindesalter nur äußerst selten zu beobachten Gelegenheit gehabt.

Immerhin haben wir auch ganz hochgradige Verunstaltungen der Nase in den ersten Lebensmonaten gesehen, und in lebhafter Erinnerung ist mir ein Fall aus meiner konsultativen Praxis, ein 9 Wochen altes, mit schwerer exanthematischer und viszeraler Lues behaftetes Kind betreffend, bei welchem die ganze knorpelige und knöcherne Nasenscheidewand defekt war. Es bestand blutig-eitrige Sekretion, die äußere Nase erschien total eingedrückt, in Form eines winzigen Kegels aus dem Gesichte hervorragend, die Nasenlöcher waren nur als kleine, mit Eiter und Krusten verklebte Lücken angedeutet. Das Kind genas trotz seiner schweren Lues, und als wir es in seinem 3. Lebensjahre wiedersahen, fanden wir eigentlich nur das Rudiment einer Nase vor, da die verschrumpfte Nase sich nicht am Körperwachstum beteiligen konnte. Die Nasenspitze lag direkt der Oberlippe an, der Nasensteg war auf eine minimale Hautbrücke zwischen Nasenspitze und Oberlippe reduziert, die winzigen Nasenlöcher waren direkt nach aufwärts gerichtet, die Nasenflügel durch tiefe Furchen, welchen narbige Einziehungen im Innern der Nase entsprachen, eigentümlich difformiert. Es erinnerte die hier beobachtete Nasendeformation ganz an die Schilderung Botays von dem „profil de bélier“ (Bocksprofil), welche Nasendifformität bisher allerdings nur bei älteren Individuen mit destruktiver tertiärer Nasensyphilis gesehen worden ist.

Anschließend an den eben geschilderten Fall hätte ich noch zu erwähnen, daß in schweren Fällen von sich selbst überlassener ulzerativer Coryza syphilitica neonatorum nach Ablauf der Eiterung in der Nase tiefgreifende Narben entstehen können, welche die Nasenknorpel derart in Mitleidenschaft ziehen, daß daraus eigentümliche Furchenbildungen an der äußeren Nase, insbesondere an den Nasenflügeln, resultieren. Solche Furchenbildungen sind nicht immer symmetrisch und es kann daher ein Nasenflügel höher zu stehen kommen als der andere;

auch die Nasenlöcher können durch derartige Verbildungen der Nasenflügel ungleichmäßige Konfigurationen und verschiedene Größe gewinnen. Solche Narbenfurchen an der Nase von Säuglingen sind charakteristische Zeichen für hereditäre Syphilis. Sie finden sich, wie schon erwähnt, nur als die Endausgänge schwerer syphilitischer Nasenerkrankungen der Neugeborenen und sind dementsprechend stets mit anderen charakteristischen Nasenverbildungen verknüpft.

Von Schuster und Sänger[1]) wurde seinerzeit die Ansicht ausgesprochen, daß die Knochen und Knorpel des Naseninneren bei tertiärer Syphilis unabhängig von der Schleimhaut syphilitisch erkranken können. Ein häufiges Vorkommnis ist dies bei der hereditären Frühsyphilis des Säuglingsalters keinesfalls. Dafür spricht vor allem die große Seltenheit von Perforationsprozessen an der knöchernen Nasenscheidewand im Gegensatze zu der großen Konstanz der einfachen Schleimhauterkrankung. Da wir speziell in den ersten Lebenswochen und -Monaten nekrosierende Knochenaffektionen nur ganz ausnahmsweise und da wieder nur erst nach langem Bestande der Rhinitis gesehen haben, so werden wir vielmehr zu der Annahme gedrängt, daß nekrosierende Prozesse im Bereiche der Nasenhöhle kongenital-syphilitischer Säuglinge in der Regel nicht auf primärer gummöser Erkrankung des knöchernen oder knorpeligen Nasengerüstes beruhen, sondern durch Fortleitung der diffusen syphilitischen Entzündung von der Schleimhaut nach der Unterlage zustande kommen.

Wenn wir auch nicht in der Lage waren, die Nasen der zur Obduktion gelangten kongenital-luetischen Kinder einer Untersuchung in Form von Seriendurchschnitten zu unterziehen, um uns von allen bezüglichen Details in anatomischer Hinsicht zu überzeugen, so haben wir doch weder auf Grund unserer Sektionen, noch auf Grund unserer klinischen Untersuchungen die Überzeugung gewonnen, daß es sich bei den Perforationsprozessen der Rhinitis syphilitica neonatorum um zerfallende solitäre Gummata handelt, wie dieselben bei den Nasenerkrankungen der Spätsyphilis als reguläre Erscheinungen gelten können. Wohl haben wir in sechs Fällen von Rhinitis syphilitica neonatorum Septumperforationen gefunden; wenn man aber in Rücksicht zieht, daß auch bei anderweitigen nicht syphilitischen Entzündungen der Septumschleimhaut in höheren Lebensaltern infolge von Ulzerationen eine Usur des Scheidewandknorpels stattfinden kann, welche schließlich zur Durchlöcherung desselben führt, so kann es nicht überraschen, daß

[1]) Schuster und Sänger: Beitrag zur Pathol. und Ther. der Nasensyphilis. Vierteljahrsch. für Derm. und Syphil., 1877—78.

unter der Einwirkung der tiefgreifenden ulzerativen Prozesse, wie sie bei der Rhinitis syphilitica neonatorum so häufig sind, schließlich auch der dünne Septumknorpel des Säuglings hie und da einmal zur Vereiterung und Perforation gelangt. In jenen meiner Fälle von Septumdurchlöcherung, bei welchen der Perforationsvorgang noch nicht weit vorgeschritten war, handelte es sich stets um Lücken im mittleren Anteile der knorpeligen Scheidewand, während in den vorgeschrittenen Fällen das ganze Septum nasale total verschwunden war. Das scheint darauf hinzuweisen, daß hier unter dem Einflusse der in die Tiefe dringenden Ulzeration zunächst an einer bestimmten Stelle Entblößung des Knorpels und dann Nekrose desselben auftritt, welche, wenn keine rettende Therapie zu Hilfe kommt, sich nach allen Richtungen hin gleichmäßig fortsetzt. Die progrediente Einschmelzung des Septum nasale, wenn die Durchlöcherung einmal begonnen hat, ist in dem von Haus aus diffusen Charakter der Schleimhautentzündung begründet. Begünstigt werden diese Einschmelzungsvorgänge an der Nasenscheidewand syphilitischer Säuglinge des ferneren noch durch die Zartheit und Dünnheit des Septum und durch die in diesem Alter noch höchst unvollkommene Ossifikation der nachmaligen knöchernen Nasenscheidewand.

Das Auftreten von erosiven und Ulzerationsvorgängen an der Nasenschleimhaut im Verlaufe der Rhinitis syphilitica neonatorum wird übrigens von Haus aus durch die Sekretstauung sehr begünstigt, welche in der Nase des Säuglings Platz greift, sobald die Rhinitis syphilitica in das Stadium suppurationis tritt. Die große Enge der Säuglingsnase überhaupt, dazu noch die hyperplastische Schwellung der syphilitisch entzündeten Schleimhautauskleidung, die massige Intumeszenz der unteren Muschel, die Unfähigkeit des Neugeborenen, aktiv seine Nasenhöhlen vom Sekret zu befreien und nicht zum mindesten auch die Verklebung der Nasenlöcher und der häutigen Begrenzungen der Nasenhöhle mit Krusten bedingen in unbehandelten Fällen von Rhinitis syphilitica neonatorum einen Zustand der Eiterstagnation in den Nasenhöhlen, welcher der Ulzeration im Innern derselben direkt Vorschub leistet.

Abgesehen von den bis jetzt geschilderten Veränderungen, welche die Schleimhautauskleidung der Nasenhöhle und deren knöcherne und knorpelige Unterlagen betreffen, partizipieren die beiden Nasenbeine an den entzündlichen, zu Hyperostosen führenden Periostprozessen, welche auch sonst am Schädel der hereditär-syphilitischen Kinder sich abspielen. Infolge solcher Vorgänge kommt es sehr häufig zu einer gleichmäßig diffusen Auftreibung des knöchernen Nasen-

rückens, so daß die angeborene kleine und flache Nase sich noch durch einen breiteren Nasenrücken auszeichnet, als den geringen sonstigen Dimensionen entsprechen würde. Hyperostose der Nasenbeine findet man schon bei Säuglingen vom dritten Lebensmonate angefangen. Zu Ende des ersten Lebensjahres und im zweiten Lebensjahre sind diese Hyperostosen am deutlichsten ausgesprochen. Hereditär-syphilitische Kinder mit natiformem Schädel haben immer verbreiterte und gleichmäßig verdickte Nasenbeine (Fig. 65).

Fig. 65. Viermonatliches hereditär-syphilitisches Kind mit angeborener Hyperplatyrhinie, hypertropischen Nasenbeinen, aufgewippter Nasenspitze, retrahierten Nasenflügeln und abnorm kleinen Nasenlöchern. Rhagadiforme Infiltration der Lippensäume. Hydrokephalus.

* * *

Nun wende ich mich zur Mitteilung der von mir beobachteten Fälle von perforativer Nasensyphilis im Säuglingsalter und betone, daß ich während meiner 20jährigen Tätigkeit am I. öffentlichen Kinder-Krankeninstitute in Wien im ganzen 7 einschlägige Fälle gesehen habe, und zwar 6, welche in meiner Abteilung am I. öffentlichen Kinder-Krankeninstitute protokolliert sind, und einen, welcher in der Parallelabteilung v. Gensers zur Beobachtung gelangte.[1]) Die große Seltenheit solcher Fälle dürfte die gesonderte Skizzierung derselben gerechtfertigt erscheinen lassen.

1. Ludwig Suschitzky, als zehnwöchentliches Kind vorgestellt (1. November 1884). Schwere kutane und viszerale Lues. Vollständig eingesunkenes Nasengerüst, kaum erbsengroße Nasenlöcher, welche mit festhaftenden Krusten verklebt sind. Kompletter Verlust des Septum. Hochgradige Atrophie. Exitus in der 12. Lebenswoche.

2. Ernestine Wengraf, siebenmonatliche Frühgeburt, in hochgradig atrophischem Zustande als 6 Wochen altes Kind am 28. Dezember 1885 vorgestellt. Papulöses Exanthem, diffuse Infiltration der Hautdecke an der gesamten unteren Körperhälfte, rhagadiforme Lippenerkrankung. Beide Ell-

[1]) Mit Hinzurechnung des S. 540 skizzierten Falles aus der Privatpraxis würde sich die Zahl auf 8 Fälle erhöhen.

bogen- und Sprunggelenke aufgetrieben, verdickt, unbeweglich. Die Nase ist vollkommen eingesunken, die Nasenlöcher sind kaum mehr vorhanden, die knorpelige Nase liegt breit auf der Oberlippe auf, da auch die Ränder der Nasenflügel zum Teil mit der Oberlippe verwachsen sind. Bei Sondenuntersuchung ist kein Septum und keine Muschel mehr zu fühlen. Blutig-eitrige Sekretion. Das Kind erholt sich unter Inunktionskur, stirbt aber im 9. Lebensmonate an Darmkatarrh.

3. Franz Schimak, 11 Wochen alt (24. März 1892). Papulöses Exanthem. Diffuse Plantar- und Palmarsyphilis. Sattelnase mit blutig-eitrigem Sekret. Das Septum cartilagineum in seinem mittleren Anteile perforiert. Perforationsöffnung etwa erbsengroß. Heilung nach 10 Wochen.

4. Leopold Balzack, 7 Monate alt, am 20. März 1894 zum ersten Male vorgestellt. Sehr blasses, abgemagertes, künstlich genährtes Kind. Rhagadiforme Mundlippenerkrankung. Periostale Schwellungen am Handrücken und Fersenbein. In der Mittellinie des harten Gaumens eine Vorwölbung, welche ulzeriert und speckig belegt erscheint. Im Zentrum ist dieselbe mit einer reiskorngroßen Borke versehen. Mit der Sonde gelangt man von hier in die Nasenhöhle, deren Septum vollkommen defekt ist. Das Nasengerüst komplett eingesunken, die knorpelige Nase aufgewippt, nach oben und hinten retrahiert. Blutig-eitrige Sekretion. Hier bestand vollkommener Defekt des Septum nasale und Perforation des harten Gaumens.

5. Hermine Sajtschek, 8 Monate alt, 11. Mai 1896 vorgestellt. Sattelnase, an den Rändern der Nasenflügel Krusten, die Spitze des Näschens direkt auf der Oberlippe aufruhend. In der knorpeligen Nasenscheidewand eine linsengroße Perforationsöffnung. Strahlige Narben an den Lippen und Mundwinkeln. Vollkommene Alopezie. Hydrokephalus. Kein Exanthem vorhanden, doch bestand in der 6. Lebenswoche ein papulöser Ausschlag. Hier ist die Nasenaffektion das einzige sichere Luessymptom.

6. Ludmilla Chlodny, 13 Wochen alt, am 16. Oktober 1899 aufgenommen. Sattelnase mit Perforation des Septum cartilagineum, blutig-eitriger Ausfluß, kein Exanthem. Das Kind stammt aus einer Familie, aus welcher wir schon 2 Kinder mit hereditärer Lues behandelt hatten. Bei diesem Kinde war die Nasenerkrankung zur Zeit der Aufnahme in unsere Anstalt das einzige sichere Syphilissymptom.

Aus diesen kurzen Krankheitsskizzen geht nun hervor, daß wir dreimal während der Säuglingsperiode kompletten Verlust der Nasenscheidewand und dreimal einfache Perforationen des knorpeligen Septumanteiles gesehen haben. Einmal bestand gleichzeitig Perforation des harten Gaumens (Fall 4, 7 Monate alt). Dem Alter nach verteilten sich die Fälle folgendermaßen:

A. Kompletter Verlust des Septum:

6 Wochen	alt	1	Kind
10 „	„	1	„
7 Monate	„	1	„ (mit Perforation des harten Gaumens)
	Summe . .	3	Kinder.

B. Perforation der knorpeligen Nasenscheidewand:

11 Wochen	alt	1	Kind
13 „	„	1	„
8 Monate	„	1	„
	Summe . .	3	Kinder.

Wenn man nun in Erwägung zieht, daß uns diese Kinder alle schon mit den fertig herausgebildeten Defekten in den angegebenen Lebensepochen vorgeführt wurden, daß aber die bezeichneten Fälle gewiß schon früher von den namhaft gemachten Destruktionsprozessen ihres Naseninnern heimgesucht worden waren, so kann man sich vorstellen, in welch frühen Lebensperioden die ulzerativen Vorgänge bei der Rhinitis syphilitica congenita einsetzen können.

* * *

Im Verlaufe dieser Abhandlung ist schon wiederholt darauf hingewiesen worden, daß die Rhinitis syphilitica neonatorum, wenn sie im Stadium der blutig-eitrigen Sekretion längere Zeit unbehandelt getragen wird, fast immer zu Gestaltveränderungen der äußeren Nase führt. Ich kann dies mit aller Bestimmtheit behaupten, ja sogar beweisen. Es ereignet sich in meinem Ambulatorium gar nicht selten der Fall, daß hereditär-syphilitische Kinder, deren Alter bereits nach Monaten zählt, vorgestellt werden, welche vorher niemals ärztlich untersucht, geschweige denn behandelt worden sind. Solche Kinder haben nun fast ausnahmslos schon in diesem frühen Alter deformierte Nasen, und zwar betrifft die Mißstaltung vorwiegend den häutigen Teil. Ich unterlasse es in keinem einzigen derartigen Falle, die ärztlichen Frequentanten meines Ambulatoriums auf diesen Umstand aufmerksam zu machen. Wenn daher A. Fournier von den Difformitäten der Nase, welche der hereditären Frühsyphilis entstammen, aussagt: „Les difformités de ce groupe n'ont pas l'histoire pathologique“, und wenn auch Gerber in seiner vortrefflichen Monographie über die hereditäre Spätsyphilis der oberen Luftwege nichts Besseres über diese Verhältnisse auszusagen weiß, so ist daran selbstverständlich nur das einseitige Material der genannten beiden Beobachter schuld, in welchem hereditär-syphilitische Säuglinge offenbar nur selten erscheinen. Ganz Recht hat Gerber aber mit seiner Annahme, daß die Entzündung der Nasenschleimhaut bei der Rhinitis syphilitica neonatorum doch in manchen Fällen tiefer greift, als man nach dem Ergebnisse der klinischen Untersuchung annehmen könnte, und daß dann das Periost der Nasen-

wurzel und des knöchernen Nasengerüstes ergriffen und knöcherne und knorpelige Teile eingeschmolzen und resorbiert werden können. Diese Annahme Gerbers wird durch meine Beobachtungen zur unumstößlichen Wahrheit. Denn 62 von 256 hereditär-syphilitischen Säuglingen meines hier verwerteten Materials zeigten Veränderungen des knöchernen und knorpeligen Nasengerüstes. Also in ungefähr einem Vierteile aller Fälle von kongenitaler Frühsyphilis entstehen, wenn Behandlung nicht bald nach Beginn der Erkrankung eingreift — so lehrt mein Material — irreparable Difformitäten der Nase. Ich will dieselben, soweit ich sie in meinen Protokollen notifiziert habe, hier aufzählen:

42mal war der Nasenrücken in toto stark eingesunken, wie eingedrückt (Stumpfnase);

2mal derart, daß man von einer Nase überhaupt nicht mehr reden konnte (je ein 6 und ein 10 Wochen altes Kind betreffend). Hier klebte die Nasenspitze nach Verlust des häutigen Nasensteges an der Oberlippe und die mit Krusten verstopften Nasenlöcher waren kaum erbsengroß (Bocksnase);

53mal war das äußere knöcherne Nasengerüst auffallend verbreitert und hyperostotisch;

2mal erschien die knorpelige Nase terrassenförmig gegen die Nasenbeine abgedacht (Fourniers Lorgnettennase). Die Fälle standen im 4. respektive 7. Monate;

13mal war ausgesprochene Sattelnase vorhanden;

5mal bestand neben Sattelnase Perforation, beziehungsweise vollständiger Defekt des Septum nasale (vgl. die S. 544 vorgeführte Zusammenstellung der von mir beobachteten einschlägigen Fälle), in einem dieser Fälle (Kind von 7 Monaten) überdies noch Perforation des harten Gaumens.

Die 13 Fälle von Sattelnase ohne Perforation standen zur Zeit der ersten Untersuchung in unserer Anstalt in den nachstehend angeführten Lebensepochen:

In der dritten Lebenswoche	1	Kind
„ „ vierten „	1	„
im zweiten Lebensmonat	3	Kinder
„ dritten „	2	„
„ vierten „	2	„
„ sechsten „	2	„
„ siebenten „	1	Kind
„ neunten „	1	„
zusammen . .	13	Kinder.

Alle hier angeführten Fälle zeigten zur Zeit der Feststellung der Nasendifformität eitrige respektive blutig-eitrige Absonderung aus der Nase.

Ein weiterer Fall von Perforation des harten Gaumens, aber ohne Septumverlust, bei einem 3 Monate alten hereditär-syphilitischen Kinde kam, wie schon erwähnt, in der Abteilung meines ehemaligen Anstaltskollegen, v. Genser, zur Beobachtung und wurde von demselben in der Sitzung der Wiener dermatologischen Gesellschaft vom 22. Mai 1895 vorgestellt. Wenn ich zum Schlusse noch erwähne, daß ich überdies noch in 11 Fällen von Coryza syphilitica neonatorum der ersten Lebenswochen auffallende Kleinheit der Nase mit prononcierter Stumpfnasenform (Nasenrücken sehr steil, unter stumpfem Winkel von der Nasenwurzel abschwenkend, knorpelige Nase klein und aufgestülpt) nachweisen konnte, so ist aus meinem hier vorgeführten Material unschwer zu ersehen, daß die Rhinitis syphilitica der frühesten Säuglingsperiode schon in den ersten Lebensmonaten zu dauernden Formveränderungen und verhängnisvollen Destruktionsvorgängen des Nasengerüstes führen kann.

Ich möchte diesen meinen Beobachtungsergebnissen noch hinzufügen, daß Trousseau und Lassègue bereits im Jahre 1847 über das Einsinken der Nase bei einem fünf Wochen alten hereditär-syphilitischen Säugling berichtet haben, daß West[1]) im Jahre 1858 Perforation des harten Gaumens bei einem mehrmonatlichen Säugling verzeichnet und daß neuerdings auch Öttinger[2]) eines Falles von hereditär-syphilitischer Sattelnase mit Septumperforation bei einem zirka 3 Monate alten Kinde Erwähnung tat. Parrot und A. Fournier betrachten destruktive Veränderungen der Nase im Verlaufe der hereditären Frühsyphilis als außerordentliche Raritäten. Fournier selbst berichtet über keinen einzigen einschlägigen Fall aus eigener Beobachtung. Parrot hat unter 200 Fällen von hereditärer Frühsyphilis nur ein einzigesmal Einsinken des Nasenrückens feststellen können.

Noch eine Frage, welche insbesondere von Gerber in seiner Schrift „Spätformen hereditärer Syphilis in den oberen Luftwegen“ aufgeworfen erscheint, muß hier kurz gestreift werden: Es ist die Frage nach dem Zusammenhange der Rhinitis foetida atrophicans (Ozaena) mit der Coryza syphilitica neonatorum. Ich war niemals in der Lage, während der Säuglingsperiode den Übergang der hereditär-syphilitischen Nasenerkrankung in die Rhinitis foetida atrophicans festzustellen. Wohl aber fand ich die letzt-

[1]) West: Kinderkrankheiten. Deutsch herausgegeben von Hagen 1865.

[2]) Münchener med. Wochenschrift, 1898, Nr. 24.

genannte Affektion bei mehreren älteren hereditär-syphilitischen Kindern. Hierüber werde ich mich noch an anderer Stelle äußern. Bei einer Beobachtungsreihe von mehr als 200 Fällen von Coryza syphilitica neonatorum fiel nur zweimal ein besonderer Fötor auf, und die betreffenden beiden Fälle waren mit kompleter Zerstörung des Septum nasale behaftet. Hier war der üble Geruch wohl auf die weit vorgeschrittene Nekrose des knöchernen Nasengerüstes zu beziehen.

* * *

Schon bei meinen Literaturstudien über Coryza syphilitica neonatorum hat mich die Vernachlässigung des Umstandes, daß die Coryza syphilitica neonatorum angeboren sein kann, sehr befremdet. Des weiteren finde ich auch, mit der einzigen Ausnahme A. Fourniers, welcher sich in Vermutungen über diesen Umstand ergeht, nirgends eine Andeutung über den von mir beobachteten Umstand, daß die Kinder, wenn sie mit dem hereditär-syphilitischen Schnupfen zur Welt kommen, auch eigentümliche Formanomalien der Nase mit zur Welt bringen können, welche ich als angeborene Mikrorhinie und Hyperplatyrhinie bezeichnen möchte. Das Charakteristische dieser Nasen liegt darin, daß der Nasenrücken eigentümlich breit und tief zwischen die Orbitae versenkt erscheint und daß die beiden Nasenbeine an dem knöchernen Nasenrücken sich unter einem sehr stumpfen Winkel vereinigen. Eine weitere Folge dieser Anomalie ist auch eine abnorme Kleinheit der ganzen knorpeligen Nase und der Nasenlöcher (vgl. Fig. 66 und 67). Eine eigentliche Difformität (Schrumpfung, Retraktion) der häutigen Nase muß aber nicht gleichzeitig vorhanden sein. Es kann nicht schwierig sein, für diese angeborene Formanomalie der Nase eine plausible Erklärung abzugeben, wenn man sich die Entwicklungsgeschichte des Nasenskelettes, insbesondere der Nasenscheidewand, vor Augen hält. Die ganze Nasenscheidewand ist ursprünglich knorpelig angelegt. Auch der späterhin knöcherne Teil, speziell die Lamina perpendicularis des Siebbeines, ist primordialer Knochenknorpel, welcher, wie bereits erwähnt, erst spät im extrauterinen Leben zur vollkommenen Verknöcherung gelangt. Demgegenüber ist das äußere Knochengerüst durchwegs sogenannter Deckknochen, welcher aus einer Ossifikation des Bindegewebes hervorgeht. Die Entwicklung der Nasenschleimhaut und das besonders intensive Oberflächenwachstum derselben, welches, wie wir schon gehört haben, mit eine Ursache der auffallenden Prädilektion der kongenitalen Syphilis für die Nasen-

schleimhaut abgibt, knüpft sich vorwiegend an die knorpelig angelegten Partien des Nasenskeletts. Es kann daher nicht wundernehmen, wenn durch eine frühzeitige intrauterine Erkrankung der Nasenschleimhaut, welch letztere mit Perichondrium und Knorpel in innigster Verbindung steht, Wachstumsstörungen der knorpeligen Teile des fötalen Nasengerüstes veranlaßt werden, welche sich durch abnorm geringe Höhe der Nasenscheidewand nach außen zu erkennen geben. Die Nasenscheidewand fällt in solchen Fällen zu kurz aus, weil ihre Ausbildung durch die syphilitische Entzündung gestört worden ist, daher wird auch der Deckknochen für ein solches Septum flach angelegt werden müssen.

Fig. 66. Angeborene Mikrorhinie und Sattelnase bei einem 3 Wochen alten, mit rezentem papulo-krustösem Syphilid behafteten Kinde.

Auf diese Weise erklärt sich die nicht selten zu beobachtende Hyperplatyrhinie und Mikrorhinie der mit Coryza syphilitica geborenen Kinder in zwangloser Weise.

Ich halte es für äußerst wichtig, an dieser Stelle darauf aufmerksam zu machen, daß eine ähnliche Formanomalie der Nase auch bei anderen Krankheitszuständen der frühesten Lebensepoche zustande kommen kann, nämlich bei Myxödem (sporadischem Kretinismus) und bei der damit verwandten mongoloiden Idiotie. Myxödematöse und mongoloide (Fig. 68 und 69) Säuglinge haben immer eine kurze und eingedrückt erscheinende Nase mit flacher und breiter Nasenwurzel. Dabei tritt die Nasenwurzel tief gegen die Stirn zurück, so daß der

knöcherne Nasenrücken sich eigentlich nur sehr wenig aus dem Gesichte heraushebt. Die Ursache dieses mangelhaften Hervortretens des Nasenrückens ist, ebenso wie bei den kongenital hyperplatyrhinen Nasen Syphilitischer, in einer Wachtumsstörung der knorpelig angelegten Skeletteile des Nasengerüstes gelegen. Zum Wesen der erwähnten Anomalien gehört nämlich eine Behinderung des Wachstums der meisten knorpelig angelegten Skelettpartien, während diejenigen Skeletteile, welche aus bindegewebigen Anlagen hervorgehen, in ihrer Entwickelung nicht gehemmt sind. Da nun die Schädelbasis aus einer knorpeligen

Fig. 67. 3 Monate altes, mit papulo-krustösem Syphilid und diffuser rhagadiformer Infiltration der Mundlippen behaftetes Kind. Angeborene Hyperplatirhinie. Hyperostose der Nasenbeine.

Anlage hervorgeht, so wird sie in ihrem Diameter antero-posterior eine Verkürzung erleiden müssen, so daß die ganze Nasenwurzel gegenüber der Stirne zurückgeschoben erscheint.

Es wäre die Frage zu erörtern, ob die angeborene Flach- oder Kleinnase der hereditär-syphilitischen Säuglinge nicht vielleicht eine Folge eines durch die hereditäre Lues gehemmten Wachstums der Schädelbasis, welche knorpelig angelegt ist, herbeigeführt wird. Es liegt nahe, diese Eventualität in Erwägung zu ziehen, da, wie in diesem Buche wiederholt ausführlich erörtert wurde, eine bedeutende Affinität des Syphilisvirus zu den Stellen des endochondralen Knochenwachstums besteht. Man könnte sich vorstellen, daß genau so wie bei der myx-

ödematischen Wachstumsstörung der knorpelig präformierten Skeletteile auch die hereditäre Lues wachstumshemmend einwirken könnte. Ich glaube aber, daß eine solche Annahme unbegründet ist, weil wir zwar ein generelles Erkranken der endochondralen Wachtumszone an den langen und kurzen Röhrenknochen unter dem Einflusse der hereditären Lues kennen, jedoch nicht beobachtet haben, daß das Längenwachstum der betreffenden Skeletteile dadurch aufgehalten würde. Es entsteht wohl kein solider Knochen, aber eine Verkürzung der befallenen Extremitäten, ein Stehenbleiben des Längenwachstums ist noch niemals als Resultat der hereditär-syphilitischen Ossifikationsstörung beobachtet worden. Demnach glaube ich, daß in erster Linie die syphilitische Schleimhauterkrankung es ist, welche eine Wachstumsbehinderung der Nasenscheidewand nach sich zieht und dadurch das Zustandekommen der syphilitischen Kleinnase bewirkt.

Fig. 68. 3 Jahre alter myxödematischer Kretin. Tiefliegender Nasenrücken, dabei auffallende Breitnase. Makroglossie.

Wenn wir nun bei der angeboren deformen Syphilisnase angenommen haben, daß dieselbe durch intrauterin entstandene syphilitische Mitaffektion des Nasenscheidewandknorpels in toto kleiner blieb, so haben wir bezüglich der kretinistisch-mongoloiden Nase zu sagen, daß deren knöchernes Gerüste infolge rückständigen Gesamtwachstums der Schädelbasis tief in das Gesicht zurückgeschoben erscheint, während die häutigen Teile intakt resp. in ihrem Wachstum unbehindert geblieben sind. Da bei der kretinistischen Nase überdies niemals eine entzündliche Alteration der Mukosa vorliegt, so müssen selbstverständlich

alle weiteren Folgezustände, welche auf Schrumpfung und Atrophie des Knorpels und der Weichteile beruhen, vollständig fehlen. Die häutige Nase des kretinistischen und mongoloiden Individuums bleibt daher immer relativ breit und hat auffallend große und weite Nasenlöcher (Fig. 68 und 69), während bei der Syphilis die häutige Nase in der Regel klein und verschrumpft erscheint und mit engen Nasenlöchern ausgestattet ist. Es ist nicht zu leugnen, daß in Bezug auf das Eingesunkensein des Nasenrückens gewisse Ähnlichkeiten zwischen der angeboren syphilitischen und der kretinistischen Nasenform bestehen.

Aber noch in einem anderen Punkte erinnert die kretine und mongoloide Nase des Säuglings an die kongenital-syphilitische

Fig. 69. Mongolismus. Kind von 12 Wochen. Seichte, wie plattgedrückte Nasenwurzel. Häutige Nase breit. Nasenlöcher horizontal und sehr weit. Mangelhafte Behaarung der Kopfhaut und der Ciliarränder.

Bei Myxödem und Mongolismus ist nämlich während der frühesten Lebensepochen nicht selten ein eigentümliches, in die Nase zu lokalisierendes Geräusch zu beobachten, welches dem schnüffelnden Geräusche bei der Coryza syphilitica neonatorum nicht unähnlich ist. Das Nasengeräusch bei Myxödem beruht in erster Linie auf der durch die mangelhafte Entwicklung des Nasenskeletts bedingten abnormen Enge der Nasenhöhle, vielleicht aber auch auf einer myxödematösen, der Makroglossie analogen Schwellung der Muschelschleimhaut. In akustischer Beziehung wäre noch zu erwähnen, daß das kretinistische Nasengeräusch der Säuglinge einen mehr *schnarchenden*, das Geräusch bei der kongenitalen Luesnase einen mehr *schnüffelnden* Charakter besitzt.

Ich glaube, daß die Gegenüberstellung der myxödematös-mongoloiden und kongenital-syphilitischen Formanomalie der Nase aus zweierlei Gründen wichtig ist: erstens weil, wie wir gerade erwähnt haben, auch myxödematöse Kinder eigentümliche, auf behinderter Nasenatmung beruhende Geräusche darbieten, welche wegen ihrer langdauernden Persistenz mit der bei syphilitischer Koryza vorkommenden schnüffelnden Respiration verwechselt werden können und zweitens, weil es zu den Charakteren des Myxödems gehört, daß die Adnexe der Haut (Haare und Nägel) ähnliche atrophische Veränderungen zeigen wie bei der hereditären Syphilis. Ich erinnere nur an die Kahlheit und an die eigentümliche Brüchigkeit und Sprödigkeit der Nägel myxödematöser Kinder. Während aber die erwähnten Vorgänge bei der hereditären Syphilis zumeist auf entzündlichen Alterationen beruhen (diffuse Infiltration der Haut, Onychie, Paronychie), sind dieselben beim Myxoedema infantile in einer eigenartigen universellen Störung des Hautorgans begründet, auf welche hier nicht näher eingegangen werden kann.

Interessant bleibt es aber immer, daß zwei so grundverschiedene Prozesse, wie Hereditärsyphilis und Myxödem, in mehreren Punkten klinische und anatomische Analogien zeigen.

Bevor wir die Besprechung der Mißstaltungen, welche während der Säuglingsperiode durch die diffuse Nasensyphilis erzeugt werden können, abschließen, müssen wir ganz allgemein feststellen, daß die Nase junger Säuglinge von Haus aus schon eine Art Stumpfnase darstellt, indem nämlich bei allen Neugeborenen der Nasensattel seicht und die Nasenwurzel niedrig ist. Man wird daher, wenn ein besonders platirhiner Säugling mit Schnupfen behaftet ist, daraus allein nicht sofort auf hereditäre Nasensyphilis schließen dürfen, vielmehr hat man die Nasenform stets in ihrer Gänze zu beurteilen und zunächst zu erforschen, ob auch in der Konfiguration der häutigen Nase Anomalien aufzufinden sind. Denn abnorme Kleinheit oder auffallende Retraktion der häutigen Nase dürfen nicht fehlen, wenn man die Diagnose einer kongenital-syphilitischen Nasenform stellen will.

Charakteristisch für die luetischen Difformitäten der Nase während der Säuglingsperiode sind im allgemeinen folgende Momente: 1. Abnorme Kleinheit der knorpeligen Nase; 2. Retraktion der Nasenspitze nach hinten und oben; 3. schräge, nach aufwärts gewendete Stellung der Nasenlöcher; 4. Eingesunkensein und Verbreiterung des Nasenrückens (Sattelnase); 5. terrassenförmige Abdachung des knorpeligen Nasenrückens gegenüber dem knöchernen Nasengrate; 6. hochgradige Verschrumpfung der knorpeligen und häutigen Nase.

Es braucht wohl nicht besonders hervorgehoben zu werden, daß die eben vorgeführte Reihenfolge der Formanomalien eine ganz willkürlich gewählte ist und daß Mischformen zwischen den angeführten Formanomalien an ein und derselben Nase durchaus nicht selten sind.

Die in frühester Kindheit entstandenen hereditär-syphilitischen Nasendeformitäten müssen nicht für Lebenszeit in derselben Art weiter verbleiben. Wenn es sich nicht um hochgradige Entwicklungsstörungen der Nasenscheidewand handelt und wenn schwere Einschmelzungsvorgänge in den ersten Lebenswochen nicht bestanden haben, dann kann die sattelförmige Einsenkung des Nasenrückens durch eine periostale Hyperostose bis zu einem gewissen Grade ausgeglichen werden. Man findet dann in späterer Lebenszeit den Nasenrücken wohl verbreitert, aber die tiefe Einsenkung, wie sie in der ersten Lebenszeit vorhanden war, besteht nicht mehr.

Es wäre noch kurz zu erwähnen, daß, soweit unsere Erfahrungen reichen, die Coryza syphilitica neonatorum nur selten zu perforativer Mittelohrentzündung führt, viel seltener, als dies beispielsweise der akute grippöse Schnupfen bewirkt. Mag sein, daß in vielen Fällen von Coryza syphilitica neonatorum eine katarrhalische Erkrankung im Mittelohre, welche klinisch verborgen bleibt, vorhanden ist — eitrige Ohrenflüsse haben wir nur ganz ausnahmsweise bei der hereditären Frühsyphilis gefunden. Es mag dies, wie wir schon erwähnt haben, darin begründet sein, daß die Coryza syphilitica neonatorum im Gegensatze zu der Koryza, wie sie bei akuten Infektionskrankheiten gefunden wird, zunächst immer nur die vordere Nase betrifft und nicht nach dem Nasopharynx hin fortschreitet. Möglicherweise läßt sich auch die eigentümliche Lage des Tubenostiums während der ersten Lebenszeit (beim Neugeborenen liegt das Tubenostium in gleicher Höhe mit dem harten Gaumen, beim Erwachsenen aber höher oben als die hintere Spitze der unteren Nasenmuschel) zur Erklärung dieses Umstandes heranziehen.

Noch viel seltener als die Fortleitung des syphilitischen Prozesses bei der Coryza syphilitica neonatorum auf das Mittelohr ist die Fortleitung desselben auf den Larynx und die tieferen Luftwege. In vier Fällen meiner Beobachtung bestand neben der Koryza komplette Aphonie, doch waren dies stets schon ältere Säuglinge.

Über die Behandlung der Coryza syphilitica neonatorum können wir uns kurz fassen. Sie deckt sich im wesentlichen mit der Behandlung der hereditären Syphilis überhaupt. In den allermeisten Fällen wird lediglich durch eine Allgemeinbehandlung das hereditär-

syphilitische Nasenleiden der Säuglinge beseitigt werden können, vorausgesetzt, daß das Kind überhaupt am Leben erhalten werden kann. Doch ist es immerhin von Vorteil, im Stadium der Sekretion nebst der Allgemeinbehandlung eine lokale Behandlung der Nase einzuleiten. Dieselbe hat in Reinigung und darauffolgender Einpinselung der Nasenhöhlen mit geeigneter Merkurialsalbe (rote Präzipitatsalbe) zu bestehen.

Ich will es nicht unterlassen, zum Schlusse noch zu betonen, daß sobald die Diagnose „syphilitischer Säuglingsschnupfen“ feststeht, die Allgemeinbehandlung ohne Rücksicht auf das Vorhandensein oder Fehlen eines Exanthems einzuleiten ist. Diese Regel ist deshalb von der größten Wichtigkeit, weil man niemals wissen kann, ob und wann das Exanthem zum Vorschein kommt und ob nicht schon das erste Exanthem vorüber ist. Überhaupt darf nach meiner Überzeugung die kongenitale Frühsyphilis puncto des Einsetzens der Therapie nicht mit der akquirierten Lues gleichgestellt werden. Während bei der akquirierten Syphilis im allgemeinen der Lehrsatz gilt, mit der Einleitung der Allgemeinbehandlung zuzuwarten, bis das Exanthem zum Vorschein kommt, heißt es bei der kongenitalen Frühsyphilis: behandeln, sobald man die Diagnose „Syphilis“ stellen kann, gleichgültig, in welchem Organe die zur Diagnose führende Manifestation der ererbten Infektion zu entdecken ist.

Autorenverzeichnis.

Abelin 27, 37
Adsersen 67
Aldibert 422
Anton 48
Archambault 204
Aschoff 93
D'Astros 485, 491, 493, 495, 515
Aubertin 484
Audeoud 515

Bärensprung 18, 416, 493, 494, 497
Baginsky 35, 52, 58, 59
Baisle 410
Ballivet 332
Bargioni 19, 43
Barthez 307
Barlow 42, 64, 429, 430, 454
Barthélémy 496
Bayerl 124
Bazin 19
Bednař 14, 16, 17, 316, 421, 521
Behrend 51
Belluzzi 41
Bertin 15, 521
Bertrand 386
Bézy 69, 386
Bidder 182
Biedert 444
Birch-Hirschfeld 27, 30
Bouchut 17, 27, 186
Boulay 520, 521
Braunschweig 45, 54, 55, 119, 153
Broca 69
Brunon 386
Buchsbaum L. 486
Bulkeley 204

Cambessio 16
Carpenter 71, 78, 79, 427, 437, 438, 441, 454, 455
Cazin 427, 431, 436, 451
Charrin 27, 29, 43
Chassaignac 386
Chaumier 65
Clarke 332
Codrington 61
Comby 64, 65, 410, 427, 431, 432, 520
Cornil 152
Curschmann 327
Coutts ?
Dardenne 422
Darier 582
Dauchez 402
Déjérine 396, 402
Delancorne 63
Diday 15
Doberenz 328, 342
Doernberger 68
Dohrn 432
Doublet 15, 521
Doucas 64, 308
Dreyfous 58, 60, 410
Dron 33, 185
Duchenne 403
Duhamel 175
Durant 332

Eberth 54, 435, 436
Ebner von 4, 5, 12
Elsner 493, 497, 498
Engelberg 493
Erb 403
Escher 427, 436

Escherich 303
Eschle 204
Eve 41

Falkenheim 63
Fede 516
Ferras 496
Ferreira 67
Feyerabend 432
Finkelstein 129, 325
Fischer Th. 58, 63, 64
Fischl 444
Fournier A. 19, 63, 451, 485, 491, 493, 494, 495, 531, 545, 546, 547
Fournier E. 481, 484, 496
Fränkel E. 27, 28
Fruhinsholz 71, 79, 427, 438, 478, 493, 501, 502
Fürth 19, 34

Gassicourt 65
Gärtner 277
Gebert 427, 431, 454
Gegenbauer 5
Geuser von 513, 546
Gerber 520, 545, 547
Gerhardt 202
Gocht 254
Göllis 515
Gouez 68
Grancher 520
Grawitz 7, 8
Guéniot 14, 20, 421, 422
Güterbock 36, 44, 59, 416, 422

Haab 27, 30, 31, 52, 57, 119, 153, 156
Haarlingen van 41
Haase Karl Friedr. 493
Hähns 24
Hanau 176
Haushalter 79, 478, 502
Hecker R. 71, 74, 93, 129, 188, 189
Heiberg 23
Heller 493, 496, 516
Hennig 24
Henoch 14, 16, 17, 27, 29, 30, 45, 48, 49, 54, 58, 59, 204, 308, 316, 327, 421, 515
Hertwig 526
Herz M. 62
Heubner 27, 36, 42, 43, 44, 71, 72, 95, 173, 203, 368, 417, 493, 494, 520
His 327
Hochsinger 44, 71, 255, 481, 493, 532
Holzknecht 255, 258, 260
Hoppe 394
Hostalrich 71, 79, 491, 493, 503
Howard 34
Howitz 17, 493
Hutchinson 18, 61, 62, 332, 496

Immerwol 471, 493, 500, 501, 516
Iscovesco 427, 431, 436, 451

Jellinek 17
Jürgens 185, 503
Jullien 332, 496

Kanold 327, 328, 340, 342
Kapsammer 12
Karvonen 93, 129
Kassowitz 4, 5, 9, 12, 13, 44, 45, 49, 50, 53, 85, 87, 94, 99, 105, 106, 108, 115, 117, 118, 119, 124, 126, 131, 139, 153, 159, 163, 171, 172, 173, 175, 182, 186, 189, 201, 202, 256, 272, 327, 388, 389, 427, 428, 429, 430, 432, 434, 435, 443, 450
Kienböck 82, 204, 233, 248, 249, 251, 252, 255, 258, 260, 274
Klumpke 396, 402
Knaak 41
Koch K. 205
Koebner 23, 27, 146, 186, 190
Köhler 252
Kölliker 4, 5, 10, 12
Koller 176
Kollmann 18
Korsun 33
Krautwig 401
Kremer 45, 57, 153
Küstner 403, 404, 422
Kupffer 124

Laborie 16
Lafitte 62

Lagneau 15
Lamauve 14
Lambertz 257, 261
Lancereaux 18
Lane 61
Lang E. 58, 70
Langer C. 4
Lasségue 521, 547
Lees 42, 429, 430, 454
Lentz 126, 427, 434, 435, 436
Lewin G. 14, 19, 20, 27, 33, 34, 35, 148, 204, 205, 207, 227, 331, 380
Lienhardt 58, 59, 60
Lionti 7
Lövegren 386
Lomer 58, 61
Loos 524
Lubarsch 436
Lücke 205, 227
Luschka 582

Maas 182
Macnamara 34
Mahon 14, 16
Malinowski 71, 79
Marfan 520
Massini 516
Matzenauer 331
Maygrier 493, 498
Mayr F. 17, 18, 521
Mendel 493
Menéault 451
Mewis 27, 36
Meyer G. 427, 433
Millard 55, 56
Moizard 68, 422
Moncorvo 66, 516
Monti 202, 521
Morell-Mackenzie 521
Moussous 69
Mraček 189
Müller A. 45, 56, 125, 164, 170, 174, 187
Münch 35

Nauwerck 64
Neumann H. 74, 75, 471, 493, 497, 498, 516
Neumann I. 331
Neurath 246, 274, 282, 284, 370, 378
Nissl 77
Nöris 125
Nonne 493, 503

Oberwarth 71, 74, 75, 308
Oedmannson 20, 72, 148, 380
Öttinger 547
Ollier 176
Orth 101
Ostermayer 331
Ostertag 436
Ogilvie ?

Parker 40
Parrot 14, 20, 21, 24, 25, 26, 27, 28, 29, 31, 32, 33, 38, 39, 40, 41, 42, 43, 46, 72, 95, 153, 168, 169, 187, 190, 191, 204, 270, 316, 317, 388, 406, 409, 410, 421, 427, 429, 430, 431, 432, 436, 437, 452, 454, 456, 463, 547
Pellizzari 45, 46, 47, 186
Peters 71, 75, 255, 319, 322, 385, 395, 396, 397, 388, 402
Pinard 63
Polaillon 40
Pollak A. 70
Pommer 4, 12, 126, 169, 170
Poncet 27, 29
Ponticaccia 67
Porak 33, 40
Pott 497

Ranvier 9, 14, 18, 20, 152
Recklingshausen, v. 168
Reuter 69, 70, 75, 308, 391
Rilliet 521
Riocreux 63
Ripault 532
Roger 190, 521
Romniceanu 521
Roques 56
Rosen A. 493
Rosén N. R. 14, 520
Rosinski 71, 80, 81, 95, 493, 504, 505
Roux 175

Sänger 541
Sandoz 494, 515
Seeligmüller 403
Sevestre 484
Shakespeare 125
Shukowsky 418
Siegert 246, 247
Siemerling 494
Smith Curtis 28, 204
Solger 7
Solotzoff 492
Soltmann 324, 325
Somma 45, 50, 51
Sorgente 503
Swoboda N. 379, 385, 393, 394, 401, 402, 405, 532
Scherer 71, 76, 77, 78, 305, 399, 400
Schlichter 74, 385, 391, 394, 395
Schloßmann 420
Schmidt M. B. 64, 151, 186, 427, 436, 437
Schödel 64
Scholz 435
Schüller 385, 397
Schuster 541
Schwarz F. 430, 432
Schwetzow 71, 72, 73
Stamm 254
Steffen 45, 53, 204
Stilling 45, 52, 53, 141, 163, 173
Stocker 252
Stransky 394, 401
Strelzoff 4, 153, 256
Szlávik 493, 503

Tafani 45, 46, 47, 186
Taylor 27, 31, 32, 33, 43, 44, 146, 190, 204, 240, 241, 332, 420
Tenderich 7, 8
Thiemich 326
Toldt 4
Troisier 55
Trousseau 15, 302, 303, 304, 306, 521, 547
Tschistowitsch 126, 427, 433, 434, 436, 437

Ullmann K. 58, 70
Undervood 14
Unruh 432

Valleix 15, 43, 422
Vanlis 516
Veraguth 45, 119, 153
Vicarelli 64
Virchow 20, 58, 493, 503
Volkmann 205

Waldeyer 27, 146, 186
Weber 395
Wegner 4, 14, 20, 21, 22, 23, 24, 25, 27, 28, 30, 31, 33, 35, 36, 46, 48, 49, 51, 52, 79, 80, 87, 89, 94, 95, 115, 145, 146, 151, 153, 169, 171, 187, 188, 190, 192, 380, 411, 416, 417, 420
Weichselbaum 255
West 547
Westphal 324, 325
Wilks 332
Williams 252
Wiltshire 36
Winge 17
Wyss 59

Zappert 74, 303, 398, 325, 385, 393, 394, 398, 401, 402, 405
Zeissl sen. 18, 521
Ziegler 433
Zuckerkandl E. 539

Erklärung

der Abbildungen auf den chromolithographischen Tafeln.

Tafel I.

Fig. 1. Längsschnitt durch die Diaphysen-Epiphysenverbindung des distalen Humerusendes eines normalen Neugeborenen.

Färbung: Hämatoxylin-Alaunkarmin. Vergrößerung zirka 20fach.

Unverkalkter Knorpel, hellblau, Säulenzone etwas dunkler, Verkalkungszone dunkelblau, Knochenspangen der Spongiosa dunkelrot, Spongiosamark hellrot.

E = Epiphyse, D = Diaphyse, V = Verkalkungszone, S = Säulenzone, Zv = Zone der Zellvermehrung, R = ruhender Knorpel, JM = Intrachondraler Markraum mit absteigendem, osteoidem Fortsatze (Of).

Fig. 2. Längsschnitt durch die Epi-Diaphysengrenze des distalen Humerusendes eines 10 Monate alten rachitischen Kindes. Technik und Vergrößerung wie Fig. 1.

E = Epiphyse, D = Diaphyse, Zv = Zellvermehrungszone, S = Säulenzone.

Zahlreiche Markräume (JM) im Knorpel. Von zweien derselben gehen osteoide Fortsätze (Of) zur Knochenknorpelgrenze hin. Längs des im Bilde links erscheinenden Fortsatzes ist eine üppige Wucherung von kalkarmem, osteoidem, karminophilen Gewebe zu erkennen, welches gleichzeitig eine von der Spongiosa nach dem Knorpel zu tendierende Markwucherung umgibt. Die Verkalkungszone des Knorpels fehlt vollständig, hingegen ist die Wucherungszone (W) gegen Fig. 1 auf ungefähr das 5fache vergrößert. In der Spongiosa der Diaphyse erscheinen unregelmäßige, gegen den Knorpel zu vordringende Markräume (SM), nebenbei dichte und ganz unregelmäßig geformte, mit Knochenkörperchen ausgestaltete osteoide Balken (OB), zwischen welchen ein dichtgefügtes Markgewebe erscheint. An der gesättigten Karminfarbe dieser Balken ist zu erkennen, daß sie nur mangelhaft verkalkt sind. Auch tragen dieselben ein blau gefärbtes (hämatoxylinaffines) Zentrum in ihrem Innern, welches einen knorpeligen Kern dieser osteoiden Wucherungen anzeigt. Im Spongiosamark erscheinen an der Knochenknorpelgrenze klaffende Gefäßlücken (Gl).

Fig. 3. Längsschnitt durch die Knochenknorpelgrenze der distalen Humerusepiphyse einer syphilitischen Totgeburt aus dem 9. Lunarmonate, ein frühes Stadium der syphilitischen Chondritis darstellend.

Kurze Entkalkung mit Ebnerscher Flüssigkeit. Färbung: Hämatoxylin-Eosin. Vergrößerung zirka 100fach.

E = Epiphyse, D = Diaphyse, V = Verkalkungszone, W = Wucherungszone, Zv = Zellvermehrungszone mit querer Fibrillenbildung.

Verkalkungszone (V) sehr bedeutend verbreitert, im Zentrum des Schnittes: innerhalb derselben Atrophie der Knorpelzellen (AK). Bei N ein in Nekrose begriffenes Stück zellenloser Grundsubstanz von einer entzündlichen Zellproliferation (ZP) umgürtet. Im diaphysären Anteile (D) ist das Balkenwerk der Spongiosa, wie aus der Hämatoxylinfarbe erkenntlich, noch vollständig knorpelig; bei H ein vollständig balkenloser Granulationsherd; bei B ein vollständig strukturloser Block von nekrotischem Knorpelgewebe, an der Knochenknorpelgrenze steckend, welcher von allen Seiten her durch wucherndes Markgewebe usuriert wird und überall an den Rändern tiefe Ausschmelzungsgruben zeigt. Hier liegt Umwandlung eines verkalkten nekrotischen Knorpelstückes in Granulationsgewebe vor.

Fig. 4. Längsschnitt durch die Epiphysen-Diaphysenverbindung des distalen Humerusendes eines 3 Wochen alten hereditär-syphilitischen Kindes mit Osteochondritis im Lösungsstadium. Technik wie Fig. 1 und 2.

S = Säulenschichte des Knorpels in Verkalkung begriffen. V = eigentliche Verkalkungszone. SG = Subchondrale Granulationsschichte, zwischen der Spongiosa der Diaphyse (D) und der Verkalkungszone (V) eingeschaltet. Die subchondrale Granulation besteht hier aus einem homogenen, vielfach in schleimiger Erweichung und Zerfall (Z) begriffenen Granulationsgewebe, in welches Reste von verkalktem Knorpel (Kn) bergspitzenähnlich hineinragen. Im hyalinen Knorpel bedeutende Vermehrung der Markräume mit osteoider Metaplasie (OM) und Verkalkung (Vk) des Gewebes um dieselben herum, bei N Knorpelnekrose, bei JS intrachondrale Spaltbildung durch schleimige Nekrose des Granulationsgewebes innerhalb eines Markraumes. Die obersten Spongiosapartien (Os) bestehen der Hauptsache nach aus wucherndem Granulationsgewebe und zeigen eine bedeutende Rarefizierung des knöchernen Balkenwerkes. Die dunkelrot gefärbten Bälkchen innerhalb der subchondralen Granulationsschichte sind Reste der durch Granulationsgewebe substituierten endochondralen Spongiosabalken.

Tafel II.

Fig. 5. Aus einem das Perichondrium und den Epiphysenknorpel Zone der allseitigen Zellvermehrung) treffenden Längsschnitt der distalen Femurepiphyse einer syphilitischen Totgeburt.

Färbung: Hämatoxylin-Pikrolithionkarmin. Vergrößerung zirka 80fach.

P = Perichondrium mit verdickter Faserschichte (F) und in üppiger Wucherung begriffener Kambiumschichte (C), klaffende Venenlumina enthaltend; bei A eine von Zellwucherung umgürtete und mit Endarteriitis ausgestattete Arterie in einer besonders üppigen Granulationswucherung des Kambiums eingeschlossen. Die Randpartien des hyalinen Knorpels zeigen unregelmäßig bauchige und wellige Grenzlinien. Von dem wuchernden Kambium erstreckt sich fingerförmig in den Knorpel eine Gewebswucherung hinein und bildet einen intrachondralen Markraum (M). Der Inhalt desselben

wird gebildet durch ein stark retikuliertes Grundgewebe mit reichlicher Rund- und Spindelzellenwucherung. In demselben sind mehrere klaffende Bluträume zu erkennen, bei A_1 eine gewucherte Arterie, bei A_2 ein in Obliteration begriffenes arterielles Gefäß.

Die Ränder dieses intrachondralen Markraumes sind, wie an der Karminfärbung erkenntlich, osteoid metaplasiert und verkalkt, nur von kleinen, den Knochenkörperchen ähnlichen Zellen durchsetzt, welche sich von den Knorpelzellen der Umgebung sehr wesentlich unterscheiden. Bei Kg finden sich noch Reste von hämatoxylinaffiner Knorpelgrundsubstanz (als Einschlüsse an der Grenze zwischen Mark- und osteoidem Gewebe), welche noch nicht metaplasiert sind. Auffallend ist die Unregelmäßigkeit der Knorpelzellen in der Umgebung dieses Markraumes; sehr viele sind in intensiver Wucherung und Teilung begriffen und tragen lange Fortsätze; an anderen Stellen wiederum sind große Gebiete der Knorpelsubstanz bar jeder Zellbildung, wieder an anderer Stelle sind die Knorpelzellen in Atrophie, Schrumpfung und Abplattung begriffen, andere Zellen wieder sind hydropisch und völlig kernlos.

Fig. 6. Aus einem durch die Knochenknorpelgrenze der proximalen Tibiaepiphyse desselben Neugeborenen gewonnenen Längsschnitte. Technik und Vergrößerung wie Fig. 5.

Bei Og die Ossifikationsgrenze. Sp, den obersten Teil der Spongiosa darstellend, in welcher beträchtliche Vaskularisation auffallend ist. Man sieht die durch Pikrokarmin orangegefärbten, mit Blut gefüllten Gefäße und erkennt, wie dieselben nach aufwärts gegen die Diaphysengrenze zu vordringen und an einzelnen Stellen die noch uneröffneten Knorpelkapseln der Verkalkungszone (A) gänzlich ausfüllen. Bei H herdförmige Rarefizierung der Spongiosa. Hier ist keine Knochenstruktur, sondern nur Markgewebe mit Blutgefäßen zu erkennen. Der ganze Teil des hier abgebildeten Schnittes oberhalb der Ossifikationsgrenze ist verkalkt, der unterste Teil der Verkalkungszone A besitzt vielfach noch eine säulenförmige Anordnung der Zellen. Oberhalb der Zone A befindet sich der Knorpel allenthalben in regressiver Metamorphose. Geschrumpfte, hydropische, kernlose Knorpelzellen erscheinen, bei B zeigt sich der Knorpel schon durch die Farbe von dem übrigen Hyalinknorpel unterschieden. Hier fehlen in großem Umfange Knorpelzellen. Bei C erscheint der Knorpel gar nicht tingibel, hingegen findet sich hier eine entzündliche Zellproliferation. Angrenzend an dieses Gebiet von metamorphosiertem und in entzündlicher Wucherung begriffenem Knorpel befindet sich ein eigentümlich geformter Block von Knorpelsubstanz (N), bar jeder Zellbildung, vielfach zerfasert und kanalisiert, welcher durch pinselförmige Fortsätze mit dem umgebenden atrophischen Knorpel zusammenhängt. Es handelt sich hier um ausgebreitete Knorpelnekrose an der Ossifikationszone.

Tafel III.

Fig. 7. Längsschnitt durch die Knochenknorpelverbindung der distalen Tibiaepiphyse eines syphilitischen Fötus aus dem 6. Schwangerschaftsmonate. (Technik: Müllersche Flüssigkeit, van Giesonsche Färbung. Vergrößerung zirka 100fach.)

a = wuchernder Knorpel mit auffallender querer Fibrillierung und ganz unregelmäßiger Zellgruppierung.

b = Säulenzone, größtenteils verkalkt. Auch hier sind die Knorpelzellen vollständig unregelmäßig; der Säulencharakter ist vielfach durch Blöcke von undifferenzierter Grundsubstanz (g) unterbrochen. Bei ks eine longitudinale Knorpelspalte, welche sich bis in das Knorpelbälkchen (kb) in die Markraumzone verfolgen läßt und als Rest eines in Verödung begriffenen absteigenden Markraumes zu betrachten ist. oo' = ein Stück zum Teil osteoid metaplasierten zum Teil verkalkten, vollständig zellfreien Knorpels, welches die ganze Säulenzone durchsetzend, in die Markraumzone hinunterreicht und dortselbst eigentümliche Zerfaserung und an den Rändern lakunäre Einschmelzung darbietet

c = Markraumzone. Auffallend ist der rein knorpelige Charakter der Bälkchen und die unregelmäßige, ganz verworrene Stellung der ersten freiwerdenden Knorpelbalken. Bei c Lösung zwischen der Epiphyse und den ersten Spongiosabälkchen. In den endostalen obersten Markräumen ist hier eine auffallend intensive Markwucherung mit beträchtlicher Hyperämie und Verdünnung der Knorpelspangen zu erkennen.

d = oberster Teil der Spongiosa. Auch hier nur wenig osteoide (kirschrote) Belege (f) an den Knorpelbälkchen, dafür enorme Vaskularisation. Die Markräume (m) machen den Eindruck eines kavernösen Gewebes.

Fig. 8. Sagittaler Längsschnitt durch den Humeruskopf eines syphilitischen Fötus aus dem 9. Lunarmonate. (Technik: Müllersche Flüssigkeit, van Giesonsche Färbung. Vergrößerung zirka 10fach.)

Im hyalinen Knorpel (H) zahlreiche, bis gegen das Gelenksende vordringende Durchschnitte von Knorpelmarkräumen. P = Perichondrium, von welchem aus fingerförmige Markwucherung in den Knorpel hinein fortschreitet und tiefe Absumptionen desselben bei a und a' hervorruft; besonders bei a' ist zu ersehen, daß weitgehende Einschmelzung in die Proliferations- und Verkalkungszone hinein von Seite des gewucherten perichondralen Kambiums stattfindet. In diese vom Perichondrium ausgehende Granulation ragt ein Streifen des periostal gebildeten Knochenmantels K isoliert hinein: Bei Sp quere Spaltbildung innerhalb der Zellvermehrungszone des Epiphysenknorpels von einem mit wucherndem Granulationsgewebe erfüllten intrachondralen Markraume ausgehend; der Markraum selbst sendet nach abwärts in die Verkalkungszone einen Fortsatz (f), welcher bis an die Grenze der Spongiosa reicht. Die Proliferationszone (Pr) zeigt quere Fibrillierung. Die Verkalkungszone (V) ist sehr bedeutend verbreitert und bei mm' von der Diaphyse teilweise abgelöst. Das Periost (Po) ist verdickt, die Kambiumschichte desselben (C) verbreitert. In der hyperämischen Spongiosa selbst ein zartes unregelmäßiges Balkenwerk.

Tafel IV.

Fig. 9. Sagittaler Längsschnitt durch die proximale Tibia-Epiphyse eines 7wöchentlichen hereditär-syphilitischen Kindes mit multipler Epiphysenlösung und Extremitätenlähmung. Färbung: Hämalaun-Eosin. Vergrößerung zirka 10fach.

E = Epiphyse, D = Diaphyse. In der Epiphyse (E) zahlreiche, auffallend weite Markräume und bei Kk der in Bildung begriffene Knochenkern, welcher von einer abnorm breiten Verkalkungszone (VZ) mit engen Markräumen umgeben ist.

Bei G subchondrale Granulationswucherung, welche fast die ganze Verkalkungszone in unregelmäßiger Weise substituiert hat, im Stadium der faserigen und schleimigen Metamorphose. Reste von Knorpelbälkchen bei kb und von Knochenbälkchen bei Kp in dem subchondralen Substitutionsgewebe. Bei S eine wellenförmig verlaufende vielfach unterbrochene Spalte an der Grenze zwischen Epi- und Diaphyse innerhalb des Granulationsgewebes. Das Periost (P) verdickt und an der Knochenknorpelgrenze (Kkg) eingefaltet. Bei K an Stelle eines soliden Kompaktamantels ein dicht verkalktes großmaschiges periostales, gegen die endochondrale Spongiosa hin vielfach unterbrochenes Osteophyt. Der endochondrale Knochen (Ek) durch eine dichte Markwucherung hochgradig rarefiziert, an einzelnen Stellen bei r fehlt jedes knöcherne Balkenwerk. Mp = Musculus popliteus mit diskoidem Zerfall der Fibrillen; bei m m' relativ wenig verändertes Muskelgewebe.

Tafel V.

Fig. 10. Querschnitt durch die subchondrale Granulationsschichte bei hereditär-syphilitischer Epiphysenlösung am unteren Humerusende eines 7 Wochen alten Kindes. Färbung mit Cochenille-Alaun. Vergrößerung zirka 20fach.

Der Schnitt stellt die Hälfte des Knochenquerschnittes in der Höhe der subchondralen Granulationsschichte dar. P = Periost, verdickt und infiltriert. Von einem Kompaktamantel nirgends mehr eine Spur zu entdecken. An 2 Stellen periostale Wucherungen: Bei Ka, wo eine mächtige Wucherung von großzelligem Knorpelkallus stattfindet, welche ganz direkt bis zu einer Lücke (L) im Granulationsgewebe führt. Bei Pw an der gegenüberliegenden Stelle der Knochenperiferie eine geringfügige periostale Wucherung.

Der Querschnitt stellt auch sonst ein buntes Mosaikbild dar, indem in der gleichen Höhe des Knochens verschiedene Erkrankungsstufen und daher auch verschiedene Gewebsarten angetroffen werden. Bei Hk nekrotische Stücke des hyalinen Epiphysenknorpels, rechts und links von großen Lücken (L) im Granulationsgewebe flankiert. Es sind das jene Stellen des Querschnittes, welche gerade durch die Ablösungsstelle gefallen sind. Bei Gw ein homogenes, vielfach von Lücken und Spalten durchsetztes Granulationsgewebe, in welchem nur spärliche Bälkchenreste zu erblicken sind; angrenzend an dieses gegen die Mitte zu endochondral gebildete, wirr und regellos durcheinander geworfene Knochenbälkchen, welche in ihrem Innern noch Knorpelstruktur besitzen.

Tafel VI.

Fig. 11. Querschnitt durch die medialen Randpartien des unteren Diaphysenendes des Oberschenkels eines 3 Wochen alten hereditär-syphilitischen Kindes mit multipler Epiphysenlösung. Färbung mit Cochenille-Alaun. Vergrößerung zirka 80fach.

Der Schnitt ist so geführt, daß er diaphysenwärts von der Lösungsstelle innerhalb der ersten Spongiosaräume zu liegen kommt. Es = quer getroffene endochondral gebildete Spongiosabalken. An denselben erkennt man in ihrem Innern große Knochenkörperchen und eine helle blaßrosafarbene Textur, Reste von Knorpelgewebe, während der kirschrote, nach innen mit Buckeln, nach außen (markwärts) mit Gruben versehene Randbelag verkalktes Knochengewebe mit Knochenkörperchen anzeigt. Zwischen den Bälkchen wucherndes Granulationsgewebe von hauptsächlich faserigem Charakter, welches große Gefäßlücken in sich beherbergt. Eine eigentliche Kompakta fehlt hier vollständig; doch sieht man in dem faserigen Bindegewebe (Fb), welches sich an die endochondralen Knochenbalken randwärts anschließt, eine Menge von purpurroten Bündeln, osteoide Fibrillen (Of), auftreten, eine Bildung von geflechtartigem Knochen anzeigend, welche vom Periost aus zur Verankerung der gelösten Diaphyse angebildet werden. S = Stücke einer entzündlich infiltrierten Sehne an ihren periostalen Insertionspunkten. Dieselbe grenzt knochenwärts an ein ossifizierendes Bindegewebe.

Fig. 12. Stück eines vom Periost gegen das Zentrum des Knochens zu geführten Querschnittes durch das obere Radiusende bei beginnender Epiphysenlösung, etwa 5 *mm* von der subchondralen Granulationsschichte entfernt. 3 Wochen altes Kind. Technik und Vergrößerung wie Fig. 11.

Rarefizierende Ostitis. An dem Schnitte fällt vor allem die bedeutende Dünnheit der endochondralen Spongiosabälkchen (Es), welche zum großen Teile noch knorpelig sind, und nur einen dünnen Knochenbelag tragen, auf. An Stelle der Spongiosa ist eine ganz intensive Markwucherung Mw von homogenem Charakter getreten, in welcher auf weite Partien gar keine Knochenbälkchen mehr zu erblicken sind. Der periostale Knochen (Pk) besteht hier aus einer verkalkten, großzelligen chondroiden Wucherung (Chw), welche vielfach mit osteoiden Fibrillen (Of) in Verbindung steht. Das Periost (P) ist verdickt und infiltriert und geht ohne Grenze in das entzündete extraperiostale Bindegewebe über.

Tafel VII.

Fig. 13. Querschnitt durch den äußersten Rand einer Auftreibung am oberen Tibiaende, unmittelbar anliegend der vielfach dehiszenten Knochenknorpelverbindung. Technik und Vergrößerung wie Fig. 11.

In einem zellarmen faserigen Bindegewebe sieht man osteoide Fibrillen (Of), der Hauptmasse nach aber einen großzelligen hyalinen Knorpel, welcher im verdickten Periost und von diesem aus neugebildet wird. An den Rändern desselben hie und da osteoide Metaplasie (Om), nach außen zu grenzt die periostale Knochenwucherung direkt an ein infiltriertes Sehnengewebe (Is). Bei A ein Arterienquerschnitt mit Intimawucherung. Bei K verkalktes periostales Osteophyt.

Tafel VIII.

Fig. 14. Dorsopalmarer Längsschnitt durch die Epiphysengrenze der Grundphalange des Zeigefingers bei syphilitischer Phalangitis eines dreiwöchentlichen Säuglings. Färbung: Hämalaun-Eosin. Vergrößerung 80fach.

Bei P das verdickte Periost der Phalange, welches bei P_1 in das Perichondrium des epiphysären Anteiles übergeht, welches letztere durch eine intensive Zellwucherung substituiert ist, so daß die Faserschichte von der Kambiumschichte des Perichondriums nicht zu trennen ist. Das infiltrierte und hyperämische extraperiostale Bindegewebe JB geht in das wuchernde Perichondrium ohne Grenze über. Bei Spl Spaltlinien innerhalb des Knorpels an der Grenze der Säulen- und Verkalkungszone, welche mit dem wuchernden perichondralen Granulationsgewebe in Verbindung stehen. Bei Pw eine dichte verkalkte periostale Wucherung.

Die Verkalkungszone VZ sehr bedeutend verbreitert, durch balkenlose große Markräume (M) an vielen Stellen gänzlich unterbrochen. Das an der Appositionszone gebildete Balkenwerk B entbehrt jeder osteoiden Metaplasie und verharrt in rein knorpeligem Zustande. In der Spongiosa selbst befinden sich große Herde (H) gänzlich balkenfreien Spongiosamarkes. CC_1 eine dünne Spange eines periostalen chondroiden Gewebes.

Tafel IX.

Fig. 15. Längsschnitt durch die Diaphysen-Epiphysenverbindung des ersten Mittelfußknochens desselben Kindes. Technik und Vergrößerung wie in Fig. 14.

E = Epiphyse, D = Diaphyse. V verbreiterte und unregelmäßig gestaltete Verkalkungszone, von großen Markwucherungsherden Mw unterbrochen.

An dem Balkenwerk der Diaphyse spärliche osteoide Belege (Ob) und Buckel. Die Hauptmasse des Balkenwerkes besteht aus verkalktem Knorpel; aber auch dieser ist hochgradig rarefiziert, so daß ein dichtes einförmiges, kernreiches Markgewebe den größten Teil der diaphysären Spongiosa bildet. Bei JM ein intrachondraler Markraum. Im Präparate links hochgradige Rarefizierung der Spongiosa (RS). Hier fehlt auf große Strecken jeder Bälkchencharakter. Das Mark ist von reichlichen Blutgefäßen (Bg) durchzogen.

Fig. 1.

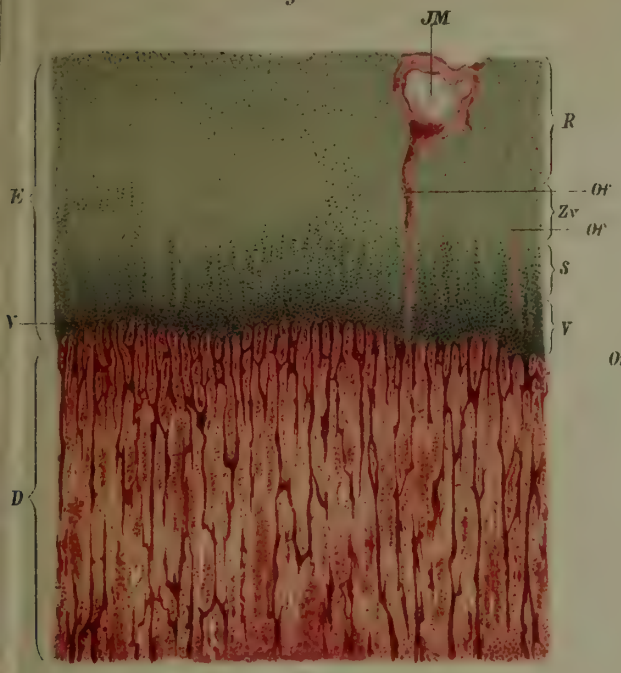

Fig. 2.

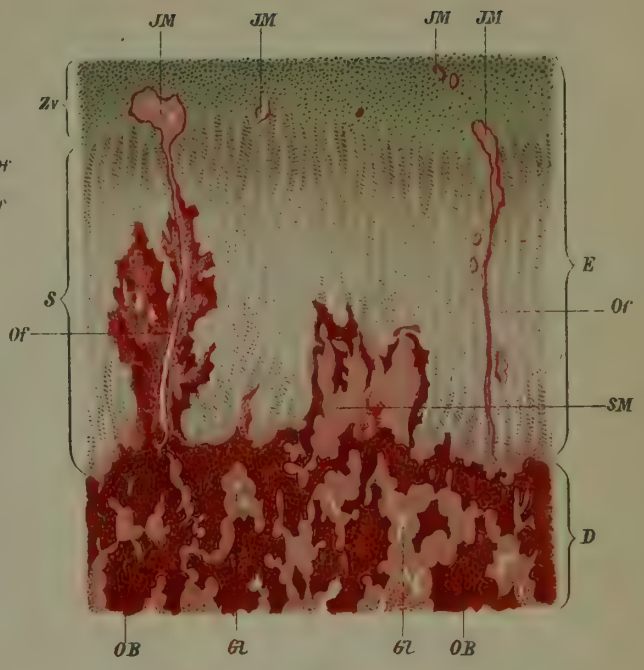

Fig. 3.



Fig. 4.



Chromolith. u. Druck v. Th. Bannwarth Wien.

Verlag von Franz Deuticke in Wien und Leipzig.

Fig. 5.

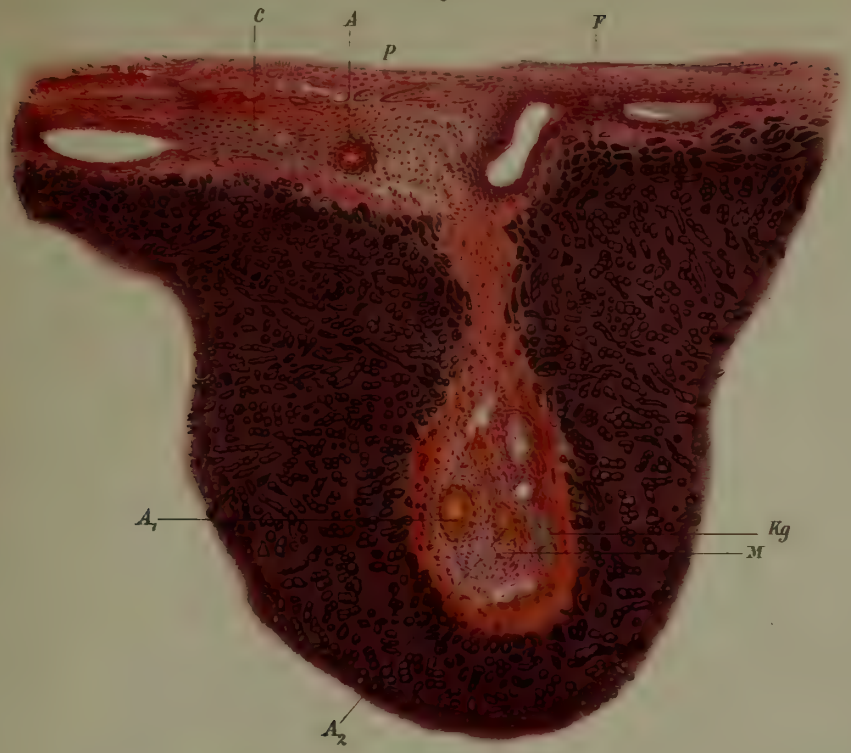

Fig. 6.

Verlag von Franz Deuticke in Wien und Leipzig.

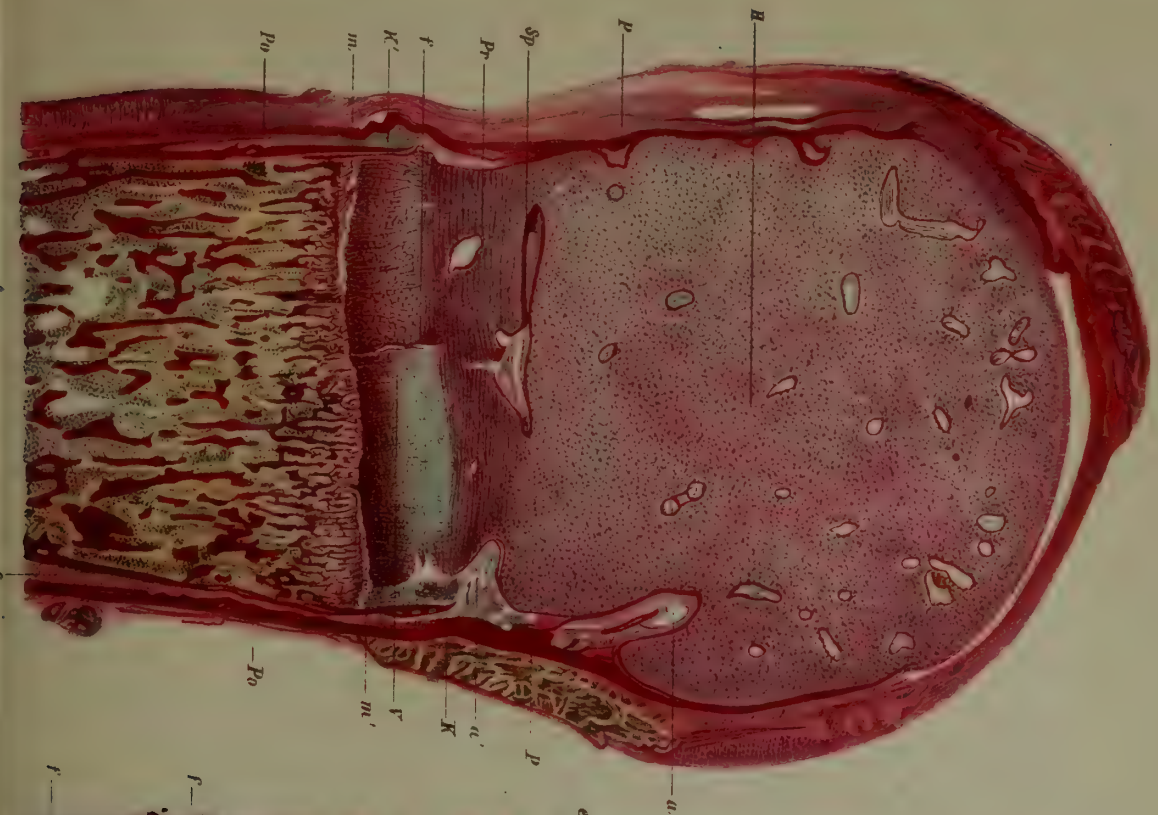

Fig. 8.

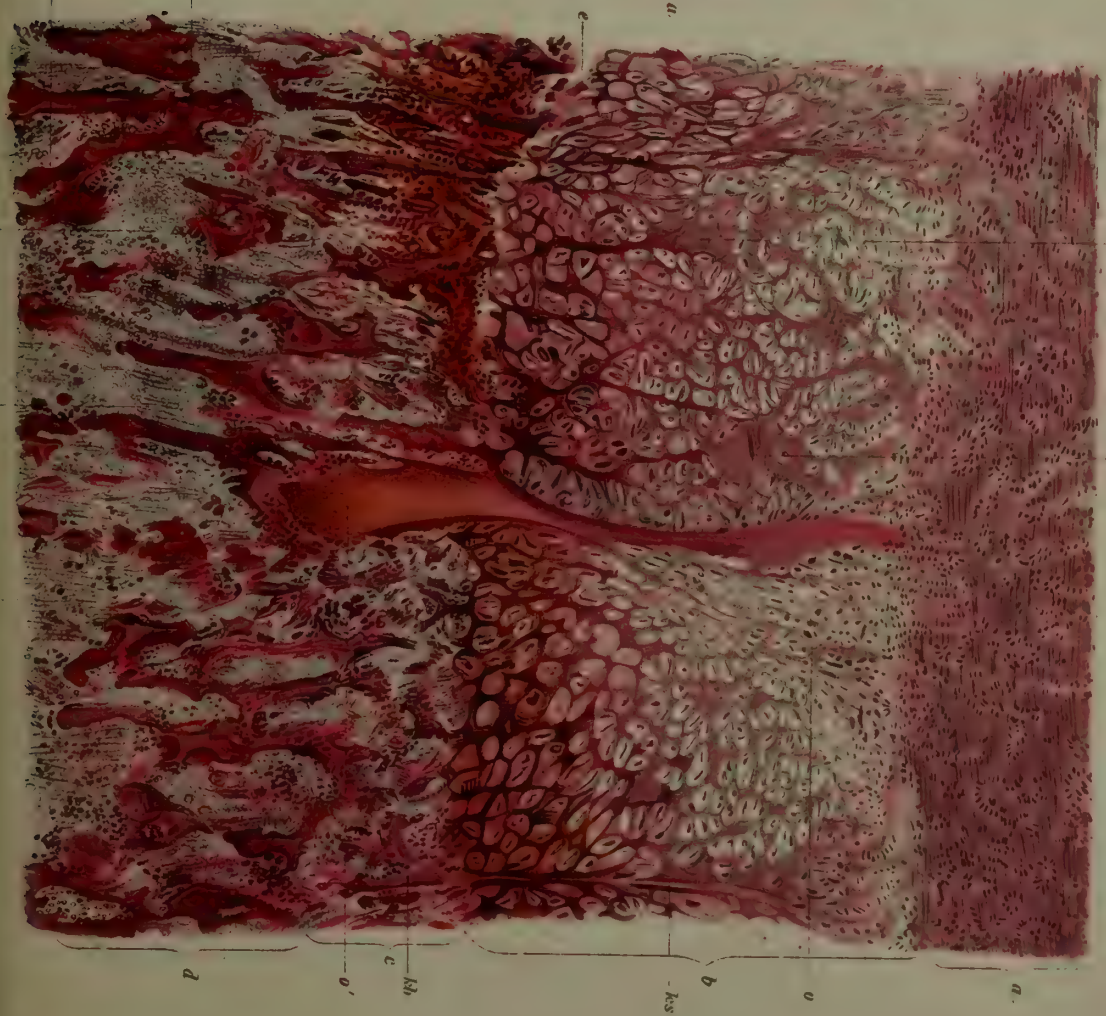

Fig. 7.

Verlag von Franz Deuticke in Wien und Leipzig

Fig. 9.

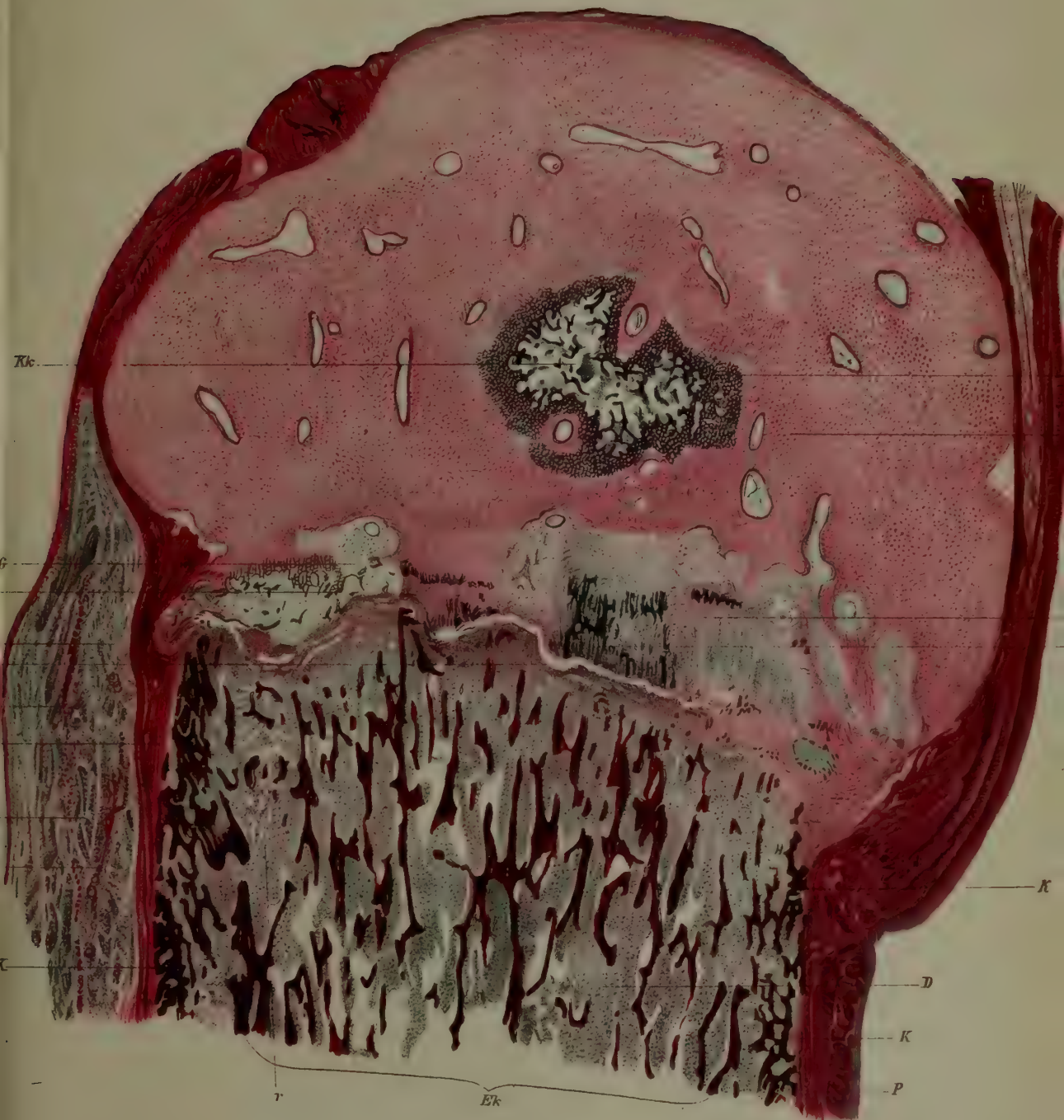

Verlag von Franz Deuticke in Wien und Leipzig.

Fig. 10.

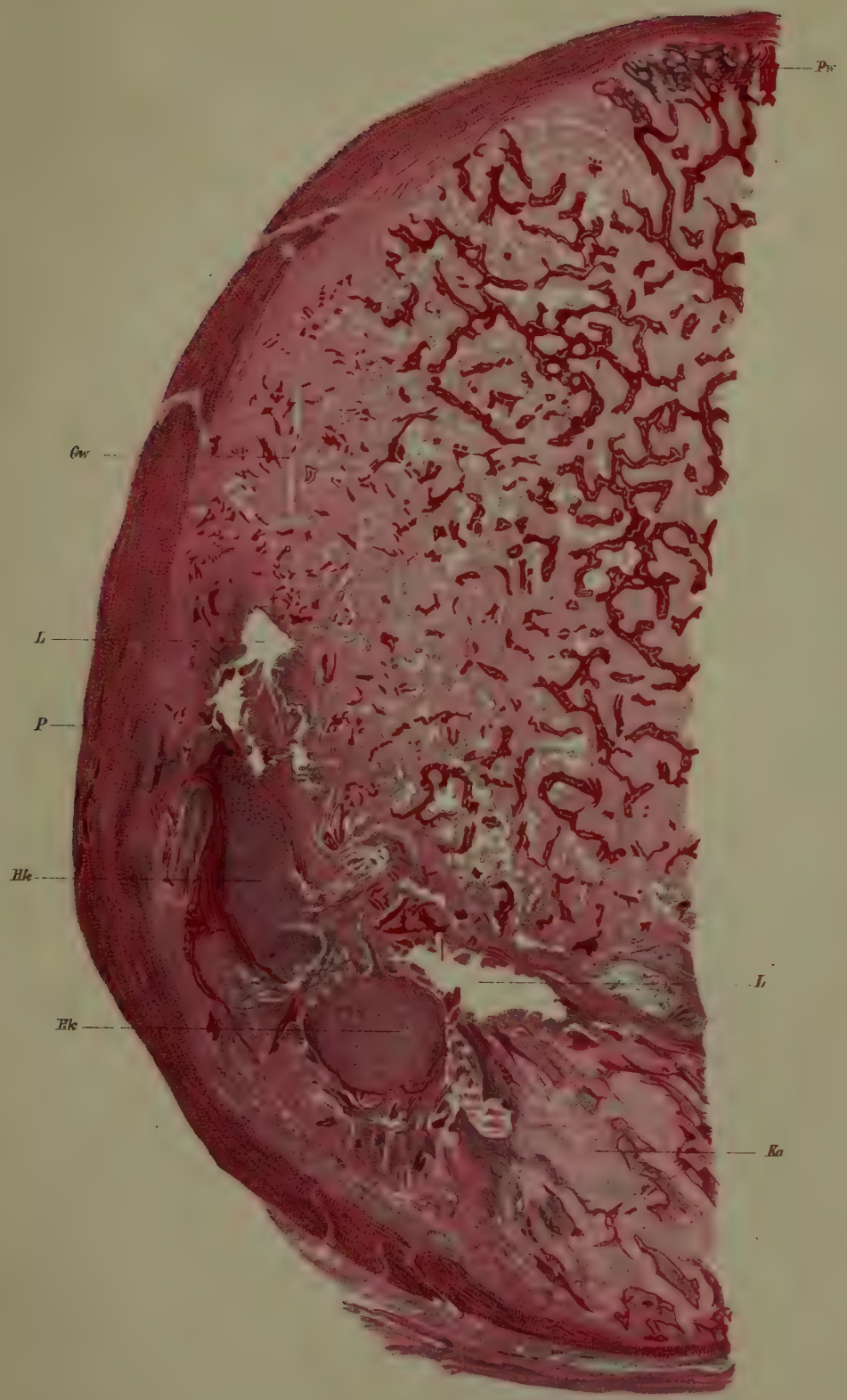

Verlag von Franz Deuticke in Wien und Leipzig.

Fig. 11.

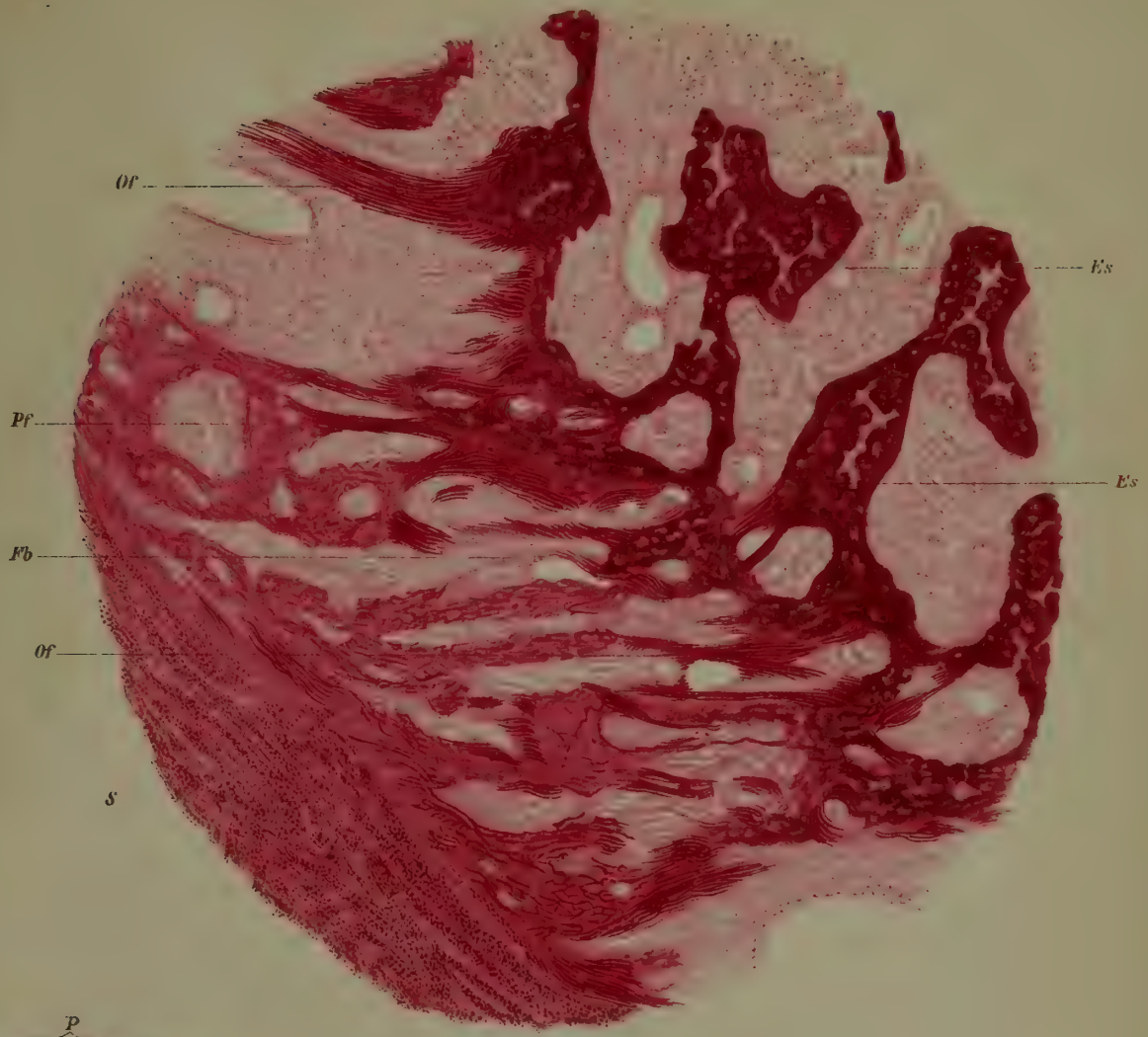

Fig. 12.

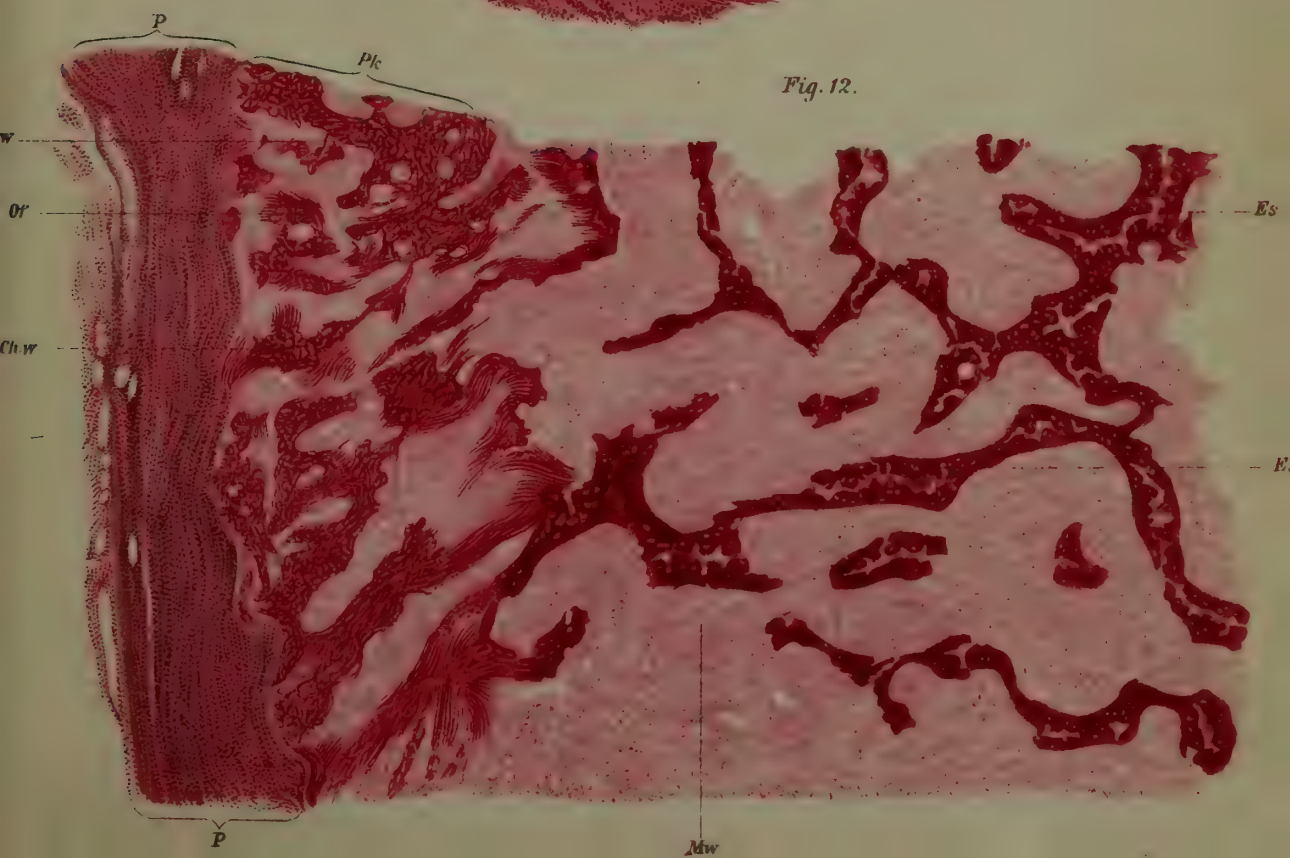

Fig. 13.

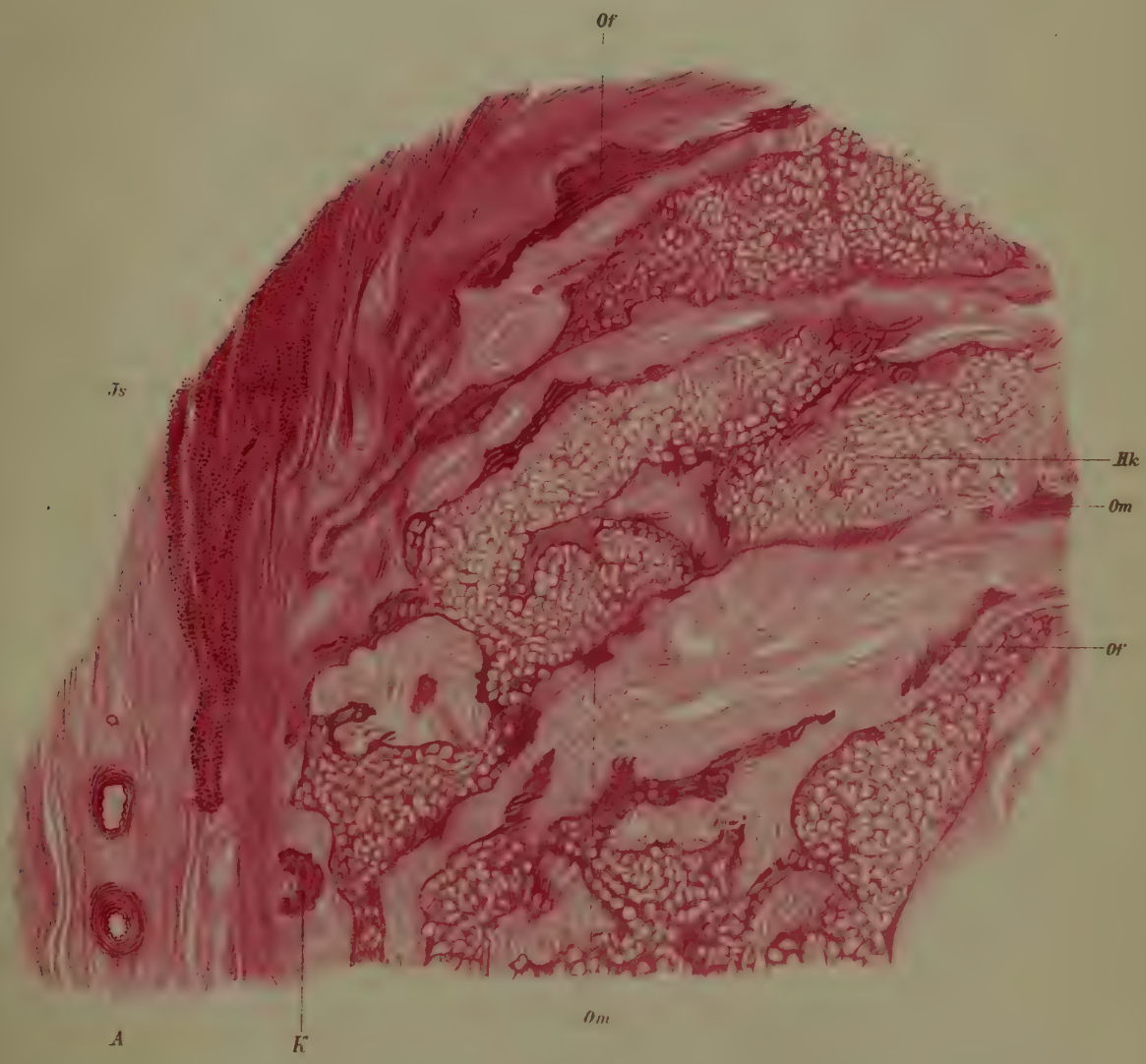

Verlag von Franz Deuticke in Wien und Leipzig.

Fig. 14.

Verlag von Franz Deuticke in Wien und Leipzig.

Fig. 15.

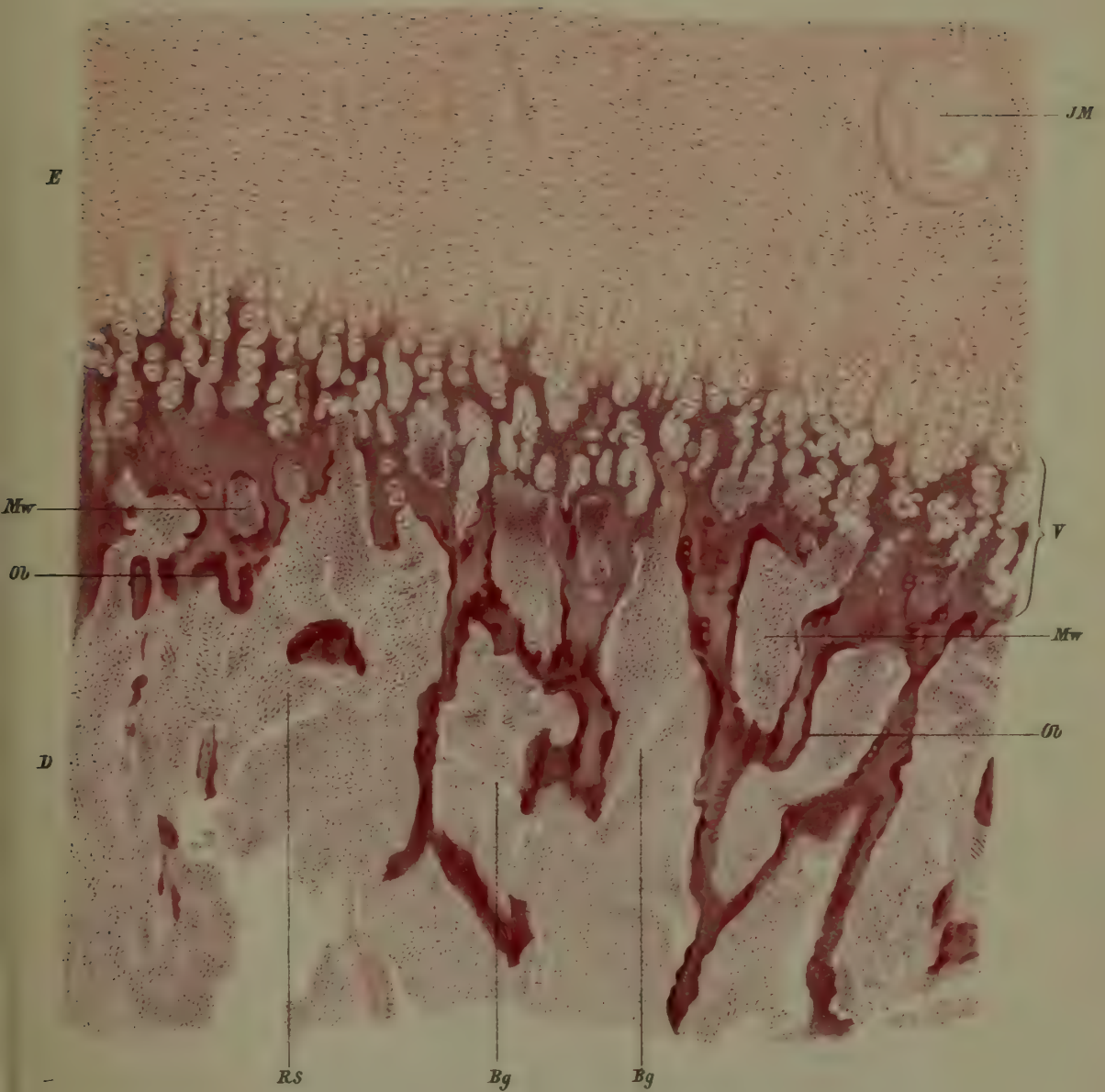

Verlag von Franz Deuticke in Wien und Leipzig.

DATE DUE SLIP

UNIVERSITY OF CALIFORNIA MEDICAL SCHOOL LIBRARY

THIS BOOK IS DUE ON THE LAST DATE STAMPED BELOW

2m-12,'19

RJ406 Hochsinger, C. 7281
S9H6 Studien über die
pts.1-2 hereditäre Syphilis.
1898-
1904

Library of the
University of California Medical School and Hospitals